W. Freudenthal
Viktoriastr. 114.

22101344032

Med
K7458

From Stud mail
Facoltà Med
Via Sacchi 8 114

Digitized by the Internet Archive
in 2016

https://archive.org/details/b2809699x

Sc - 90
252 - 247

Lehrbuch

der

normalen Anatomie.

Alle Rechte vorbehalten!

Lehrbuch

der

normalen Anatomie

des

menschlichen Körpers

von

Dr. Gustav Broesike,
Prosector am Königl. Anatomischen Institut zu Berlin.

Achte, mit Berücksichtigung der neuen Nomenclatur neu bearbeitete Auflage.

Mit 50 Abbildungen im Text und zwei Tafeln.

BERLIN W. 35.
FISCHER's MEDICIN. BUCHHANDLUNG H. KORNFELD,
Herzogl. Bayer. Hof- und Erzherzogl. Kammer-Buchhändler.
1908.

9560
18911 304

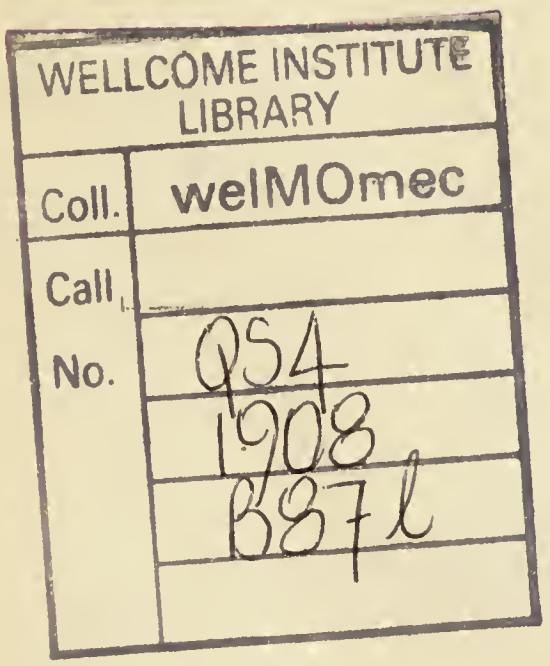

Vorrede zur achten Auflage.

Seit seinem ersten Erscheinen im Juli 1889 hat dieses Buch mannigfache Umgestaltungen und Erweiterungen erfahren. Ursprünglich nur als compendiöses Repetitorium gedacht, hat sich dasselbe allmählich zu einem Lehrbuch der Anatomie ausgewachsen, dessen Inhalt bei aller Kürze und Knappheit der Darstellung doch keineswegs weniger reichhaltig als der anderer ähnlicher Werke ist und welches jedenfalls alles für den Studenten und practischen Mediciner wirklich Wichtige in ausführlicher Darstellung enthält. Da das letztere schon bei beiden vorhergehenden Auflagen der Fall war, so lag kein Bedürfnis vor, den Umfang des Werkes noch mehr zu erweitern. Demzufolge sind in dieser achten Auflage — abgesehen davon, dass hier und da die Resultate neuerer Forschungen eingefügt wurden — keine wesentlichen Änderungen vorgenommen worden. Der Hauptunterschied gegenüber der VII. Auflage besteht darin, dass jetzt die Bezeichnungen der neuen Nomenclatur (B. N. A.) allein in Cursivlettern gedruckt sind und sich somit von den hier und dort noch erwähnten älteren Bezeichnungen stets deutlich abheben, Nur dort, wo die neue Nomenclatur noch Lücken gelassen hatte. sind derartige Bezeichnungen ebenfalls cursiv gedruckt.

Da die Prüfungsordnung neuerdings ganz besondere Anforderungen an die topographisch-anatomischen Kenntnisse des Mediciners stellt, so habe ich mich ferner entschlossen, diesem Buche einen Anhang „Die Lageverhältnisse der wichtigsten Körperregionen“ beizufügen, welcher in einigen Wochen erscheinen dürfte und mit dem ich namentlich den älteren Semestern einen guten Dienst zu leisten hoffe.

Was meinen anatomischen Atlas betrifft, welcher ja einmal die zu diesem Werke so oft gewünschten anatomischen Illustrationen enthält, aber nebenbei auch dem Bedürfnisse des Präpariersaales und der practischen Medicin in ganz besonderer Weise gerecht zu

werden sucht, so ist ja mit der ebenfalls in den nächsten Wochen erscheinenden Eingeweidelehre die schwerste Arbeit getan und gegründete Aussicht vorhanden, dass das Werk im nächsten Jahre seinen Abschluss erreicht. Für seine tätige Beihülfe bei Ausführung der notwendigen Correcturen gestatte ich mir schliesslich Herrn Dr. med. F. Hein meinen besten Dank auszusprechen.

Berlin-Halensee, im November 1907.

Dr. med. **G. Broesike.**

Inhaltsverzeichnis.

Seite

Einleitung 1

Erster Teil.

Knochen-, Bänder- und Muskellehre.

Allgemeines über die Knochen, Gelenke und Muskeln 7

Kopf und Hals.

I. Die Knochen des Hirnschädels 18
- A. Das Stirnbein 19
- B. Das Scheitelbein 24
- C. Das Hinterhauptbein 26
- D. Das Keilbein 31
- E. Das Schläfenbein 36
- F. Das Siebbein 44

II. Die Gesichtsknochen 47
- A. Das Nasenbein 47
- B. Das Thränenbein 47
- C. Das Jochbein 48
- D. Das Pflugscharbein 49
- E. Die untere Muschel 49
- F. Das Oberkieferbein 50
- G. Das Gaumenbein 56
- H. Der Unterkiefer 58

III. Allgemeine Betrachtung der Schädeloberfläche 58
- A. Die Basis cranii externa 58
- B. Die Basis cranii interna 64
- C. Die Augenhöhlen 70
- D. Die Nasenhöhle 73

IV. Unterkiefer, Zungenbein und Bänder des Unterkiefers . . 77
- A. Der Unterkiefer 77
- B. Das Zungenbein 80
- C. Die Bänder des Unterkiefers 80

V. Die Muskeln und Fascien des Kopfes 83
- A. Die Schädel- oder Kopfmuskeln im engeren Sinne 83
- B. Die Augenmuskeln 85

Seite

C. Die Gesichtsmuskeln 86
D. Die Kaumuskeln 89
E. Die Fascien des Kopfes 90
VI. Die Muskeln, Fascien und Regionen des Halses 91
A. Die Halsmuskeln 91
B. Die Fascien des Halses 97
C. Übersicht über die Regionen des Halses 101

Rücken, Brust und Bauch.

VII. Die Knochen, Bänder und Muskeln des Rückens . . . 103
A. Die Wirbelsäule 103
B. Die Gelenke und Bänder der Wirbelsäule 110
C. Die Muskeln des Rückens 114
D. Die Fascien des Rückens 122
VIII. Die Knochen, Bänder, Muskeln, Fascien und Regionen des Thorax 123
A. Der knöcherne Thorax 123
B. Die Gelenke und Bänder des Thorax 129
C. Die Brustmuskeln 132
D. Die Fascien der Brustmuskeln . Inverschiedl. 137 140
E. Die Achselhöhle und Regionen des Thorax 141
IX. Bauchmuskeln und Bauchfascien, Leistenkanal und Regionen des Bauches 143
A. Die Bauchmuskeln 143
B. Die Fascien der Bauchwand 147
C. Der Leistenkanal 148
D. Die Regionen des Bauches 155

Obere Extremität.

X. Die Knochen der oberen Extremität 156
A. Die Knochen des Schultergürtels (Schlüsselbein und Schulterblatt) . 156
B. Das Oberarmbein 158
C. Die Unterarmknochen 160
D. Die Knochen der Hand 163
XI. Die Bänder der oberen Extremität 167
A. Die Gelenke und Bänder der Scapula und Clavicula 167
B. Das Schultergelenk 168
C. Das Ellbogengelenk 171
D. Die Gelenke und Bänder zwischen den beiden Unterarmknochen . 174
E. Die Gelenkverbindungen der Hand 175
F. Die Verstärkungsbänder der Hand 179
XII. Die Muskeln und Fascien der oberen Extremität 183
A. Die Schultermuskeln 183
B. Die Oberarmmuskeln 184
C. Die Muskeln des Unterarmes 186

Seite

D. Die Muskeln der Hand 192
E. Die Fascien der oberen Extremität 198
Die Sehnenscheiden der Hand 201

Untere Extremität.

XIII. Die Knochen der unteren Extremität 204
A. Das Becken 204
B. Das Oberschenkelbein und die Kniescheibe 212
C. Die Unterschenkelknochen 215
D. Die Knochen des Fusses 218
XIV. Die Gelenke und Bänder der unteren Extremität . . . 224
A. Die Bänder des Beckens 224
B. Das Hüftgelenk 228
C. Das Kniegelenk 232
D. Die Bandverbindungen zwischen Tibia und Fibula 238
E. Die Gelenke und Bänder des Fusses 238
XV. Die Muskeln und Fascien der unteren Extremität . . . 247
A. Die Hüftmuskeln 247
B. Die Muskeln des Oberschenkels 251
C. Die Muskeln des Unterschenkels 257
D. Die Muskeln des Fusses 262
E. Die Fascien der unteren Extremität 266
Die Sehnenscheiden des Fusses 273
F. Der Schenkelkanal 275

Zweiter Teil.

Gefäss- und Nervenlehre.

Gefässlehre.

A. Das Herz und der Herzbeutel 283
1. Allgemeine Betrachtung des Herzens 283
2. Betrachtung der einzelnen Herzhöhlen im Besonderen 288
3. Die genauere Structur der Herzwand 292
4. Pericardium und Endocardium 294
B. Die A. pulmonalis 297
C. Die Aorta 298
D. Die directen Äste der Aorta 299
E. Die grösseren Zweige der Aorta 303
I. A. carotis communis 303
II. A. carotis externa 303
III. A. carotis interna 310
IV. A. subclavia 313
V. A. axillaris 318
VI. A. brachialis 319

Seite

VII. A. ulnaris 321
VIII. A. radialis 323
IX. A. coeliaca 326
X. A. mesenterica superior 328
XI. A. mesenterica inferior 329
XII. A. iliaca communis 329
XIII. A. hypogastrica 331
XIV. A. iliaca externa 335
XV. A. femoralis 336
XVI. A. poplitea 339
XVII. A. tibialis anterior 340
XVIII. A. tibialis posterior 443

F. Das Venensystem 346
I. Vv. pulmonales 349
II. V. cava superior 350
III. V. cava inferior 356
IV. V. portae 360

G. Der Kreislauf des Blutes beim Foetus 362

H. Das Lymphgefässsystem 366
I. Lymphgefässe 366
II. Lymphdrüsen 368

Nervenlehre.

I. Das Gehirn und seine Häute 374
I. Die Hirnhäute 374
II. Die Entwickelung des Gehirnes 383
III. Das Grosshirn 386
IV. Die Hirnbasis 394
V. Die Hirnhöhlen oder Ventrikel 398
VI. Das Kleinhirn 404
VII. Die Medulla oblongata 406
VIII. Die Nervencentren und Faserbahnen der weissen und grauen Hirnsubstanz 407
IX. Die Ursprünge der Hirnnerven. Die Rindencentren des Hirnes. Der Bau der Hirnrinde 426

K. Das Rückenmark und seine Häute 440
I. Die Häute des Rückenmarkes 440
II. Das Rückenmark 442

L. Die Hirnnerven 451
I. N. olfactorius 452
II. N. opticus 452
III. N. oculomotorius 454
IV. N. trochlearis 455
V. N. trigeminus 456
VI. N. abducens 468
VII. N. facialis 468

Seite

VIII. N. acusticus 471
IX. N. glossopharyngeus 472
X. N. vagus 473
XI. N. accessorius (Willisii) 478
XII. N. hypoglossus 478
M. Die Rückenmarksnerven 480
I. Plexus cervicalis 482
II. Plexus brachialis 484
III. Nn. thoracales 491
IV. Plexus lumbalis (s. cruralis) 492
V. Plexus sacralis (s. ischiadicus) 495
VI. Plexus coccygeus 500
N. Der N. sympathicus 503

Dritter Teil.

Eingeweide und Sinnesorgane.

Eingeweide.

A. Die Atmungsorgane 511
I. Der Kehlkopf , ... 511
II. Trachea und Bronchien 525
III. Die Lungen 527
IV. Pleura und Mediastinum 533
V. Die Lage der Brusteingeweide 536
VI. Nebenorgane. Die Schild- und die Thymusdrüse 541
B. Die Verdauungsorgane 545
I. Die Mundhöhle mit den Zähnen und Speicheldrüsen 545
II. Der Pharynx 571
III. Der Oesophagus 576
IV. Der Magen 578
V. Der Darmkanal 584
VI. Die Leber 594
VII. Das Pancreas 603
VIII. Anhang. Die Milz 605
IX. Das Peritonaeum 608
C. Die Harnorgane 618
I. Die Nieren 618
II. Die Harnleiter 626
III. Die Harnblase 627
D. Die männlichen Geschlechtsorgane 631
I. Die Hüllen des Hodens 631
II. Der Hode und Nebenhode 635
III. Die Samenleiter und Samenblasen 640
IV. Die Harnröhre 643
V. Der Penis 647

Seite

E. Die weiblichen Geschlechtsorgane 650
I. Das Pudendum muliebre 650
II. Das Vestibulum vaginae 651
III. Die Vagina 654
IV, Der Uterus 655
V. Die Eileiter 660
VI. Die Eierstöcke 662
VII. Das Epoophoron und Paroophoron 667
VIII. Die Brustdrüse 668
Anhang. Die Muskeln und Fascien des Dammes 670

Sinnesorgane.

F. Das Sehorgan 676
I. Die Nebenteile des Auges 676
II. Der Augapfel 683
G. Das Gehörorgan 701
I. Das äussere Ohr 701
II. Das Mittelohr 707
III. Das innere Ohr 719
H. Das Geruchsorgan 729
I. Das Geschmacksorgan 735
K. Die äussere Haut 735

Anhang. Die Blutgefässdrüsen des menschlichen Körpers . . . 749
I. Die Milz 749
II. Die Nebennieren 749
III. Die Hypophysis cerebri 750
IV. Die Glandula coccygea 751
V. Die Glandula carotica 751
VI. Die Thymusdrüse 751
VII. Die Schilddrüse 751

Einleitung.

Zur Beschreibung der einzelnen Organe des menschlichen Körpers ist man gezwungen, an demselben drei Richtungen oder Axen anzunehmen, welche man sich in der aufrechten, natürlichen Haltung des Menschen durch den Körper desselben gelegt denkt. Die erste, die verticale (longitudinale) Axe, steht perpendiculär zur Erdoberfläche und verbindet das obere, craniale oder Kopfende und das untere, caudale oder Steissende miteinander. Die zweite, die transversale Axe, verläuft senkrecht zur longitudinalen Axe und verbindet zwei seitlich und gleich gelegene Punkte des Körpers (z. B. die beiden Schultergelenke). Die dritte, die sagittale (dorso-ventrale) Axe, verbindet einen Punkt an der ventralen oder Vorderfläche mit einem Punkt an der dorsalen oder Rückenfläche des Körpers, indem sie zugleich senkrecht zur longitudinalen und zur transversalen Axe verläuft. Man hat sie als sagittale Axe bezeichnet, weil sie in derselben Richtung zieht, in welcher ein Pfeil gehen würde, der von vorn her auf den menschlichen Körper abgeschossen wird.

Durch diese drei Axen kann man sich nun folgende Ebenen gelegt denken: 1) die Horizontalebene, d. h. jede Ebene, welche den Körper parallel zur Erdoberfläche durchschneidet; 2) die Frontalebene, d. h. jede Ebene, welche senkrecht zur Erdoberfläche steht und den Körper in transversaler Richtung derart durchschneidet, dass er in einen vorderen und einen hinteren Teil zerfällt; 3) die Sagittalebene, d. h. jede Ebene, welche senkrecht zur Erdoberfläche steht und den Körper in sagittaler Richtung von vorn nach hinten durchschneidet, so dass derselbe also in einen linken und einen rechten Abschnitt getheilt wird. Von den Sagittalebenen geht eine derart durch den Körper, dass sie denselben bilateralsymmetrisch in zwei gleiche Hälften zerlegt. Diese Ebene ist die mittelste von allen Sagittalebenen und wird deshalb als Median-

ebene bezeichnet. Eine Linie, welche in derselben Richtung verläuft, wie die Medianebene, bezeichnet man als Medianlinie. Unter Bezug auf die Medianebene hat nun HENLE zwei Ausdrücke eingeführt, die für die Klarheit der Beschreibung in manchen Fällen unerlässlich sind, nämlich die Bezeichnungen „medial“ und „lateral“, falls die Lage zur Medianebene, „medianwärts“ und „lateralwärts“, falls die Richtung nach und von der Medianebene bezeichnet werden soll. Unter der Bezeichnung „medial“ begreift man alles, was der Medianebene näher, und unter der Bezeichnung „lateral“ alles, was mehr von der Medianebene entfernt gelegen ist. Am Schlüsselbein würde z. B. das Brustbeinende als medial, das nach dem Schulterblatt gelegene Ende als lateral zu bezeichnen sein. Natürlich werden diese beiden Begriffe immer nur in Beziehung zu einander gebraucht, bei Vergleichung zweier Punkte, welche man in ihrer Lage zur Medianebene bestimmen will.

Anstatt der Ausdrücke „medial“ und „lateral“ wandte man früher die Bezeichnungen „innen“ und „aussen“ an. Wie wir jedoch weiterhin sehen werden, entsteht durch die Anwendung der letzteren in diesem Sinne mitunter arge Verwirrung. Die ganze Anatomie der Leistengegend würde dem Anfänger nicht so schwer fallen, wenn die Chirurgen sich daran gewöhnen wollten — anstatt von inneren und äusseren — von medialen und lateralen Leistengruben und Leistenbrüchen zu sprechen. Die Ausdrücke „innen“ und „aussen“ wendet man deshalb am besten nur in demselben Sinne wie „central“ und „peripher“ an. Am Schädel würde z. B. die unter der Haut gelegene Fläche als äussere, die dem Hirn angrenzende als innere zu bezeichnen sein.

In neuerer Zeit hat man noch zwei weitere Ausdrücke für die Beschreibung der Extremitäten eingeführt, Dies sind die beiden Ausdrücke „proximal“ und „distal“. Unter der Bezeichnung „proximal“ begreift man alle Punkte, welche an einer Extremität dem Rumpfansatz näher gelegen sind. „Distal“ nennt man alle diejenigen Punkte an einer Extremität, welche von dem Rumpfansatz entfernter liegen. Am Unterarm z. B. ist dasjenige Ende, welches sich an den Oberarm anschliesst, als das proximale Ende, dasjenige, welches sich in die Hand fortsetzt, als das distale Ende zu bezeichnen. Die beiden Ausdrücke „proximal“ und „distal“ sind also gleichbedeutend mit dem, was an der Extremität für gewöhnlich als „oben“ und „unten“ bezeichnet wird. Die letzteren, allerdings sehr gebräuchlichen Bezeichnungen sollte man

jedoch besser ganz fallen lassen, da Fälle denkbar sind, in denen sie missverstanden werden können. Bei erhobenem Arme müsste z. B. das für gewöhnlich so bezeichnete obere Ende des Unterarmes als unteres benannt werden, während die Bezeichnungen „distal“ und „proximal“ in jeder Stellung des Armes gleichbedeutend gebraucht werden können. Schliesslich werden beim Unterarm alle nach der Speiche (Radius) näher liegenden Punkte oder Organe als „radial“, alle der Elle (Ulna) näher gelegenen als „ulnar“ bezeichnet. In demselben Sinne werden unter Bezugnahme auf die beiden Unterschenkelknochen, das Schienbein (Tibia) und das Wadenbein (Fibula), daselbst die Ausdrücke „tibial“ und „fibular“ gebraucht.

Erster Teil.

Knochen-, Bänder- und Muskellehre.

Allgemeines über die Knochen, Gelenke und Muskeln.

Die Knochen des menschlichen Körpers werden in: 1) lange oder Röhrenknochen; 2) platte Knochen; 3) kurze Knochen eingeteilt *(Os longum, planum, breve)*.

Die Röhrenknochen finden sich am deutlichsten entwickelt an den Extremitäten und verdanken ihren Namen der in ihnen enthaltenen grossen Markhöhle, welche beim Kinde mit rötlichem, beim Erwachsenen mit gelblichem Knochenmarke gefüllt ist. Man unterscheidet an jedem Röhrenknochen ein Mittelstück, die Diaphyse, und die beiden Enden, die Epiphysen. Zwischen den beiden Epiphysen und der Diaphyse ist im jugendlichen Alter stets je ein Knorpelstreif, der sog. Intermediärknorpel, gelegen[1]). Wenn jedoch in der weiteren anatomischen Beschreibung von dem proximalen (oberen) oder distalen (unteren) Ende eines Röhrenknochens die Rede ist, so ist damit nicht immer gesagt, dass diese Bezeichnungen sich streng auf die Epiphysenabschnitte desselben beziehen. Beim Oberschenkel entspricht z. B. die obere Epiphyse dem eigentlichen Gelenkkopfe, dem Caput femoris, während in der osteologischen Beschreibung unter der Bezeichnung „oberes Ende" für gewöhnlich der ganze obere Teil des Femur mit den Trochanteren gemeint ist. Ihrer Structur nach bestehen die beiden Epiphysen hauptsächlich aus spongiöser Substanz, d. h. wir haben an denselben ein feines Maschenwerk von Knochenbälkchen, Substantia spongiosa, und nur eine relativ dünne Knochenrinde, Substantia corticalis, an der Aussenfläche, welche überall dort mit Knorpel überzogen ist, wo die Epiphyse an die Gelenkhöhle grenzt. Die Diaphyse zeigt

---

[1]) Uebrigens sind im jugendlichen Alter nicht nur die beiden Enden, sondern auch viele Fortsätze der Röhrenknochen, wie z. B. der Trochanter major des Femur, mit der Diaphyse durch eine Knorpelplatte verbunden und müssen somit auch als Knochenanwüchse, *Epiphysen*, bezeichnet werden. Als Knochenauswüchse, *Apophysen*, werden dagegen alle diejenigen Fortsätze benannt, welche von vornherein einen integrierenden Bestandteil des Knochens bilden (HYRTL).

eine dicke Rinde aus fester, compacter Knochensubstanz, *Substantia compacta,* welche eine einzige grosse Markhöhle, *Cavum medullare,* umschliesst. Nur in den beiden Enden der Markhöhle findet sich auch bei der Diaphyse spongiöse Knochensubstanz vor. Man glaubte nun früher, dass an diesen spongiösen Stellen die Knochenbälkchen regellos angeordnet ständen. Indessen ist durch neuere Untersuchungen, besonders durch das Verdienst von H. v. MEYER, festgestellt worden, dass die Spongiosa der Knochen eine streng architektonische Gliederung ihrer Bälkchen zeigt. Alle Knochenbälkchen sind so gestellt, wie sie ein Baumeister anordnen müsste, wenn er den betreffenden Knochen bei möglichster Leichtigkeit möglichst widerstandsfähig gegen den auf ihn wirkenden Druck oder Zug machen wollte. Bei älteren Individuen verknöchert der intermediäre Knorpel, so dass die Spongiosa der Diaphysenenden und die der Epiphysen continuierlich in einander übergehen.

Die platten oder breiten Knochen sind, wie es schon im Namen liegt, mehr der Fläche nach ausgedehnt; auch sie besitzen eine äussere, zwar nur dünne, aber feste Rinde und innerhalb derselben wieder spongiöse Knochensubstanz. Bei den Knochen des Schädels, die ein Beispiel für diese Kategorie abgeben, hat man im besonderen die äussere feste Rinde als *Lamina externa (Tabula externa)* und die innere feste Rinde als *Lamina interna (Tabula interna* s. *vitrea)* bezeichnet. Die letztere führt ihren Namen daher, weil dieselbe ähnlich spröde ist, wie Glas, so dass z. B. nach einem Schlage auf den Kopf die Tabula vitrea zersplittert sein kann, ohne dass die Aussenfläche des Schädels eine Continuitätstrennung zeigt. Zwischen der Lamina externa und interna liegt dann die spongiöse Substanz, welche man, besonders bei den Schädelknochen, von Alters her als *Diploe* bezeichnet und welche wieder aus einem System von Bälkchen besteht, in dessen Lücken (wie in der Spongiosa überhaupt) sowohl beim Kinde wie beim Erwachsenen stets rötliches Knochenmark vorhanden ist.

Die kurzen Knochen, wie z. B. die Wirbel, sind weniger in der Fläche als in anderen Dimensionen ausgebreitet. Sie bestehen hauptsächlich aus spongiöser Substanz; ihre feste Rindenschicht ist wie bei den platten Knochen relativ dünn und vielfach von grösseren Gefässen durchlöchert.

Unter dem Ausdrucke „gemischte Knochen“ hat man endlich verschiedene Knochen des menschlichen Körpers zusammengefasst, welche sich nicht leicht in eine der genannten drei Gruppen

einfügen lassen, z. B. die Knochen des Gesichtschädels, die bald mehr kurz, bald mehr platt sind, bald eine ganz unregelmässige Gestalt haben. Als „pneumatische Knochen“ bezeichnet man schliesslich Knochen, deren Inneres luftgefüllte Hohlräume enthält, welche auf irgend eine Weise mit der atmosphärischen Luft communicieren *(Os pneumaticum)*.

Die Knochen können nun auf zweierlei Weise, nämlich erstens durch Synarthrose und zweitens durch Diarthrose miteinander verbunden sein.

1. Bei der Synarthrose hängen die Verbindungsflächen je zweier Knochen in ihrer ganzen Ausdehnung durch eine continuierliche bindegewebige oder knorpelige Schicht zusammen *(Synarthrosis fibrosa* s. *cartilaginea)*, von der die Beweglichkeit dieser Knochen gegen einander abhängig ist.

Als verschiedene Formen der Synarthrose werden: a) die Knorpelfuge oder Knorpelhaft, *Synchondrosis,* b) die Bandverbindung oder Bandhaft, *Syndesmosis,* c) die Naht, *Sutura,* von einander unterschieden. Alle drei Arten können durch Ossification der die beiden Knochen verbindenden Massen in den Zustand der Synostose übergehen. Wenn man will, kann man in dieselbe Kategorie der Knochenverbindungen noch die sogen. Einkeilung, *Gomphosis,* rechnen, wobei ein zapfenförmiger Teil in einen trichterförmig vertieften eingreift, wie dies z. B. bei der Verbindung der Zähne mit den Kiefern der Fall ist; auch hier sind beide Teile durch eine fibröse Masse, das Zahnperiost, miteinander verbunden. Doch wird auch von einigen Autoren die Gomphosis als eine Art von Sutur betrachtet.

Bei der Knorpelfuge, *Synchondrosis* s. *Symphysis,* sind die einander zugewandten Knochenflächen entweder, wie z. B. an der Verbindungstelle zwischen Keilbein und Hinterhauptbein, durch hyaline oder, wie z. B. zwischen den Wirbelkörpern und den beiden Schambeinen, durch faserige Knorpelmassen vereinigt. Hierher kann auch der zwischen den Epiphysen und Diaphysen der Röhrenknochen befindliche Intermediärknorpel gerechnet werden.

Bei der Bandhaft, *Syndesmosis,* sind die Knochen nicht durch Knorpel, sondern durch fibröse oder elastische Bänder verbunden. Fibröse Bandmassen finden sich z. B. zwischen den vorderen Enden der falschen Rippen vor; als elastische, zwischen Knochen gelegene Bänder können das Lig. stylohyoideum und die Ligg. flava zwischen den Wirbelbögen genannt werden.

Uebrigens wird in der neuen Nomenclatur (B. N. A.) die Syndesmosis neben der Synarthrose und Diarthrose als eine dritte besondere Art der Knochenverbindung angeführt.

Auch bei der Naht, *Sutura*, werden die Knochen durch eine bindegewebige Zwischensubstanz verbunden, welche jedoch gewöhnlich im weiteren Laufe der Entwickelung in der Weise verknöchert, dass schliesslich die beiden Knochen, sei es mit einem zackigen, sei es mit einem mehr geraden Rande, dicht neben einander liegen. Diese sehr feste und im fertigen Zustande unbewegliche Verbindung findet sich ausschliesslich an den meist platten Knochen des Schädels und stellt einen Ueberrest der häutigen Grundlage des Schädels dar, welche mit dessen fortschreitender Verknöcherung mehr und mehr schwindet. Je nach der Beschaffenheit der Knochenränder kann man nun die Nähte als wahre oder falsche unterscheiden. Die wahre oder echte Naht, *Sutura serrata,* besitzt Ränder, deren Zacken und Ausschnitte gegenseitig in einander greifen. Bei der falschen Naht liegen die zackenlosen Ränder mit ihren mehr oder minder rauhen Berührungsflächen entweder einfach neben einander (Anlage, harmonische Naht, *Harmonia)* oder sind etwas zugeschärft und über einander geschoben (Schuppennaht, *Sutura squamosa)*, oder es ist endlich der scharfe Rand oder eine scharfe Hervorragung des einen Knochens in eine entsprechende Furche des anderen oder zweier benachbarter Knochen eingelassen (Furchennaht, *Sutura sulcata* s. *Schindylesis).*

2. Bei der Diarthrosis (auch als wahres Gelenk, *Articulatio,* bezeichnet) stehen die Knochen nicht in continuierlicher Verbindung mit einander, sondern sind durch einen schmalen Spalt, die Gelenkhöhle, *Cavum articulare*, getrennt. Die Berührungsflächen der Knochen sind hier stets mit hyalinem Knorpel überzogen, welcher an den Rändern in dünnerer Schicht aufliegt und von dessen intactem Vorhandensein die leichte Beweglichkeit der Knochen gegen einander abhängig ist. Die Gelenkhöhle wird nach aussen hin abgeschlossen durch die Gelenkkapsel, *Capsula articularis,* welche sich gewöhnlich am Rande des Gelenkknorpels anzusetzen pflegt. Die Gelenkkapsel besteht aus einer äusseren, derberen fibrösen Schicht, *Stratum fibrosum.* und aus einer inneren, an der freien Innenfläche glänzenden glatten Haut, der sogenannten Synovialmembran, *Stratum synoviale,* welche ihrerseits mehr lockeres Bindegewebe besitzt, elastische Fasern und Fettzellen enthalten kann und an ihrer der Gelenkhöhle zuge-

kehrten Fläche durch eine ein- oder mehrfache Lage von kleinen rundlichen oder polygonalen Endothelzellen austapeziert ist. Die Innenfläche dieser Membran besitzt oft frei in die Gelenkhöhle hineinragende Falten, die Synovialfalten, *Plicae synoviales,* und zeigt ausserdem verschiedenartig gestaltete Fortsätze von meist mikroskopischer Grösse, die Synovialzotten, *Villi synoviales.* Von diesen hauptsächlich am Rande der Gelenkflächen befindlichen, gefässhaltigen Zotten rührt das rötlich sammetartige Aussehen der Synovialhaut her. Doch kommen auch Zotten vor, welche keine Blutgefässe enthalten. Die Synovialhaut hat nun die Aufgabe, eine in jeder Gelenkhöhle befindliche mucinhaltige Flüssigkeit, die sogen. Gelenkschmiere, *Synovia,* abzusondern, welche die articulierenden Knorpelflächen schlüpfrig erhält. Mitunter finden sich auch Bänder oder Bandscheiben innerhalb der Gelenkhöhle vor. Die Bandscheiben, *Menisci* s. *Discus articulares,* hängen an ihrer Peripherie mit der Gelenkkapsel zusammen und können somit die Gelenkhöhle mehr oder weniger vollständig in zwei besondere Fächer scheiden. Ausserordentlich häufig stehen einzelne Gelenkhöhlen durch kleinere oder grössere Oeffnungen in der Kapsel mit benachbarten Schleimbeuteln in Verbindung. Derartige Schleimbeutel, *Bursae mucosae,* sind mit Schleim gefüllte Höhlungen, deren Wand ausserordentlich dünn ist, und welche überall dort eingeschaltet zu sein pflegen, wo die Gefahr vorliegt, dass gewisse Organe, wie z. B. Muskeln, Sehnen, Fascien und Knochen, bei den Bewegungen gegen einander einer zu starken Reibung ausgesetzt sind. Doch können Schleimbeutel auch durch künstlichen Druck an Stellen entstehen, an welchen, wie z. B. unter der Haut, sie sich für gewöhnlich nicht vorfinden. Endlich wäre noch zu erwähnen, dass mitunter wie z. B. beim Hüft- und Schultergelenk, die sogen. Gelenkpfanne des einen Knochens durch einen faserknorpeligen Ring, *Labrum glenoidale* (cartilagineum) vertieft wird, an welchem sich erst die Gelenkkapsel festsetzt.

Eine sehr wichtige Rolle als Hilfsapparate spielen bei den Gelenken die Bänder, *Ligamenta,* welche in zwei Hauptformen auftreten. Die erste Form derselben ist in die fibröse Schicht der Gelenkkapsel eingewebt, d. h. sie stellt einen stärkeren Zug von Fasern in der Kapselwand vor, den man sich genau eben so denken muss, wie wenn in ein Stück Zeug an einer Stelle ein stärkerer Streifen eingewebt wäre. Ein Beispiel für diese Form sind die Seitenbänder des Kniegelenkes. Die

zweite Form von Hilfsbändern läuft neben der eigentlichen Gelenkkapsel her und ist von derselben durch mehr oder weniger fettreiches Bindegewebe getrennt. Als Beispiel für diese Kategorie möchte ich das mediale Seitenband des Kiefergelenkes anführen. Die Function der Bänder im allgemeinen ist eine doppelte: sie können einerseits zwei Knochen besser an einander befestigen, andererseits die Bewegungen der beiden Knochen gegen einander nach bestimmten Richtungen beschränken. Denn die Beweglichkeit des Skeletes soll keineswegs eine unbeschränkte sein: oft genug kommt es darauf an, dass für eine bestimmte Stellung zwei benachbarte Knochen eine möglichst feste Position gegen einander einnehmen.

Die Beweglichkeit in den einzelnen Gelenken des menschlichen Körpers ist nun von verschiedenen Momenten abhängig. In erster Linie kommt es auf die Configuration der Gelenkflächen an: ein Gelenk mit cylindrischen Knorpelflächen wird natürlich eine beschränktere Beweglichkeit, als ein Gelenk mit Kugelflächen besitzen. Zum zweiten ist die Beweglichkeit von der Anordnung und Festigkeit der Hilfs- und Verstärkungsbänder abhängig; werden die Knochen zu weit nach einer Richtung hinbewegt, so spannt sich dieses oder jenes Band mehr oder weniger an, bis die Weiterbewegung beim stärksten Grade der Anspannung aufhört. Uebrigens können die Bewegungen zweier Knochen gegen einander auch dadurch beschränkt sein, dass die Knochen oder ihre Vorsprünge bei denselben schliesslich zusammenstossen, wie z. B. bei starker Hebung des Oberarmes der letztere gegen das Acromion anstösst. Wo keine besonderen Verstärkungsbänder vorhanden sind, spielt endlich drittens die grössere oder geringere Schlaffheit der Gelenkkapsel eine wichtige Rolle. Je straffer die Gelenkkapsel, um so geringer wird ceteris paribus die Beweglichkeit sein. Die Bewegungsmöglichkeit in einem Gelenke kann schliesslich auch noch dadurch vergrössert werden, dass mitunter ein teilweises Entfernen der Gelenkflächen von einander, ein Klaffen des Gelenkes, eintritt.

Die Gelenkenden zweier articulierender Knochen sind nun zwar im allgemeinen congruent, doch kann man selbst bei den reinsten Gelenken des menschlichen Körpers auf keine vollkommene mathematische Congruenz rechnen. Die Bewegungen in den Gelenken sind Drehbewegungen, bei welchen man sich die Knochen um die eine oder andere ideale Axe in ähnlicher Weise bewegt denken muss, wie dies seitens eines Rades um

die Radaxe geschieht. Je nach der Zahl der Axen, um welche Bewegungen in einem Gelenke möglich sind, oder, was dasselbe sagen will, je nachdem die Bewegungen in einem Gelenke nur in einer oder in mehreren Ebenen stattfinden können, hat man die Diarthrosen in einaxige, zweiaxige oder vielaxige eingeteilt. Daneben bilden die ebenen oder straffen Gelenke (Amphiarthrosen) insofern eine besondere Gruppe, als in denselben eine gewisse geringe Beweglichkeit zwar für gewöhnlich vorhanden ist, jedoch bei völlig straffer Kapsel eigentlich nicht stattfinden sollte.

Unter den einaxigen Gelenken sind die reinsten die sogenannten Cylindergelenke, d. h. Gelenke, bei denen die eine Fläche einen Abschnitt eines Vollcylinders, die andere den eines Hohlcylinders darstellt. Der Vollcylinder besitzt vielfach eine Leitfurche, welche wie z. B. beim Ellenbogengelenke die seitliche Verschiebung der Gelenkflächen gegeneinander so lange verhindert, als die letzteren einander überall dicht anliegen. Man unterscheidet hier zwei Hauptarten, nämlich erstens die sogen. Winkelgelenke, zweitens die sogen. Rotations- oder Radgelenke. Bei einem Winkel- oder Scharniergelenke (*Ginglymus*) bleiben die beiden articulierenden Knochen bei allen ihren Bewegungen stets in einer Ebene, und die Bewegungsaxe entspricht der Längsaxe des Cylinders. Die reinsten Scharniergelenke sind die Fingergelenke; die Bewegung findet hier in ganz ähnlicher Weise statt wie bei dem Auf- und Zuklappen eines Taschenmessers, bei welchem ja Griff und Klinge ebenfalls durch ein Scharnier verbunden sind. Bei den Rotations- oder Radgelenken (*Articulatio trochoidea*) erfolgt die Bewegung ebenfalls um die Längsaxe des Cylinders. Während aber beim Winkelgelenke die Längsaxen der bewegten Knochen zu der Drehungsaxe senkrecht stehen, fällt hier die Axe der sich bewegenden Knochen mit der Drehungsaxe zusammen, ähnlich wie dieses bei den Bewegungen eines Rades und seiner (körperlichen) Radaxe geschieht. Eine derartige Gelenkform finden wir im menschlichen Körper beispielsweise an der Articulation zwischen dem Zahn des Epistropheus und dem vorderen Bogen des Atlas vor: dieselbe vermittelt die seitliche Drehung des Kopfes um die longitudinale Körperaxe. Auch die Gelenkverbindungen zwischen den oberen und unteren Enden der Unterarmknochen für die Ein- und Auswärtsdrehung der Hand (Pronation und Supination) sind Radgelenke. Gewissermassen als Modifikationen der Cylindergelenke kann man

endlich die Gelenke mit kegelförmigen und schraubenförmigen Gelenkflächen bezeichnen: bei den ersteren ist die Drehungsaxe des Gelenkes die Axe des Kegels; die Schraubengelenke (*Articulatio cochlearis*) kann man eigentlich besser als einaxige cylindrische Gelenke bezeichnen, welche mit einer schräg laufenden Leitfurche versehen sind. Zu den Schraubengelenken wird gewöhnlich das Ellenbogengelenk gerechnet (näheres s. ebendaselbst).

Von den zweiaxigen Gelenken giebt es zwei Arten, nämlich: 1) das Ellipsoid- und 2) das Sattelgelenk. Wie dies schon im Namen liegt, stellen bei dem Ellipsoidgelenke (*Articulatio ellipsoidea*) die beiden articulierenden Gelenkflächen Abschnitte von Ellipsoiden dar. Wegen ihrer Aehnlichkeit mit der Oberfläche eines Eies hat man sie auch als eiförmige Gelenke oder auch als Condylarthrosen bezeichnet. An einem Ellipsoid unterscheidet man die sogen. kurze und die lange Axe, welche beide zu einander senkrecht stehen. Die Bewegungen in einem Ellipsoidgelenke erfolgen nun am leichtesten das eine Mal um die kurze, das andere Mal um die lange Axe desselben. Ein allerdings nicht ganz regelmässiges Ellipsoidgelenk wird durch das sogen. Handgelenk, d. h. das zwischen den beiden Unterarmknochen und der ersten Reihe der Handwurzelknochen befindliche Gelenk dargestellt. Bei dem Sattelgelenke (*Articulatio sellaris*) ist eine jede Knorpelfläche in der einen Richtung convex, in der andern hierzu senkrecht stehenden Richtung dagegen concav. Wie sich nun ein Reiter in einem Sattel am leichtesten einmal in der Richtung von vorn nach hinten, andererseits in der Richtung von einer Seite zur anderen bewegen kann, so sind auch in einem Sattelgelenke die Bewegungen am leichtesten um zwei zu einander senkrecht stehende Axen, d. h. also in zwei gegen einander senkrechten Richtungen möglich. Während beim Ellipsoidgelenke beide Drehungsaxen in dem convexen Körper, dem sogen. „Gelenkkopf“ gelegen sind, liegt hier die eine Axe in dem einen, die andere in dem anderen articulierenden Knochen, so dass also jede Gelenkfläche sozusagen gleichzeitig Kopf und Pfanne darstellt. Ein Sattelgelenk ist das Gelenk zwischen dem grossen Vieleckbeine und dem Metacarpale des Daumens.

Die vielaxigen Gelenke werden auch Kugelgelenke genannt. Der Gelenkkopf stellt hier den Abschnitt einer Kugeloberfläche, die Gelenkpfanne eine entsprechende Schale dar. Das Kugelgelenk (*Articulatio sphaeroidea*) bildet die freieste Ver-

bindung der Skeletteile mit einander, d. h. es kann hier eine Bewegung um alle nur irgend denkbaren Axen (nach allen möglichen Richtungen) ausgeführt werden; man hat daher die Kugelgelenke auch als freie Gelenke bezeichnet. Das reinste Beispiel eines solchen findet sich in Gestalt des Schultergelenkes vor. Wenn die Gelenkpfanne eines Kugelgelenkes den Gelenkkopf zum grössten Teile umschliesst (ähnlich wie die unvollständig gespaltene Schale den Kern einer Nuss), so wird das Gelenk Nussgelenk *(Enarthrosis)* benannt; eine derartige Configuration finden wir beim Hüftgelenk vor. In einem Nussgelenke sind die Bewegungen beschränkter wie in einem gewöhnlichen Kugelgelenke, weil hier der eine articulierende Knochen (in dem eben erwähnten Falle das Oberschenkelbein) bei ausgedehnteren Excursionen sehr bald an den Rand der Gelenkpfanne anstösst.

Eine Sonderstellung unter den Diarthrosen nehmen die sogen. ebenen oder straffen Gelenke (Amphiarthrosen) ein, bei welchen sich zwischen den articulierenden Knochen ebenfalls ein wahres Gelenk vorfindet, dessen Knorpelflächen jedoch eben sind. Wenngleich in neuerer Zeit behauptet worden ist, dass die Gelenkflächen bei diesen Amphiarthrosen eigentlich auch nicht eben, sondern nur kleine Abschnitte sehr grosser Rotationskörper wären, bei denen sich die Krümmung nicht leicht erkennen liesse, so ist doch für diese Behauptung der stricte Nachweis immerhin noch nicht erbracht. Wenn bei einem planen Gelenke die Gelenkkapsel völlig straff und unnachgiebig ist, kann die Beweglichkeit in demselben nur gleich Null sein: somit müsste man eigentlich die Amphiarthrosen als unbewegliche, als wahre Gelenke ohne Axe bezeichnen. Ist dagegen die Gelenkkapsel schlaff, so können in einem solchen Gelenke einerseits seitliche Verschiebungen, andererseits Rotationen des einen Knochens um eine zur Gelenkfläche senkrecht stehende Axe, endlich Wackelbewegungen stattfinden. Beispiele von Amphiarthrosen stellen die Carpometacarpalgelenke, sowie die Gelenke an den vorderen und hinteren Rippenenden dar.

Combinierte Gelenke sind solche, welche zwar räumlich von einander getrennt sind, aber doch in mechanischer Beziehung ein einziges Gelenk bilden, wie dies z. B. bei den beiden Gelenken zwischen den oberen und unteren Enden der Unterarmknochen der Fall ist.

Bei den zusammengesetzten Gelenken werden die Gelenkflächen einer- oder beiderseits von mehr als einem Knochen

gebildet. Beispiele hierfür sind durch das Ellenbogengelenk, Handgelenk und die Fussgelenke gegeben. Hierbei kommt es vielfach vor, dass mehrere Gelenke von einer einzigen Kapsel umschlossen werden.

Die willkürlichen Bewegungen des menschlichen Skeletes werden durch die quergestreiften Muskeln ausgeführt, welche die Fähigkeit besitzen, sich auf einen Nervenreiz hin zusammenzuziehen und auf diese Weise sich derart zu verkürzen, dass ihre Anheftungspunkte einander genähert werden. Jeder gestreifte Muskel besteht erstens aus einer bindegewebigen Scheide, dem sogen. *Perimysium externum*, zweitens aus gröberen und feineren Bündeln von Muskelfasern *(Fasciculi)* und endlich drittens aus dem zwischen den letzteren gelegenen gefäss- und nervenhaltigen interstitiellen Bindegewebe, *Perimysium internum*. An den beiden Enden gehen die Muskeln in die Sehnen, *Tendines*, über, welche hauptsächlich aus derben, parallelen Bindegewebefasern zusammengesetzt sind. Wenn die Sehnen so platt und breit sind, dass sie eine mehr hautartige Beschaffenheit annehmen, werden sie als Aponeurosen bezeichnet. Mitunter ist jedoch ein Muskel einmal oder mehrfach durch Sehnen unterbrochen, welche man dann entweder als Zwischensehne, *Tendo intermedius*, oder bei geringerer Ausdehnung auch als *Inscriptio tendinea* bezeichnet. Ein Muskel mit einer Zwischensehne wird zweibäuchig, *M. biventer, s. digastricus*, genannt. Wo die Sehnen, wie z. B. in der Nähe des Hand- und Fussgelenkes, durch enge Kanäle hindurchgehen, in denen sie leicht einer Reibung ausgesetzt wären, sind dieselben in sogen. Schleimscheiden, *Vaginae mucosae,* eingebettet. An einzelnen Stellen sind die letzteren noch von besonderen fibrösen Scheiden, *Vaginae fibrosae*, umgeben.

Ganze Gruppen von Muskeln oder auch die ganze Muskulatur eines Körperteiles werden endlich von festen Bindegewebsblättern, den sogen. Muskelbinden oder Fascien, umschlossen, welche an und für sich mit den Aponeurosen nicht zu verwechseln sind. Am stärksten sind die Fascien an den Extremitäten entwickelt. Die Fascien zeigen im allgemeinen die Eigentümlichkeit, sich überall dort fest an die Knochen oder deren Vorsprünge anzuheften, wo sie an die letzteren stossen. Die Scheidewände, welche die Fascien zwischen einzelne Muskelgruppen hineinsenden, und welche sich dann in der Tiefe am Knochen anzusetzen pflegen, werden als *Septa intermuscularia* bezeichnet.

Hie und da sind in die Fascien stärkere Streifen eingewebt, welche an einzelnen Stellen, wie z. B. am Hand- und Fussgelenke, zugleich als *Retinacula* für die Sehnen von Muskeln dienen. Man hat diese Streifen nicht ganz mit Recht Bänder genannt, höchstens könnte man sie als Fascienbänder bezeichnen.

Die Form der Muskeln ist ebenso wie die der Sehnen äusserst verschieden. Die am häufigsten vorkommende Grundform, welche auch zu der Benennung dieses Gebildes (*Musculus*, das Mäuschen) Veranlassung gegeben hat, ist die Spindelform; daneben kommen aber im menschlichen Körper noch alle möglichen anderen Formen, wie z. B. die platte oder breite, die kurze und die Ringform vor. Insbesondere treten die platten Muskeln bald dreieckig, bald viereckig, bald rauten- oder trapezförmig, bald in noch unregelmässigerer Form auf. Wenn ein Muskel an einem oder an beiden Enden in mehrere Portionen zerfällt, deren Sehnen sich gesondert befestigen, so wird derselbe als mehrköpfig bezeichnet. Wenn eine Sehne nicht allein am Ende, sondern noch teilweise im Innern eines Muskels gelegen ist, so dass sich die Muskelfasern auch seitlich an dieselbe ansetzen, so wird der betreffende Muskel als gefiedert bezeichnet; halbgefiederte Muskeln sind solche, bei denen die Sehne noch am Muskelbauche eine Strecke entlang läuft. Je nachdem die Muskeln sich endlich über eines oder mehrere Gelenke erstrecken, werden dieselben als ein-, zwei- oder mehrgelenkige Muskeln unterschieden. Daneben finden sich auch gestreifte Muskeln, welche keine Skeletteile verbinden, sondern sich an der Haut oder an Fascien oder an anderen Organen ansetzen. Mit wenigen Ausnahmen sind alle Muskeln des Körpers paarig.

Die Befestigungspunkte eines Muskels werden als Ursprung, *Origo*, und Ansatz, *Insertio*, unterschieden. Der Ursprung ist stets der festere, der Ansatz der weniger bewegliche von beiden Punkten; sind beide Anheftungspunkte gleich beweglich, so bleibt es ganz dem Belieben anheimgestellt, welchen man als Ursprungs- und welchen als Ansatzpunkt bezeichnen will. Zieht sich nun ein Muskel zusammen, so muss natürlich der beweglichere Punkt an den festeren herangezogen werden; sind beide Punkte gleich beweglich, so werden sie einander in gleichem Masse genähert. Wird jedoch der für gewöhnlich beweglichere von beiden Anheftungspunkten eines Muskels durch irgend eine stärkere Gewalt, sei es durch den Zug anderer Muskeln, sei es durch äussere Einwirkung, festgehalten, so muss bei der Contraction des ersteren der Ursprungspunkt je

nach dem Grade seiner Beweglichkeit an den Ansatzpunkt herangezogen werden. Diese Verhältnisse hat man sich stets zu vergegenwärtigen, wenn es darauf ankommt, den Effect einer Muskelcontraction im concreten Falle zu beurteilen. Die Wirkung ein und desselben Muskels kann somit unter verschiedenen Verhältnissen eine ganz verschiedene sein.

Wenn, wie es mitunter der Fall ist, mehrere Muskeln die gleiche Bewegung ausführen, werden sie als Synergisten bezeichnet, Muskeln, welche entgegengesetzte Bewegungen bewirken, heissen Antagonisten. Doch kann es vorkommen, dass ganz dieselben Muskeln unter gewissen Umständen als Synergisten, unter anderen Umständen als Antagonisten wirken können (vergl. die Flexoren des Oberschenkels). Die Eintrittstelle des zugehörigen Nerven in einen Muskel soll nach SCHWALBE meistens dem geometrischen Mittelpunkt des letzten entsprechen. Von der gestreiften Muskulatur des Skeletes sind die glatten Muskeln zu unterscheiden, welche dem Einflusse des Willens nicht unterworfen sind und sich hauptsächlich in den Eingeweiden und dem Gefässsysteme des Körpers vorfinden. Während die quergestreiften Muskeln zwar sehr kräftige Contractionen auszuführen imstande sind, aber schon nach ziemlich kurzer Zeit zu ermüden pflegen, können die glatten Muskelfasern dauernd contrahiert bleiben. Gegenüber den ersteren sind die letzteren durch ein erheblich blasseres Aussehen ausgezeichnet.

I. Die Knochen des Hirnschädels.

Unter den Schädelknochen, *Ossa cranii*, mit denen wir uns zunächst zu beschäftigen haben, muss man unterscheiden: 1) die 8 Knochen des Hirnschädels, d. h. diejenigen Knochen, welche das Hirn bezw. seine Häute unmittelbar umgeben; 2) die 14 Knochen des Gesichtsschädels, worunter man alle diejenigen Knochen versteht, welche an das Gehirn nicht direct angrenzen, aber dennoch zum Schädel gehören. Betrachtet man den Schädel in seiner Totalität, so unterscheidet man ferner einen oberen Teil, das Schädeldach oder Schädelgewölbe, *Calvaria* (Fornix cranii), und einen unteren Teil, den Schädelgrund, *Basis cranii*, dessen äussere Fläche man wiederum als *Basis cranii externa*, dessen innere man als *Basis cranii interna* bezeichnet hat.

A. Das Stirnbein.

Das Stirnbein, *Os frontale* (Os sincipitis s. Sinciput) stellt einen muschelförmigen Knochen vor, welcher den vordersten Teil des Schädels in der Weise einnimmt, dass er zum kleineren Teile die Schädelbasis, zum grösseren Teile das Schädeldach bildet. Den mehr horizontal gelegenen Teil, welcher zur Schädelbasis gehört, bezeichnet man als *Pars naso-orbitalis*, den mehr vertical gelegenen Teil, welcher das Schädeldach bilden hilft, als *Squama frontalis* (Pars frontalis) des Stirnbeines. Die Pars naso-orbitalis teilt man wieder in drei Abteilungen, nämlich einen mittleren hufeisenförmigen Teil, *Pars nasalis,* und die beiden seitlich gelegenen vierseitigen *Partes orbitales* ein.

1. An der Stirnschuppe oder dem Stirnteile, *Squama frontalis* s. Pars frontalis, müssen wir eine vordere convexe, eine hintere concave Fläche und die Umgrenzungsränder unterscheiden.

Die vordere oder äussere Fläche, *Facies frontalis*, zeigt zunächst in der Medianlinie mitunter eine longitudinale Erhabenheit, welche man (wenn sie vorhanden ist) als Crista frontalis externa bezeichnen kann. Sie entspricht der *Sutura frontalis*, einer Naht, welche sich beim Kinde in den ersten Lebensjahren constant vorfindet, beim Erwachsenen dagegen gewöhnlich nicht mehr existiert. Zu beiden Seiten der Crista frontalis externa finden wir an jeder Hälfte der Squama frontalis einen Höcker, das *Tuber frontale*. Die Tubera frontalia sind bei Kindern in den ersten Lebensjahren wiederum relativ stark entwickelt, beim Erwachsenen dagegen meistens nur undeutlich sichtbar. Sie entsprechen bei Tieren denjenigen Stellen, an welchen sich die Hörner ansetzen. Unterhalb des Tuber frontale zieht auf jeder Seite ein bogenförmiger Wulst, der *Arcus superciliaris*, von medianwärts nach lateralwärts. Die beiden Arcus superciliares führen ihren Namen insofern mit Unrecht, als dieselben in ihrer Lage nicht den Augenbrauen, *Supercilia,* entsprechen: die letzteren sind tiefer, nämlich entsprechend dem oberen Rande der Augenhöhlenöffnungen, dem *Margo supraorbitalis,* gelegen. Die stärkere oder geringere Entwicklung der Arcus superciliares hängt mit der Ausbildung der Stirnhöhlen, *Sinus frontales*, zusammen. Wenn die Arcus gut ausgeprägt sind, findet sich in der Mitte zwischen und über denselben eine flache, glatte, dreiseitige Vertiefung, die *Glabella* oder Stirnglatze, vor. Unterhalb der Arcus superciliares zieht jederseits der obere Rand

der Augenhöhlenöffnung, der soeben erwähnte *Margo supraorbitalis.* entlang. Am medialen Teile des letzteren liegt jederseits die *Incisura supraorbitalis,* welche den gleichnamigen Gefässen und Nerven, nämlich dem N. supraorbitalis (vom ersten Aste des Trigeminus) und der A. und V. supraorbitalis (aus der A. und V. ophthalmica) zum Durchtritt dient. Manchmal findet sich anstatt oder auch neben der Incisur ein Loch, das *Foramen supraorbitale,* vor. Noch weiter einwärts von der Incisura supraorbitalis ist mitunter noch ein zweiter flacher Einschnitt, die *Incisura frontalis,* gelegen, durch welche der R. frontalis (vom ersten Aste des Trigeminus) und die A. und V. frontalis (aus der A. und V. ophthalmica) hindurchtreten. Der laterale Teil eines jeden Margo supraorbitalis läuft in einen stumpfen Fortsatz aus, den *Processus zygomaticus,* welcher seinen Namen daher führt, weil er sich mit dem Jochbein, Os zygomaticum, verbindet. Von diesem Fortsatze erstreckt sich wiederum nach oben hin eine bogenförmige Linie, die *Linea temporalis* (semicircularis). Das kleine, etwas vertiefte Feld nach hinten von dieser Linie, *Facies temporalis*, gehört der Ursprungsfläche des M. temporalis, dem sogen. *Planum temporale* an, welches fast die ganze Seitenfläche des Schädels einnimmt.

Die innere oder hintere Fläche der Squama frontalis, *Facies cerebralis,* ist viel unebener und weniger glatt als die vordere. Man sieht an derselben zunächst in der Medianlinie eine ziemlich scharfe Leiste verlaufen, die *Crista frontalis* (interna), welche sich nach oben hin in eine Furche, den *Sulcus sagittalis* (Sulcus frontalis) spaltet. Die Leiste und die beiden Ränder der Furche dienen einem Fortsatze der Dura mater, der grossen Hirnsichel (Falx major s. Processus falciformis major) zum Ursprunge; die Furche selber nimmt einen venösen Blutleiter, den Sinus sagittalis superior auf. Am unteren Ende der Crista frontalis liegt eine Oeffnung, das *Foramen caecum*[1]), welches zur Aufnahme für eine kleine Vene, ein sogen. Emissarium Santorini[2]),

---

[1]) Das *Foramen caecum* liegt meistens zwischen Stirnbein und Siebbein, kann jedoch auch in der Substanz des Stirnbeines oder des Siebbeines gelegen sein.

[2]) Unter dem Ausdrucke *Emissarium Santorini* versteht man ganz allgemein eine jede Venenverbindung zwischen den Venen innerhalb der Schädelhöhle und denen ausserhalb derselben. Diese Emissaria haben insofern eine gewisse Bedeutung, als dieselben bei Blutüberfüllung des Schädels sozusagen als Reservekanäle dienen. Gewöhnlich fliesst das Blut fast aus der ganzen Schädelhöhle durch die Vena jugularis interna nach abwärts; wenn indessen in der letzteren

bestimmt ist; das letztere verbindet den Sinus sagittalis superior mit den Venen der Nasenhöhle. Zu beiden Seiten der Crista finden sich endlich eine Anzahl von flachen Gruben, die *Impressiones digitatae,* welche so aussehen, als ob man mit der Fingerspitze in den Knochen hineingedrückt hätte. Die Erhabenheiten zwischen diesen Eindrücken werden als *Juga cerebralia* bezeichnet. Die Impressiones digitatae entsprechen den Windungen, die Juga cerebralia den Furchen der Grosshirnoberfläche und sind nicht zu verwechseln mit anderen, nicht ganz constant vorhandenen Vertiefungen, *Foveolae granulares,* welche sich meistens in unmittelbarer Nachbarschaft des Sulcus sagittalis vorfinden und von den sogen. Pacchioni'schen Granulationen[1]) herrühren. Im übrigen zeigen sich an der Innenfläche der Pars frontalis noch Gefässfurchen, welche zum Teil vom Rande des Stirnbeines herkommen und alsdann von den vorderen Aesten der A. meningea media (aus der A. maxillaris int.) herrühren. Zwei andere Gefässfurchen, je eine an jeder Seite des For. caecum, verlaufen nach oben und sind durch die beiden Aa. meningeae anteriores (aus der A. ethmoidalis ant.) verursacht.

Die Begrenzungsränder der Squama frontalis sind zunächst ein freier Rand, der *Margo parietalis,* welcher sich im oberen Abschnitte mit den beiden Scheitelbeinen unten jederseits durch ein besonderes dreiseitiges *(Sutura phenofrontalis)* Feld mit dem grossen Keilbeinflügel in Verbindung setzt und mit diesen Knochen die Kronennaht, *Sutura coronalis,* bildet. Die untere Grenze der Squama frontalis gegen die Pars naso-orbitalis ist an der hinteren Fläche nicht durch eine scharfe Linie gegeben, sondern

---

eine Stauung eintritt, kann es auch durch die Emissaria Santorini nach aussen gelangen, welche sich an verschiedenen Stellen des Schädels ziemlich regelmässig vorfinden.

[1]) Die Pacchioni'schen Granulationen (Arachnoidealzotten) sind warzenähnliche Wucherungen der Arachnoidea, welche vielfach durch die Dura mater mehr oder weniger tief in das Schädeldach eindringen und die Knochensubstanz aufsaugen können. Von den alten Anatomen wurden sie fälschlich für Drüsen gehalten und demzufolge auch als Pacchioni'sche Drüsen bezeichnet. Da dieselben unter normalen Verhältnissen und in grosser Häufigkeit vorkommen, ist man fast gezwungen, sie als eine normale Erscheinung zu betrachten. Nach neueren Untersuchungen von AXEL KEY und RETZIUS sollen durch ihr Hervorwuchern die subarachnoidealen Lymphräume mit den Lymphräumen der Dura mater in Communication gebracht und dadurch für einen Abfluss der Lymphe aus den ersteren gesorgt werden. Mitunter sind die Gruben für die Pacchionischen Granulationen so tief, dass der Schädel an diesen Stellen ganz durchscheinend aussieht.

bildet einen mehr allmählichen Uebergang. Vorn und unten haben wir in der Mitte den *Margo nasalis* als Grenze zu nennen; an ihn legen sich die oberen Ränder der beiden Nasenbeine und der beiden Stirnfortsätze der Oberkieferbeine. Zu beiden Seiten des Margo nasalis wird die untere Grenze der Squama frontalis durch die schon erwähnten *Margines supraorbitales* gebildet.

2. Die Augenhöhlenteile, *Partes orbitales*, sind vierseitige Knochenplatten, an welchen man jederseits ausser den vier Rändern eine obere convexe und eine untere concave Fläche unterscheidet.

Der vordere Rand der Pars orbitalis ist jederseits gebildet durch den schon erwähnten *Margo supraorbitalis*, an dessen medialem Abschnitte sich die Incisura supraorbitalis und mitunter (s. S. 20) die Incisura frontalis befinden. Der laterale Rand wird auch als Margo zygomaticus bezeichnet und steht vorn mit dem Jochbeine, hinten mit dem grossen Keilbeinflügel in Verbindung. Der hintere Rand, *Margo sphenoidalis*, legt sich an den kleinen Keilbeinflügel. Der mediale Rand, auch als *Margo ethmolacrimalis* (von HENLE als Margo naso-orbitalis bezeichnet), setzt sich an das Thränenbein und die Lamina papyracea des Siebbeins an. In der Naht zwischen Siebbein und Stirnbein sind nun jederseits zwei Oeffnungen gelegen. Die vordere, *Foramen ethmoidale anterius*, ist zum Durchtritt für die A. und V. ethmoidalis anterior (aus der A. und V. ophthalmica) und den N. ethmoidalis anterior (aus dem N. naso-ciliaris des ersten Trigeminusastes) bestimmt. Die zweite Oeffnung liegt mehr nach hinten und wird als *Foramen ethmoidale posterius* bezeichnet. Durch dieselbe gehen die A. und V. ethmoidalis posterior (aus der A. und V. ophthalmica) und die Nn. ethmoidales posteriores[1]) hindurch (welche nicht constant sind und zum Teil vom ersten, zum Teil vom zweiten Aste des Trigeminus herkommen). Beide Oeffnungen sind von der Augenhöhle aus deutlich sichtbar.

Von den beiden Flächen der Partes orbitales des Stirnbeines ist *Facies cerebralis*, die obere durch sehr deutliche *Impressiones digitatae* und *Juga cerebralia* ausgezeichnet. Die untere Fläche *Facies orbitalis*, ist glatt und besitzt vorn und medial eine kleine Grube, *Fovea trochlearis*, neben welcher häufig ein Höcker, die *Spina trochlearis* hervor-

---

[1]) Der N. ethmoidalis anterior ist früher auch kurzweg als *N. ethmoidalis*, die Nn. ethmoidales posteriores als *Nn. spheno-ethmoidales* bezeichnet worden.

ragt. In der Grube gleitet die Sehne des M. obliquus oculi superior, und an dem Höcker ist eine kleine Rolle (Trochlea) befestigt, über welche die Sehne hinüberzieht. Lateral und vorn unterhalb des Proc. zygomaticus, liegt eine zweite, viel grössere Vertiefung, die *Fossa glandulae lacrimalis,* welche zur Aufnahme für die Thränendrüse bestimmt ist.

3. Der Nasenteil, *Pars nasalis*, liegt in der Mitte zwischen den beiden Partes orbitalis und hat Hufeisenform. In einzelnen Handbüchern wurde früher als Pars nasalis nur der vordere mittlere Teil des Hufeisens bezeichnet, welcher stark nach abwärts vorspringt, und welchen man sonst auch Processus nasalis des Stirnbeines benannte. Indessen ist es unzweifelhaft richtiger, nach dem Vorgange von HENLE den ganzen hufeisenförmigen Teil als Pars nasalis zu bezeichnen, weil derselbe in der That nicht in die Augenhöhle, sondern in die Nasenhöhle hineinsieht. Die Concavität desselben bildet nun einen Ausschnitt, die *Incisura ethmoidalis*, in welche die Lamina cribrosa des Siebbeines eingefügt ist. Das vordere, mittlere Stück des Hufeisens besteht aus einem compacten Vorsprunge, dem eben erwähnten Processus nasalis, welcher nach abwärts in einen spitzen Stachel, die Spina nasalis ausläuft und jetzt in seiner ganzen Ausdehnung als *Spina frontalis* bezeichnet wird. Dieser Vorsprung besitzt an seiner hinteren Seite in der Medianlinie eine Leiste, welche zur Anlagerung für die Lamina perpendicularis des Siebbeines bestimmt ist. Lateral von dieser Leiste läuft jederseits eine feine Furche nach abwärts, die für den vorderen Ast des N. ethmoidalis ant. bestimmt ist, welcher, begleitet von kleinen Gefässen, weiterhin an der hinteren Fläche der Nasenbeine in einer ähnlichen kleinen Furche (s. ebendaselbst) nach unten zieht. Die beiden Enden des Hufeisens sind dagegen hohl, indem hier die Lamina interna und externa des Schädels auseinanderweichen: sie lagern über den Siebbeinzellen, Cellulae ethmoidales, deren Deckel sie bilden. Vorn, oberhalb und neben der Spina frontalis, gelangt man jederseits durch eine ziemlich grosse Oeffnung nach oben in die Stirnhöhlen, *Sinus frontales,* hinein, welche man sich eben dadurch entstanden denken muss, dass die Lam. interna und die Lam. externa an dieser Stelle auseinander gewichen sind und das Balkenwerk der Spongiosa sich zu grösseren zelligen Räumen erweitert hat. Die Stirnhöhlen sind durch ein medianes *Septum* von einander geschieden und münden abwärts in die Nasenhöhle ein.

B. Das Scheitelbein.

Das Scheitelbein oder Seitenwandbein, *Os parietale* s. Os bregmatis, stellt eine vierseitige, gebogene Knochenplatte dar, welche den Scheitel und den oberen Teil der Schläfe einnimmt. Seiner Form entsprechend, unterscheidet man an jedem Scheitelbeine vier Ränder, vier Winkel und zwei Flächen.

Der vordere Rand setzt sich durch die *Sutura coronalis* mit dem Stirnbeine in Verbindung und wird deswegen als *Margo frontalis* s. coronalis bezeichnet. Der obere Rand bildet mit dem Seitenwandbeine der anderen Seite die *Sutura sagittalis,* die Pfeilnaht, und wird deshalb *Margo sagittalis* benannt. Der hintere Rand, *Margo occipitalis* s. lambdoideus, bildet mit dem Hinterhauptbeine die *Sutura lambdoidea,* Lambdanaht, so bezeichnet, weil die rechte und die linke Naht zusammen die Gestalt eines *A* haben. Der untere Rand setzt sich vorn auf eine kurze Strecke mit dem grossen Keilbeinflügel in Verbindung und legt sich im übrigen an die Schläfenbeinschuppe an; dieser Rand sollte deswegen am besten als *Margo sphenotemporalis* bezeichnet werden, wird aber jetzt *Margo squamosus* benannt. Die Naht zwischen dem Scheitelbeine und der Schuppe des Schläfenbeines insbesondere heisst Schuppennaht, *Sutura squamosa,* und erscheint dadurch bemerkenswert, dass die beiden Knochen an dieser Stelle nicht mit Zacken in einander greifen, wie an den übrigen Nähten, sondern zugeschärft sich aneinander lagern. Man bezeichnet deswegen jede Naht, bei welcher die Knochen sich in dieser Weise mit einander verbinden, kurzweg als Schuppennaht.

Von den vier Winkeln des Scheitelbeines ist der vordere obere Winkel nahezu ein rechter und wird auch als *Angulus frontalis* bezeichnet, weil er sich mit dem Stirnbeine in Verbindung setzt. Diesem Winkel entsprechend, liegt beim neugeborenen Kinde zwischen den beiden Scheitelbeinen und den beiden Hälften des Stirnbeines die viereckige grosse Fontanelle oder Stirnfontanelle, *Fonticulus frontalis,* eine Oeffnung, die sich indessen später durch Verknöcherung schliesst. Der hintere obere Winkel ist etwas grösser, setzt sich mit der Spitze des Hinterhauptes in Verbindung und wird infolgedessen als *Angulus occipitalis* bezeichnet. An der Stelle dieses Winkels liegt zwischen den beiden Scheitelbeinen und dem Hinterhauptbeine beim Neugeborenen die dreiseitige kleine Fontanelle oder Hinterhauptfontanelle, *Fonticulus occipitalis,* die sich eben-

falls beim weiteren Wachsen der Knochen vollständig verliert. Der vordere untere Winkel ist meistens zugespitzt und setzt sich mit dem grossen Keilbeinflügel in Verbindung, weswegen man ihn als *Angulus sphenoidalis* bezeichnet. Beim Neugeborenen liegt an dieser Stelle die vordere Seitenfontanelle oder Keilbeinfontanelle, *Fonticulus sphenoidalis* s. temporalis. Der hintere untere Winkel ist abgestutzt. Er legt sich der Pars mastoidea des Schläfenbeines an und heisst deswegen *Angulus mastoideus*. Auch hier ist am Schädel des neugeborenen Kindes eine kleine Lücke, die hintere Seitenfontanelle oder Warzenfontanelle, *Fonticulus mastoideus,* vorhanden.

Von den beiden Flächen des Scheitelbeines ist die äussere *Facies parietalis,* convex und im ganzen ziemlich glatt. Etwa in der Mitte derselben findet sich der Scheitelhöcker, *Tuber parietale,* welcher ebenso wie das Tuber frontale an Kinderschädeln in den ersten Lebensjahren am stärksten entwickelt ist und derjenigen Stelle entspricht, von welcher zuerst die Verknöcherung des Scheitelbeines ausgeht. Meistens etwas unterhalb des Tub. parietale, mitunter aber auch über dasselbe hinweg, verläuft von vorn nach hinten die schon beim Stirnbein erwähnte Schläfenlinie, *Linea temporalis* s. semicircularis, welche die Ursprungsfläche des M temporalis, das sogen. *Planum temporale,* nach oben hin abgrenzt. Mitunter findet sich anstatt einer einfachen Linie eine doppelte vor, von denen alsdann die untere dem oberen Rande des Muskels die obere der ihn bedeckenden Fascia temporalis zum Ansatz dient. Nahe dem oberen Rande des Scheitelbeines sieht man endlich sehr häufig eine Oeffnung, das *Foramen parietale,* durch welches ein Emissarium Santorini zwischen dem Sinus sagittalis sup. und den Venen an der Aussenfläche des Schädels verläuft. An der Innenfläche *Facies cerebralis,* des Scheitelbeines fallen zunächst *Impressiones digitatae* und *Juga cerebralia* auf, welche hauptsächlich dem Scheitellappen des Grosshirns entsprechen. Längs des oberen Randes sehen wir an der Innenfläche des Scheitelbeines eine Halbrinne verlaufen, den *Sulcus* (Semisulcus von HENLE) *sagittalis* s. longitudinalis, welcher im Verein mit der gleichnamigen Halbrinne des anderen Scheitelbeines dazu dient, den Sinus sagittalis s. longitudinalis sup. aufzunehmen. Dicht daneben liegen sehr häufig rundliche Vertiefungen, welche von Pacchioni'schen Granulationen herrühren und mit dem Impressiones digitatae nicht zu verwechseln sind (s. S. 21). Ausserdem zeigt die Innenfläche schöne, baumförmig verästelte Gefässfurchen, *Sulci arteriosi,* in welchen Zweige

der A. meningea media (aus der A. maxillaris int.) gelegen sind. Die Gefässfurchen strahlen meistens von dem vorderen unteren Winkel, dem Angulus sphenoidalis, nach hinten und oben, so dass also ein Blick auf die Eintrittstelle dieser Gefässe genügt, um sich darüber zu orientieren, wie die vier Winkel eines vorliegenden Scheitelbeines zu bezeichnen sind. Sehr häufig tritt aber noch eine starke Gefässfurche von der Mitte des unteren Scheitelbeinrandes auf die innere Fläche dieses Knochens hinüber. Am hinteren unteren Winkel der Innenfläche ist eine breite Furche, der Sulcus transversus für den gleichnamigen Sinus gelegen.

C. Das Hinterhauptbein.

Das Hinterhauptbein, *Os occipitale* s. Occiput, ist ein schalenförmiger Knochen, welcher zum Teil zur Schädelbasis, zum Teil zum Schädeldache gehört und den hintersten Abschnitt des Schädels einnimmt. An demselben werden vier Teile unterschieden, welche beim Kinde durch Knorpelmasse (Synchondrose) mit einander verbunden, beim Erwachsenen dagegen nach Verknöcherung dieser Synchondrosen nicht mehr deutlich abzugrenzen sind. Die vier Teile des Hinterhauptbeines sind: 1) der Grund- oder Zapfenteil, *Pars basilaris,* welcher vor dem Foramen magnum liegt; 2) die beiden Seiten- oder Gelenkteile, *Partes laterales* s. condyloideae (so genannt, weil sich an ihnen die Gelenkfortsätze, Condyli occipitales, befinden), welche zu beiden Seiten des Foramen magnum gelegen sind; 3) die Schuppe oder der Schuppenteil, *Squama occipitalis* s. Pars squamosa, welcher hinter dem Foramen magnum liegt und den grössten Abschnitt des Hinterhauptbeines bildet. Das *Foramen occipitale magnum,* um welches also diese vier Teile gruppiert sind, hat eine ovale Gestalt und dient folgenden wichtigen Organen zum Durchschnitt: a) der Medulla oblongata (dem verlängerten Rückenmark); b) den beiden Aa. vertebrales, welche in der Richtung von unten nach oben verlaufen, also aus der Rückenmarkshöhle in die Schädelhöhle hineinziehen; c) den beiden Aa. spinales anteriores (aus den Aa. vertebrales), welche in der Richtung von oben nach unten verlaufen und an der vorderen Fläche des Rückenmarks, zu einem einfachen Stamm vereinigt, entlang ziehen; d) den beiden Aa. spinales posteriores (ebenfalls Aeste der Vertebralarterien), welche an der hinteren Fläche des Rückenmarks getrennt nach abwärts ziehen; e) den beiden Nn. accessorii, welche in der Richtung von unten nach oben in die

Schädelhöhle eintreten, um sie jedoch bald darauf durch das Foramen jugulare wieder zu verlassen; f) diversen Venenverbindungen zwischen den Venen der Schädel- und denen der Rückenmarkshöhle.

1. An dem Grundteile, der *Pars basilaris*, unterscheidet man 5 Flächen, von denen die obere und die untere sich am vorderen Rande des For. magnum vereinigen, so dass also die Pars basilaris Keilform besitzt. Die vordere Fläche derselben ist rauh, vierseitig und mit dem Körper des Keilbeines verbunden. Die Verbindung ist beim jüngeren Individuum eine knorplige (Synchondrosis), verknöchert aber beim Erwachsenen (Synostosis). Ist das letztere der Fall, so bilden das Keilbein und das Hinterhauptbein einen einzigen Knochen, welchen man als *Os basilare* bezeichnet hat. Die obere Fläche bildet nahe dem For. magnum eine ziemlich tiefe sagittale Rinne, *Clivus* s. Fossa pro medulla oblongata, zur Aufnahme für das verlängerte Rückenmark. Zu beiden Seiten der oberen Fläche findet sich dicht neben der Seitenkante je eine kleinere Rinne, der *Sulcus* (Semisulcus von HENLE) *petrosus inferior,* in welchem der gleichnamige Sinus gelegen ist. Die beiden Seitenflächen sind rauh und bilden mit dem Felsenbeine zusammen eine Spalte, die Fissura petrooccipitalis welche durch fasrige Massen verschlossen ist.[1]) Die untere Fläche der Pars basilaris zeigt in der Mitte einen kleinen Höcker, das *Tuberculum pharyngeum,* welches den obersten Fasern des M. constrictor pharyngis sup. zum Ansatze dient. An jeder Seite des Tub. pharyngeum befinden sich zwei transversale Leisten, die vordere herrührend von dem Ansatze des M. longus capitis (M. rectus capitis anticus major), die hintere von dem des M. rectus capitis anterior (M. rectus capitis anticus minor).

2. Die beiden Seiten- oder Gelenkteile, *Partes laterales* s. condyloideae, sind zu beiden Seiten des For. magnum gelegen und aus einem vorderen schmäleren und einem hinteren breiteren Abschnitte zusammengesetzt. An der oberen Fläche des mehr nach vorn gelegenen, schmäleren Teiles desselben findet sich das *Tuberculum jugulare* (Tuberculum anonymum), ein Höcker, hinter welchem eine transversale Furche gelegen ist, die für drei Hirnnerven, den IX. (N. glossopharyngeus) den X. (N. vagus)

[1]) Die ganze Basis cranii externa und alle in ihr befindlichen Spalten, insoweit durch dieselben keine Gefässe oder Nerven hindurchtreten, sind durch faserknorplige (eigentlich durch derbe fibröse) Massen eingenommen, die man zusammen als *Synchondroses cranii* bezeichnet.

und den XI. (N. accessorius) bestimmt ist[1]). Unterhalb des Tuberculum jugulare wird die Substanz der Partes laterales jederseits in schräger Richtung von einem Canale, dem *Canalis hypoglossi* (Can. condyloideus anterior) durchbohrt, durch welchen der XII. Hirnnerv (N. hypoglossus) hindurchgeht. Der vordere Rand des mehr nach hinten gelegenen, breiteren Teiles der Pars condyloidea wird durch einen Einschnitt, die *Incisura jugularis,* eingenommen, welche durch die Anlagerung des Schläfenbeines zu einem Loche, dem *Foramen jugulare* (lacerum posterius), geschlossen wird. An der Incisur unterscheidet man wiederum ein vorderes kleineres Fach, welches für die erwähnten drei Hirnnerven, und ein grösseres hinteres Fach, welches für die V. jugularis int. zum Durchtritt bestimmt ist. Zwischen dem vorderen und dem hinteren Fache ist ein kleiner Vorsprung, der *Processus intrajugularis* (jugularis medius), gelegen. Auch am vorderen Ende der Incisura jugularis findet sich mitunter noch ein kleiner spitzer Vorsprung, der Processus jugularis accessorius, welcher indes keine besondere Bedeutung beansprucht. Der hinter der Inc. jugularis gelegene Teil des Hinterhauptbeines wird als *Processus jugularis* bezeichnet. An der oberen Fläche des Proc. jugularis erhebt sich ein spitzer Höcker, die Spina jugularis, durch welche diese Fläche in ein vorderes und ein hinteres Feld geteilt wird. Das kleine Feld vor der Spina jugularis ist für die V. jugularis int., das etwas grössere hintere Feld für den Endteil des Sinus sigmoideus bestimmt. Die kleine rauhe Fläche an der lateralen Seite der Spina dient zur Anlagerung für die Schläfenbeinpyramide. Die untere Fläche des Proc. jugularis ist uneben und wird von dem Ansatze des M. rectus capitis lateralis eingenommen. Medial von dieser Fläche ragen die Gelenkfortsätze, *Condyli occipitales* s. Processus condyloidei, hervor, die zur Articulation des Occiput mit dem Atlas dienen. Hinter den Gelenkfortsätzen liegt eine Grube, die *Fossa condyloidea,* und in derselben findet sich mitunter die hintere Mündung des *Canalis condyloideus* (Can. condyloideus posterior), während die vordere Mündung desselben medial von der Spina jugularis zu suchen ist. Durch den Canal geht ein Emissarium Santorini zwischen den Nackenvenen und dem Anfangsteile der V. jugul. int. hindurch, und da alle diese Emissarien mitunter fehlen können, so ist auch der Can. condyloideus nicht immer vorhanden.

---

[1]) Das *Tuberculum jugulare* entspricht in seiner Lage der Grenze zwischen der Varolsbrücke und dem verlängerten Rückenmark.

3. An der Schuppe, *Squama occipitalis* (Pars squamosa), unterscheidet man die Basis, welche an die Partes condyloideae und das For. magnum grenzt, die Spitze, welche sich zwischen die Anguli occipitales der beiden Scheitelbeine einschiebt, und die beiden Seitenränder, welche oben mit den Scheitelbeinen und unten jederseits mit der Pars mastoidea des Schläfenbeines in Verbindung stehen. Die Naht zwischen Schuppe und Scheitelbein ist meist scharfzackig, die zwischen Schuppe und Pars mastoidea des Schläfenbeines dagegen weit weniger gezackt. Zwischen diesen beiden Abschnitten eines jeden Seitenrandes, dem sogen. *Margo lambdoideus* und *Margo mastoideus,* ist stets ein winkliger Vorsprung vorhanden. In der Naht zwischen Schuppe und Pars mastoidea, nicht selten jedoch in der Substanz des Os occipitale oder der Pars mastoidea gelegen, findet sich das *Foramen mastoideum,* durch welches ein Emissarium Santorini als Verbindung zwischen den Nackenvenen und dem Sinus sigmoideus seinen Weg nimmt. Ausserdem geht durch dieses Loch noch eine kleine Arterie hindurch, die A. meningea post. externa (*Ramus meningeus*), welche von der A. occipitalis kommt, also von aussen nach innen in die Schädelhöhle hineintritt. Ausser den Begrenzungsrändern ist an der Schuppe noch eine vordere concave und eine hintere convexe Fläche zu unterscheiden.

Die hintere Fläche zeigt zunächst ziemlich in der Mitte einen Vorsprung, die *Protuberantia occipitalis externa*, dessen starke Entwicklung nach Ansicht der alten Phrenologen auf einen stark ausgeprägten Geschlechtstrieb deuten sollte. Von demselben läuft zum Foramen magnum nach abwärts eine median gelegene Leiste, die *Crista occipitalis externa* (Linea nuchae mediana von HENLE), welche dem Ligamentum nuchae zum Ansatze dient. Von der Protub. occipitalis ext. erstreckt sich ferner nach beiden Seiten hin bogenförmig die *Linea nuchae superior* (semicircularis superior) und etwas weiter nach abwärts, parallel der vorigen, verläuft die *Linea nuchae inferior* (semicircularis inferior). Beide Linien dienen zum Ansatze von Muskeln, und zwar sind an der Linea nuchae sup. die Mm. sterno-cleido-mastoideus, trapezius und occipitalis befestigt. An der Linea nuchae inf. setzen sich die kurzen tiefen Nackenwurzeln nämlich der M. rectus capitis post. major. der M. rectus cap. post minor und der M. obliquus cap. superior fest. Zwischen beiden Linien endlich inserieren sich die complicierteren Muskeln des Rückens, insoweit sie den Schädel überhaupt erreichen, nämlich der M. splenius capitis

und der M. semispinalis capitis (M. complexus major et biventer cervicis [1]).

Die vordere Fläche der Schuppe zeigt eine kreuzförmige Figur, welche als *Eminentia cruciata* bezeichnet, und deren Kreuzungspunkt durch einen Höcker, die *Protuberantia occipitalis interna,* gebildet wird. Der quere Schenkel des Kreuzes besteht aus einer Furche, *Sulcus transversus,* die zur Aufnahme für den Sinus transversus bestimmt ist, und an deren beiden Rändern sich das Hirnzelt, Tentorium cerebelli, ansetzt. Der obere Schenkel des Kreuzes entspricht dem Endteile des *Sulcus sagittalis* s. longitudinalis, der zur Aufnahme für den Sinus sagittalis s. longitudinalis superior dient; der untere Schenkel desselben stellt eine Leiste, die *Crista occipitalis interna* dar, an welche sich die kleine Hirnsichel, Falx cerebelli s. Processus falciformis minor, ansetzt. In seltenen Fällen sieht man auch längs der Crista occipitalis int. eine Gefässfurche verlaufen, welche dann dem Sinus occipitalis (posterior) entspricht. Endlich ist zu erwähnen, dass sich mitunter an der einen oder der anderen Seite der Protub. occipitalis int. im Sulcus transversus ein tiefer Eindruck befindet, welchen die Alten als *Torcular Herophili* (Presse des Herophilus) oder als *Confluens sinuum* bezeichneten, weil an dieser Stelle so viele venöse Blutleiter zusammenfliessen [2]). Durch die eben beschriebene Eminentia cruciata werden nun an der inneren Fläche des Hinterhauptbeines vier Gruben von einander abgegrenzt, von denen die beiden oberen, die *Fossae occipitales superiores,* zur Aufnahme für den Hinterhauptlappen des Grosshirns dienen und in Folge dessen *Impressiones digitatae* und *Juga cerebralia* zeigen, während die beiden unteren, die *Fossae occipitales inferiores,* zur Einlagerung für die Kleinhirnhemisphären bestimmt sind und entsprechend der mehr glatten Oberfläche der letzteren ebenfalls ein ziemlich glattes Aussehen besitzen. Einzelne Gefässfurchen, die sich mitunter an den beiden unteren Gruben

---

[1]) Mitunter verläuft oberhalb der Linea nuchae superior noch die *Linea nuchae suprema,* eine dritte Nackenlinie, welche alsdann der oberflächlichen Nackenfascie zum Ansatze dient. Der Teil der Schuppe über dieser Linie heisst Planum occipitale, der Teil unter derselben Planum nuchae. Zwischen der Linea nuchae superior und suprema kann sich ferner mitunter noch ein querer Wulst, der Torus occipitalis (ECKER), vorfinden.

[2]) Es treffen sich hier die beiden *Sinus transversi,* der *Sinus sagittalis sup.,* der *Sinus occipitalis* und der *Sinus rectus,* so dass nach Ansicht der Alten an dieser Stelle ein hoher Druck entstehen musste, welcher zu der Bezeichnung „Presse des Herophilus“ geführt hat.

vorfinden, rühren entweder von der schon erwähnten A. meningea post. externa (dem Ramus meningeus der A. occipitalis) oder von der A. meningea post interna (dem Ramus meningeus der A. vertebralis) her, welche sich beide in der harten Hirnhaut verzweigen.

D. Das Keilbein.

Das Keilbein, *Os sphenoidale* (sphenoideum s. cuneiforme), bildet beim Erwachsenen mit dem Hinterhauptbeine zusammen das Grundbein des Schädels, *Os basilare*, und stellt isoliert einen Körper vor, dessen Gestalt man mit einem mit Flügeln versehenen Insekt vergleichen kann, woher auch seine Bezeichnung als Wespenbein, Os sphenoideum, stammt. Man unterscheidet am Keilbeine: 1. ein unpaares Mittelstück, den Körper, *Corpus;* 2. drei Paar Fortsätze, nämlich a) die kleinen Keilbeinflügel, *Alae parvae;* b) die grossen Keilbeinflügel, *Alae magnae*, und c) die Gaumenflügelfortsätze, *Processus pterygoidei.*

1. Der Körper, *Corpus,* zeigt 6 Flächen, von denen die vierseitige hintere Fläche beim Erwachsenen gewöhnlich knöchern (durch Synostose), beim Fötus dagegen knorplig (durch Synchondrose) mit dem Hinterhauptbeine verwachsen ist.

Die obere Fläche bildet in ihrem vordersten Teile das Keilbeinjoch, Jugum sphenoidale, so bezeichnet, weil dieser Teil die höchste Stelle des Keilbeinkörpers darstellt. Das Jugum sphenoidale ist vorn durch eine Naht mit der Lamina cibrosa des Siebbeines verbunden; von seinem vorderen Rande springen mitunter zwei kleine Vorsprünge in die Siebbeinplatte hinein, welche man als Alae minimae oder, wenn sie zu einem einzigen grösseren vereinigt sind, als Spina ethmoidalis bezeichnet. Hinten wird das Jugum durch eine transversale Linie begrenzt, den Limbus sphenoidalis, welcher sich lateralwärts in den hinteren Rand der kleinen Kleinbeinflügel fortsetzt. Hinter dem Limbus sphenoidalis liegt eine quere Furche, der *Sulcus chiasmatis* (Sulcus opticus), welcher zur Aufnahme für die Sehnervenverkreuzung, Chiasma nervorum opticorum, bestimmt ist, und unmittelbar hinter dieser Furche befindet sich der Sattelknopf, *Tuberculum sellae* (turcicae) zu dessen beiden Seiten mitunter zwei kleine Höcker, die *Processus clinoidei medii,* vorspringen. Dicht hinter dem Tuberculum sellae liegt ferner eine tiefe Grube, der Türkensattel, *Sella turcica* s. Ephippium s. *Fossa hypophyseos*, in welche sich die Hypophysis cerebri, der Hirnanhang einlagert. Die Sella turcica wird endlich

hinten durch eine vierseitige Knochenplatte, die Sattellehne, *Dorsum sellae* s. ephippii, begrenzt, an deren beiden oberen Ecken die kleinen kolbigen *Processus clinoidei posteriores* hervorragen. Die hintere Fläche der Sattellehne bildet zusammen mit der oberen Fläche der Pars basilaris des Hinterhauptbeines einen steilen Abhang, den *Clivus* (Blumenbachi), welcher oben der Varolsbrücke, unten (entsprechend der dort befindlichen Furche des Hinterhauptbeines) der Medulla oblongata zur Auflagerung dient.

Die vordere Fläche des Keilbeinkörpers zeigt in der Medianlinie eine Leiste, die *Crista sphenoidalis,* an welche sich die Lamina perpendicularis des Siebbeines anlegt. Zu beiden Seiten der Crista sphenoidalis befinden sich die Eingangsöffnungen zu den Keilbeinhöhlen, *Aperturae sinuum sphenoidalium* (Foramina sphenoidalia), während der übrige, laterale Teil der vorderen Fläche des Keilbeinkörpers (am vollständigen Schädel) durch die Anlagerung des Siebbeinlabyrinthes verdeckt wird.

Die untere Fläche besitzt in der Mitte eine ziemlich starke keilförmige Hervorragung, das *Rostrum sphenoidale*, an welches sich der Vomer anlegt. Zu beiden Seiten des Rostrum liegen die *Conchae sphenoidales* (Ossicula Bertini s. Cornua sphenoidalia), dreiseitige Knochenplättchen, welche sich nach der vorderen Fläche des Keilbeinkörpers hin umbiegen und bis zu den Aperturae sinuum erstrecken. Diese beiden Knochenplättchen sind also Teile der Wand der Keilbeinhöhlen; noch zur Pubertätszeit sind sie von dem übrigen Keilbeinkörper durch eine Naht getrennt, welche indessen im späteren Alter verknöchert.

Die beiden Seitenflächen des Keilbeinkörpers sind grösstenteils durch die von demselben entspringenden Fortsätze eingenommen. Ihr oberer Teil ist jedoch frei und zeigt eine leicht S-förmig gekrümmte Furche für die Carotis interna, den *Sulcus caroticus,* dessen vorderes Ende entsprechend der hier befindlichen Umbiegungstelle der Carotis eine rundliche Vertiefung, die Impressio carotica, bildet. Am hinteren Ende des Sulcus caroticus springt lateral mitunter ein kleines Knochenplättchen hervor, welches als *Lingula sphenoidalis* (carotica) bezeichnet wird.

Die kleinen Keilbeinflügel oder Orbitalflügel, *Alae parvae* s. orbitales, entspringen vom Körper mit zwei Wurzeln, welche zwischen sich ein Loch, das *Foramen opticum,* fassen. Durch das letztere treten der II. Hirnnerv (N. opticus) und die A. ophthalmica (aus der Carotis int.) hindurch, aber nicht die

gleichnamige Vene. Die obere Fläche der kleinen Keilbeinflügel sieht in die Schädelhöhle, die untere in die Augenhöhle. Der vordere Rand steht jenseits mit der Pars orbitalis des Stirnbeines in Verbindung, am hinteren Rande springen die *Processus clinoidei anteriores* hervor, welche vielfach mit den Proc. clin. medii und posteriores durch Knochenbälkchen verbunden sind. Nach lateralwärts laufen die kleinen Keilbeinflügel in je einen kurzen Fortsatz, *Processus ensiformis (xiphoideus)* aus. Zwischen dem kleinen und dem grossen Keilbeinflügel liegt ein schlitzförmiger Spalt, die *Fissura orbitalis superior,* durch welche der III. Hirnnerv (N. oculomotorius), der IV. Hirnnerv (N. trochlearis), der erste Ast des V. Hirnnerven (N. trigeminus), der VI. Hirnnerv (N. abducens) und die Vena ophthalmica superior[1]) hindurchtreten.

3. Die grossen Keilbeinflügel oder Temporalflügel, *Alae magnae* s. temporales, haben eine fächerförmige Gestalt und entspringen jederseits von der Seitenfläche des Körpers mit drei Wurzeln, von denen die mittelste am stärksten ist. Zwischen der vorderen und der mittleren Wurzel liegt das *Foramen rotundum*, durch welches der zweite Ast des N. trigeminus hindurchgeht, zwischen der mittleren und der hinteren Wurzel das *Foramen ovale,* welches dem dritten Aste des N. trigeminus zum Durchtritt dient Etwas nach hinten und lateralwärts vom For. ovale befindet sich ferner das kleine rundliche *Foramen spinosum*, durch welches die A. meningea media und der N. spinosus s. recurrens des dritten Trigeminusastes in die Schädelhöhle gelangen. Im übrigen kann man an den grossen Keilbeinflügeln 4 Ränder und 2 Flächen unterscheiden.

Von den Rändern grenzt der vordere an die schon erwähnte Fissura orbitalis sup., welche zwischen dem grossen und kleinen Keilbeinflügel gelegen ist. Der obere Rand ist rauh, dreiseitig und dient zur Anlagerung für das Stirnbein und den Angulus sphenoidalis des Scheitelbeines. Der laterale Rand ist bogenförmig ausgeschnitten, wenig gezackt und legt sich an den vorderen Teil der Schläfenschuppe an. Der hintere Rand ist mehr scharf und von dem Schläfenbeine durch eine Spalte, das *Foramen lacerum*[2]), getrennt, durch welches folgende Organe hin-

---

[1]) Die *V. ophthalmica superior* ergiesst sich in den zu beiden Seiten des Türkensattels gelegenen *Sinus cavernosus.*

[2]) Das *Foramen lacerum (lacer* = zerrissen) wird auch im Gegensatze zu

durchtreten: a) am meisten medial die A. carotis interna; b) die Nn. petrosus superficialis major und minor[1]); c) am meisten lateral die Tuba auditiva[2]) und auf derselben der M. tensor tympani. Der Rest der Spalte ist entweder durch derbe fibröse oder verknöcherte Massen angefüllt. An der Stelle, an welcher der laterale und hintere Rand des grossen Keilbeinflügels zusammenstossen, ragt dicht neben dem nach ihm benannten Foramen spinosum der Keilbeinstachel, *Spina angularis* (Processus spinosus), nach abwärts. Wenn die Spinae angulares stark entwickelt und mehr platt sind, hat man sie auch als *Alae parvae Ingrassiae* bezeichnet.

Von den Flächen des grossen Keilbeinflügels ist die innere, *Facies cerebralis*, durch *Impressiones digitatae* und *Juga cerebralia* ausgezeichnet, welche vom Schläfenlappen des Grosshirns herrühren. Ausserdem finden sich an derselben baumförmig verästelte Gefässfurchen von der A. meningea media (aus der A. maxillaris interna). Die äussere Fläche zeigt vier Leisten, welche in Form eines Kreuzes zusammenstossen und auf diese Weise vier kleinere Felder von einander abgrenzen. Der Kreuzungspunkt derselben springt dornig hervor und wird als *Tuberculum spinosum* bezeichnet. Von den vier Schenkeln des Kreuzes bildet der obere die *Crista zygomatica*, welche durch eine Naht mit dem Jochbein verbunden ist. Der untere Schenkel setzt sich nach abwärts auf die Procc. pterygoidei fort und heist *Crista sphenomaxillaris*, weil er mit dem Oberkieferbein eine Spalte, die *Fissura sphenomaxillaris* bildet, in welcher das Ganglion nasale des zweiten Trigeminusastes (und das Ende der A. und V. maxillaris int.) gelegen ist. Der mediale Schenkel des Kreuzes, *Crista orbitalis*, begrenzt von oben her die zwischen Keilbein und Oberkiefer gelegene *Fissura*

---

dem *For. lacerum post.* s. *jugulare* als *For. lacerum anterius* oder, da es zwischen Schläfenbein und Keilbein gelegen ist, als *Fissura spheno-petrosa* bezeichnet.

[1]) Der *N. petrosus superficialis major* verbindet das Ganglion geniculi des N. facialis mit dem Ganglion nasale des zweisten Trigeminusastes, indem er durch den Canalis Vidianus hindurchgeht und zum Ganglion nasale motorische Fasern führt, welche durch den Nn. pterygo-palatini zur Gaumenmuskulatur gelangen (s. Fig. 1, S. 43).

Der *N. petrosus superficalis minor* bildet die Fortsetzung des N. tympanicus s. Jacobsonii, welcher vom Ganglion petrosum des N. glosso-pharyngeus kommt und (durch Vermittelung des N. petrosus superficialis minor) zum Ganglion oticum des dritten Trigeminusastes hingeht (s. Fig. 1, S. 43).

[2]) Die *Tuba auditiva*, s. *Eustachii* ist eine lufthaltige Röhre, welche die Verbindung zwischen dem Mittelohre und dem Schlunde bildet.

orbitalis inferior, durch welche der N. infraorbitalis (vom zweiten Aste des Trigeminus), die A. und V. infraorbitalis (aus d. A. u. V. maxillaris int.), ferner die V. ophthalmica inferior hindurchtreten — wie auch endlich der N. zygomaticus s. subcutaneus malae und die gleichnamigen Gefässe, wenn dieselben nämlich vom N., von der A. und V. infraorbitalis schon ausserhalb der Augenhöhle entspringen, was nicht immer der Fall ist. Der laterale Schenkel des Kreuzes bildet die *Crista infratemporalis*, welche das *Planum temporale* von dem *Planum infratemporale* scheidet.[1]) Die vier Felder, welche durch diese Leisten an der äusseren Fläche des grossen Keilbeinflügels von einander abgegrenzt werden, sind: a) eine *Facies orbitalis* nach der Augenhöhle hin; b) eine *Facies temporalis*, die zum Planum temporale gehört; c) eine *Facies infratemporalis*, zum Planum infratemporale gehörig; d) eine *Facies sphenomaxillaris*, welche in die Fissura spheno-maxillaris hineinsieht.

4. Die Gaumenflügelfortsätze, *Processus pterygoidei*, ragen vertical nach abwärts und entspringen mit zwei Wurzeln, zwischen denen ein sagittal gelegener Canal, der *Canalis pterygoideus* (*Vidii*) verläuft. Derselbe ist zur Aufnahme des N. Vidianus und der A. und V. Vidiana bestimmt.[2]) Die Procc. pterygoidei bestehen im übrigen aus zwei Platten, der *Lamina medialis* s. interna und der *Lamina lateralis* s. externa, welche vorn mit einander verschmolzen, hinten durch eine tiefe Grube, die *Fossa pterygoidea*, von einander getrennt sind. Unten schneidet zwischen die beiden Platten die *Incisura pterygoidea* ein, in welche sich der Proc. pyramidalis des Gaumenbeines einschiebt. An der vorderen Fläche der Procc. pterygoidei zieht vom Can. Vidianus aus nach abwärts eine Furche, der *Sulcus pterygopalatinus*, welcher durch Anlagerung des Gaumenbeines und des Oberkieferbeines zum *Canalis pterygopalatinus* geschlossen wird. In dem letzteren

---

[1]) Als *Planum infratemporale* bezeichnet man das ganze, teils zum Keilbeine, teils zum Schläfenbeine gehörige Feld, welches an der unteren Fläche der Schädelbasis medianwärts von der Crista infratemporalis gelegen ist. Das *Planum temporale*, die Ursprungsfläche des M. temporalis, befindet sich oberhalb letzterer Leiste.

[2]) Der *N. canalis pterygoridei* s. *Vidianus* entsteht durch Vereinigung des N. petrosus superficialis major (vom Ganglion geniculi des Facialis) und des N. petrosus profundus major (von dem sympathischen Geflechte der Carotis interna). Beide eben genannten N. petrosi gehen vereinigt als N. Vidianus zum Ganglion sphenopalatinum des zweiten Trigeminusastes hin. Die vordere Mündung des Can. Vidianus öffnet sich in die Fissura sphenomaxillaris, die hintere in das Foramen lacerum (s. Fig. 1, S. 43).

verlaufen die Nn. pterygopalatini (aus dem zweiten Aste des Trigeminus) und die gleichnamigen Gefässe (aus der A. und V. maxillaris int.) nach abwärts. Die Fossa pterygoidea zeigt ferner oben dicht neben der Lam. medialis eine besondere, schräg verlaufende Grube, die *Fossa scaphoidea* s. navicularis, welche einem Teile des M. tensor veli palatini zum Ursprung dient.[1]) Am hinteren Rande der Lamina medialis befindet sich mitunter ein Fortsatz, *Processus tubarius*, auf welchem die Tuba Eustachii ruht: nach abwärts läuft die Platte in einen kleinen Haken, *Hamulus pterygoideus*, aus. An dem letzteren ist der Einschnitt, *Sulcus* (Incisura) *hamuli pterygoidei*, vorhanden, um welchen sich die Sehne des M. tensor veli palatini herumschlingt. Auch die Lamina lateralis, welche grösser ist als die vorige, zeigt am hinteren Rande einen Vorsprung, den *Processus pterygospinosus* s. *Civinini*, welcher häufiger durch ein Band, seltener durch eine Knochenbrücke mit der Spina angularis des Keilbeines in Verbindung steht. Es ist endlich noch zu erwähnen, dass sich von der Wurzel der Lamina medialis nach dem Vomer ein kleines Knochenplättchen hinüberschiebt, welches HENLE als *Processus vaginalis* des Gaumenflügelfortsatzes bezeichnet hat.

E. Das Schläfenbein.

Das Schläfenbein, *Os temporale* s. temporum, stellt einen unregelmässig gestalteten Knochen vor, welcher sich aus zwei Teilen zusammensetzt, nämlich erstens aus einem mehr verticalen Teile, der die Seitenwand des Schädels einnimmt, und zweitens aus einem mehr horizontal liegenden Teile, welcher zur Schädelbasis gehört. Der vertical gestellte Teil des Schläfenbeines besteht wiederum aus einem vorderen Abschnitte, der Schuppe oder dem Schuppenteil, *Squama temporalis* s. Pars squamosa und aus einem hinteren Abschnitte, dem Warzenteile, *Pars mastoidea*. Der horizontale Teil des Schläfenbeines, die Pyramide, *Pyramis*, bildet beim Erwachsenen ein einziges

---

[1]) Die *Fossa scaphoidea* wird in einigen Handbüchern incorrecter Weise auch als Tubenrinne, *Sulcus tubae Eustachianae* s. *auditivae*, bezeichnet. Die Tuba Eustachii verläuft allerdings in derselben Richtung wie die eben erwähnte Rinne, ist jedoch von der letzteren durch den M. tensor veli palatini getrennt. Als *Sulcus tubae* könnte man höchstens eine am hinteren Rande des grossen Keilbeinflügels schräg von der Fossa scaphoidea nach lateralwärts ziehende Rinne bezeichnen, in welcher in der That die Tuba Eustachii gelegen ist.

Knochenstück, besteht jedoch beim Foetus ebenfalls aus zwei von einander deutlich getrennten Abschnitten, nämlich erstens aus dem Paukenteile, *Pars tympanica* s. Annulus tympanicus, welcher ungefähr dem späteren knöchernen Gehörgange entspricht, und zweitens aus dem Felsenteile, *Pars petrosa,* welcher den Rest der Pyramide darstellt. Die Pars tympanica bildet beim Fötus einen nach oben offenen Ring, der jedoch späterhin fast vollständig mit den Nachbarteilen verschmilzt. Die in diesem Ringe oben befindliche Lücke wird *Incisura Rivini* benannt. In vielen Handbüchern ist die ganze Pyramide als *Pars petrosa* bezeichnet, was aber nicht correct ist, da dieselbe streng genommen aus einer Pars tympanica und einer Pars petrosa zusammengesetzt ist.

1. Die Schuppe oder der Schuppenteil, *Squama temporalis* s. Pars squamosa, stellt ein plattes Knochenstück von der Form eines Kreissegmentes dar. Der freie Rand derselben grenzt vorn durch eine nur wenig gezackte Naht an den grossen Keilbeinflügel, oben durch die zugeschärfte Schuppennaht an den unteren Rand des Scheitelbeines. Am hinteren Ende des freien Randes der Schuppe liegt zwischen letzterer und der Pars mastoidea ein Einschnitt, *Incisura parietalis,* in welchen sich die vordere Ecke des Angulus mastoideus des Scheitelbeines einschiebt. Der untere Rand der Schuppe ist in seinem vorderen Teile mit der Pars petrosa durch eine mehr oder weniger deutlich ausgeprägte Naht, *Fissura petrosquamosa,* verbunden, welche jedoch auch verknöchert und alsdann gänzlich verschwunden sein kann; der hintere Teil des unteren Randes ist dagegen mit der Pars mastoidea ohne scharfe Grenze verwachsen.

Die beiden Flächen der Pars squamosa haben einen verschiedenen Krümmungsradius, da die innere Fläche concav, die äussere nahezu plan erscheint. Die Schuppe weist deswegen in der Mitte eine äusserst dünne, durchscheinende Stelle auf. Die innere Fläche zeigt im übrigen *Impressiones digitatae* und *Juga cerebralia* von den Sulci und Gyri des Schläfenlappens und ausserdem Gefässfurchen, welche von der A. meningea media (aus der A. maxillaris int.) herrühren. Die äussere Fläche ist in ihrem oberen Teile ziemlich glatt und gehört hier zu dem *Planum temporale,* von welchem der M. temporalis entspringt. Auch hier sieht man in verticaler Richtung vor dem Gehörgange eine Gefässfurche nach oben ziehen, welche von der A. temporalis media herrührt. Der untere Teil der äusseren Fläche ist durch einen nach vorn gerichteten Vorsprung, den *Processus*

zygomaticus, ausgezeichnet, welcher sich mit dem Proc. temporalis des Jochbeines zum Jochbogen, *Arcus zygomaticus*, vereinigt. Der Proc. zygomaticus entspringt mit zwei Wurzeln, welche die *Fossa mandibularis* (s. condyloidea) zwischen sich fassen. Letztere ist überknorpelt und zur Aufnahme für den Proc. condyloideus des Unterkiefers bestimmt. Die vordere Wurzel des Proc. zygomaticus verdickt sich vor der Fossa mandibularis zu einem Höcker, dem *Tuberculum articulare*, auf welches sich bei den Kaubewegungen der Gelenkkopf des Unterkiefers hinüberschiebt. Die hintere Wurzel geht in das Ende der Linea temporalis über. Ein kleines dreiseitiges Feld vor dem Tuberculum articulare gehört noch dem auf S. 35 bereits erwähnten *Planum infratemporale* an.

2. Der Warzenteil, *Pars mastoidea*, besitzt einen vorderen Rand, welcher oben mit der Schuppe, unten mit der Pyramide verwachsen ist, einen oberen Rand, an welchen sich der Angulus mastoideus des Scheitelbeines anlegt, und einen hinteren Rand, welcher sich mit dem Hinterhauptbein in Verbindung setzt. In der Naht zwischen der Pars mastoidea und dem Hinterhauptbein befindet sich das schon genannte *Foramen mastoideum*, welches einem Emissarium Santorini und der A. meningea post. externa (dem R. meningeus der A. occipitalis) zum Durchtritt dient.[1]) Die innere Fläche des Warzenteiles besitzt eine S-förmig gekrümmte Grube, den *Sulcus sigmoideus*, in welchem der gleichnamige Sinus liegt, und an der die innere Mündung des For. mastoideum sichtbar ist. An der äusseren Fläche befindet sich der Warzenfortsatz, *Processus mastoideus*, an welchem sich der M. sternocleidomastoideus ansetzt. Dieser Fortsatz ist in seinem Inneren hohl und enthält die Cellulae mastoideae, welche mit der Paukenhöhle in Communication stehen. Zwischen dem Proc. mastoideus und dem äusseren Gehörgang sieht man die Andeutung einer Naht oder einer Spalte, der *Fissura tympano-mastoidea*, aus welcher der Ramus auricularis des N. vagus heraustritt.[2]) Medial von der Spitze des Proc. mastoideus befindet

---

[1]) Mitunter geht nach HYRTL auch noch ein Ast der Art. meningea media in der Richtung von innen nach aussen durch diese Oeffnung hindurch. Auch liegt das For. mastoideum nicht immer in der Naht, vielfach in der Substanz des Hinterhaupt- und Schläfenbeins.

[2]) Der *R. auricularis n. vagi* ist der sensible Nerv für die untere und hintere Wand der Schleimhaut des äusseren Gehörganges. Wenn man die letztere mechanisch reizt, erfolgen eigentümliche Reflexerscheinungen (Husten, Niesen, Schwindelanfälle), welche durch diesen Nervenzweig vermittelt werden sollen.

sich ferner ein Einschnitt, die *Incisura mastoidea* s. digastrica, in welcher der M. digastricus s. biventer mandibulae seinen Ursprung nimmt. Parallel mit der Inc. mastoidea, aber noch weiter medial gelegen, verläuft endlich eine zweite, meist nur undeutliche Rinne, welche von der hier gelegenen A. occipitalis herrührt und sich mitunter nach oben bis zum For. mastoideum verfolgen lässt, durch welches die A. occipitalis, wie schon erwähnt, die A. meningea post. ext. in die Schädelhöhle hineinschickt. Im übrigen sind an der äusseren Fläche der Pars mastoidea noch einzelne Gefässfurchen vorhanden, welche von anliegenden Venennetzen herrühren.

3. An der Pyramide, welche wir in ihrer Totalität, d. h. abgesehen von ihrer Zusammensetzung aus einer Pars petrosa und tympanica, betrachten, unterscheidet man die Basis, die Spitze, 4 Kanten und 4 Flächen. Die Basis der Pyramide ist nach hinten und lateralwärts, die Spitze nach vorn und medianwärts gerichtet.

Die Basis ist grösstenteils mit der Schuppe und der Pars mastoidea verwachsen. Nur ein Teil derselben liegt in Gestalt der äusseren Gehöröffnung, *Porus acusticus externus*, frei zu Tage, welche wiederum in den äusseren Gehörgang, *Meatus acusticus externus,* hineinführt. Die knöcherne Umgrenzung dieser Oeffnung entspricht zum grössten Teile der vorhin schon erwähnten Pars tympanica, welche jedoch an dieser Stelle beim Erwachsenen nicht mehr deutlich von den Nachbarteilen abzugrenzen ist; nur der obere Abschnitt des Porus wird von der Schuppe gebildet.

Die 4 Kanten der Pyramide (nach den B. N. A. als Winkel, *Anguli* bezeichnet) sind zu unterscheiden als eine obere (innere) eine untere (äussere), eine vordere und eine hintere. Die obere Kante, *Angulus superior,* zeigt eine Längsfurche, den *Sulcus petrosus superior,* welcher zur Aufnahme für den gleichnamigen Sinus bestimmt ist. Die vordere Kante, *Angulus anterior,* begrenzt mit ihrem medialen Abschnitte das *Foramen lacerum* (lacerum anterius), durch welches folgende Gebilde hindurchtreten: a) die Carotis interna; b) der N. petrosus superficialis major und minor (s. S. 34); c) die Tuba auditiva und auf derselben der M. tensor tympani. Der laterale Teil der vorderen Kante ist mit der Schuppe durch die häufig nur schwach angedeutete *Fissura petrosquamosa* verbunden. Die hintere Kante, *Angulus posterior* zeigt in ihrem medialen Teile eine Längsrinne, den *Sulcus petrosus inferior,* in welchem der gleichnamige Sinus

gelegen ist; der laterale Teil stellt die *Incisura jugularis* dar- welche mit der gleichnamigen Incisur des Hinterhauptbeines zu, sammen das *Foramen jugulare* [lacerum posterius] bildet. Wie am Hinterhauptbeine, springt auch am Schläfenbeine ein *Processus intrajugularis* in dieser Incisur hervor und teilt dieselbe in ein kleines vorderes Fach, in welchem drei Hirnnerven, nämlich der IX. (N. glossopharyngeus), der X. (N. vagus), der XI. (N. accessorius Willisii) gelegen sind, und ein grosses hinteres Fach, durch welches die V. jugularis int. hindurchgeht. Die untere Kante der Pyramide ist nahe der Spitze nur schwach entwickelt, so dass infolgedessen in manchen anatomischen Lehrbüchern nur von den drei anderen Kanten und dementsprechend auch nur von drei Flächen der Pyramide die Rede ist. An ihrem lateralen Abschnitte springt die Kante jedoch scharf hervor und wird deswegen als *Crista petrosa* besonders bezeichnet. Während die Crista dicht neben dem Proc. styloideus vorbeizieht, giebt sie dem letzteren einen Vorsprung in Form einer halben Scheide, *Vagina processus styloidei,* mit auf den Weg.

Durch die eben beschriebenen 4 Kanten werden nun die 4 Flächen der Pyramide von einander abgegrenzt, von welchen die beiden oberen (inneren) in die Schädelhöhle, die beiden unteren (äusseren) nach abwärts sehen.

Die vordere obere Fläche, *Facies anterior,* zeigt dicht neben der Pyramidenspitze einen Eindruck, *Impressio trigemini,* in welchem das Ganglion semilunare s. Gasseri des N. trigeminus gelegen ist. Lateral von diesem Eindrucke verlaufen in schräger Richtung zwei parallele Furchen, von denen die mediale für den N. petrosus superficialis major, die laterale für den N. petrosus superficialis minor bestimmt ist. Die Furche für den N. petr. superf. major (incorrect auch als *Semicanalis nervi Vidiani* bezeichnet) führt nach hinten zur Austrittsöffnung dieses Nerven, die man *Hiatus canalis facialis* oder auch Hiatus spurius canalis Falloppii benannt hat.[1]) Die laterale, für den N. petr. superf. minor bestimmte Furche führt ebenfalls zu einer kleinen Oeffnung, welche man als *Apertura superior* [interna] *canaliculi tympanici* bezeichnet, weil

---

[1]) In dem *Can. Falloppii* verläuft der N. facialis. Führt man in diesen Canal von unten her durch das *Foramen stylomastoideum* eine Sonde ein, so kommt dieselbe wegen der mehrfachen Krümmung des Canals nicht an der Eintrittstelle des N. facialis, also nicht am *Porus acust. int.* heraus, sondern durch den eben erwähnten *Hiatus spurius can. Falloppii* (die falsche Mündung des Falloppischen Canals), woher letztere ihren Namen hat (s. auch Fig. 1, S. 43).

der eben erwähnte, aus derselben heraustretende Nerv die Fortsetzung des N. tympanicus bildet (s. Fig. 1, S. 43). Etwas weiter nach hinten, nahe der oberen Kante, liegt ein ziemlich starker Höcker, die *Eminentia arcuata*, unter welcher sich der obere verticale Bogengang des inneren Ohres befindet. Nach vorn und auch lateralwärts von der Eminentia arcuata zeigt sich endlich eine mitunter durchscheinende Stelle, welche die Decke der Paukenhöhle, das *Tegmen tympani*, darstellt; von dem Tegmen aus schiebt sich ein kleiner splitterartiger Vorsprung, *Processus inferior tegminis tympani*, nach vorn und abwärts in die Fissura petro squamosa hinein.

Die hintere obere Fläche der Pyramide zeigt zunächst am meisten nach vorn die ovale innere Gehöröffnung, *Porus acusticus internus*, welche in den inneren Gehörgang, *Meatus acusticus internus*, hineinführt, und in welche der VII. Hirnnerv (N. facialis), der VIII. (N. acusticus), ferner die A. und V. auditiva int. (aus der A. und V. basilaris) hineintreten. Wenn man in den Porus hineinsieht, erblickt man in dem Grunde desselben vorn und oben eine Grube (eigentlich ein Loch) für den N. facialis, während der Rest des Grundes von feinen Oeffnungen für die Zweige des N. acusticus siebförmig durchlöchert ist. Verbindet man die Spitze der Pyramide mit der inneren Gehöröffnung, so trifft diese Linie bei ihrer Verlängerung nach hinten unter einem überhängenden Knochenplättchen eine Einziehung, die *Apertura externa aquaeductus vestibuli*, durch welche die lymphatische Flüssigkeit aus dem Vestibulum des inneren Ohres mit den Lymphgefässen der Dura mater communiciert. Zwischen Porus und Aquaeductus, aber etwas höher nach oben, nahe der oberen Kante, liegt eine zweite Einziehung, die *Fossa subarcuata*, welche bei Kindern und Embryonen tief unter den oberen verticalen Bogengang (die Eminentia arcuata) in die Knochensubstanz hineindringt. Beim Foetus, bei Kindern (und auch bei Tieren) ist der Hiatus nämlich sehr gross und dient zur Aufnahme für den Flocculus des Kleinhirns, welcher sich jedoch im Laufe späterer Entwicklung unter Verflachung der Grube zurückzieht.

Die vordere untere Fläche der Pyramide zeigt am meisten nach vorn das *Foramen caroticum internum*, durch welches die Carotis int. aus der Pyramidensubstanz in das For. lacerum hineintritt. Dicht daneben und lateral von dem For. caroticum int. liegt, durch ein Septum geteilt, ein Doppelcanal, *Canalis musculotubarius*, in dessen oberem Fache, *Semicanalis m. tensoris tympani*

der M. tensor tympani, in dessen unterem Fache, *Semicanalis tubae auditivae,* die Tuba Eustachii gelegen ist. Noch weiter lateral von diesem Canal befindet sich der schon vorhin erwähnte *Processus inferior tegminis tympani,* welcher entwicklungsgeschichtlich zur Pars petrosa gehört. Aus diesem Grunde wird die vor demselben gelegene Spalte als *Fissura petrosquamosa*, die hinter demselben, zwischen ihm und der ehemaligen Pars tympanica befindliche Spalte als *Fissura petrotympanica* s. *Glaseri* bezeichnet.[1]) Die Glaser'sche Spalte dient zum Durchtritt: a) für die Chorda tympani[2]); b) für die A. und V. tympanica (aus der A. und V. maxillaris int.); c) für einen bindegewebigen Strang, das Lig. mallei anterius, welches man früher fälschlich für einen Muskel (M. laxator tympani) hielt. Der übrige, hinter der Fissura Glaseri gelegene Teil der vorderen unteren Pyramidenfläche bildet die vordere Wand der Paukenhöhle und des äusseren Gehörganges und ist entwicklungsgeschichtlich zur Pars tympanica zu rechnen.

Die hintere untere Fläche der Pyramide teilt HENLE in vier Abschnitte oder Zonen ein. Die vorderste und zugleich am meisten medial gelegene Zone ist rauh und grenzt an das Hinterhauptbein, mit welchem sie die *Fissura petro-occipitalis* bildet. Die zweite Zone zeigt am meisten nach vorn das *Foramen caroticum externum*, in welches die Carotis int. hineintritt.[3]) Dicht neben und hinter dem letzteren befindet sich eine kleine dreiseitige Grube, die *Fossula petrosa,* in welcher das Ganglion petrosum des N. glossopharyngeus gelegen ist. An irgend einem Punkte dieser Grube findet man ferner eine Oeffnung, in welche der vom Ganglion petrosum kommende N. tympanicus hineintritt, und welche somit die *Apertura inferior* (externa) *canaliculi tympanici*

---

[1]) Während die *Fiss. petro-squamosa* verknöchert sein, also fehlen kann, ist die *Fiss. Glaseri* stets vorhanden, weil sie den oben aufgezählten wichtigen Organen zum Durchtritt dient.

[2]) Die *Chorda tympani* geht vom N. facialis zum Ramus lingualis des dritten Trigeminusastes und führt dem letzteren Geschmackfasern für die Zungenspitze und secretorische Fasern für die Speicheldrüsen (Glandula submaxillaris und sublingualis) zu.

[3]) Sieht man in das For. caroticum ext. hinein, so findet man in der Wand des Can. caroticus eine Anzahl von feinen Löchern, die *Canaliculi caroticotympanici*, welche für die gleichnamigen Gefässe und Nerven zum Durchtritt dienen. Wenn anstatt mehrerer *Nn. caroticotympanici* nur ein einziger grösserer Zweig vorhanden ist, so wird derselbe als *N. petrosus profundus minor* bezeichnet. Der letztere stellt ebenso wie die Nn. caroticotympanici eine Anastomose zwischen dem N. tympanicus und dem carotischen Geflecht vor.

darstellt.[1]) Etwas nach hinten und medianwärts von der Fossula petrosa liegt eine Stelle, welche aussieht, als ob man mit einer Schreibfeder in den Knochen hineingedrückt hätte. Hier geht in die Knochensubstanz der *Aquaeductus cochleae* hinein, welcher die lymphatische Flüssigkeit der Schnecke in die Lymphräume der Dura mater ableitet. Die dritte Zone ist durch eine glatte

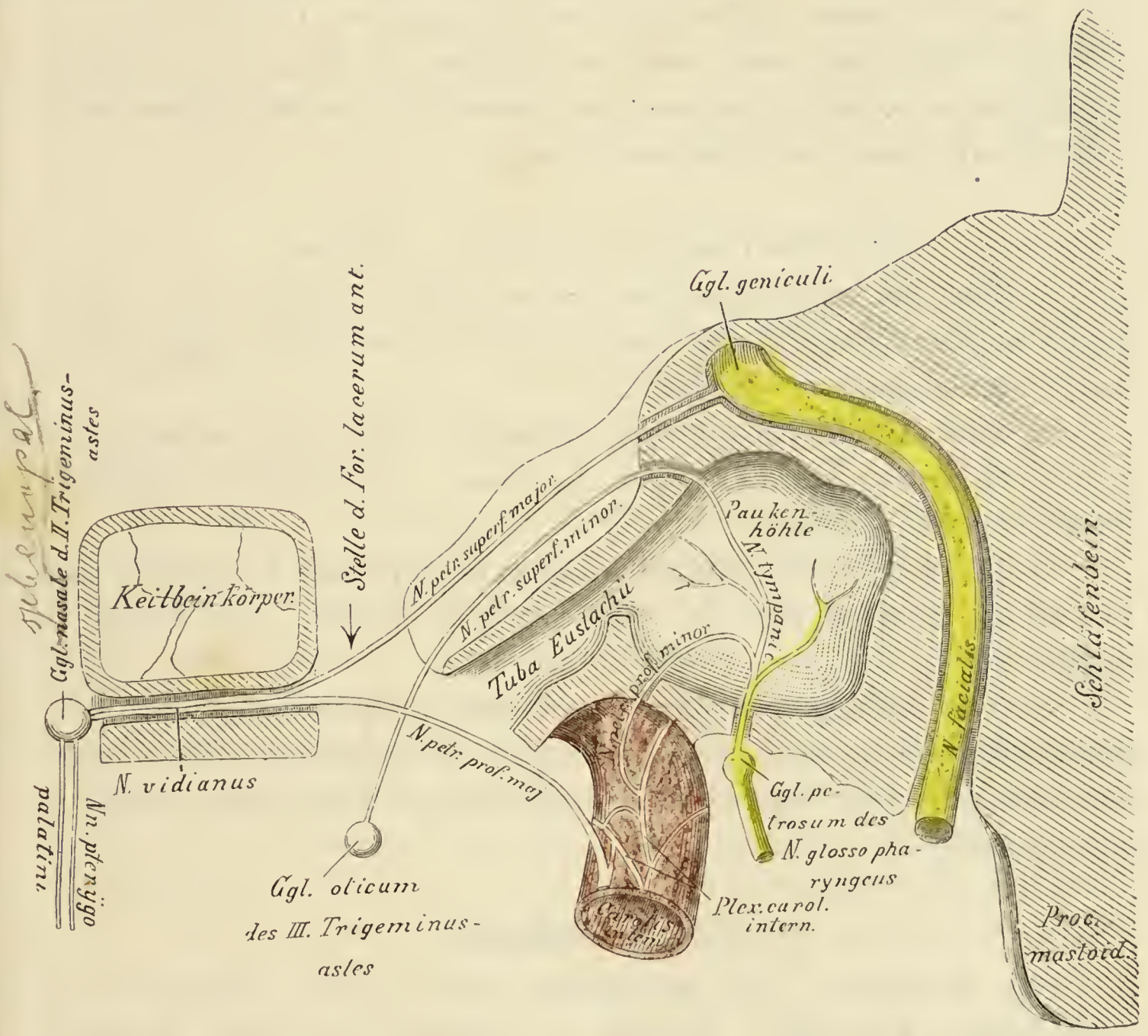

Fig. 1.
Schematische Uebersicht über die Nn. petrosi.

Furche, *Fossa* s. *Sulcus jugularis*, gebildet, welche für die V. jugularis int. bestimmt ist. An irgend einer Stelle dieser Grube, meistens in der Mitte derselben, liegt die feine Oeffnung des *Canalicus mastoideus,* in welche der Ramus auricularis n. vagi eintritt, um alsdann ziemlich transversal zur Fissura tympano-

[1]) Die obere Oeffnung des Canal. tympanicus *(Apertura sup.* s. *int. can. tymp.)* liegt an der vorderen oberen Pyramidenfläche, wo der N. petr. superf, minor als Fortsetzung des N. tympanicus austritt.

mastoidea zu verlaufen. Die vierte und zugleich am meisten nach hinten und lateralwärts gelegene Zone zeigt zunächst an ihrem medialen Abschnitte ein kleines rauhes Feld, an welches sich die Spina jugularis des Hinterhauptbeines anlagert. Dicht daneben liegt das *Foramen stylomastoideum,* aus welchem der N. facialis herauskommt, und in welches die A. und V. stylomastoidea (aus der A. und V. auricularis post.) hineintreten. Dicht vor dem Foramen stylomastoideum ragt der Griffelfortsatz *Processus styloideus,* nach abwärts, welcher den Mm. stylohyoideus, styloglossus, stylopharyngeus und dem Lig. stylohyoideum und stylomandibulare zum Ursprunge dient.

Allgemeines über die Nn. petrosi.

1. Die beiden Nn. petrosi superficiales (major und minor) liegen an der Oberfläche des Schläfenbeines und gehen durch das Foramen lacerum hindurch.

2. Die beiden Nn. petrosi profundi (major und minor) sind sympathische Nerven und kommen vom Plexus caroticus internus her.

3. Die beiden Nn. petrosi majores (superficialis und profundus) vereinigen sich zum N. Vidianus und gehen zum Ganglion nasale hin.

4. Die beiden Nn. petrosi minores (surperficialis und profundus) kommen vom N. tympanicus und sind als Anastomosen von diesem Nerven zum Ganglion oticum und zum Plexus caroticus aufzufassen.

F. Das Siebbein.

Das Siebbein, *Os ethmoidale,* wird zu den Knochen des Hirnschädels gerechnet, obschon es eigentlich mit dem grössten Teile seiner Masse sich an der Bildung des Gesichtschädels, insbesondere der Nasenhöhle beteiligt.[1]) Der zum Hirnschädel gehörende Teil derselben besteht in einer siebförmig durchlöcherten Platte, der *Lamina cribrosa,* welche in die Inc. ethmoidalis des Stirnbeines eingefügt ist und den Zweigen des

[1]) Wenn man, wie dies sehr häufig von Anfängern zum Schaden der Schädel geschieht, mit der Hand in die beiden Augenhöhlen hineinfasst, um den Schädel näher zu betrachten, hält man das ganze Siebbein zwischen den Fingern und ist somit über die Lage des Siebbeines am schnellsten orientiert — allerdings auf Kosten des Schädels, weil bei diesem Griffe gewöhnlich das Siebbein und das Thränenbein zerdrückt werden.

I. Hirnnerven (N. olfactorius) zum Durchtritt dient. Nach oben von der Lamina cribrosa ragt in der Medianlinie ein dreiseitiger Vorsprung, *Crista galli,* hervor, welcher dem vorderen Ende der grossen Hirnsichel, Falx cerebri s. Proc. falciformis major, zum Ansatze dient. Vor der Crista galli liegt zwischen dem Stirn- und dem Siebbeine das *Foramen caecum,* durch welches ein Emissarium Santorini als Communication zwischen dem Sinus sagittalis sup. und den Venen der Nasenhöhle verläuft. Zu beiden Seiten wird dasselbe von zwei kleinen Vorsprüngen der Crista galli, den *Processus alares* (Hamuli frontales) umfasst. Als Fortsetzung der Crista galli erstreckt sich nach abwärts eine mediane Platte, die *Lamina perpendicularis* des Siebbeines, die sich an der Bildung der Nasenscheidewand beteiligt. Dieselbe grenzt mit dem vorderen, winklig geknickten Rande oben an die Spina frontalis (Proc. nasalis) des Stirnbeines und an die Nasenbeine, unten an den Nasenscheidewandknorpel, mit ihrem unteren Rande an das Pflugscharbein und mit dem hinteren Rande an die Crista sphenoidalis des Keilbeinkörpers.

Von den Seitenrändern der Lam. cribrosa hängen zwei schwammige Körper nach abwärts, welche man als Labyrinth, *Labyrinthus* s. Massae laterales, des Siebbeines bezeichnet, und welche eine Anzahl von zelligen Räumen, die Siebbeinzellen, *Cellulae ethmoidales,* enthalten. An den letzteren hat man von einander drei, jedoch nicht scharf begrenzte Gruppen als vordere, mittlere und hintere Siebbeinzellen unterschieden, die, durch stärkere Knochenbalken getrennt, im übrigen continuierlich zusammenhängen. Die laterale Wand des Labyrinthes ist jederseits durch eine nach der Augenhöhle zu gelegene, pergamentähnliche Knochenplatte, die *Lamina papyracea* gebildet, während die mediale Wand in die Nasenhöhle sieht und durch zwei Vorsprünge, die beiden Siebbeinmuscheln, *Concha nasalis superior* und *inferior*, ausgezeichnet ist. Zwischen den letzteren ist ein kurzer Einschnitt, der obere Nasengang, *Meatus narium superior,* gelegen. Die Concha inferior des Siebbeines bildet jedoch die mittlere Muschel der Nasenhöhle, weil ausser den beiden Siebbeinmuscheln in der letzteren noch ein besonderes Knochenstück, die untere Muschel der Nasenhöhle, *Concha inferior* s. Os turbinatum existiert. Ueber der Concha superior ist mitunter noch eine rudimentäre *Concha suprema* vorhanden. Verdeckt von der mittleren Muschel der Nasenhöhle wäre noch ein blasiger Vorsprung, die *Bulla ethmoidalis,* zu erwähnen. Zwischen der Bulla und dem

weiter unten zu erwähnenden Proc. uncinatus (also unterhalb der Bulla) befindet sich eine Vertiefung, *Infundibulum*, welche weiterhin zu dem Haupteingang für die Kieferhöhle, *Sinus maxillaris* s. *Antrum Highmori*, führt. Vorn, oben, hinten und unten sind die Siebbeinzellen offen und werden erst durch die Anlagerung der Nachbarknochen geschlossen, indem von vorn her das Thränenbein *(Cellulae lacrimales)*, von unten der Körper des Oberkieferbeins *(Cellulae maxillares)* und der Proc. ethmoidalis des Gaumenbeins *(Cellulae palatinae)*, von oben die Pars nasalis des Stirnbeins *(Cellulae frontales)*, von hinten her die Vorderfläche des Keilbeinkörpers *(Cellulae sphenoidales)* sich an dieselben anlegen. Der obere Rand des Labyrinthes zeigt jederseits zwei transversale Furchen, von denen die vordere dem *Foramen ethmoidale anterius*, die hintere dem *Foramen ethmoidale posterius* entspricht, welche bereits beim Stirnbein Erwähnung fanden. Durch das For. ethmoidale ant. geht der N. ethmoidalis ant. (vom ersten Aste des Trigeminus) und die A. und V. ethmoidalis ant. (aus der A. und V. ophthalmica) hindurch, während durch das For. ethmoidale post. die Nn. ethmoidales postt. s. spheno-ethmoidales (zum Teil vom ersten, zum Teil vom zweiten Aste des Trigeminus) und die A. und V. ethmoidalis post. (aus der A. und V. ophthalmica) hindurchtreten. Der untere Rand des Labyrinthes endlich zeigt nicht selten an seiner Uebergangstelle in den vorderen Teil der unteren Siebbeinmuschel einen spitzen Vorsprung, den *Processus uncinatus*, welcher nach hinten und abwärts in die Oeffnung der Kieferhöhle, das For. maxillare, hineinragt. Der sagittal gestellte, sehr enge Raum zwischen der Lam. perpendicularis und dem Labyrinth bildet jederseits den obersten Teil der Nasenhöhle.

II. Die Gesichtsknochen.

Die knöcherne Grundlage des Gesichts ist durch 14 Knochen gebildet, von denen sechs paarig auftreten, nämlich die Nasenbeine, die Thränenbeine, die Jochbeine, die unteren Muscheln, die Oberkieferbeine und die Gaumenbeine, während zwei, nämlich das Pflugscharbein und das Unterkieferbein, einfach vorhanden sind.[1])

A. Das Nasenbein.

Die Nasenbeine, *Ossa nasalia*, sind vierseitige Knochenplättchen, welche den obersten Teil des Nasenrückens bilden. Der obere Rand derselben setzt sich an den Margo nasalis des Stirnbeines an, der mediale Rand verbindet die beiden Nasenbeine mit einander, der laterale Rand grenzt an den Stirnfortsatz des Oberkieferbeines, der untere Rand ist frei und bildet den obersten Teil der vorderen Nasenöffnung, *Apertura piriformis*. An den letzteren Rand setzen sich die Cartilagines triangulares der Nase an. An der äusseren Fläche der Nasenbeine ist nichts Besonderes zu merken. Die innere Fläche zeigt eine Längsrinne, des *Sulcus ethmoidalis,* in welchem der vordere Ast des N. ethmoidalis ant. (s. S. 23) herabzieht, um schliesslich die Haut der Nasenspitze zu versorgen. Manchmal durchbohrt dieser Nervenzweig einfach oder geteilt das Nasenbein und tritt auf diese Weise schon mehr oben zur Haut des Nasenrückens (*Foramina nasalia*).

B. Das Thränenbein.

Das Thränenbein, *Os lacrimale,* ist ein kleines vierseitiges Knochenplättchen, dessen vorderer Rand an den Stirnfortsatz des Oberkieferbeines, dessen oberer Rand sich an das Stirnbein anlegt, während der hintere Rand mit der Lamina papyracea des Siebbeines und der untere Rand mit dem Körper des Oberkieferbeines in Verbindung steht. Die mediale Fläche des Thränenbeines grenzt an die vorderen Siebbeinzellen, die laterale zeigt eine vertikale Leiste, die *Crista lacrimalis posterior*, welche nach unten und vorn in einen (am isolierten Thränenbeine)

---

[1]) Von diesen Knochen wird das Unterkieferbein zuletzt, d. h. im Anschluss an die allgemeine Betrachtung des Schädels besprochen werden.

deutlich sichtbaren kleinen Dorn, den *Hamulus lacrimalis*, übergeht. Vor der Crista lacrimalis posterior liegt eine tiefe Rinne *Sulcus* s. Fossa *lacrimalis,* welche jedoch nicht allein vom Thränenbeine, sondern auch vom Stirnfortsatz des Oberkieferbeines gebildet wird. Der Sulcus lacrimalis dient zur Aufnahme für den Thränensack: er wird vorn von der Crista lacrimalis anterior begrenzt, die jedoch schon dem Stirnfortsatz des Oberkieferbeines angehört.

C. Das Jochbein.

Das Jochbein, *Os zygomaticum,* bildet jederseits den Backenknochen des Gesichts und besteht aus dem Körper und drei von demselben ausgehenden Fortsätzen.

An dem Körper[1]) unterscheidet man drei Flächen; nämlich: a) die *Facies orbitalis*, welche nach der Augenhöhle sieht; b) die *Facies malaris* s. anterior, welche unter der Haut des Gesichtes gelegen ist; und c) die *Facies temporalis,* welche das Planum temporale von vorn her begrenzt. Von den drei Rändern des Körpers wird der vordere als *Margo orbitalis,* der hintere als *Margo temporalis,* der untere als *Margo malaris* bezeichnet.

Von den drei Fortsätzen verbinden sich der *Processus frontosphenoidalis* s. frontalis, vorn mit dem Proc. zygomaticus des Stirnbeines und hinten mit der Crista zygomatica des grossen Keilbeinflügels. Der zweite Fortsatz, *Processus temporalis*, erstreckt sich nach hinten und bildet mit dem Proc. zygomaticus des Schläfenbeines den Jochbogen, *Arcus zygomaticus*, von welchem der M. masseter seinen Ursprung nimmt. Der dritte Fortsatz, *Processus maxillaris*, schiebt sich nach vorn und medianwärts auf das Oberkieferbein hinüber und stellt zugleich den lateralen Teil des Margo infraorbitalis dar.

Am untersten Teile der Gesichtsfläche ragt der Wangenhöcker, *Tuber zygomaticum* s. *Tuberositas malaris,* nach abwärts von welchem der M. zygomaticus minor entspringt. Ausserdem bohrt sich an der Facies orbitalis in das Jochbein der *Canalis zygomaticus* (*Canalis zygomatico-orbitalis*) ein, welcher ine kurze Strecke nach vorn zieht und sich dann in den *Canalis*

---

[1]) Von HENLE wird derjenige Teil des Körpers, welcher in die Augenhöhle sieht, als Orbitalplatte, *Pars orbitalis,* derjenige Teil, welcher unter der Gesichtshaut gelegen ist, als Wangenplatte, *Pars malaris,* bezeichnet.

zygomaticofacialis und Canalis zygomacticotemporalis teilt, von denen der erstere an der Gesichtsfläche, der zweite an der Schläfenfläche des Jochbeines ausmündet. In den Can. zygomaticus tritt der N., die A. und V. zygomatica s. subcutanea malae ein, deren Äste alsdann in dem Can. zygomaticofacialis nach vorn, in dem Can. zygomaticotemporalis nach hinten ziehen, indem sie dieselben Namen wie diese Canälchen führen. Anstatt eines einfachen Can. zygomaticus sieht man oft den Can. zygomaticofacialis und zygomaticotemporalis getrennt in die Facies orbitalis eintreten.

D. Das Pflugscharbein.

Das Pflugscharbein, *Vomer*, ist eine unpaare vierseitige Knochenplatte, welche sich an der Bildung der Nasenscheidewand beteiligt. Der untere Rand desselben ruht auf der median gelegenen Crista nasalis des Oberkieferbeines und des Gaumenbeines. Der vordere Rand grenzt oben an die Lamina perpendicularis des Siebbeines, unten an den Nasenscheidewandknorpel. Der hintere Rand ist frei und bildet die mediale Grenze der hinteren Nasenöffnungen oder Choanen. Der obere Rand des Vomer endlich legt sich mittels zweier nach beiden Seiten vorspringender Fortsätze, *Alae vomeris*, an das Rostrum sphenoidale des Keilbeinkörpers an.

Zwischen den Alae vomeris und dem Keilbeine verlaufen nicht selten in sagittaler Richtung die *Canales vomerobasilares*, von denen weiterhin der eine in der Medianlinie durch die Substanz des Vomer nach abwärts zieht, indem er die letztere in zwei seitliche Platten teilt. Die anderen, lateralen Canales vomerobasilares können jederseits doppelt vorkommen: ein unterer kann zwischen Vomer, Keilbein und dem Proc. sphenoidalis des Gaumenbeines, ein oberer zwischen Vomer, Keilbein und dem Proc. vaginalis des Gaumenflügelfortsatzes gelegen sein. In allen diesen Canälchen verlaufen kleine Gefässe und Nervenästchen.

An den beiden Seitenflächen des Vomer findet sich eine schräg von oben und hinten nach unten und vorn herabsteigende Furche, der *Sulcus nasopalatinus Scarpae*, in welchem der gleichnamige Nerv (vom zweiten Aste des Trigeminus), sowie die gleichnamige Arterie und Vene (aus der A. und V. maxillaris int.) gelegen sind. Die Furche geht unten in den Canalis incisivus des Oberkieferbeines über, in welchen auch Zweige der eben erwähnten Nerven und Gefässe hineingehen.

E. Die untere Muschel.

Die untere Muschel, *Concha inferior* s. Os turbinatum, stellt ein längliches, gebogenes Knochenplättchen vor, an welchem man

ebenso wie an den beiden schon erwähnten Muscheln des Siebbeines folgende Teile unterscheidet: einen angehefteten oberen Rand, welcher ziemlich gerade ist und sich an die Crista conchalis des Oberkieferbeines und Gaumenbeines ansetzt; einen freien unteren Rand, welcher convex und zugleich lateralwärts umgerollt erscheint und in die Nasenhöhle hineinragt; ein mehr abgestumpftes vorderes und ein spitzes hinteres Ende; endlich eine convexe, von zahlreichen Gefässfurchen rauhe mediale Fläche und eine concave, etwas weniger unebene laterale Fläche. Die Gefässfurchen an der medialen Fläche rühren von einem starken Venengeflechte her, das sehr leicht anschwellen und dann zu Nasenblutungen Veranlassung geben kann. Der obere angeheftete Rand geht in sagittaler Richtung über das For. maxillare hinweg und schickt drei Fortsätze aus, welche am Verschlusse des letzteren beteiligt sind. Von diesen Fortsätzen ragt der eine, *Processus maxillaris,* nach unten und füllt die untere Ecke des Kieferloches aus, während die beiden anderen sich nach oben erstrecken, indem der vordere, *Processus lacrimalis,* dem Thränenbeine, der hintere, *Processus ethmoidalis,* dem Proc. uncinatus des Siebbeines entgegenstrebt.

F. Das Oberkieferbein.

Das Oberkieferbein, *Maxilla* s. Maxilla superior, stellt den grössten Knochen des Gesichtschädels dar und hat eine ziemlich unregelmässige Gestalt. Man unterscheidet an demselben: a) ein keilförmiges Mittelstück, den Körper, und b) vier Fortsätze, von denen der *Processus frontalis* oder Stirnfortsatz nach oben und der *Processus alveolaris* s. dentalis oder Zahnfortsatz nach unten gerichtet ist, während sich der *Processus palatinus* oder Gaumenfortsatz nach medianwärts und endlich der *Processus zygomaticus* oder Jochfortsatz nach lateralwärts erstreckt.

1. Der Körper zeigt vier Flächen, welche sich im einzelnen folgendermassen verhalten.

Die obere oder Augenhöhlenfläche hat eine dreiseitige Form. Ihr vorderer Rand wird medial durch den *Margo infraorbitalis,* lateral durch eine rauhe Stelle gebildet, auf welche sich der Proc. maxillaris des Jochbeines legt. Ihr medialer Rand grenzt vorn an das Thränenbein, hinten an die Lam. papyracea des Siebbeines und besitzt endlich an seinem hinteren Ende ein

kleines, meistens dreiseitiges Feld, *Trigonum palatinum*, auf welches sich der Processus orbitalis des Gaumenbeines lagert. Ein kleiner winkliger Vorsprung, der *Angulus ethmolacrimalis*, bezeichnet an diesem Rande die Grenze zwischen dem Ansatz des Thränenbeines und des Siebbeines. Der laterale Rand der oberen Fläche bildet mit der Crista orbitalis des grossen Keilbeinflügels eine Spalte, die *Fissura orbitalis inferior*, durch welche die V. ophthalmica inferior, ferner der N. infraorbitalis (vom zweiten Aste der Trigeminus) und die A. infraorbitalis (aus der A. maxillaris int.) hindurchgehen. Manchmal treten noch durch diese Spalte der N. zygomaticus s. subcutaneus malae und die gleichnamigen Gefässe hindurch, nämlich dann, wenn die letzteren schon ausserhalb der Augenhöhle von den Infraorbitalgefässen und -nerven ihren Ursprung nehmen. Ausserdem verläuft an der oberen Fläche des Körpers in sagittaler Richtung eine Furche, *Sulcus infraorbitalis*, welche in ihrem vorderen Teile zum *Canalis infraorbitalis*[1]) geschlossen ist: in der Richtung der Furche verläuft jedoch über dem Canale nach vorn eine Naht, die *Sutura infraorbitalis*. Der Sulcus und Canalis infraorbitalis dienen beide zur Aufnahme für die gleichnamigen Gefässe und Nerven. Bricht man die obere Wand des Canals weg, so findet man an der unteren Wand desselben, von aussen nicht sichtbar, feine Oeffnungen, die *Foramina alveolaria superiora anteriora* und *media* (vordere und mittlere Oberkieferlöcher), in welche die gleichnamigen Zweige des N., der A. und V. infraorbitalis hineintreten, um in kleinen Knochenkanälchen zu den Wurzeln der vorderen und mittleren Zähne zu verlaufen.

Die vordere oder Gesichtsfläche des Körpers, *Facies anterior* s. facialis, ist oben begrenzt durch den *Margo infraorbitalis*, medial durch die vordere Nasenöffnung, *Apertura piriformis*, und geht nach oben in den Proc. frontalis, abwärts in den Proc. alveolaris und lateralwärts in den Proc. zygomaticus über. In der Mitte dieser Fläche sieht man die Kiefergrube, *Fossa canina* s. maxillaris, die dem M. levator anguli oris s. caninus zum Ursprunge dient. Oberhalb der Fossa canina liegt die vordere Mündung des Canalis infraorbitalis, das *Foramen infraorbitale*, aus welchem die gleichnamigen Gefässe und

---

[1]) Diejenige Knochenplatte, welche sich vom Proc. zygomaticus her nach medianwärts über den Can. infraorbitalis hinüberschiebt und dessen obere Wand bildet, hat HENLE als *Lamina orbitalis* des Proc. zygomaticus bezeichnet.

Nerven zum Gesichte treten. Oberhalb des Foramen infraorbitale erstreckt sich die schon erwähnte Sutura infraorbitalis nach aufwärts, welche auch beim Erwachsenen noch gut erhalten zu sein pflegt.

Die hintere Fläche, *Facies infratemporalis* s. posterior zeigt in ihrem oberen Teile eine Anzahl von kleinen Oeffnungen, die *Foramina alveolaria superiora posteriora* (hintere Oberkieferlöcher), durch welche die gleichnamigen Nerven und Gefässe (aus dem N., der A. und V. infraorbitalis) hindurchtreten. Zwischen dem hinteren Rande dieser Fläche und dem Proc. pterygoideus liegt eine Spalte, die *Fissura sphenomaxillaris* s. *pterygomaxillaris*, welche sich nach oben in die Fissura orbitalis inferior continuierlich fortsetzt und gewissermassen den Zugang zu einer tiefen Grube, der *Fossa pterygopalatina,* darstellt, deren Grund die Pars perpendicularis des Gaumenbeines bildet. In dieser Fossa pterygopalatina ist das Ganglion sphenopalatinum s. nasale vom zweiten Aste des Trigeminus und das Ende der A. und V. maxillaris int. gelegen. Der hintere untere Teil der Facies infratemporalis bildet eine rauhe Stelle, *Tuber maxillare* s. Tuberositas maxillaris, welche dem unteren Ende des Proc. pterygoideus nebst dem dort befindlichen Proc. pyramidalis des Gaumenbeines zur Anlagerung dient.

Die mediale oder Nasenfläche, *Facies nasalis,* ist durch eine grosse Oeffnung, das Kieferloch, *Hiatus maxillaris* s. Foramen maxillare, ausgezeichnet, an dessen oberer vorderer Ecke ein halbmondförmiges Knochenplättchen, die *Lunula,* hervorspringt, welche zum Ansatze für das Thränenbein dient. Das Kieferloch ist am isolierten Oberkieferbeine sehr gross, wird jedoch durch die Anlagerung verschiedener Knochen so verdeckt, dass durch dasselbe an der mit Schleimhaut überkleideten Nasenhöhle mitunter nur eine feine Sonde passieren kann. Die Knochen, welche dasselbe verdecken, sind: a) die untere Muschel mit drei Fortsätzen, den Procc. lacrimalis, ethmoidalis und maxillaris, welche den unteren Teil des Kieferloches schliessen; b) von vorn her das Thränenbein, welches sich immer nur ein wenig über die Oeffnung hinausschiebt; c) von oben das Labyrinth des Siebbeines, an dessen unterem Rande ganz besonders der Proc. uncinatus in das Kieferloch vorspringt; d) die Pars perpendicularis des Gaumenbeines, welche den hinteren Teil dieser Oeffnung verdeckt. Das Kieferloch bildet den Eingang zu der Kieferhöhle oder Higmorshöhle, *Sinus maxillaris* s. Antrum Highmori,

welche fast den ganzen Körper des Oberkieferbeines einnimmt, so dass die Wand dieser Höhle vielfach eine dünne, durchscheinende Beschaffenheit besitzt. An der Innenfläche der Highmorshöhle sieht man vom Kieferloch aus eine Anzahl von Rinnen, welche von den Nn. alveolares superiores und den gleichnamigen Gefässen herrühren.[1]) Im übrigen zeigt die mediale Fläche des Körpers in ihrem vorderen Teile unmittelbar vor der Lunula den *Sulcus lacrimalis,* welcher durch die Anlagerung des Thränenbeines und des Proc. lacrimalis der unteren Muschel zum *Ductus nasolacrimalis* geschlossen wird. Unmittelbar vor dem unteren Ende des Sulcus lacrimalis liegt an der Grenze zwischen Körper und Stirnfortsatz eine sagittale Leiste, die *Crista conchalis* (turbinalis inferior), an welche sich der vordere Teil der unteren Muschel ansetzt. Hinter dem Kieferloche findet sich endlich eine abwärts laufende Rinne, der *Sulcus pterygopalatinus,* welcher durch die Anlagerung des Gaumenbeines und — weiter oben — des Proc. pterygoideus zum *Canalis pterygopalatinus* geschlossen wird. In dem letzteren verlaufen die gleichnamigen Gefässe und Nerven (die Nn. palatini s. pterygopalatini vom zweiten Aste des Trigeminus, die Aa. und Vv. pterygopalatinae s. palatinae descendentes von der A. und V. maxillaris interna).

2. Der Stirnfortsatz, *Processus frontalis* (s. nasalis), zeigt einen vorderen Rand, durch welchen er sich mit dem Nasenbeine in Verbindung setzt, einen oberen Rand, welcher sich an den Margo nasalis des Stirnbeines anlegt, und einen hinteren Rand, welcher an das Thränenbein stösst. Unten geht dieser Fortsatz ohne scharfe Grenze in den Körper über. Von den beiden Flächen des Stirnfortsatzes ist die mediale der Nasenhöhle zugewandt und zeigt parallel der vorhin erwähnten Crista conchalis (turbinalis inferior), aber etwas höher gelegen, eine zweite sagittale Leiste *Crista ethmoidalis* (turbinalis superior), welche zur Anlagerung für das vordere Ende der mittleren Muschel dient, die, wie schon oben erwähnt, zum Siebbeine gehört. Die

---

[1]) Die bereits auf S. 52 erwähnten, für die Zähne bestimmten Nerven und Gefässe liegen also hier unmittelbar unter der Schleimhaut der Kieferhöhle, was insofern wichtig ist, als sie bei einer Entzündung der Schleimhaut sehr leicht in Mitleidenschaft gezogen werden können.

Das Antrum Highmori entwickelt sich (ähnlich wie die übrigen Nebenräume der Nasenhöhle) erst nach der Geburt durch Resorption der Knochensubstanz des Oberkieferbeines zu seiner vollen Grösse.

laterale Fläche des Stirnfortsatzes besitzt (etwas nach hinten gelegen) eine verticale Leiste, die *Crista lacrimalis anterior,* welche sich nach abwärts in den Margo infraorbitalis fortsetzt. Hinter dieser Leiste liegt die vordere Hälfte des *Sulcus lacrimalis,* der zum Teil vom Thränenbeine, zum Teil vom Oberkieferbeine gebildet wird. Vor der Crista lacrimalis ant. sieht man häufig die *Sutura longitudinalis imperfecta* von WEBER, eine feine Furche, die wie eine unvollständige Naht aussieht, in welcher jedoch eine kleine Vene gelegen ist.

3. Der Jochfortsatz, *Processus zygomaticus* (Proc. zygomaticoorbitalis von HENLE), hat die Form einer abgestutzten Pyramide und ragt nach lateralwärts. Die abgestutzte Fläche ist rauh *(Tuberositas zygomatica* von HENLE) und verbindet sich mit dem Jochbeine. Von dem hinteren Rande des Proc. zygomaticus ragt ein spitzer Vorsprung in die Höhe, die *Spina zygomatica,* welche die Fiss. orbitalis inf. von vorn her begrenzt und mitunter noch den grossen Keilbeinflügel erreicht.

4. Der Zahnfortsatz, *Processus alveolaris* s. dentalis, hat seinen Namen daher, weil in demselben die Zähne stecken; er zeigt eine bogenförmige Gestalt. Der freie Rand desselben wird als *Limbus alveolaris* bezeichnet. Die in diesem Rande befindlichen Lücken für die Zähne bezeichnet man als Zahnfächer, *Alveoli;* die Scheidewände zwischen den einzelnen Alveolen sind die *Septa alveolaria.* Die Form der verschiedenen Alveolen entspricht der von einander abweichenden Form der Zahnwurzeln, welche bei der Beschreibung der Mundhöhle genauer geschildert werden. An der Aussenseite des Proc. alveolaris sieht man entsprechend den Zahnwurzeln verticale Hervorragungen, welche man als *Juga alveolaria* bezeichnet.

5. Der Gaumenfortsatz, *Processus palatinus,* liegt horizontal und bildet mit der Pars horizontalis des Gaumenbeines zusammen den harten Gaumen. In der Medianlinie stossen die beiden Gaumenfortsätze mittelst einer Naht zusammen, welche man als *Sutura palatina mediana* (s. longitudinalis) bezeichnet hat. Oberhalb dieser Naht befindet sich an jedem Gaumenfortsatze eine sagittale Leiste, die *Crista nasalis,* auf welcher das Pflugscharbein ruht. Die Crista nasalis wird nach vorn erheblich stärker und bildet hier die von HENLE so benannte *Crista incisiva,* die am unteren Rande der Apertura piriformis in einen nach vorn ragenden spitzen Vorsprung, die *Spina nasalis anterior,*

ausläuft, von welcher der Nasenscheidewandknorpel getragen wird. Der hintere Rand des Proc. palatinus ist mit der Pars horizontalis des Gaumenbeines durch die *Sutura palatina transversa* verbunden. Die obere Fläche des Gaumenfortsatzes ist von einer Seite zur andern concav und ziemlich glatt, die untere Fläche dagegen ist mehr rauh und zeigt für den vorderen Ast des N. pterygopalatinus (N. palatinus anterior), und der gleichnamigen Gefässe einige Furchen, *Sulci palatini,* von denen die beständigste dicht neben dem Proc. alveolaris von hinten nach vorn verläuft.

Derjenige Teil des Oberkieferbeines, an welchem der Proc. palatinus und der Proc. alveolaris vorn zusammenstossen, und in welchem die Schneidezähne stecken, bildet beim Fetus (bei vielen Tieren während der ganzen Lebensdauer) ein besonderes Knochenstück, den Zwischenkiefer, *Os incisivum* s. intermaxillare, welcher sich auch beim erwachsenen Menschen noch häufig durch eine an der unteren Fläche des Proc. palatinus gelegene Naht, *Sutura incisiva,* von dem übrigen Oberkiefer abgrenzt. Lateralwärts sieht man diese Naht bis in die Nähe des Eckzahnes verlaufen und dann allmählich verschwinden. An der vorderen Fläche des Proc. alveolaris findet sich dagegen schon beim Neugeborenen gewöhnlich eine Andeutung der Sutura incisiva nicht mehr vor. Wenn die Naht ausnahmsweise weit offen bleibt, also das Os incisivum nicht mit dem übrigen Oberkieferbeine verschmolzen ist, so wird diese Bildung als Hasenscharte und Wolfsrachen bezeichnet. In letzterem Falle steht jedoch das Os incisivum mit dem Vomer in Verbindung. Im Zwischenkiefer liegt unmittelbar hinter den mittleren Schneidezähnen in der Medianlinie der *Canalis incisivus* s. nasopalatinus, welcher unten eine einfache Mündung hat, sich jedoch nach oben in zwei Gänge spaltet, die sich zu beiden Seiten der Crista incisiva öffnen. In dem Canal liegen Anastomosen zwischen den Gefässen und Nerven der Mund- und Nasenhöhle, insbesondere zwischen dem N. nasopalatinus Scarpae und dem N. palatinus anterior (beide vom zweiten Aste des Trigeminus) nebst den gleichnamigen Gefässen (aus der A. und V. maxillaris int.). Die Mundschleimhaut geht an der unteren Fläche glatt über die Mündung des Canals hinweg, während die Nasenschleimhaut von oben her einen kleinen blinden Fortsatz in denselben hineinschickt. Mitunter stehen jedoch die Nasenschleimhaut und die Mundschleimhaut durch einen im Can. incisivus gelegenen offenen

Gang, den sog. Stensonschen Gang[1]) in Verbindung, so dass man mittels einer Sonde aus der Mundhöhle in die Nasenhöhle gelangen kann.

Bei vielen Säugetieren ist der Stensonsche Gang dauernd offen. In die Schleimhaut desselben erstreckt sich das am Boden der Nasenhöhle, zu beiden Seiten der Scheidewand gelegene Jacobsonsche Organ, welches aus einem blindsackförmigen, von einer besonderen Knorpelplatte umhüllten Schlauche besteht, dessen Wand continuierlich mit der Nasenschleimhaut zusammenhängt und genau dieselbe Structur wie die Regio olfactoria der Nase zeigt. In dieser Wand findet auch ein bis zum Gaumen herabsteigender Ast des N. olfactorius seine Endigung.

G. Das Gaumenbein.

Das Gaumenbein, *Os palatinum,* ist nicht zu verwechseln mit dem Proc. palatinus des Oberkieferbeines; es bildet vielmehr ein selbständiges Knochenstück, welches allerdings mit letzterem Fortsatze in Verbindung steht. Man unterscheidet an dem Gaumenbeine: 1) den Gaumenteil, *Pars horizontalis;* 2) den Nasenteil, *Pars perpendicularis;* 3) drei Fortsätze, den *Processus orbitalis, Processus sphenoidalis* und *Processus pyramidalis.*

1. Der Gaumenteil, *Pars horizontalis,* bildet den hintersten Abschnitt des harten Gaumens und ist mit dem Proc. palatinus des Oberkieferbeines durch die *Sutura palatina mediana* s. longitudinalis verbunden, an deren hinterem Ende die *Spina nasalis posterior* hervorragt. Am oberen Teile des medialen Randes befindet sich die *Crista nasalis,* welche dem Vomer zur Anlagerung dient. Dicht vor dem hinteren Rande der unteren Fläche findet sich endlich nicht selten eine transversale Leiste, die *Crista marginalis* des Gaumens, und vor derselben eine Furche für einen Zweig des palatinus anterior aus dem N. pterygopalatinus (von dem zweiten Aste des Trigeminus) und der gleichnamigen Gefässe (aus der A. und V. maxillaris int.).

2. Der Nasenteil, *Pars perpendicularis,* legt sich mit seiner lateralen Fläche an den hinteren Abschnitt der medialen Fläche des Oberkieferbeines, indem er dabei die hintere Ecke des Kieferloches verdeckt. Au der medialen Fläche *(Facies nasalis)* der Pars perpendicularis befindet sich unten die sagittal verlaufende *Crista conchalis* (turbinalis inferior) für die untere Muschel. Höher oben, parallel der Crista turbinalis inf., verläuft die *Crista ethmoidalis* (turbinalis superior) für die mittlere Muschel,

---

[1]) Der Name STENSON wurde latinisiert STENONIS *(sc. filius)* geschrieben, daher auch die Bezeichnung *Ductus Stenonianus.*

die, wie schon erwähnt, zum Siebbeine gehört. Die laterale Fläche *(Facies maxillaris)* der Pars perpendicularis zeigt den *Sulcus pterygopalatinus*, der durch Anlagerung des Oberkieferbeines und — höher oben — des Proc. pterygoideus zu dem *Canalis pterygopalatinus* geschlossen wird und die bereits mehrfach erwähnten gleichnamigen Gefässe und Nerven aufnimmt. Hinter der unteren Mündung dieses Canals *(Foramen palatinum majus)* sieht man häufig noch die *Forr. palatina minora* als untere Oeffnungen der *Canales palatini*, in denen Nebenzweige derselben Gefässe und Nerven durch die Substanz des Gaumenbeines nach abwärts ziehen. Der vordere Rand der Pars perpendicularis läuft nicht selten in einen Vorsprung, den *Processus maxillaris*, aus, welcher in das Kieferloch hinein- und dem Proc. uncinatus des Siebbeines entgegenragt.

3. Ausser dem letzteren, inconstanten Vorsprunge sind noch drei constante Fortsätze am Gaumenbeine zu nennen. Der erste, *Processus pyramidalis*, sitzt an der Stelle, an welcher die Pars horizontalis und die Pars perpendicularis zusammenstossen, und springt wie eine Art von Sporn nach hinten und lateralwärts vor, um sich in die Fissura s. Incisura pterygoidea des Keilbeines hineinzulegen. An seiner hinteren Seite befinden sich dem entsprechend zwei besondere verticale Rinnen, deren eine für die Lamina medialis, die andere für die Lamina lateralis des Proc. pterygoideus bestimmt ist. Die beiden anderen Fortsätze sitzen dem oberen Ende der Pars perpendicularis an. Von denselben ragt der vordere, *Processus orbitalis*, bis in die Augenhöhle hinein, wo er zwischen dem Keilbeinkörper, der Lam. papyracea des Siebbeines und der oberen Fläche des Oberkieferbeines (auf dessen Trigonum palatinum er sich auflegt), meistens deutlich gesehen werden kann. Mitunter kann man am Proc. orbitalis noch zwei Vertiefungen, je eine *Cellula sphenoidalis* und *ethmoidalis* zur Anlagerung an das Keilbein und Siebbein wahrnehmen. Der andere, hintere von den beiden Fortsätzen heisst *Processus sphenoidalis*, weil er sich an die untere Fläche des Keilbeinkörpers anlegt. Zwischen beiden Fortsätzen und dem Keilbeinkörper liegt eine rundliche Oeffnung, das *Foramen sphenopalatianum*[1]), durch welches man von der Fiss. spheno-

---

[1]) Der zwischen dem *Proc. orbitalis* und *sphenoidalis* gelegene Einschnitt (die *Incisura sphenopalatina)* wird also erst durch die Anlagerung des Keilbeinkörpers zum *Foramen sphenopalatinum* geschlossen.

maxillaris (bezw. Fossa pterygopalatina) aus mit einer Sonde in die Nasenhöhle nach medianwärts gelangen kann. Diese Oeffnung dient in gleicher Richtung zum Durchtritt für die Nn. septi narium und nasales superiores (vom zweiten Aste des Trigeminus) und für die gleichnamigen Gefässe (aus der A. und V. maxillaris interna).

H. Der Unterkiefer.

Die Beschreibung des Unterkiefers ist am Ende des nächsten Kapitels nachzusehen.

III. Allgemeine Betrachtung der Schädeloberfläche.

A. Die Basis cranii externa

Die äussere Schädelfläche, *Basis cranii externa,* kann man in zwei Abschnitte einteilen, von denen der vordere durch die Knochen des Gesichtsschädels gebildet wird, während der hintere den Knochen des eigentlichen Hirnschädels angehört. Als Grenze der Schädelbasis ist hinten die *Linea nuchae superior* zu bezeichnen, in deren Mitte sich die *Protub. occipitalis externa* befindet. Diese Grenze setzt sich lateralwärts zuerst auf den *Proc. mastoideus,* von dort bis zum Ursprung des *Proc. zygomaticus* fort und geht alsdann weiter vorn längs der *Crista infratemporalis* und dem *Proc. pterygoideus* auf den *Proc. alveolaris* des Oberkiefers über. An den einzelnen Knochen, welche die Basis cranii externa constituieren, ist folgendes zu merken.

Das Hinterhauptbein bildet den hintersten Teil der äusseren Schädelfläche und zeigt in seiner Mitte das ovale Hinterhauptloch, *Foramen occipitale magnum,* durch welches folgende Organe hindurchgehen: a) die Medulla oblongata; b) in der Richtung von unten nach oben die beiden Aa. vertebrales; c) in der Richtung von oben nach unten die Aa. spinales antt. und postt., beide aus der Vertebralarterie; d) in der Richtung von unten nach oben die beiden Nn. accessorii Willisii; e) diverse Verbindungen ohne besondere Bezeichnung zwischen den Venen der Schädelhöhle und denen des Rückenmarkes. Die vier Abschnitte, in welche man das Hinterhauptbein einteilt, sind derart

um das For. occip. magnum gruppiert, dass die *Squama* s. Pars squamosa hinten; die *Partes laterales* s. condyloideae zu beiden Seiten und die *Pars basilaris* vor dem For. magnum gelegen ist. An der Squama occipitalis findet sich, abgesehen von der schon oben erwähnten *Linea nuchae superior*, parallel mit derselben und etwas weiter unten die *Linea nuchae inferior*. Beide Linien dienen den Muskeln des Nackens und Hinterhauptes zum Ansatze, und zwar setzen sich an der Linea nuchea superior medial der M. trapezius, lateral der M. sternocleidomastoideus und über dem letzteren der M. occipitalis an. Die Linea nuchae inferior dient den kurzen tiefen Nackenmuskeln zur Insertion, d. h. dem M. rectus cap. post. major und minor und M. obliquus cap. superior. Zwischen den beiden Nackenlinien setzen sich noch der M. semispinalis capitis (M. complexus major et biventer cervicis) und der M. splenius capitis an, der letztere dicht unterhalb der Linea nuchae superior. Mitunter befindet sich oberhalb der Linea nuchae superior noch eine *Linea nuchae suprema*, welche alsdann dem Ansatze der oberflächlichen Fascie des Nackens entspricht. Von der *Protuberantia occipitalis externa* zieht nach dem For. magnum in der Medianlinie die *Crista occipitalis externa*, an welcher sich das Nackenband, Lig. nuchae, befestigt. In der Naht zwischen dem Hinterhauptbein und dem Proc. mastoideus des Schläfenbeines findet sich nicht immer, aber doch sehr häufig, eine Oeffnung, das *Foramen mastoideum*, durch welches ein Emissarium zwischen den Venen des Nackens und dem Sinus sigmoideus verläuft; ausserdem geht durch diese Oeffnung ein Ast der A. occipitalis, die A. meningea post. externa von aussen in die Schädelhöhle hinein. An den Partes laterales fallen zunächst die zu beiden Seiten des For. magnum gelegenen *Condyli occipitales* s. Processus condyloidei auf, länglich ovale, überknorpelte Fortsätze, welche mit den Gelenkfortsätzen des Atlas articulieren. Oberhalb der Condyli occipitales (in der natürlichen Haltung des Schädels) liegt jederseits der schräge *Canalis hypoglossi* s. condyloideus anterior, der dem XII. Hirnnerven (N. hypoglossus) zum Durchtritte dient. Nicht selten ist dieser Canal doppelt vorhanden. Lateral vom Condylus occipitalis sieht man jederseits die untere rauhe Hälfte des *Processus jugularis*, die dem M. rectus cap. lateralis zur Insertion dient. Hinter dem Condylus findet sich die *Fossa condyloidea*, und in derselben sehr häufig die hintere Mündung des *Canalis condyloideus* (condyloideus posterior), durch welchen ein Emissarium zwischen den

Nackenvenen und dem Anfangsteile der V. jugularis int. verläuft; doch kann letzterer Canal, wie die Canäle für alle Emissarien, eben auch fehlen. Vor dem Proc. jugularis liegt das *Foramen jugulare* s. lacerum posterius, durch welches in einem vorderen kleinen Fache drei Hirnnerven, der IX. (N. glossopharyngeus), der X. (N. vagus), der XI. (N. accesorius Willisii), hindurchtreten, während in einem hinteren grösseren Fache die V. jugularis int. gelegen ist. Beide Fächer sind durch den *Processus intrajugularis* von einander getrennt. Von der Pars basilaris des Hinterhauptbeines sieht man hauptsächlich die untere Fläche und an der letzteren in der Medianlinie das *Tuberculum pharyngeum*, an welchem sich die obersten Fasern des M. constrictor pharyngis superior inserieren. Zu jeder Seite des Tuberculum pharyngeum liegen zwei transversale Leisten, von denen die vordere dem Ansatze des M. longus capitis (M. rectus cap. ant. major), die hintere dem des M. rectus cap. anterior (M. rectus cap. ant. minor) entspricht. Die Seitenflächen der Pars basilaris bilden mit der Pyramide des Schläfenbeines die durch fibröse Massen ausgefüllte *Fissura petrooccipitalis.*

Das Schläfenbein, insoweit dasselbe zur äusseren Schädelbasis gehört, zeigt zunächst den Warzenteil mit dem *Processus mastoideus*, welcher ganz vom Ansatze des M. sternocleidomastoideus eingenommen wird und dessen Inneres die hohlen Cellulae mastoideae enthält, welche mit der Paukenhöhle communicieren. Medianwärts vom Proc. mastoideus liegt ein sagittaler Einschnitt, die *Incisura mastoidea* s. digastrica, in welcher der M. digastricus s. biventer mandibulae entspringt. Parallel mit der Inc. mastoidea, jedoch weiter medial von derselben, befindet sich eine Furche, in welcher die *A. occipitalis* liegt, und welche sich mitunter deutlich bis zu dem For. mastoideum verfolgen lässt. Vor dem Proc. mastoideus liegt der *Porus acusticus externus*, grösstenteils umgeben von demjenigen Teil des Schläfenbeines, welcher beim Embryo als *Anulus tympanicus* s. Pars tympanica bezeichnet wird. Zwischen Proc. mastoideus und Porus befindet sich häufig noch die Andeutung einer Naht oder Spalte, der *Fissura tympanomastoidea*, aus welcher der Ramus auricularis n. vagi heraustritt, um sich am äusseren Gehörgange zu verästeln. Von der Schläfenbeinpyramide sieht man den grössten Teil der beiden unteren Flächen zu Tage treten. Dieselben sind von einander getrennt durch die starke *Crista petrosa*, welche an der Stelle, wo sie am Proc. styloideus vorüberzieht, dem letzteren einen kleinen Vorsprung, *Vagina*

processus styloidei, nach abwärts mit auf dem Weg giebt. Der vor der Crista petrosa gelegene Teil der vorderen unteren Pyramidenfläche gehört noch zur Pars tympanica und entspricht der vorderen Wand der Paukenhöhle und des äusseren Gehörganges. Dicht vor der letzteren Fläche sieht man zwischen die Pars tympanica und die Pars squamosa sich ein kleines Knochenplättchen einschieben, den *Processus inferior tegminis tympani,* welcher noch zur Pars petrosa des Schläfenbeines gehört. Vor diesem Processus liegt die *Fissura petrosquamosa,* die jedoch auch verknöchert sein und alsdann fehlen kann. Hinter dem Fortsatze befindet sich die *Fissura petrotympanica* s. Glaseri, welche niemals fehlt, da durch dieselbe wichtige Organe hindurchtreten, nämlich: a) die Chorda tympani; b) die A. und V. tympanica (aus der Maxillaris interna); und endlich c) das Lig. mallei anterius, früher fälschlich als M. laxator tympani bezeichnet. Am medialen Ende der beiden Spalten sieht man die Oeffnung des *Canalis musculotubarius*, in welchem die Tuba auditiva und der M. tensor tympani gelegen sind, und etwas weiter medianwärts ist mitunter das *Foramen caroticum internum* noch in der Tiefe sichtbar. Die beiden letzteren Oeffnungen münden in das *Foramen lacerum* (anterius) aus, welches zwischen dem grossen Keilbeinflügel und der Schläfenbeinpyramide liegt und a) der Carotis interna; b) dem N. petrosus superf. major und minor; c) der Tuba auditiva und dem M. tensor tympani zum Durchtritte dient. Hinter der Crista petrosa ist der größte Teil der hinteren unteren Pyramidenfläche gelegen. An der letzteren nimmt man (am meisten hinten und lateral) das *Foramen stylomastoideum* wahr, durch welches der N. facialis und die A. und V. stylomastoidea (aus der Auricularis posterior) aus- und eintreten. Unmittelbar vor dem For. stylomastoideum liegt der *Processus styloideus*, welcher den Ligg. stylohyoideum und stylomandibulare, sowie den Mm. styloglossus, stylohyoideus und stylopharyngeus zum Ursprunge dient. Medial vom Proc. styloideus sieht man (in dem Foramen jugulare) die *Fossa jugularis* der Schläfenbeinpyramide, welche für den Bulbus der V. jugularis int. bestimmt ist. An irgend einer Stelle der Fossa jugularis findet sich die feine Zugangsöffnung zum *Canalicus mastoideus*, in welche der Ramus auricularis n. vagi eintritt. Vor dem For. jugulare liegt das *Foramen caroticum externum,* in welches von unten her die Carotis interna hineinzieht. Betrachtet man diese Oeffnung, so erblickt man in der Tiefe derselben mehrere kleine Löcher, die *Canaliculi caroticotympanici,* die zum Durchtritt für die gleich-

namigen Nerven und Gefässe bestimmt sind. Etwas nach hinten vom For. caroticum externum liegt die dreieckige *Fossula petrosa* und in derselben eine feine Oeffnung, die *Apertura inferior* s. externa *canaliculi tympanici*, in welche der N. tympanicus s. Jacobsonii vom Ganglion petrosum des N. glossopharyngeus hineingeht. Noch weiter nach hinten von der Fossula petrosa, schon tief im For. jugulare gelegen, befindet sich der schreibfederförmige Eindruck, welcher dem *Canalis cochleae* entspricht. Am Schuppenteile des Schläfenbeines sieht man den *Proc. zygomaticus* hervorspringen und mit dem Proc. temporalis des Jochbeines den *Arcus zygomaticus* bilden, von welchem der M. masseter entspringt. Der Proc. zygomaticus entwickelt sich aus zwei Wurzeln, welche die *Fossa mandibularis* zwischen sich fassen, die zur Aufnahme für den Gelenkkopf des Unterkiefers bestimmt ist. Die vordere Wurzel dieses Fortsatzes verdickt sich zu dem *Tuberculum articulare*, welches unmittelbar vor der Fossa mandibularis gelegen ist, während die hintere Wurzel des Proc. zygomaticus oberhalb des Porus in den hintersten Teil der *Linea temporalis* übergeht. Von dem Proc. zygomaticus aus setzt sich die *Crista infratemporalis* nach vorn auf den grossen Keilbeinflügel fort. Das Feld medianwärts von derselben wird als *Planum infratemporale* bezeichnet, während sich oberhalb der Crista das grosse *Planum temporale* für den gleichnamigen Muskel erstreckt.

An dem Keilbein, insoweit dasselbe hier zu Tage liegt, fallen zunächst die *Processus pterygoidei* auf, welche lateral von den hinteren Nasenöffnungen, *Choanae*, gelegen sind. Etwas nach hinten und lateral vom Proc. pterygoideus befindet sich das *Foramen ovale*, durch welches der dritte Ast des Trigeminus seinen Weg nimmt. Wiederum nach hinten und lateral vom For. ovale, liegt das *Foramen spinosum*, durch welches die A. und V. meningea media (aus der Maxillaris interna) und der N. spinosus s. recurrens des dritten Trigeminusastes hindurchtreten. Hinter dem For. spinosum springt die *Spina angularis* des Keilbeines hervor, die sich mitunter zu einem platten Fortsatze, *Ala parva Ingrassiae*, vergrössert. An dem Proc. pterygoideus unterscheidet man hinten die tiefe *Fossa pterygoidea*, welche die *Lamina medialis* s. interna und die *Lamina lateralis* s. externa von einander scheidet. Zwischen die unteren Enden der beiden Laminae schiebt sich in die dort befindliche *Fissura* s. Incisura *pterygoidea* der *Proc. pyramidalis* des Gaumenbeines hinein, der meistens als ein dreiseitiges be-

sonderes Knochenstückchen erkennbar ist. An der Lamina medialis springt nach abwärts der *Hamulus pterygoideus* hervor, an dessen lateraler Seite sich der *Sulcus* (Incisura) *hamuli* befindet, in welchem die Sehne des M. tensor veli palatini gelegen ist. Am hinteren Rande der Lamina medialis (etwa in der Mitte derselben) bemerkt man ausserdem den *Processus tubarius,* auf dem die Tuba Eustachii ruht. Von dem Proc. tubarius sieht man (in der natürlichen Stellung des Schädels) nach oben und lateralwärts eine kleine Rinne, die *Fossa scaphoidea* (s. die Anm. auf S. 36) verlaufen, in welcher ein Teil des M. tensor veli palatini seinen Ursprung nimmt. Am hinteren Rande der Lamina lateralis springt ebenfalls mitunter der (unwichtige) *Processus pterygospinosus* s. Civinini hervor. Von der Wurzel der Lamina med. erstreckt sich nach medianwärts zu der Ala vomeris hinüber ein dünnes Knochenplättchen, welches HENLE als *Processus vaginalis* des Proc. pterygoideus bezeichnet hat. Zwischen dem Proc. pterygoideus und dem Oberkieferbeine befindet sich ein Spalt, die *Fissura sphenomaxillaris* s. *pterygomaxillaris*, welche den Eingang zu der *Fossa pterygopalatina* bildet, in welcher wiederum das Ganglion sphenopalatinum s. nasale vom zweiten Aste des Trigeminus (und das Ende der A. und V. maxillaris int.) gelegen sind. Etwas vor der Fissura sphenomaxillaris sieht man an der hinteren Fläche des Oberkieferbeines die *Foramina alveolaria superiora posteriora,* welche zum Durchtritt für die gleichnamigen Nerven und Gefässe (aus dem N. infraorbitalis und der gleichnamigen Arterie und Vene) bestimmt sind.

Der vorderste Teil der Basis cranii externa wird gebildet durch die *Processus alveolares* der Oberkieferbeine und den harten Gaumen, welcher vorn aus dem *Proc. palatinus* der beiden Oberkieferbeine, hinten aus der *Pars horizontalis* der beiden Gaumenbeine zusammengesetzt ist. Am hinteren Rande der letzteren ragt die *Spina nasalis posterior* hervor, von welcher der M. uvulae (M. azygos uvulae) seinen Ursprung nimmt. Medial von dem hinteren Ende des Proc. alveolaris liegt die untere Oeffnung des *Canalis pterygopalatinus*, durch welchen die Nn. palatini s. pterygopalatini (vom zweiten Aste des Trigeminus) und die gleichnamigen Blutgefässe (aus der Maxillaris int.) heraustreten. Von dieser Oeffnung, dem *Foramen palatinum majus* s. pterygopalatinum, ziehen gewöhnlich nach vorn und auch nach medianwärts einige Furchen, in welchen Zweige der eben genannten Gefässe und Nerven verlaufen. Am hinteren Rande des

Gaumenbeines ist mitunter die *Crista marginalis* wahrzunehmen. Der harte Gaumen besitzt zwei senkrecht zu einander stehende Nähte, die in der Medianlinie gelegene *Sutura palatina mediana* und die quergestellte *Sutura palatina transversa*. Am vorderen Ende der ersteren Naht liegt das *Foramen incisivum*, durch welches Anastomosen zwischen den Nn. nasopalatini Scarpae und den Nn. palatini aus den Nn. pterygopalatini, sowie zwischen den gleichnamigen Blutgefässen hindurchtreten. Hinter dem Foramen kann endlich eine transversale, nicht immer deutlich entwickelte Naht verlaufen, die *Sutura incisiva*, welche die Grenze des *Os incisivum* s. intermaxillare bildet.

B. Die Basis cranii interna.

Die innere Schädelfläche, *Basis cranii interna*, zeigt drei grosse Vertiefungen, welche man als vordere, mittlere und hintere Schädelgrube unterschieden hat.

1. Die vordere Schädelgrube dient zur Aufnahme für die Stirnlappen des Grosshirns und wird gebildet durch die *Partes orbitales* des Stirnbeines, durch die *Lamina cribrosa* des Siebbeines, durch das *Jugum sphenoidale* und die *Alae parvae* des Keilbeines. Die vordere Grenze dieser Grube ist keine scharfe, sondern durch den Uebergang zwischen den Partes orbitales und der Squama des Stirnbeines gegeben. Die hintere Grenze ist in der Mitte durch den *Limbus sphenoidalis* gebildet, welcher sich nach lateralwärts auf den hinteren Rand der kleinen Keilbeinflügel fortsetzt. An diesem Rande springen nach hinten die *Processus clinoidei anteriores* hervor. Die verschiedenen Knochen, welche die vordere Schädelgrube bilden, zeigen noch folgende bemerkenswerte Einzelheiten. An den Partes orbitales des Stirnbeines finden sich *Impressiones digitatae* und *Juga cerebralia*, welche von den Sulci und Gyri des Stirnlappens herrühren. In der Mitte zwischen den Partes orbitales liegt die *Lamina cribrosa* des Siebbeines in einer Vertiefung, welche für die Aufnahme der Bulbi olfactorii bestimmt ist. Die feinen Oeffnungen der Lamina dienen den Zweigen des N. olfactorius zum Durchtritt. In der Medianlinie sieht man die dreiseitige *Crista galli* emporstreben, an welche sich das vordere Ende der grossen Hirnsichel (Falx major s. Proc. falciformis major) ansetzt. Unmittelbar vor der Crista galli liegt das *Foramen caecum*, durch welches ein Emissarium Santorini hindurchtritt, um den Sinus sagittalis sup. mit den Venen der Nasenhöhle zu verbinden. Das For. caecum

wird von hinten her umfasst durch die beiden *Processus alares* (Alae s. Hamuli frontales), zwei kleine Vorsprünge, welche von der Crista galli ausgehen. Nach aufwärts von diesem Foramen erstreckt sich in der Medianlinie die *Crista frontalis (interna),* welche ebenso wie die Crista galli zur Anheftung für die grosse Hirnsichel dient. Zu beiden Seiten der Crista sieht man mitunter je eine kleine Gefässfurche nach abwärts ziehen, welche der A. meningea ant. (aus der A. ethmoidalis ant.) entspricht. Weitere Gefässfurchen, die man mitunter an der vorderen Schädelgrube bemerkt, und welche von hinten her in dieselbe einstrahlen, rühren von dem vorderen Aste der A. meningea media (aus der A. maxillaris interna) her. Am Keilbein, insoweit sich dasselbe an der Bildung der vorderen Schädelgrube beteiligt, befindet sich in der Mitte das *Jugum sphenoidale,* der höchste Teil des Keilbeinkörpers, welcher sich nach lateralwärts in die obere Fläche des kleinen Keilbeinflügel fortsetzt. Von dem Jugum aus setzt sich in die Naht zwischen Keilbein und Lam. cribrosa häufig ein Vorsprung fort, den man als *Spina ethmoidalis* bezeichnet. Wenn derselbe geteilt ist, so hat man diese beiden kleinen Fortsätze auch *Alae minimae* benannt. Die kleinen Keilbeinflügel laufen lateralwärts in die *Procc. xiphoidei,* nach hinten in die *Procc. clinoidei anteriores* aus.

2. Die mittlere Schädelgrube ist in der Mitte sanduhrförmig eingeschnürt und dient zur Aufnahme für das Chiasma, die Hypophysis cerebri und die beiden Schläfenlappen des Grosshirns. Sie wird in der Mitte von dem Keilbeinkörper, zu beiden Seiten von den grossen Keilbeinflügeln, ferner von der Schuppe und der vorderen oberen Pyramidenfläche des Schläfenbeines gebildet. Als hintere Grenze der mittleren Schädelgrube ist der Rand des *Dorsum sellae (turcicae)* zu bezeichnen, welcher sich lateralwärts auf die obere Kante der Schläfenbeinpyramide fortsetzt. An den beiden Ecken des Dorsum sellae ragen nach oben bezw. lateralwärts die *Processus clinoidei posteriores* hervor, und längs der oberen Kante der Schläfenbeinpyramide verläuft der *Sulcus petrosus superior,* welcher den gleichnamigen Sinus aufnimmt. Die Mitte der mittleren Schädelgrube, gebildet von der oberen Fläche des Keilbeinkörpers, zeigt den Türkensattel, *Sella turcica,* in welchem die Hypophysis cerebri gelegen ist. Vor dieser Vertiefung liegt der Sattelknopf, *Tuberculum sellae (turcicae)* an dessen beiden Seiten mitunter die *Processus clinoidei medii* hervorspringen, welche sich

nicht selten mit den Procc. clinoidei anteriores und posteriores durch Knochenbrücken in Verbindung setzen. Die transversale Furche unmittelbar vor dem Tuberculum sellae ist der *Sulcus chiasmatis* s. opticus, der für das Chiasma nervorum opticorum bestimmt ist. Der Sulcus chiasmatis führt lateralwärts zu dem *Foramen opticum,* welches jederseits zwischen der oberen und unteren Wurzel des kleinen Keilbeinflügels gelegen ist, und durch welches der II. Hirnnerv (N. opticus) und die A. ophthalmica (aus der Carotis int.) hindurchtreten. Zu beiden Seiten der Sella turcica liegt, schon zur Seitenfläche des Keilbeinkörpers gehörig, der leicht S-förmig gekrümmte *Sulcus caroticus.* Derselbe endigt vorn neben dem Tuberculum sellae (turcicae) mit einer rundlichen Grube, der *Impressio carotica,* an welcher die Carotis interna in einen nach vorn convexen Bogen übergeht. Am hinteren Ende wird der Sulcus caroticus lateral durch ein mitunter sehr deutlich vorspringendes Knochenplättchen, die *Lingula sphenoidalis* s. carotica, begrenzt. Zwischen dem grossen und kleinen Keilbeinflügel liegt jederseits als schlitzförmiger Spalt die *Fissura orbitalis superior,* durch welche der III. Hirnnerv (N. oculomotorius), der IV. (N. trochlearis), der erste Ast des V. (N. trigeminus), und der VI. (N. abducens), sowie die V. ophthalmica superior hindurchtreten. Zwischen der vorderen und mittleren Wurzel des grossen Keilbeinflügels befindet sich das *Foramen rotundum,* welches der zweite Ast des Trigeminus passiert, zwischen der mittleren und hinteren Wurzel das *Foramen ovale* für den dritten Ast desselben Nerven. Endlich nach lateralwärts und hinten vom For. ovale ist das *Foramen spinosum* gelegen, durch welches die A. meningea media (aus der A. maxillaris int.) und der N. spinosus s. recurrens des dritten Trigeminusastes hindurchgehen. Vom For. spinosum sieht man deswegen stets die Gefässfurche für die A. meningea media nach oben hin ausstrahlen. Zwischen dem hinteren Rande des grossen Keilbeinflügels und der vorderen Kante der Schläfenbeinpyramide befindet sich das *Foramen lacerum* (anterius), durch welches: a) am meisten medial die Carotis interna; b) in der Mitte der N. petrosus superficialis major und minor; und endlich c) am meisten lateral die Tuba auditiva und auf derselben der M. tensor tympani hindurchgehen. Die Schuppe des Schläfenbeines zeigt nichts Besonderes, abgesehen von einzelnen Impr. digitatae und Juga cerebralia, die vom Schläfenlappen des Grosshirns herrühren und sich auch am grossen Keilbeinflügel vorfinden. Die vordere obere Fläche der Schläfenbeinpyramide be-

sitzt zunächst nahe der Spitze die *Impressio trigemini,* eine Vertiefung, welche zur Aufnahme für das Ganglion semilunare s. Gasseri des N. trigeminus bestimmt ist. Lateral davon sieht man zwei parallele kleine Furchen, von denen die mediale[1]) für den N. petrosus superficialis major, die laterale für den N. petrosus superficialis minor bestimmt ist. Die mediale Furche führt nach hinten zum *Hiatus (spurius) canalis facialis,* aus welchem der N. petr. superf. major, die laterale Furche zu der *Apertura superior canaliculi tympanici,* aus welcher der N. petr. superf. minor austritt. Weiter nach hinten und oben, dicht neben der oberen Kante, erhebt sich ein rundlicher Vorsprung, die *Eminentia arcuata,* unter welcher der obere verticale Bogengang des inneren Ohres liegt. Lateral und vorn von der Eminentia arcuata liegt die Decke der Paukenhöhle, das *Tegmen tympani,* welches vielfach etwas dünn und durchscheinend aussieht. Zwischen Pyramide und Schläfenschuppe kann man häufig eine Andeutung der *Fissura petrosquamosa* bemerken.

3. Die hintere Schädelgrube ist die geräumigste von allen und hat eine mehr rundliche Beschaffenheit. Sie dient zur Aufnahme für das Kleinhirn, die Medulla oblongata und die Varolsbrücke. Als hintere Grenze der hinteren Schädelgrube ist der *Sulcus transversus* zu bezeichnen, in welcher der gleichnamige Sinus liegt. In der Mitte des Sulcus befindet sich die *Protuberantia occipitalis interna* und an der linken oder rechten Seite derselben mitunter ein tieferer Eindruck, wo verschiedene Hirnsinus zusammenfliessen, die alten Anatomen bezeichneten diesen Zusammenfluss als *Torcular Herophili* s. Confluens sinuum. Die Knochen, welche sich an der Bildung der hinteren Schädelgrube beteiligen, sind zunächst das Keilbein mit der hinteren Fläche des Dorsum sellae, dann das Hinterhauptbein mit der Pars basilaris, den Partes laterales und dem unteren Abschnitte der Schuppe, endlich das Schläfenbein mit der hinteren oberen Pyramidenfläche und der Pars mastoidea. An diesen Knochen haben wir folgende Einzelheiten zu erwähnen. Die obere Fläche der Pars basilaris des Hinterhauptbeines bildet zusammen mit der hinteren Fläche des Dorsum sellae den *Clivus (Blumenbachi),* auf

---

[1]) Man hat die Furche für den *N. petrosus superficialis major* auch als *Semicanalis n. Vidiani* bezeichnet, was jedoch insofern incorrect ist, als der eigentliche N. Vidianus (N. petrosus superficialis major + N. petrosus profundus major) nicht hier, sondern im Vidianischen Canal des Keilbeines liegt (s. S. 43, Fig. 1).

welchem oben die Varolsbrücke, unten *(Fossa pro medulla oblongata)* das verlängerte Rückenmark ruht. Zu beiden Seiten desselben, zwischen Schläfenbeinpyramide und Pars basilaris, befindet sich der *Sulcus petrosus inferior,* in welchem der gleichnamige Sinus gelegen ist, während der *Sulcus petrosus superior* längs der oberen Kante der Schläfenbeinpyramide dahinzieht. Der schmale Spalt zwischen Pars basilaris und Pyramide wird als *Fissura petrooccipitalis* bezeichnet und setzt sich nach hinten in das *Foramen jugulare* fort. An dem letzteren kann man zwei Fächer unterscheiden, ein vorderes kleineres und ein grösseres hinteres, welche durch einen, sowohl am Schläfenbeine, wie am Hinterhauptbeine vorhandenen, kleinen Vorsprung, *Processus intrajugularis* s. jugularis medius, getrennt sind. In der Regel hängen diese beiden Vorsprünge durch ein Band, mitunter sogar durch eine Knochenbrücke zusammen. Durch das vordere kleine Fach des For. jugulare gehen drei Hirnnerven, nämlich der IX. (N. glossopharyngeus), der X. (N. vagus), der XI. (N. accessorius Willisii) hindurch, während durch das hintere grössere Fach die V. jugularis interna ihren Weg nach abwärts nimmt. Medial vom For. jugulare liegen die Partes laterales des Hinterhauptbeines, an deren oberer Fläche sich jederseits das *Tuberculum jugulare* (anonymum) und hinter dem letzteren mitunter eine transversale Furche für die eben erwähnten drei Nerven vorfindet, welche das For. jugulare passieren. Dicht unterhalb des Tub. jugulare liegt der *Canalis hypoglossi* (condyloideus anterior), durch welchen der XII. Hirnnerv (N. hypoglossus) hindurchtritt. Der hinter dem For. jugulare gelegene Teil der Pars lateralis wird als *Processus jugularis* bezeichnet. Die transversale Kante, welche sich an der oberen Fläche des letzteren befindet, entspricht der am isolierten Hinterhauptbeine dornig vorspringenden *Spina jugularis.* Am medialen Ende der Spina liegt die vordere Mündung des *Canalis condyloideus* (posterior), der jedoch inconstant ist, da durch denselben nur ein Emissarium Santorini als Verbindung zwischen der V. jugularis interna und den Venen des Nackengeflechtes seinen Weg nimmt. Die Hinterhauptschuppe, insoweit sie zur hinteren Schädelgrube gehört, zeigt die beiden *Fossae occipitales inferiores* für die Kleinhirnhemisphären. Die beiden Gruben sind durch die median gelegene *Crista occipitalis interna* getrennt, an welche sich die kleine Hirnsichel der Dura mater, Falx minor, ansetzt. Vereinzelte Gefässfurchen in den Fossae occipitales inferiores kommen von dem Ramus meningeus der A.

occipitalis, der sogen. A. meningea post. externa[1]) her. Die Mitte zwischen den vier Teilen des Hinterhauptbeines und die tiefste Stelle der Schädelgrube wird durch das ovale *Foramen occipitale magnum* eingenommen, durch welches folgende Organe hindurchtreten: a) die Medulla oblongata; b) in der Richtung von unten nach oben die beiden Aa. vertebrales; c) in der Richtung von oben nach unten vier Aeste der Vertebralarterien: die beiden Aa. spinales anteriores, welche, zu einem gemeinsamen Stamme vereinigt, an der Vorderfläche des Rückenmarkes nach abwärts ziehen, und die beiden Aa. spinales posteriores, welche, gewöhnlich getrennt, längs der hinteren Fläche des Rückenmarkes verlaufen; d) in der Richtung von unten nach oben die beiden XI. Hirnnerven (Nn. accessorii Willisii), die gleich darauf die Schädelhöhle durch das For. jugulare wieder verlassen; e) diverse Verbindungen zwischen den Venen der Schädel- und der Rückenmarkshöhle. An der hinteren oberen Fläche der Schläfenbeinpyramide fällt zunächst die ovale Oeffnung des *Porus acusticus internus* auf, durch welche der VII. Hirnnerv (N. facialis) und der VIII. (N acusticus), ferner die A. und V. auditiva interna (aus der A. und V. basilaris) hindurchtreten. Geht man vom Porus in horizontaler Richtung nach hinten, so findet man unter einem überhängenden Knochenplättchen die sogen. äussere Mündung des *Aquaeductus vestibuli,* welcher die lymphatische Flüssigkeit aus dem Vorhofe des inneren Ohres nach den Lymphräumen der Dura mater ableitet. Zwischen Porus und Aquaeductus, jedoch etwas höher, nahe der oberen Kante liegt eine Einziehung, *Fossa subarcuata* (Hiatus subarc.), welche besonders bei jungen Individuen stärker entwickelt ist und sich hier bis tief unter den oberen verticalen Bogengang in die Knochensubstanz erstrecken kann. Die Pars mastoidea des Schläfenbeines zeigt den untersten Teil des Sulcus transversus, den sog. *Sulcus sigmoideus,* welcher den gleichnamigen Sinus aufnimmt. In letzterer Furche oder dicht neben derselben liegt die vordere Mündung des *Foramen mastoideum,* durch welches ein Emissarium Santorini zwischen dem Sinus sigmoideus und den Venen des Nackengeflechtes verläuft und ausserdem sehr häufig die oben erwähnte A. meningea post. externa von aussen in die Schädelhöhle hineintritt.

---

[1]) Alle *Aa. meningeae* werden von den gleichnamigen kleinen Venen begleitet.

C. Die Augenhöhlen.

Die Augenhöhlen, *Orbitae,* bilden zwei grosse Höhlen zu beiden Seiten der Nasenhöhle und dienen zur Aufnahme für den Augapfel und seine Nebenorgane, welche in eine grosse Menge von Fett eingebettet sind. Die Augenhöhlen haben die Gestalt von vierkantigen liegenden Pyramiden, welche mit der Basis nach vorn, mit der Spitze nach hinten gekehrt sind. Die beiden Axen dieser Pyramiden liegen etwas schräg, sodass sie, nach hinten verlängert, sich in der Sella turcica schneiden würden.

Die Basis der Augenhöhle ist durch die Augenhöhlenöffnung, *Aditus orbitae,* gebildet. Der obere Rand der letzteren entspricht dem *Margo supraorbitalis* des Stirnbeines, welcher lateralwärts in den *Processus zygomaticus* desselben Knochens ausläuft. Am medialen Teile dieses Randes liegt ein Einschnitt oder eine Oeffnung, *Foramen* s. *Incisura supraorbitalis* welche zum Durchtritt für den N. supraorbitalis (vom ersten Aste des Trigeminus) und die gleichnamigen Gefässe (aus der A. und V. ophthalmica) dient. Mitunter findet sich medial von der Inc. supraorbitalis noch ein zweiter, flacherer Einschnitt, die *Incisura frontalis,* durch welche der R. frontalis (ein Zweig des N. frontalis) und die A. und V. frontalis (aus der A. und V. ophthalmica) hindurchgehen. Der mediale Rand der Apertura orbitae wird durch die *Crista lacrimalis anterior* vom Stirnfortsatze des Oberkieferbeines gebildet. Der untere Rand heisst *Margo infraorbitalis* und gehört mit seinem medialen Teile dem Oberkieferbeine, mit seinem lateralen Teile dem Proc. maxillaris des Jochbeines an. Unterhalb dieses Randes sieht man an der Gesichtsfläche das *Foramen infraorbitale,* aus welchem der N. infraorbitalis (vom zweiten Aste des Trigeminus) und die A. infraorbitalis (aus der Maxillaris interna) heraustreten. Der laterale Rand der Apertura orbitae wird als *Margo orbitalis* des Jochbeines bezeichnet und gehört zum Teil dem Körper, zum Teil dem Proc. frontosphenoidalis des letzteren Knochens an.

Von den vier Wänden der Orbita ist die obere Wand, *Paries superior,* oder Decke, *Lacunar orbitae,* leicht ausgehöhlt und wird von der Pars orbitalis des Stirnbeines und dem kleinen Keilbeinflügel gebildet. An derselben befindet sich unter dem Proc. zygomaticus des Stirnbeines die *Fossa glandulae lacrimalis,* welche für die Thränendrüse bestimmt ist. Vorn und medial, in

der Nähe des Margo supraorbitalis, ist häufig eine zweite, erheblich kleinere Grube gelegen, *Fovea trochlearis,* in welcher die Zwischensehne des M. obliquus oculi superior liegt. Neben der Fovea trochlearis springt mitunter ein kleiner Dorn, *Spina trochlearis,* hervor, der zum Ansatze für die Rolle (Trochlea) dient, über welche die vorher erwähnte Sehne geleitet. Die Grenze zwischen der oberen und medialen Orbitalwand ist vorn durch die Naht zwischen dem Stirnbein und seinen Nachbarknochen gebildet, während ganz hinten das Foramen opticum so ziemlich dieser Grenze entspricht. In der Naht zwischen der Lamina papyracea und dem Stirnbeine sind zwei Löcher, das *Foramen ethmoidale anterius* und *posterius,* gelegen. Mitunter sind diese Oeffnungen auch in dreifacher Zahl vorhanden. Das For. ethmoidale ant. dient zum Durchtritt für die A. und V. ethmoidalis ant. (aus der Ophthalmica) und den N. ethmoidalis ant. (vom ersten Aste des Trigeminus). Durch das For. ethmoidale post. treten die A. und V. ethmoidalis post. (aus der Ophthalmica) und die Nn. ethmoidales posteriores s. sphenoethmoïdales, welche zum Teil vom ersten und zum Teil vom zweiten Aste des Trigeminus kommen.[1]) Endlich befindet sich ganz hinten, an der Grenze zwischen oberer und medialer Wand, zwischen den beiden Wurzeln des kleinen Keilbeinflügels das *Foramen opticum,* durch welches der II. Hirnnerv (N. opticus) und die A. ophthalmica in die Augenhöhle hineindringen.

Die mediale Wand, *Paries medialis,* der Orbita wird gebildet durch den Stirnfortsatz des Oberkieferbeines, dann durch das Thränenbein, die Lamina papyracea des Siebbeines und endlich durch einen kleinen Teil der Seitenfläche des Keilbeinkörpers. An dieser Wand sieht man vorn, zwischen der *Crista lacrimalis anterior* des Oberkieferbeines und der *Crista lacrimalis posterior* des Thränenbeines, den *Sulcus lacrimalis,* in welchem der Thränensack, Saccus lacrimalis, gelegen ist, und welcher sich nach unten in den Ductus nasolacrimalis fortsetzt. Die Grenze zwischen medialer und unterer Wand entspricht der Naht zwischen dem Körper des Oberkiefer- nebst dem Proc. orbitalis des Gaumen-

---

[1]) Beide Löcher und die hindurchtretenden Gefässe und Nerven gehen aus der Augenhöhle zunächst in die Schädelhöhle und erst dann durch die Lamina cribrosa in die Nasenhöhle hinein. Manchmal führt jedoch das *Foramen ethmoidale posterius* direct aus der Augenhöhle in der Nasenhöhle hinein.

beines einerseits und dem Thränenbeine nebst der Lamina papyracea des Siebbeines andererseits.

Die untere Wand, *Paries inferior* oder der Boden, *Pavimentum orbitae,* wird vorn gebildet durch den Proc. maxillaris des Jochbeines und die obere Fläche (Facies orbitalis) des Oberkieferbeines, ganz hinten durch den kleinen Proc. orbitalis des Gaumenbeines. An dieser Wand verläuft hinten in sagittaler Richtung der *Sulcus infraorbitalis,* welcher sich nach vorn zum *Canalis infraorbitalis* schliesst. Beide dienen zur Aufnahme für die schon mehrfach erwähnten gleichnamigen Gefässe und Nerven. Im Canalis infraorbitalis liegen noch, von aussen unsichtbar, feine Oeffnungen, die *Foramina alveolaria supp. anteriora* und *media,* für die vorderen und mittleren Oberkiefernerven und Oberkiefergefässe, welche von hier aus in feinen Knochencanälchen zu den Zahnwurzeln hinziehen. An der Grenze zwischen der unteren und lateralen Wand liegt hinten ein länglicher Schlitz, die *Fissura orbitalis inferior,* durch welche der N. infraorbitalis und die gleichnamigen Gefässe, ferner die V. ophthalmica inferior[1]) hindurchtreten (mitunter auch der N. zygomaticus s. subcutaneus malae und die gleichnamigen Gefässe, wenn dieselben nämlich schon ausserhalb der Augenhöhle vom N., der A. und V. infraorbitalis entspringen).

Die laterale Wand, *Paries lateralis,* der Orbita ist endlich gebildet vorn durch den Körper und den Proc. frontosphenoidalis des Jochbeines, sowie durch die Spina zygomatica des Oberkieferbeines, hinten durch den grossen Keilbeinflügel. In die Augenhöhlenfläche des Jochbeines dringt der *Canalis zygomaticus* s. zygomaticoorbitalis (für den N. zygomaticus und die gleichnamigen Gefässe) hinein, welcher sich alsdann weiter nach vorn in zwei Canälchen, den an der Gesichtsfläche des Jochbeines mündenden *Canalis zygomaticofacialis* und den an der Schläfenfläche des Jochbeines austretenden *Can. zygomaticotemporalis* (für die gleichnamigen Zweige der soeben genannten Gefäss- und Nervenäste) spaltet. Mitunter sind die letzteren jedoch schon in der Augenhöhle von einander getrennt. Die Grenze zwischen der lateralen und der oberen Wand wird vorn durch die Naht zwischen dem Stirnbein einerseits und dem Jochbein nebst dem

---

[1]) Während die *V. ophthalmica sup.* in den *Sinus cavernosus* einmündet, ergiesst sich die *V. ophthalmica inf.* meistens in den *Plexus pterygoideus,* ein Venengeflecht, welches die Kaumuskeln umspinnt.

grossen Keilbeinflügel andererseits gebildet. Hinten liegt an dieser Grenze die spaltförmige *Fissura orbitalis superior,* durch welche vier Hirnnerven, der III. (N. oculomotorius), der IV. (N. trochlearis), der erste Ast des V. (N. trigeminus), der VI. (N. abducens), und die V. ophthalmica superior hindurchtreten. Der Rest der beiden Fissurae orbitales, insoweit sie nicht von den Nerven und Gefässen eingenommen sind, wird durch derbe fibröse Massen ausgefüllt.

D. Die Nasenhöhle.

Die knöcherne Nasenhöhle, *Cavum nasi,* stellt eine geräumige Höhle in der Mitte des Gesichtes vor, welche dazu bestimmt ist, das Geruchsorgan aufzunehmen und den Anfangsteil des Respirationstractus zu bilden. Durch eine median gelegene Scheidewand, *Septum narium,* ist die Nasenhöhle in zwei gleich grosse Hälften, die linke und rechte Nasenhöhle, geteilt, welche zu beiden Seiten des Septums gelegen sind. Jede Hälfte lässt sich wiederum in die Haupthöhle und die Nebenhöhlen einteilen. Zu den letzteren gehören jederseits die Stirnhöhle, *Sinus frontalis,* die Siebbeinhöhle, *Sinus ethmoidalis,* die Keilbeinhöhle, *Sinus sphenoidalis,* und endlich die Kieferhöhle, *Sinus maxillaris* s. Antrum Highmori. An einer jeden von den beiden Nasenhöhlen kann man ausser der gemeinsamen vorderen Nasenöffnung noch je eine hintere Nasenöffnung, ferner eine mediale, eine obere, eine laterale und eine untere Wand von einander unterscheiden.

Die obere Wand oder Decke der Nasenhöhle ist gebildet durch das Nasenbein, die Pars nasalis des Stirnbeines, die Lam. cribrosa des Siebbeines, endlich durch die vordere und die untere Fläche des Keilbeinkörpers. An der hinteren Fläche des Proc. nasalis des Stirnbeines und des Nasenbeines ist jederseits der abwärts verlaufende *Sulcus ethmoidalis* für den vorderen Zweig des N. ethmoidalis ant. (von dem ersten Aste des N. trigeminus) zu bemerken. Durch die Löcher der Lam. cribrosa treten die einzelnen Zweige des I. Hirnnerven (N. olfactorius) hindurch. Die vordere Fläche des Keilbeinkörpers zeigt den Eingang zu der Keilbeinhöhle, *Foramen sphenoidale;* die untere Fläche des Keilbeinkörpers ist nur wenig sichtbar, indem dieselbe zum Teil von der *Ala vomeris,* zum Teil vom *Processus vaginalis* des Gaumenflügelfortsatzes verdeckt ist.

Die mediale Wand (das Septum) der knöchernen Nasenhöhle besteht in ihrem oberen Teile aus der Lamina perpendicularis des Siebbeines, in ihrem unteren Teile aus dem Pflugscharbeine. Die *Lamina perpendicularis* grenzt mit dem vorderen Rande an die Nasenbeine und den Proc. nasalis des Stirnbeines, mit dem oberen an die Lam. cribrosa des Siebbeines, mit dem hinteren an die Crista sphenoidalis des Keilbeinkörpers. Ihr unterer Rand legt sich mit seinem hinteren Teile an den vorderen Rand des Vomer; der vordere Teil des unteren Randes bildet dagegen mit dem vorderen Rande des Vomer einen Winkel, in welchen sich der viereckige Nasenscheidewandknorpel einfügt. Der *Vomer* grenzt mit seinem oberen Rande an das Rostrum sphenoidale; mit dem unteren Rande liegt er auf der Crista nasalis, welche zugleich von dem Proc. palatinus der Oberkiefer- und von der Pars horizontalis der Gaumenbeine gebildet wird. Der vordere Rand des Vomer grenzt oben an die Lam. perpendicularis des Siebbeines, unten an den Nasenscheidewandknorpel. Der hintere Rand ist frei. An den beiden Seitenflächen des Vomer verläuft von hinten und oben nach vorn und unten der *Sulcus nasopalatinus Scarpae*, in welchem der gleichnamige Nerv (vom zweiten Aste des Trigeminus) und die gleichnamigen Gefässe (aus der A. und V. maxillaris int.) liegen. Abwärts mündet diese Furche in die obere Oeffnung des Can. incisivus.

Die untere Wand oder der Boden der Nasenhöhle besteht vorn aus dem Os incisivum, in der Mitte aus dem Proc. palatinus des Oberkieferbeines und ganz hinten aus der Pars horizontalis des Gaumenbeines. Im Zwischenkiefer liegt (unten einfach, oben doppelt) der *Canalis incisivus,* in welchem Anastomosen zwischen dem N. nasopalatinus Scarpae und dem N. palatinus anterior nebst den gleichnamigen Gefässen verlaufen.

Die laterale Wand der Nasenhöhle ist gebildet aus dem Stirnfortsatz und der medialen Körperfläche des Oberkieferbeines, dem Thränenbeine, dann aus dem Labyrinth des Siebbeines, aus der Pars perpendicularis des Gaumenbeines, aus der unteren Muschel und endlich aus der Lam. medialis des Proc. pterygoideus. Als platte Vorsprünge ragen an dieser Wand die drei Muscheln, *Conchae*, — wie HENLE es nennt — pultdachförmig in das Lumen der Nasenhöhle nach unten und medianwärts hinein; sie werden als eine obere, *Concha superior*, eine mittlere, *Concha media*, und eine untere Muschel, *Concha inferior* s. Os turbinatum,

unterschieden. Von diesen drei Muscheln gehören die beiden oberen dem Siebbein an, während die untere ein besonderes Knochenstück darstellt, welches mit drei Fortsätzen versehen ist, die zum Schlusse des Kieferloches beitragen. Zwei von diesen Fortsätzen, der *Processus lacrimalis* und der *Processus ethmoidalis,* ragen nach oben, der dritte, *Processus maxillaris,* erstreckt sich nach unten und füllt die untere Ecke des Kieferloches aus. In die letztere Oeffnung ragt ausserdem noch von oben her der *Proc. uncinatus* des Siebbeins hinein. An jeder Muschel unterscheidet man ein vorderes mehr stumpfes, und ein hinteres mehr spitzes Ende, ferner einen angehefteten, mehr graden oberen und einen freien, convexen unteren Rand, von denen der letztere nach lateralwärts umgebogen ist. Ausserdem zeigt jede Muschel eine rauhe, mediale Fläche, welche convex, und eine mehr glatte, laterale Fläche, welche concav erscheint. Die oberste Muschel ist am kleinsten und stellt nur ein dünnes Knochenplättchen dar. Etwas grösser ist die mittlere, welche sich mit dem vorderen Ende an die Crista ethmoidalis (turbinalis sup.) des Oberkieferbeines, mit dem hinteren Ende an die gleichnamige Crista des Gaumenbeines ansetzt. Die untere und zugleich grösste Muschel ist in derselben Weise mit dem vorderen und hinteren Ende an die Crista conchalis (turbinalis inf.) des Oberkieferbeines und Gaumenbeines angeheftet, während der mittlere Teil des angehefteten Randes in sagittaler Richtung über die Kieferöffnung hinwegläuft. Unter jeder dieser drei Muscheln liegt je ein Nasengang, *Meatus narium,* von denen man einen oberen, einen mittleren und einen unteren unterscheidet. Die Länge dieser Nasengänge nimmt ebenfalls in der Richtung von oben nach unten zu. Der obere Nasengang, *Meatus narium superior,* liegt zwischen der oberen und mittleren Muschel und stellt eigentlich nur einen kurzen Einschnitt vor, welcher in den vordersten Teil der Nasenhöhle nicht mehr hineinreicht. Daher münden in den oberen Nasengang jederseits nicht mehr der Sinus frontalis was nahe läge, sondern nur die mittleren und hinteren Siebbeinzellen und dicht über seinem hinteren Ende, im *Recessus sphenoethmoidalis,* die Keilbeinhöhle. Ausserdem befindet sich am hinteren Ende des oberen Nasenganges das *Foramen sphenopalatinum,* durch welches die Nn. septi narium und die Nn. nasales superiores posteriores (beide vom zweiten Aste des Trigeminus), sowie die gleichnamigen Gefässe (aus der A. und V. maxillaris int.) in die Nasenhöhle hineintreten. Dieses Loch ist vorn

von dem Proc. orbitalis des Gaumenbeines, hinten von dem Proc. sphenoidalis des letzteren und oben von dem Körper des Keilbeines begrenzt. Der mittlere Nasengang, *Meatus narium medius,* liegt zwischen der mittleren und unteren Muschel. In denselben münden vorn und oben, unter dem vorderen Ende der mittleren Muschel verborgen, die Stirnhöhle, sodann oberhalb eines blasigen Knochenvorsprunges, *Bulla ethmoidalis,* die vorderen Siebbeinzellen, endlich in der Mitte neben dem *Proc. uncinatus* des Siebbeines das Kieferloch, durch welches man in die Highmorshöhle kommt. Der untere Nasengang, *Meatus narium inferior,* liegt zwischen der unteren Muschel und dem Boden der Nasenhöhle. In denselben mündet, unter dem vorderen Ende der unteren Muschel verborgen, der *Ductus nasolacrimalis,* welcher die Augenhöhle mit der Nasenhöhle in Verbindung setzt und zum Abflusse des überschüssig abgesonderten Thränensecretes dient. Am Boden der Nasenhöhle findet sich vorn, zu beiden Seiten der Crista nasalis, die obere Mündung des *Canalis incisivus,* durch welchen kleine Anastomosen zwischen dem N. nasopalatinus Scarpae und dem N. palatinus ant. (beide vom zweiten Aste des Trigeminus), sowie zwischen den gleichnamigen Gefässen (aus der A. und V. maxillaris int.) verlaufen.

Der vordere Eingang zur Nasenhöhle wird als *Apertura piriformis* bezeichnet. Die Oeffnung wird oben vom unteren Rande der beiden Nasenbeine, seitlich vom Körper des Oberkieferbeines und unten vom Zwischenkiefer (s. S. 55) begrenzt. Am unteren Teile der Apertura piriformis springt in der Medianlinie die *Spina nasalis anterior* hervor, auf welcher der viereckige Nasenscheidewandknorpel gelegen ist.

Die hinteren Nasenöffnungen, *Choanae,* sind von abgerundet rechteckiger Form und werden begrenzt: medial durch den hinteren Rand des Vomer, oben durch die Ala vomeris und den Proc. vaginalis des Gaumenflügelfortsatzes, lateral durch die Lamina medialis des letzteren, unten durch die Pars horizontalis des Gaumenbeines. In der Medianlinie springt an der letzteren nach hinten die *Spina nasalis posterior* hervor. Unmittelbar hinter dem lateralen Rande der Choanen befindet sich im Schlunde die pharyngeale Mündung der Tuba Eustachii, deren Höhenlage genau dem hinteren Ende der unteren Muschel entspricht.

IV. Unterkiefer, Zungenbein und Bänder des Unterkiefers.

A. Der Unterkiefer.

Der Unterkiefer, *Mandibula* s. Maxilla inferior, stellt einen hufeisenförmig gebogenen, an den Enden winklig geknickten platten Knochen vor, welcher den unteren Teil des Gesichtes einnimmt und demselben eine feste Stütze giebt. Man teilt den Unterkiefer ein in: 1) ein unpaares Mittelstück, den Körper, *Corpus,* auch als Ramus horizontalis bezeichnet, und 2) die beiden von den Enden des Körpers in die Höhe strebenden Aeste, *Rami,* die man auch Rami perpendiculares benannt hat. Einfacher ist es jedoch, kurzweg von dem Körper und den beiden Aesten des Unterkiefers zu sprechen.

1. Der Körper ist hufeisenförmig gebogen und mit der Convexität nach vorn gekehrt. Man unterscheidet an demselben einen unteren Rand, welcher meist etwas verdickt ist und auch als *Basis mandibulae*[1]) bezeichnet wird, ferner einen oberen Rand, *Pars alveolaris* s. *Proc. alveolaris,* welcher in den Zahnlücken, *Alveoli,* die Zähne des Unterkiefers beherbergt. Die Alveolen sind, wie bei dem Oberkiefer, durch die *Septa alveolaria* getrennt und zeigen eine verschiedene Form, welche durch die in denselben gelegenen Zahnwurzeln bedingt wird. Der mittlere, den Schneidezähnen entsprechende Teil des Proc. alveolaris des Unterkiefers verläuft mehr transversal, derjenige des Oberkiefers mehr bogenförmig, sodass infolge dessen beim Kieferschluss die Schneidezähne des Unterkiefers hinter diejenigen des Oberkiefers zu liegen kommen. An der Aussenseite des Proc. alveolaris finden sich endlich, ebenso wie beim Oberkiefer, die *Juga alveolaria,* Erhabenheiten, welche den Zahnwurzeln entsprechen und die Stellen markieren, an denen die letzteren gelegen sind.

Von den beiden Flächen des Körpers zeigt die äussere in der Mitte eine dreiseitige Hervorragung, die *Protuberantia mentalis,* welche auch als Spina mentalis externa bezeichnet wurde,

---

[1]) Der untere Rand des Unterkiefers ist jederseits entsprechend dem Eckzahne durch einen Vorsprung, das von HENLE so benannte *Tuberculum mentale* ausgezeichnet.

obschon dieselbe eigentlich nicht einen Dorn, sondern einen stumpfen Vorsprung darstellt. Zu beiden Seiten und etwas oberhalb des letzteren liegt je eine seichte Grube, die *Fossa mentalis,* in welcher der M. mentalis s. levator menti seinen Ursprung nimmt. Lateral davon findet sich jederseits eine runde Oeffnung, das *Foramen mentale,* durch welches das vordere Ende des N. alveolaris inf. (vom dritten Aste des N. trigeminus) und der gleichnamigen Blutgefässe (aus der A. und V. maxillaris int.) heraustritt, um von hier an als N., A. und V. mentalis bezeichnet zu werden. Noch weiter lateral und hinten sieht man in schräger Richtung eine längliche Erhabenheit, die *Linea obliqua,* vom unteren Rande des Körpers bis nach dem vorderen Rande des Unterkieferastes verlaufen. Die innere Fläche des Körpers zeigt in der Medianlinie einen Dorn, die Spina mentalis interna, besser kurzweg *Spina mentalis* genannt, von welcher die Mm. geniohyoideus und genioglossus ihren Ursprung nehmen. Zu beiden Seiten derselben findet man mitunter, aber nicht immer, zwei seichte Gruben, die *Foveae sublinguales,* welche (wenn sie vorhanden sind) dazu dienen, das vordere Ende der Glandulae sublinguales aufzunehmen. Etwas weiter abwärts, nahe dem unteren Rande, liegen, ebenfalls zu beiden Seiten der Spina, die mehr rauhen *Fossae digastricae,* welche die Ansatzstellen des M. digastricus s. biventer mandibulae bilden. Mehr hinten sieht man endlich jederseits eine Leiste schräg von unten und vorn nach hinten und oben verlaufen, die *Linea mylohyoidea,* von welcher der M. mylohyoideus entspringt. Dicht unterhalb der Linea mylohyoidea läuft eine Furche, der *Sulcus mylohyoideus,* welcher zur Aufnahme für die gleichnamigen Gefässe und Nerven (von dem N., der A. und V. mandibularis) bestimmt ist.

2. Die beiden Aeste des Unterkiefers setzen sich beim Erwachsenen an das hintere Ende des Körpers unter einem fast rechten Winkel an; beim Kinde und beim greisen Individuum ist dieser Winkel stumpf oder mitunter nahezu flach. Die nach unten und meist etwas lateralwärts vorspringende Ecke des Ansatzwinkels stellt den Kieferwinkel, *Angulus mandibulae,* dar. An der lateralen Fläche des letzteren befindet sich eine Rauhigkeit zum Ansatze für den M. masseter, an der medialen Fläche eine ebensolche für den M. pterygoideus internus. Im übrigen unterscheidet man an den Aesten vier Ränder, von denen der untere ohne scharfe Grenze mit dem Körper zusammenhängt. Der vordere Rand ist mehr scharf, bildet jedoch häufig unten eine

Rinne, welche durch eine schwache Längsleiste, die *Crista buccinatoria* (für den Ursprung des M. buccinator), in zwei Hälften geteilt wird. Diese Leiste pflegt sich alsdann noch eine kurze Strecke weit längs der Aussenfläche des Proc. alveolaris nach vorn fortzusetzen. Der hintere Rand ist mehr stumpf; der obere Rand ist scharf, concav und wird als *Incisura mandibulae* s. semilunaris bezeichnet. Ueber denselben hinweg treten der N. massetericus (vom dritten Aste des Trigeminus) und die gleichnamigen Gefässe (aus der A. und V. maxillaris int.) zum M. masseter hin. Durch die eben genannte Incisur werden am oberen Rande des Astes zwei Fortsätze von einander getrennt, von denen der vordere, hakenförmige, als *Processus coronoideus* bezeichnet wird.[1]) Der hintere Fortsatz, der Gelenkfortsatz, *Processus condyloideus,* zeigt oben eine knopfförmige Anschwellung, *Capitulum* s. Condylus *mandibulae*, welche mit einer überknorpelten, ellipsoidischen Gelenkfläche versehen ist, deren längste Axe nahezu quersteht. Der eingeschnürte Teil unterhalb des Capit. mandibulae wird als Unterkieferhals, *Collum mandibulae,* bezeichnet. Die vordere Seite des Proc. condyloideus zeigt eine kleine Grube, die *Fovea pterygoidea*[2]), an welche sich der M. pterygoideus externus ansetzt. An der lateralen Fläche eines jeden Unterkieferastes ist nichts Besonderes zu erwähnen; die mediale Fläche hat in der Mitte eine grosse Oeffnung, das *Foramen mandibulare* s. alveolare inferius, welches den Eingang zu dem gleichnamigen Canal bildet, und in welches der N. alveolaris inf. (vom dritten Aste des Trigeminus) und die gleichnamigen Gefässe (aus der maxillaris interna) hineintreten, um weiterhin die Zahngefässe und Zahnnerven abzugeben. Das vordere Ende des *Canalis mandibulae,* welcher den ganzen Unterkiefer der Länge nach durchzieht, ist das vorhin an der äusseren Fläche erwähnte Foramen mentale. Dicht vor dem Rande des For. mandibulare ragt endlich ein kleiner Fortsatz nach oben, die *Lingula mandibulae,* an welche sich das mediale Seitenband des Kiefergelenkes ansetzt. Die Furche, welche von dem For. mandibulare nach abwärts zieht, ist der Anfangsteil des schon erwähnten Sulcus mylohyoideus.

---

[1]) Diese Bezeichnung kommt nicht von dem lateinischen Worte *Corona,* sondern von dem griechischen *Κορώνη* (die Krähe oder Krohne) her.

[2]) Diese Grube wird in vielen Handbüchern wenig correct als *Fossa condyloidea* bezeichnet.

B. Das Zungenbein.

Das Zungenbein, *Os hyoideum,* stellt ein hufeisenförmig gebogenes Knochenstück vor, welches oben der Zungenwurzel zum Ursprunge dient, während unten der Kehlkopf an ihm aufgehängt ist. Die Convexität des Hufeisens ist nach vorn gerichtet, die beiden Enden desselben nach hinten. Der mittlere Teil des Zungenbeines bildet eine vierseitige Platte, den Körper, *Corpus* s. Basis, an dessen vorderer Fläche, durch eine transversale und eine median verlaufende Leiste getrennt, vier kleine Felder sichtbar sind, von welchen nach abwärts und nach aufwärts die an dem Zungenbeine befestigten Muskeln ausgehen. Die hintere Fläche des Körpers ist stets ziemlich stark ausgehöhlt und zur Aufnahme für einen Schleimbeutel, die *Bursa hyoidea* s. subhyoidea, bestimmt. Die beiden hinteren Enden des Zungenbeines, welche mit dem Körper bald durch Gelenke, bald durch Bandmassen, bald knöchern verbunden sind, hat man als grosse Hörner, *Cornua majora,* bezeichnet. Genau an der Grenze zwischen dem Körper und den grossen Hörnern springen nach oben die kleinen Hörner, *Cornua minora,* hervor, welche meistens aus Knorpel bestehen und ebenfalls entweder durch wirkliche Gelenke oder durch Bandmassen oder auch knöchern mit dem Körper und den grossen Hörnern verbunden sind. Von den *Cornua minora* erstreckt sich zur Spitze des Proc. styloideus jederseits ein dünnes elastisches Band, das *Ligamentum stylohyoideum,* welches jedoch in grösserer oder geringerer Ausdehnung verknöchert sein kann; ja es kann vorkommen, dass der Proc. styloideus und das kleine Horn des Zungenbeines auf diese Weise direct in einander übergehen. Die Lage des Zungenbeines pflegt dem oberen Rande des IV. Halswirbels zu entsprechen.

C. Die Bänder des Unterkiefers.

Das Kiefergelenk, *Articulatio mandibularis,* stellt die Gelenkverbindung zwischen der Fossa mandibularis des Schläfenbeines und dem Proc. condyloideus des Unterkiefers dar. Dasselbe kann als ein modificiertes Scharniergelenk aufgefasst werden, wenngleich seine Gelenkflächen nur annähernd cylindrisch und nebenbei vollständig incongruent sind. Diese Incongruenz wird ausgeglichen durch eine rundliche derbfaserige Gelenkscheibe,

Discus s. Meniscus *articularis*, welche an ihrer Peripherie mit der Kapsel des Gelenkes fest verwachsen ist.[1]) Die Gelenkhöhle wird also durch den Discus in zwei völlig von einander getrennte Abteilungen, eine obere und eine untere Gelenkhöhle, geschieden. Seiner Function nach ist der Discus des Kiefergelenkes als eine Art von portativer Gelenkpfanne aufzufassen. Bei der Oeffnung des Mundes, d. h. bei der Entfernung der beiden Kiefer von einander, tritt nämlich der Gelenkkopf des Unterkiefers nach vorn auf das Tuberculum articulare des Schläfenbeines hinüber und müsste sich an dem letzteren reiben, wenn sich nicht der Discus zu gleicher Zeit nach vorn bewegen und zwischen Tuberc. articulare und Gelenkkopf einschieben würde. Der Unterkiefer nimmt sich also bei der Kieferöffnung den Discus wie eine Art von Gelenkpfanne auf das Tuberc. articulare mit. Wenn jedoch der Proc. condyloideus des Unterkiefers zu weit über das Tuberc. articulare nach vorn hinübertritt, kann es zur Zerreissung der Gelenkkapsel und zu einer Verrenkung (Luxation) des Unterkiefers nach vorn kommen.

Unter den Bewegungen, welche im Kiefergelenk ausgeführt werden können, ist die hauptsächlichste die Scharnierbewegung, welche beim Heben und Senken des Unterkiefers stattfindet (Kieferöffnung und Kieferschluss). Diese Bewegung ist jedoch dadurch compliciert, dass dabei der Gelenkkopf des Unterkiefers nicht in seiner Pfanne bleibt, sondern, wie erwähnt, nach vorn auf das Tuberc. articulare rückt — eine Einrichtung, welche den Zweck hat, die Oeffnung der Kiefer ausgiebiger zu machen. In eigentümlicher Weise kommt die sogen. seitliche Verschiebung des Unterkiefers (die Mahlbewegung) zustande. Wird beispielsweise der Unterkiefer nach rechts verschoben, so rückt der linke Proc. condyloideus aus der Gelenkpfanne nach vorn auf das Tuberc. articulare, während der rechte in seiner Pfanne verbleibt und lediglich eine Drehung um die verticale Axe macht — und umgekehrt. Die Bewegungen des Proc. condyloideus kann man sehr leicht vor dem Gehörgange durch die Haut hindurchfühlen. Aus allen diesen Gründen lässt sich das

---

[1]) Ausser dem Kiefergelenke finden sich derartige Bandscheiben noch am Kniegelenk, am Sternoclaviculargelenk, an dem Gelenke zwischen Ulna und Hand, endlich mitunter an dem Acromioclaviculargelenke vor. So beschaffene Gelenke hat man auch als Doppelgelenke bezeichnet.

Kiefergelenk nicht als ein reines, sondern als ein modificirtes Scharniergelenk bezeichnen.[1])

Von Verstärkungsbändern besitzt das Kiefergelenk (wie jedes Scharniergelenk) zwei seitliche Bandstreifen, welche man als mediales und laterales Seitenband von einander unterscheidet. Von denselben entspringt das laterale Seitenband, *Lig. temporomandibulare* (Lig. laterale externum s. accessorium laterale) vom hinteren Ende des Jochbogens und geht zur lateralen Seite des Unterkieferhalses, ist jedoch in die eigentliche Gelenkkapsel fest eingewebt. Dagegen besteht das mediale Seitenband *(Lig. laterale internum* s. accessorium mediale) aus zwei Portionen: die eine, die sogen. kurze Portion, läuft an der medialen Seite des Kiefergelenkes vom Schläfenbein bis zum Unterkieferhalse dicht auf der Kapsel, ist jedoch von letzterer durch lockeres Bindegewebe getrennt; die andere, die sogen. lange Portion, *Lig. sphenomandibulare,* ist noch weiter von der eigentlichen Gelenkkaspel entfernt, entspringt von der Spina angularis des Keilbeines und geht zur Lingula mandibulae hin. Zwischen beiden Portionen ist die A. und V. maxillaris interna und der N. auriculotemporalis gelegen.

Von anderen Bändern ist am Unterkiefer noch das *Lig. stylomandibulare* (stylomaxillare s. stylomyloideum) zu nennen, welches an der medialen Fläche des M. pterygoideus int. liegt und den Proc. styloideus mit dem Kieferwinkel verbindet. Das Band verhindert eine zu weite Vorwärtsbewegung des Unterkiefers.

Endlich entspringt noch ein ziemlich derber Bandstreifen, das *Lig. pterygomandibulare* s. intermaxillare, vom Hamulus pterygoideus und setzt sich am Proc. alveolaris des Unterkiefers dicht hinter dem letzten Backenzahne an. Das Band kann deutlich gefühlt werden, wenn man bei weitgeöffnetem Munde mit dem Finger die Innenfläche der Wangen dicht hinter dem letzten Backenzahn abtastet; es ist in diesem Falle stark gespannt und hat also offenbar die Function, eine zu ausgiebige Entfernung der beiden Kiefer von einander zu verhindern. Nach vorn entspringt von diesem Bande der M. buccinator, nach hinten der M. buccopharyngeus, welcher einen Teil des obersten Schlundkopfschnürers, M. constrictor pharyngis superior, bildet.

---

[1]) Bei vielen Raubtieren ist der Gelenkkopf des Unterkiefers von einem Knochenwall umgeben, so dass er überhaupt nicht aus der Gelenkpfanne heraustreten kann, und das Kiefergelenk würde also bei der letzteren Klasse von Tieren ein wirkliches Scharniergelenk darstellen.

V. Die Muskeln und Fascien des Kopfes.

Man teilt die Kopfmuskeln in folgende Gruppen ein: A. die Schädelmuskeln (oder Kopfmuskeln im engeren Sinne); B. die Augenmuskeln; C. die Gesichtsmuskeln; D. die Kaumuskeln und E. die Fascien des Kopfes.

A. Die Schädel- oder Kopfmuskeln im engeren Sinne.

Diese Muskeln bilden eigentlich einen einzigen, die ganze Oberfläche des Schädeldaches bedeckenden Muskel, den M. *epicranius* von HENLE, welcher sich in verschiedene Portionen zerlegen lässt. Alle diese Portionen strahlen in eine sehnig glänzende Haut aus, die *Galea aponeurotica* (der sehnige Helm), welche dicht unter dem subcutanen Fettgewebe gelegen ist und die äussere Fläche des Schädeldaches bedeckt. Die Galea ist mit dem Periost des Schädels (*Pericranium*) nicht verwachsen, sondern im Gegenteil von demselben durch lockeres Bindegewebe getrennt und also gegen den Schädel verschieblich. Dagegen ist dieselbe mit der Cutis der Kopfhaut (der sogen. Kopfschwarte) durch eine Anzahl von festen fibrösen Strängen unbeweglich verbunden, so dass also durch jeden Muskelzug an der Galea die Kopfschwarte mit bewegt werden muss. Die einzelnen Portionen des M. epicranius sind nun folgende:

1. Der *M. frontalis* entspringt a) mit der Nasalportion (*M. procerus* s. pyramidalis nasi) von dem Nasenbeine; b) mit der Augenwinkelportion vom Proc. frontalis des Oberkiefers, also am medialen Augenwinkel; endlich c) mit dem grössten Teile seiner Fasern, der sogen. Augenbrauenportion, von einem annähernd transversalen Sehnenbogen, welcher zwischen dem Frontalis und dem Orbicularis oculi gelegen und nicht allein mit diesen beiden Muskeln, sondern auch mit der Haut der Augenbrauen verwachsen ist.[1]) Die Fasern des Frontalis ziehen vertical nach oben und strahlen in die Galea aponeurotica aus. Er hebt die Augenbrauen, was er nicht thun könnte, wenn er an den Arcus superciliares befestigt wäre: zu gleicher Zeit runzelt er die Stirn in Querfalten. Wenn der eben erwähnte Sehnenbogen gänzlich fixiert ist, was durch die gleichzeitige Contraction

[1]) Dagegen entspringt der Frontalis nicht von den Arcus superciliares, wie dies in einzelnen Handbüchern fälschlich angegeben ist.

des Orbicularis oculi bewirkt wird, so zieht der Frontalis die Galea nebst der Kopfschwarte nach vorn.

Unter dem Frontalis liegt der *M. corrugator supercilii*[1]) (Runzler der Augenbraue). Derselbe entspringt medial an der Glabella und strahlt mit seinen Fasern, dem Arcus superciliaris folgend und die Frontalisfasern durchsetzend, nach lateralwärts in die Haut der Augenbraue aus. Der Muskel zieht die Augenbrauen medianwärts und legt dadurch die Stirn in eine oder mehrere perpendiculäre Falten. Er giebt also dem Gesicht den finsteren oder nachdenklichen Ausdruck, während der M. frontalis den erstaunten Gesichtsausdruck bewirkt.

2. Der *M. occipitalis* entspringt von dem lateralen Teile der Linea nuchae superior und strahlt nach oben in die Galea aus, sodass er bei seiner Contraction Galea und Kopfschwarte nach hinten zu ziehen imstande ist.

3. Der *M. auricularis anterior* s. attrahens auriculae entspringt vom Ohrknorpel, bei starker Entwickelung auch noch vom knöchernen Gehörgang und strahlt nach vorn und oben in die Galea aus. Meistens geht er ohne scharfe Grenze in den folgenden Muskel über. Er ist imstande, das Ohr nach vorn und oben zu ziehen und zugleich die Galea zu spannen.

4. Der *M. auricularis superior* s. attollens auriculae entspringt vom oberen Teile des Ohrknorpels und strahlt in die Galea aus. Wie dies in seinem Namen liegt, hebt er das Ohr und muss dabei zu gleicher Zeit die Galea spannen.

5. *M. auricularis posterior* s. retrahens auriculae, gewöhnlich jederseits doppelt vorhanden, entspringt von der Pars mastoidea des Schläfenbeines und setzt sich an der medialen Fläche des Ohrknorpels fest, welchen er nach rückwärts zu ziehen vermag.[2])

Mot. Nerven: Sämtliche Muskeln dieser Gruppe werden vom *N. facialis* versorgt.

---

[1]) Der *M. corrugator supercilii* wird von HENLE als eine tiefe Portion des *M. orbicularis oculi* aufgefasst.

[2]) Die drei letztgenannten kleinen Ohrmuskeln, welche übrigens nach der neuen Nomenclatur nicht mehr als Teile des M. epicranius aufgefasst werden, sind bei den meisten Individuen so schwach entwickelt, dass es nicht möglich ist, dieselben zu contrahieren. Indessen gelingt es doch, wenigstens den *M. retrahens auriculae* durch Uebung so weit zu kräftigen, dass derselbe functioniert.

B. Die Augenmuskeln.

Die Augenmuskeln kann man einteilen in: 1) einen äusseren Augenmuskel, *M. orbicularis oculi* s. sphincter oculi, und 2) die inneren Augenmuskeln. Zu den letzteren gehören: a) der *M. levator palpebrae superioris;* b) der *M. rectus superior;* c) der *M. rectus inferior;* d) der *M. rectus medialis* s. internus; e) der *M. rectus lateralis* s. externus s. M. abducens; f) der *M. obliquus superior* und g) der *M. obliquus inferior.*

1. Der äussere Augenmuskel, *M. orbicularis oculi* im weiteren Sinne, (*M. sphincter oculi)* zerfällt wieder in folgende Portionen: a) Die *Pars orbitalis (M. orbicularis* im engeren Sinne *M. orbitalis* von HENLE) entspringt von den Knochen des medialen Augenwinkels und verläuft ringförmig um den Augenhöhlenrand bis zur Ursprungstelle zurück.[1]) b) Die *Pars palpebralis* besteht aus dem *M. palpebralis superior* und *inferior (M. ciliaris sup.* und *inf.* der älteren Autoren), von denen der obere an dem oberen, der untere an dem unteren Augenlide zwischen der dünnen, fettlosen Haut und dem Augenlidknorpel liegt. Beide entspringen von dem *Ligamentum palpebrale mediale* (internum), welches einen kleinen Sehnenbogen zwischen der Crista lacrimalis ant. und der Crista lacrimalis post. bildet und dabei zugleich mit dem medialen Ende der Augenlidknorpel in Verbindung steht. Das Band spannt sich auf diese Weise über den Thränensack hinüber, mit welchem es fest verwachsen ist. Die Fasern beider Muskeln ziehen alsdann bogenförmig nach lateralwärts und setzen sich an das *Ligamentum palpebrale laterale* (externum) fest, welches als einfacher Streifen von den lateralen Enden der Augenlidknorpel zum Augenhöhlenrande zieht. Derjenige Teil der Palpebralisfasern, welcher dem freien Augenlidrande am nächsten liegt, ist am stärksten entwickelt und wird als *M. ciliaris Riolani* bezeichnet. c) Die dritte Portion des *M. orbicularis oculi,* der Horner'sche Muskel, *Pars lacrimalis (M. sacci lacrimalis),* liegt ganz in der Tiefe, entspringt von der Crista lacrimalis post. und setzt sich hauptsächlich in den M. ciliaris Riolani fort.

Was die Functionen des M. orbicularis betrifft, so runzeln die ringförmigen Fasern desselben die Haut um die Augenlider,

---

[1]) Einzelne, übrigens nicht immer vorhandene Fasern dieser Portion, welche nach abwärts in die Haut der Wange ausstrahlen, werden von HENLE als *M. orbicularis malaris* bezeichnet.

wie dies z. B. beim krampfhaften Lidschluss geschieht. Die beiden Mm. palpebrales bringen den ruhigen Lidschluss des Auges hervor, der bekanntlich in sehr kurzen, regelmässigen Intervallen erfolgt, um die vordere Fläche der Cornea feucht zu erhalten. Insbesondere ist der M. ciliaris Riolani dazu geeignet, ein festes Aufeinanderpressen der beiden Lidränder zu bewirken. Da jedoch die Mm. palpebrales vom Lig. palpebrale mediale entspringen, das, wie erwähnt, mit der Wand des Thränensackes verwachsen ist, so müssen dieselben auch bei jeder Contraction den Thränensack erweitern und auf diese Weise das Thränensecret durch die Thränencanälchen in den letzteren hineinsaugen.

Mot. Nerv: der *N. facialis.*

2. Ueber die inneren Augenmuskeln ist beim Sehorgan nachzusehen.

C. Die Gesichtsmuskeln.

Man kann nach dem Vorgange von HENLE die Gesichtsmuskeln in drei Schichten einteilen. Die erste Schicht besteht aus dem *M. zygomaticus, M. risorius* und *M. triangularis,* die zweite Schicht aus dem *M. quadratus labii superioris, M. caninus* und *M. quadratus labii inferioris;* die dritte Schicht aus dem *M. orbicularis oris, M. buccinator, M. nasalis, M. mentalis* und endlich aus den *Mm. incisivi.*

I. Schicht.

1. Der *M. zygomaticus* (M. zygomaticus major) entspringt vom Proc. temporalis des Jochbeines oder vom Jochbeinkörper;

2. Der *M. risorius* von der Fascia parotideomasseterica, einer starken Fascie, welche die Parotis und den M. masseter bedeckt; endlich

3. Der *M. triangularis* (M. triangularis menti s. depressor anguli oris) vom unteren Rande des Unterkiefers.

Alle drei Muskeln setzen sich am Mundwinkel fest.

Functionen: Der *M. zygomaticus* zieht den Mundwinkel nach oben und lateralwärts, wird also beim breiten Lachen oder Grinsen in Function treten. Der *M. risorius,* welcher eigentlich nur die Fortsetzung der hinteren Fasern des Platysma myoides bildet, zieht den Muskelwinkel lateralwärts, wird also das feine Lachen oder Lächeln hervorbringen. Der *M. triangularis* (M. depressor anguli oris) zieht den Mundwinkel abwärts, wie dies beispielsweise beim Weinen der Fall ist.

II. Schicht.

1. Der *M. quadratus labii superioris* (M. levator alae nasi et labii superioris, M. levator labii superioris proprius M. zygomaticus minor der älteren Anatomen) entspringt, entsprechend den drei eben erwähnten Portionen: a) vom Stirnfortsatze des Oberkieferbeines, *Caput angulare*, b) dicht unterhalb des Margo infraorbitalis, *Caput infraorbitale*, c) von der Außenfläche des Jochbeines, *Caput zygomaticum*, und setzt sich an der Haut des Nasenflügels und der Oberlippe fest. Er hebt die Nasenflügel und Oberlippe, wie wir dies z. B. thun, wenn wir etwas Uebles riechen.

2. Der *M. caninus* s. levator anguli oris entspringt aus der Fossa canina des Oberkiefers und geht zum Mundwinkel, den er, wie sein Name besagt, zu heben imstande ist.

3. Der *M. quadratus labii inferioris* (M. depressor labii inferioris) geht vom unteren Rande des Unterkiefers zur Haut der Unterlippe. Er zieht die Unterlippe abwärts, wie dies z. B. geschehen muss, wenn man die Zähne des Unterkiefers betrachten will.

III. Schicht.

1. *M. orbicularis oris* (M. sphincter oris). Die Fasern desselben verlaufen zum Teil ringförmig um die Mundspalte, zum Teil setzen sie sich, in sagittaler Richtung durchbrechend, an die Haut des Lippenrots an (*Mm. recti labiorum* von AEBY). Ein anderer Teil seiner Fasern geht zur Nasenscheidewand in die Höhe und wird als *M. depressor septi* besonders bezeichnet. Die ringförmigen Fasern des Orbicularis oris schieben den Mund, wie z. B. beim Küssen, rüsselförmig vor, während die Mm. recti labiorum dazu dienen, die Haut des Lippenrots zu bewegen. Der M. depressor septi zieht die Nasenscheidewand nach abwärts.

2. Der *M. buccinator* (Trompetermuskel) entspringt hinten von dem Lig. pterygomandibulare, oben und unten vom Proc. alveolaris des Oberkiefers und Unterkiefers (bezw. von der Crista buccinatoria des letzteren). Die Fasern des Buccinator convergieren alsdann nach dem Mundwinkel hin, wo sie sich in den M. orbicularis oris verlieren. Nach AEBY setzen sich die Fasern des Buccinator, indem sie sich am Mundwinkel kreuzen, direct in die Fasern des Orbicularis oris fort, sodass also die beiden Mm. buccinatores und der M. orbicularis oris eigentlich nur einen einzigen Muskel

darstellen würden. In der Höhe des II. oberen Backzahnes wird der M. buccinator durch den Ausführungsgang der Ohrspeicheldrüse, den Ductus parotideus s. Stenonianus, durchbohrt. Zwischen dem M. buccinator und dem M. masseter gelangt man nach hinten in eine tiefe Tasche, welche mit Fettgewebe gefüllt ist. Dieses Fettgewebe bildet eine Art von zusammenhängender Masse, den sogen. Bichat'schen Fettklumpen, *Corpus adiposum buccae*, welcher schon dem Säugling als eine Art von Saugpolster dient (RANKE) und selbst im Zustande höchster Abmagerung weder bei dem Letzteren, noch bei Erwachsenen vollständig zu schwinden pflegt. Die Funktion des Muskels ist, bei gefüllten Backen den im Vestibulum oris befindlichen Inhalt, sei es Luft, seien es Flüssigkeiten oder Speisebestandteile, aus demselben herauszupressen. Der M. buccinator wird also auch beim Blasen einer Trompete in Action treten, indem er durch seine Contraction die in den aufgeblasenen Backen enthaltene Luft herausstösst.[1])

3. Der *M. mentalis* (levator menti) entspringt jederseits aus der Fossa mentalis des Unterkiefers und setzt sich, abwärts ziehend, an der Haut des Kinnes fest. Er runzelt und hebt die letztere, wie dies z. B. beim Schmollen geschieht.

4. Der *M. nasalis*. Unter dieser Bezeichnung fasst HENLE die sämtlichen kleinen Nasenmuskeln anderer Autoren, nämlich die *Mm. compressor nasi, depressor alae nasi* und *levator alae nasae proprius* zusammen. Der M. nasalis entspringt jederseits von den Juga alveolaria des oberen Eck- und lateralen Schneidezahnes und zieht mit einem Teile seiner Fasern bis zum Nasenrücken in die Höhe, *Pars transversa* (M. compressor nasi), geht mit einem anderen Teile bogenförmig in den Nasenflügel hinein, *Pars alaris* (M. levator alae nasi proprius), während endlich eine dritte Portion dieses Muskels von unten her an den Nasenflügel herantritt *(M. depressor alae nasi)*. Die Wirkung dieser verschiedenen Muskelportionen ist durch ihre Namen ausgedrückt.

5. Die *Mm. incisivi*, zwei obere und zwei untere, entspringen von den Juga alveolaria der Eckzähne und gehen sämtlich zu den beiden Mundwinkeln hin. Ihre Funktion wird (bei einem Zusammenwirken sämtlicher Incisivi) ähnlich sein, wie die der ringförmigen Fasern des Orbicularis oris, nämlich die Mundwinkel nach medianwärts zu ziehen.

---

[1]) Nach HENLE soll allerdings der *M. buccinator* zum Austreiben der Luft beim Blasen etc. nichts beitragen können.

Mot. Nerven: Sämtliche Gesichtsmuskeln werden ebenso wie die Schädelmuskeln und der M. sphincter oculi) vom *N. facialis* innerviert.

D. Die Kaumuskeln.

Zu den Kaumuskeln gehören 1) der *M. masseter;* 2) der *M. temporalis;* 3) der *M. pterygoideus externus;* 4) der *M. pterygoideus internus.*

1. Der *M. masseter* entspringt vom Jochbeine mit einer medialen und einer lateralen Portion, deren Fasern sich unter spitzem Winkel kreuzen. Zwischen beide Portionen kann man von hinten her wie in eine Art von Tasche eindringen. Der Muskel setzt sich an der lateralen Fläche des Kieferastes und Kieferwinkels fest.

2. Der *M. temporalis* kommt in ganzer Ausdehnung erst nach ausgiebiger Durchsägung und Entfernung des Jochbogens zu Gesicht. Er entspringt mittels einer tiefen Lage vom Planum temporale an der Seitenfläche des Schädels, mittels einer oberflächlichen Lage von der Fascia temporalis und geht medial vom Arcus zygomaticus zum Proc. coronoideus des Unterkiefers. Seine Sehne reicht an der medialen Fläche des letzteren erheblich weiter nach abwärts wie an der lateralen. Dieses Verhalten ist bei einer etwaigen Durchsägung des Unterkiefers behufs Freilegung des M. pterygoideus ext. zu beachten.

3. Der *M. pterygoideus externus* kommt zum Vorschein, wenn man den Proc. coronoideus nebst dem abwärts angrenzenden Teil des Kieferastes durchsägt und zusammen mit dem M. temporalis nach oben zurückschlägt. Er entspringt mit einem oberen Kopfe von der Crista infratemporalis, mit einem unteren Kopfe von der Lamina lateralis des Proc. pterygoideus. Mitunter kommt noch ein accessorischer Kopf von dem Tuber maxillare her. Der Muskel verläuft in nahezu horizontaler Richtung nach hinten und lateralwärts und setzt sich an der Fossa pterygoidea, also am Proc. condyloideus des Unterkiefers und der benachbarten Gelenkkapsel fest.

4. Der *M. pterygoideus internus* entspringt von der Fossa pterygoidea, den beiden Laminae des Gaumenflügelfortsatzes, meist auch noch mit einem oberflächlichen Bündel vom Tuber maxillare und geht nach unten und lateralwärts zur medialen Fläche des Ramus und Angulus mandibulae hin.

Was die Function der Kaumuskeln betrifft, so ziehen die Mm. masseter, temporalis und pterygoideus internus den Unterkiefer an den Oberkiefer heran, eine Bewegung, die man als Kieferschluss bezeichnet. Die Pterygoidei extt. ziehen den Gelenkkopf des Unterkiefers auf das Tuberculum articulare hinüber, treten also bei einer jeden ausgiebigen Kieferöffnung in Thätigkeit. Wenn jedoch die Pterygoidei extt. sich contrahieren und zu gleicher Zeit die Kieferöffnung durch die anderen Kaumuskeln verhindert wird, so wird der Unterkiefer nach vorn geschoben. Die sogen. seitliche Verschiebung des Unterkiefers wird dadurch bewirkt, dass sich immer nur der Pterygoideus ext. der einen Seite contrahiert. Zieht sich z. B. der Pterygoideus ext. dexter zusammen, so wird der Unterkiefer nach links geschoben, indem er sich um eine durch den linken Gelenkkopf gehende vertikale Axe dreht, während zugleich der letztere in seiner Gelenkpfanne verharrt. Dass sich dies in der That so verhält, kann man sehr leicht durch die Haut hindurchfühlen, wenn man während einer solchen Bewegung die Gegend vor dem Ohre abtastet. Den Unterkiefer nach rückwärts zu ziehen, sind nur die hintersten Fasern des M. temporalis imstande, welche ja in nahezu horizontaler Richtung verlaufen. Die Kieferöffnung, d. h. das Herabziehen des Unterkiefers, wird übrigens, abgesehen von der Thätigkeit des Pterygoideus ext., noch durch verschiedene Muskeln des Halses, z. B. den M. digastricus, mylohyoideus etc. bewirkt — vorausgesetzt, daß dabei das Zungenbein durch andere Muskeln fixiert ist.

Mot. Nerven: Sämtliche Kaumuskeln werden durch den *N. masticatorius* s. crotaphiticobuccinatorius von dem dritten Aste des *N. trigeminus* versorgt.

E. Die Fascien des Kopfes.

1. Dicht unterhalb der Galea aponeurotica, welche hier sehr schwach entwickelt ist, liegt an der Aussenfläche des M. temporalis die *Fascia temporalis*, welche von der Linea temporalis superior entspringt und sich am Jochbogen ansetzt. Oben einfach, spaltet sie sich nach abwärts in zwei Blätter, von denen sich das eine an der lateralen, das andere an der medialen Fläche des Arcus zygomaticus befestigt. Zwischen beiden ist stets eine gewisse Menge Fett eingelagert.

2. Vom Jochbogen erstreckt sich dicht unter der Haut die *Fascia parotideomasseterica* nach abwärts, indem sie die Parotis

einhüllt und zugleich den M. masseter bedeckt. Nach abwärts und hinten setzt sich diese sehr derbe Fascie in das oberflächliche Blatt der Fascia colli propria fort; nach vorn ist dieselbe mit dem vorderen Rande des M. masseter verwachsen.

3. Eine ziemlich starke Lage von fibrösem Gewebe findet sich endlich an der Aussenfläche des M. buccinator vor: sie ist als *Fascia buccopharyngea* bezeichnet worden, weil sie sich nach hinten in die Fascie fortsetzt, welche die seitliche und hintere Fläche der Mm. constrictores pharyngis bedeckt. Mit dem S. 82 erwähnten Lig. pterygomandibulare ist sie fest verwachsen.

VI. Die Muskeln, Fascien und Regionen des Halses.

A. Die Halsmuskeln.

Die Halsmuskeln können in folgender Weise eingeteilt werden:

a) Der Hautmuskel des Halses, *Platysma* s. Platysma myoides s. M. subcutaneus colli.

b) Der dicht unter dem Platysma gelegene *M. sternocleidomastoideus.*

c) Die mittleren (medialen) Halsmuskeln, d. h. Muskeln, welche entweder in ihrer ganzen Länge oder doch wenigstens mit ihren Insertionen neben der Medianlinie liegen. Ein Teil derselben ist vom Sternocleidomastoideus bedeckt. Hier unterscheidet man:

α) Muskeln oberhalb des Zungenbeines (Zungenbein-Kiefermuskeln oder obere Zungenbeinmuskeln). Dazu gehören 1) der *M. digastricus* s. biventer mandibulae; 2) der *M. stylohyoideus;* 3) der *M. mylohyoideus;* 4) der *M. geniohyoideus.*

β) Muskeln unterhalb des Zungenbeines (untere Zungenbeinmuskeln). Dazu gehören: 1) der *M. sternohyoideus;* 2) der *M. sternothyreoideus;* 3) der *M. thyreohyoideus:* 4) der *M. omohyoideus.*

d) Die seitlichen (lateralen) Halsmuskeln, d. h. Muskeln, welche lateral von den vorigen und ebenfalls zum Teil unter dem Sternocleidomastoideus gelegen sind. Dazu gehören: 1) der *M. scalenus anterior* (*anticus*); 2) der *M. scalenus medius;* 3) der *M. scalenus posterior* (*posticus*); 4) der *M. levator scapulae.*[1])

e) Die prävertebralen Halsmuskeln, d. h. Muskeln, welche unmittelbar vor der Wirbelsäule liegen. Dazu gehören: 1) der *M. longus colli;* 2) der *M. longus capitis* s. rectus capitis anticus major; 3) der *M. rectus capitis anterior* s. rectus capitis anticus minor.

a) Das Platysma.

Das *Platysma* (M. subcutaneus colli) ist unmittelbar unter dem subcutanen Fettgewebe der Haut des Halses gelegen und mit dem unter ihm gelegenen oberflächlichen Blatte der Fascia colli ziemlich fest verbunden. Die Fasern des Platysma entstehen unterhalb der Clavicula in der Höhe der II. Rippe von der Fascia pectoralis und ziehen nach oben und medianwärts zum Unterkieferrande hin, setzen sich jedoch zum Teil noch über den letzteren hinaus in den M. risorius und quadratus labii inferioris fort. Die am meisten medial gelegenen Fasern kreuzen sich am Kinn spitzwinklig, weichen jedoch abwärts mehr oder weniger weit auseinander. Die am meisten lateral befindlichen Fasern bedecken unten schon den vordersten Teil des Trapezius und gehen oben am Gesicht unter einer fast rechtwinkligen Umbiegung in den M. risorius über.

Die Function des Muskels besteht darin, während der Inspiration die Fascia colli zu spannen und dadurch das Collabieren der oberflächlichen Hautvenen zu verhindern, welche die Halsfascie durchbohren. Somit ist auch während der Inspiration der ungehinderte Blutabfluss aus den letzteren gesichert.

Mot. Nerv: der *Ramus colli* vom *N. facialis.*

b) Der M. sternocleidomastoideus.

Der *M. sternocleidomastoideus* (fälschlich als Kopfnicker bezeichnet) entspringt unten mittels der *Portio sternalis* vom Manubrium sterni, mittels der *Portio clavicularis* vom medialen Ende der Clavicula und setzt sich oben an dem Proc. mastoideus

---

[1]) Der *M. levator scapulae* wird von manchen Autoren zu den oberflächlichen Rückenmuskeln gerechnet.

und dem angrenzenden Teil der Linea nuchea superior fest, indem er meistens hinten mit dem Trapezius zusammenstösst.

Die Function der beiden Sternocleidomastoidei ist nicht darin zu suchen, dass sie den Kopf nach vorn ziehen (wie dies bei der Nickbewegung der Fall wäre), da in der aufrechten Haltung die Verbindungslinie zwischen den beiden Insertionen dieser Muskeln hinter dem Unterstützungspunkte des Kopfes, also hinter der Wirbelsäule, gelegen ist. Wirken beide Muskeln zusammen, so wird vielmehr der vordere Teil des Kopfes etwas gehoben. Contrahiert sich der Sternocleidomastoideus der einen, z. B. der rechten Seite, so wird das Gesicht nach links gedreht und zu gleicher Zeit nach rechts und abwärts geneigt. Ist der Kopf fixiert, so können beide Sternocleidomastoidei als Heber des Brustkorbes, d. h. als Inspirationsmuskeln, wirken.

Zwischen den beiden Ursprungsportionen eines jeden Sternocleidomastoideus liegt dicht oberhalb der Clavicula eine mit lockerem Bindegewebe ausgefüllte Lücke. welche bei mageren Individuen schon unter der Haut durch eine deutlich sichtbare Grube, *Fossa supraclavicularis minor* oder Zang'scher Raum, markiert ist. In die letztere Grube wird das Stethoscop eingesetzt, um die V. jugularis communis zu auscultieren, welche hier hinter dem Sternocleidomastoideus gelegen ist.

Mot. Nerv: der *N. accessorius Willisii.*

c) Die mittleren Halsmuskeln.

α) Muskeln oberhalb des Zungenbeines.

1. Der *M. digastricus* s. biventer mandibulae entspringt in der Incisura mastoidea s. digastrica des Schläfenbeines, verläuft alsdann zum Zungenbein und bekommt hier eine Zwischensehne, welche mit dem Körper des Zungenbeines aponeurotisch verbunden ist. Indem der Digastricus alsdann wieder musculös wird, zieht er nach vorn und inseriert sich in der Fossa digastrica des Unterkiefers. Die Zwischensehne durchbohrt das untere Ende des M. stylohyoideus. Die beiden durch die Zwischensehne geschiedenen Abschnitte des Muskels werden als unterer oder vorderer Bauch, *Venter anterior* s. inferior, und als oberer oder hinterer Bauch, *Venter posterior* s. superior desselben unterschieden.

Function: der Muskel hebt das Zungenbein. Wenn das letztere durch andere Muskeln fixiert ist, zieht er den Unterkiefer herab, wie dies beim Oeffnen der Kiefer geschieht.

Mot. Nerven: der *N. mylohyoideus* (von dem dritten Aste des *N. trigeminus*) für den vorderen Bauch, der *N. facialis* für den hinteren Bauch des Digastricus.

2. Der *M. stylohyoideus* entspringt von der Basis des Proc. styloideus und setzt sich mit zwei die Sehne des Digastricus umfassenden Zacken am Körper und grossen Horn des Zungenbeines fest.

Function: Heber des Zungenbeines.

Mot. Nerv: der Muskel wird zusammen mit dem hinteren Bauch des Digastricus vom *N. facialis* innerviert.

3. Der *M. mylohyoideus* (*μύλη*, Kinnbacke) liegt (bei aufrechter Körperhaltung) über dem Digastricus. Der unpaare platte Muskel entspringt von der Linea mylohyoidea des Unterkiefers jederseits bis dicht zur Spina mentalis hin. Die Fasern des Muskels convergieren, schräg nach medianwärts ziehend, an einer sehnigen Leiste (*Raphe*), welche in der Medianlinie gelegen ist und zwischen Kinn und Zungenbein verläuft. Die hintersten Fasern des M. mylohyoideus erreichen somit den Körper des Zungenbeines, an welchem sie sich festsetzen.

Die Function des Muskels ist hauptsächlich darin zu suchen daß derselbe den Boden der Mundhöhle hebt, die Zunge gegen den Gaumen drückt und auf diese Weise in der Mundhöhle befindliche Speisen und Getränke nach hinten drängt. Der M. mylohyoideus bildet recht eigentlich den Hauptbestandteil des Bodens der Mundhöhle und kann daher mit Recht als *Diaphragma oris* bezeichnet werden. Ausserdem hebt derselbe das Zungenbein und kann, wenn das letztere durch die unteren Zungenbeinmuskeln fixiert ist, auch zur Oeffnung der Kiefer beitragen.

Mot. Nerv: der *N. mylohyoideus* (von dem dritten Aste des *N. trigeminus*).

4. Der *M. geniohyoideus* (von *γένειον*, das Kinn) ist ein paariger Muskel, welcher von der Spina mentalis des Unterkiefers zum Körper des Zungenbeines verläuft.

Function: er wird wie die vorigen Muskeln bald als Heber des Zungenbeines, bald als Oeffner der Kiefer wirken können.

Mot. Nerv: der *N. hypoglossus*.

β) Muskeln unterhalb des Zungenbeine

1. Der *M. omohyoideus* (von *ὦμος*, die Schulter) entspringt vom oberen Rand der Scapula dicht neben der Incisur derselben und häufig auch vom Lig. transversum scapulae. Er zieht hinter

dem Sternocleidomastoideus, sich mit dem letzteren kreuzend, zum Körper des Zungenbeines. Der Muskel ist zweibäuchig, besitzt also eine Zwischensehne. Der M. omohyoideus ist in eine besonders an seinem unteren Teile starke Fascienausbreitung (die Lam. profunda des Fascia colli s. S. 98) eingelagert, welche an der hinteren Fläche der Clavicula befestigt ist und durch eine scharfrandige Lücke die Nn. supraclaviculares passieren lässt (HENLE). Hinten ist diese Fascie mit der Scheide der grossen Blutgefässe des Halses (A. carotis comm. und V. jugularis interna) verwachsen.

Function: Indem der M. omohyoideus die eben beschriebene, mit der Scheide der grossen Gefässe verwachsene Fascie spannt, kann derselbe verhindern, dass die grossen Halsgefässe collabieren, was besonders bei kräftigen Inspirationsbewegungen eintreten müsste (HENLE). Wahrscheinlich ist der Muskel ebenso wie das Platysma bei jeder Inspiration in geringerem Grade contrahiert.[1]) Ausserdem kann er das Zungenbein abwärts ziehen.

Mot. Nerv: der *Ramus descendens* des *N. hypoglossus.*

2. Der *M. sternohyoideus* entspringt von der hinteren Fläche des Manubrium sterni, des Sternoclaviculargelenkes und des angrenzenden Teiles der Clavicula und setzt sich am Körper des Zungenbeines an.

Function: er zieht das Zungenbein nach abwärts.

Mot. Nerv: der *Ramus descendens* des *N. hypoglossus.*

3. Der *M. sternothyreoideus* entspringt etwas tiefer als der vorige von der hinteren Fläche des Manubrium sterni und dem angrenzenden Teile der I., mitunter auch der II. Rippe und setzt sich an der Linea obliqua des Schildknorpels fest. Er liegt hinter dem vorigen, den er jedoch mit seinem unteren Teile nach medianwärts erheblich überragt, sodass beide M. sternothyreoidei am Brustbein in der Medianlinie zusammenstossen.

Function: er zieht den Schildknorpel nach abwärts.

Mot. Nerv: der *Ramus descendens* des *N. hypoglossus.*

4. Der *M. thyreohyoideus* verläuft gewissermassen als Fortsetzung des vorigen Muskels von der Linea obliqua des Schildknorpels zum Körper des Zungenbeines.

Funktion: er zieht das Zungenbein herab, wenn der Schild-

---

[1]) THEILE und HYRTL sind im Gegentheil der Ansicht, dass der Muskel bei seiner Contraction einen Druck auf die V. jugularis ausüben müsste.

knorpel durch den vorigen Muskel fixiert ist. Steht das Zungenbein fest, so wird er den Schildknorpel heben müssen.

Mot. Nerv: der *Ramus thyreohyoideus* des *N. hypoglossus.*

d) Die seitlichen Halsmuskeln.

1. Die drei *Mm. scaleni* (σκαληνός, ungleich dreiseitig) theilt man in den *M. scalenus anterior* s. anticus, *medius* und *posterior* s. posticus ein.

Der M. scalenus anterior und posterior entspringen von den Querfortsätzen der 3—4 unteren Halswirbel, der M. scalenus medius von den Querfortsätzen sämtlicher Halswirbel.[1]) Der Scalenus anterior und medius setzen sich an der I. Rippe fest, während der Scalenus posterior zur II. Rippe geht.

Function: die Mm. scaleni heben die I. und II. Rippe, wie dies beim sogen. Costalatmen während der Inspiration geschieht.

Mot. Nerven: directe Zweige vom *Plexus cervicalis* und *brachialis.*

Der Ansatzpunkt des Scalenus anterior an der I. Rippe ist durch einen besonderen Vorsprung, *Tuberculum scaleni* s. Lisfranci, ausgezeichnet, welcher nach Durchschneidung der Haut leicht beim Betasten constatiert werden kann und bei der Unterbindung der A. subclavia eine wichtige Rolle spielt. Vor dem Tub. Lisfranci, also auch vor dem M. scalenus ant., verläuft nämlich die V. subclavia, hinter dem Tub. Lisfranci, also zwischen dem M. scalenus ant. und med., ist die A. subclavia und oberhalb, zum Teil auch hinter der letzteren der Plexus brachialis gelegen.

Für den Chirurgen ist es ferner wichtig, dass das untere Ende des Scalenus ant. dicht über dem Tuberculum Lisfranci eine starre, sehnig glänzende Beschaffenheit zeigt.

2. Der *M. levator scapulae* (M. levator anguli scapulae) entspringt mit vier Zacken von den hinteren Zacken der Querfortsätze der vier oberen Halswirbel und setzt sich am oberen medialen Winkel der Scapula fest.

Funktion: er hebt die Scapula, wie z. B. beim Achselzucken und ist deswegen auch von den alten Anatomen als *M. patientiae* bezeichnet worden.

Mot. Nerv: der *N. thoracalis post.* (*N. dorsalis scapulae*) aus dem *Plexus brachialis.*

a) Die praevertebralen Halsmuskeln.

1. Der *M. longus colli* bildet ein an der Spitze abgestutztes Dreieck, dessen Basis sich längs der Wirbelkörper vom Tuberculum

[1]) Der *M. scalenus ant.* und *medius* entspringen dabei von den vorderen, der *posterior* von den hinteren Zacken der Querfortsätze.

anterius des Atlas bis zum III. Brustwirbel erstreckt. Die abgeschnittene Spitze des Dreiecks liegt lateral und entspricht etwa den Querfortsätzen des III.—VII. Halswirbels. Der Muskel besteht aus verticalen, schrägen oberen und schrägen unteren Fasern.

Ueber die verticalen (die Basis des Dreiecks bildenden) Fasern lässt sich nur im allgemeinen sagen, dass dieselben gewöhnlich von den Körpern der drei oberen Brust- und der drei unteren Halswirbel entspringen und sich an den Körpern der 3—4 oberen Halswirbel (beim Atlas am Tuberc. ant.) anheften. Die oberen schrägen (der oberen Dreieckseite entsprechenden) Fasern entspringen von den Querfortsätzen oberer Halswirbel (vom II. oder III. bis zum IV.) und setzen sich am Tuberc. ant. des Atlas fest. HENLE hat diese Portion als *M. longus atlantis* besonders bezeichnet. Die unteren schrägen (an der unteren Seite gelegenen) Fasern entspringen unten zusammen mit den verticalen Fasern und setzen sich an den Querfortsätzen der 2—3 unteren Halswirbel fest.

LUSCHKA hat (wie mir scheint in recht treffender Weise) die verticalen Fasern als *M. rectus colli*, die oberen schrägen Fasern als *M. obliquus colli sup. (M. longus atlantis* von HENLE), die unteren schrägen Fasern als *M. obliquus colli inf.* bezeichnet.

2. Der *M. longus capitis* (M. rectus capitis anticus major) entspringt von den Querfortsätzen des III. bis VI. Halswirbels und setzt sich an der Pars basilaris des Hinterhauptbeines fest.

3. Der *M. rectus capitis anterior* (M. rectus capitis anticus minor) entspringt zwischen Querfortsatz und vorderem Bogen des Atlas und zieht (hinter dem vorigen) ebenfalls zur Pars basilaris des Hinterhauptbeines.

Function: der *M. rectus capitis anterior* und *longus capitis* ziehen den Kopf nach vorn (Nickbewegung), während durch den *M. longus colli* die einzelnen Halswirbel nach vorn und bei einseitiger Contraction wohl auch ein wenig nach seitwärts gebeugt werden können.

Mot. Nerven: direckte Zweige aus dem *Plexus cervicalis* und *brachialis*.

B. Die Fascien des Halses.

Am Halse kann man drei Fascien, nämlich: 1) die *Fascia superficialis colli*, 2) die *Fascia propria colli* und 3) die *Fascia praevertebralis* unterscheiden.

1. Die *Fascia superficialis colli* ist ein Teil der allgemeinen Körperfascie, *Fascia superficialis corporis*, welche ihren Namen

als Fascie kaum verdient, da dieselbe an den meisten Stellen des Körpers nur als sehr dünne Bindegewebe unmittelbar unter dem subcutanen Fettgewebe den ganzen Körper einhüllt. Das Platysma ist in die Fascia superf. colli gewissermassen eingelagert.

2. Die *Fascia propria colli* (auch kurzweg als *Fascia colli* oder *cervicalis* bezeichnet) ist an dem grössten Teile ihrer äusseren Fläche von dem Platysma bedeckt, welches mit ihr ziemlich fest verbunden ist. Wo das Platysma fehlt, ist die Fascia colli von der Haut nur durch die dünne allgemeine Körperfascie getrennt.

Zwischen Unterkiefer und Zungenbein zeigt sich nun die Fascia colli in einfacher Lage und wird hier auch als *Fascia suprahyoidea* bezeichnet. Nur an einer Stelle wird sie durch die Einlagerung der Glandula submaxillaris gewissermassen in zwei Blätter geteilt. Nach obenhin ist dieselbe zum Teil mit dem Unterkiefer verwachsen, zum Teil setzt sie sich in die Fascia parotideomasseterica (s. S. 90) fort. Am Zungenbein ist die Fascia colli mit der Vorderfläche des letzteren fest verbunden.

Den unterhalb des Zungenbeines gelegenen Teil der Fascia colli hat man auch als *Fascia infrahyoidea* bezeichnet. Man kann an derselben vom Kehlkopf bis zum Sternum und der Clavicula hin deutlich ein vorderes und ein hinteres Blatt unterscheiden, welche überall durch Fettgewebe oder lockeres Bindegewebe von einander geschieden sind. Das vordere Blatt, *Lamina superficialis*, geht (nur zum Teil vom Platysma bedeckt) vor dem Sternocleidomastoideus nach hinten und setzt sich dort am vorderen Rande des Trapezius in die dünne Fascie fort, welche dessen äussere Fläche bekleidet. Nach abwärts geht dieses Blatt vor dem Sternum und der Clavicula in die Fascia pectoralis superficialis über. Das hintere Blatt, *Lamina profunda*, hüllt die unteren Zungenbeinmuskeln (insbesondere den M. omohyoideus) ein und geht zugleich vor den grossen Halsgefässen, aber hinter dem Sternocleidomastoideus nach lateralwärts, um schliesslich in eine an der inneren (vorderen) Fläche des M. trapezius gelegene Fascie überzugehen. Unten ist es an der hinteren Fläche des Sternum und der Clavicula befestigt; auf diese Weise bildet es die aponeurotische Ausbreitung, mittels welcher der M. omohyoideus (s. S. 95) an die Clavicula angeheftet ist. Da dieses Blatt ausserdem mit der Scheide der grossen Halsgefässe (A. carotis comm. und V. jugularis interna) verwachsen ist, so soll, wie erwähnt, der M. omohyoideus bei seiner Contraction die letzteren erweitern.

Dabei ist jedoch zu bemerken, dass das oberflächliche und das tiefe Blatt im Trigonum colli laterale (s. S. 102) nur dicht oberhalb der Clavicula durch lockeres Bindegewebe oder Fettgewebe von einander geschieden sind: etwas oberhalb des M. omohyoideus, also im Trig. omotrapezoides (s. Fig. 3, S. 101), sind beide Blätter ebenso wie in der Regio suprahyoidea zu einer einzigen Fascie verschmolzen.

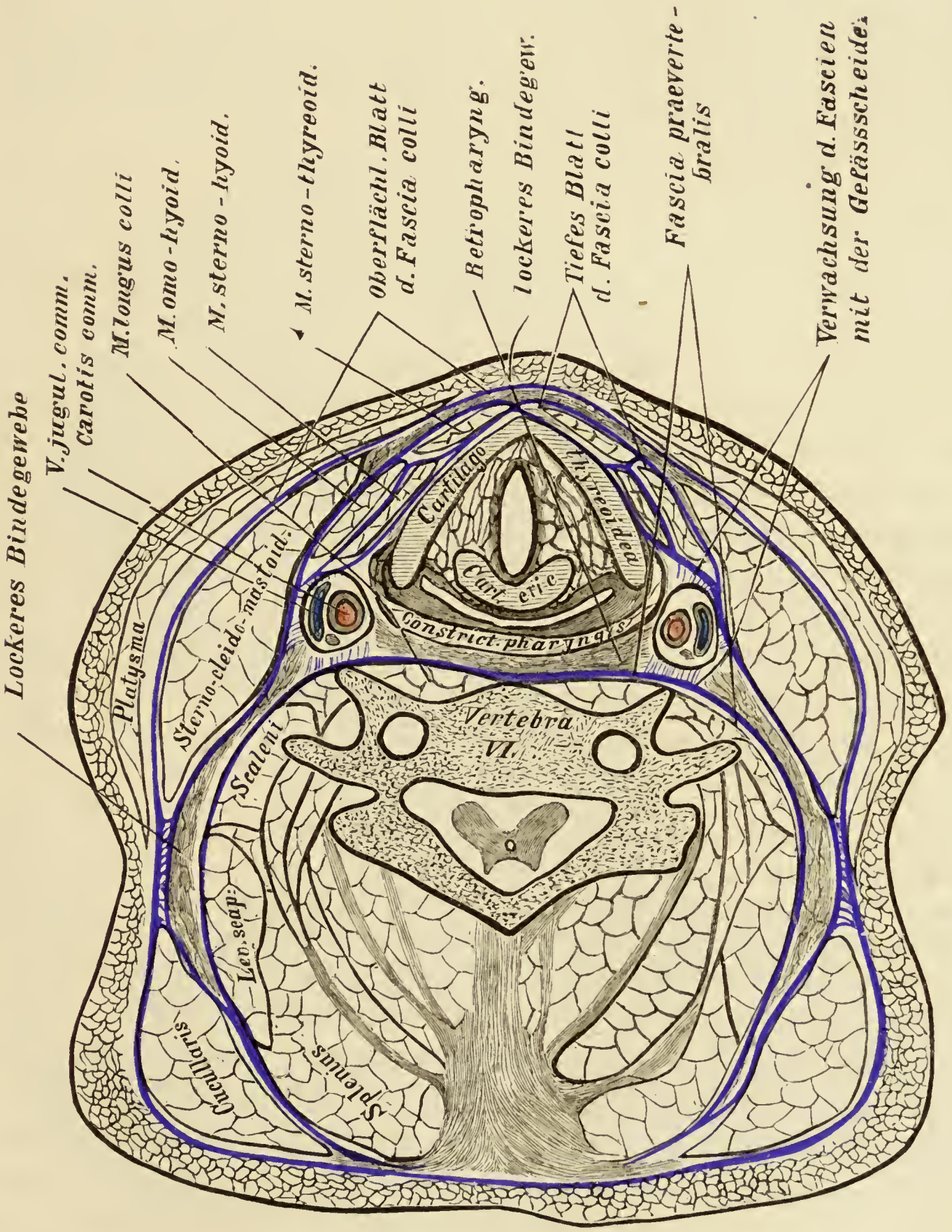

Fig. 2.

Schematische Darstellung der (als blaue Linie gezeichneten) Halsfascien unter Anlehnung an einen Durchschnitt von BRAUNE.

Injiciert man den zwischen dem hoch- und dem tiefliegenden Blatte der Fascia colli dicht oberhalb des Manubrium sterni gelegenen, keilförmigen, mit der Schneide des Keiles aufwärts gerichteten Zwischenraum, so dringt die Injectionsmasse hinter dem Sternocleidomastoideus in das oberhalb der Clavicula ebenfalls zwischen beiden Blättern befindliche Bindegewebe vor. GRUBER hat diesen Zwischenraum als *Spatium interaponeuroticum suprasternale* und seine seitlichen Ausbuchtungen als *Sacci retrosternocleidomastoidei* bezeichnet.

3. Die *Fascia praevertebralis* zieht vor der Wirbelsäule und den praevertebralen Halsmuskeln vom Schädel an nach abwärts und verliert sich unten in die Fascia endothoraciaca. Lateral ist die Fascia praevertebralis mit den Querfortsätzen der Halswirbel verwachsen und setzt sich von hier aus nach beiden Seiten (d. h. in das Trig. colli laterali hinein) auf die Mm. scaleni, den Levator scapulae und Splenius fort, an deren Oberfläche sie bis unter den M. trapezius hinunterzieht. Dieser (seitliche) Teil der Fascia praevertebralis ist im unteren Abschnitte des Trig. colli laterale durch reichliches Binde- oder Fettgewebe von dem tiefen Blatte der Fascia colli getrennt. Oben, d. h. an der Spitze des Trig. colli laterale sind dagegen die Fascia praevertebralis, das tiefe und das oberflächliche Blatt der Fascia colli mit einander verwachsen. Auch die Fascia praevertebralis ist mit der Scheide der grossen Halsgefässe (jedoch mit der hinteren Wand dieser Scheide) fest verschmolzen, sodass also der Kehlkopf und die Trachea nebst der Schilddrüse, der Oesophagus, endlich die grossen Halsgefässe nebst dem N. vagus gewissermassen in einer Röhre stecken, welche vorn von dem tiefen Blatte der Fascia colli, hinten von der Fascia praevertebralis, seitlich von der Gefässscheide gebildet wird.

Von dem Pharynx und Oesophagus ist die Fascia praevertebralis durch lockeres Bindegewebe, das sogen. retropharyngeale Bindegewebe, getrennt, welches sich nach unten bis in die Brusthöhle (in das Mediastinum posticum) fortsetzt. Zwischen der hinteren Pharynxwand und der Wirbelsäule bzw. der Fascia praevertebralis entstandene Eiteransammlungen (Retropharyngealabscesse) werden natürlich in diesem lockeren Bindegewebe ihren Weg nach abwärts nehmen müssen.

Wenn man will, kann man die *Fascia colli propria* (unter Ignorierung der allgemeinen Körperfascie) auch in drei Blätter einteilen, nämlich: 1) ein oberflächliches Blatt, 2) ein mittleres (unser tiefes Blatt) und 3) ein tiefes Blatt (unsere Fascia praevertebralis). Diese Einteilung hat insofern viel für sich, als die oben so bezeichnete *Fascia praevertebralis* keineswegs nur vor der Wirbelsäule gelegen ist, sondern sich auch über die Muskeln des Trig. colli laterale nach seitwärts erstreckt.

C. Uebersicht über die Regionen des Halses.

Am Halse, *Collum* s. Cervix, kann man den Vorderhals oder Hals im engeren Sinne, *Collum*, und den Hinterhals oder Nacken, *Cervix* s. Nucha, unterscheiden. Vorderhals und Hinterhals sind jederseits durch den lateralen Rand des M. trapezius von einander getrennt.

Der Hals im engeren Sinne, also die vordere Region des Halses, wird durch die beiden schräg nach unten convergierenden Mm. sternocleidomastoidei in ein unpaares, median gelegenes Dreieck, *Trigonum colli medianum*, und in die beiden seitlichen Dreiecke, *Trigona colli lateralia*, eingeteilt. Das *Trigonum colli*

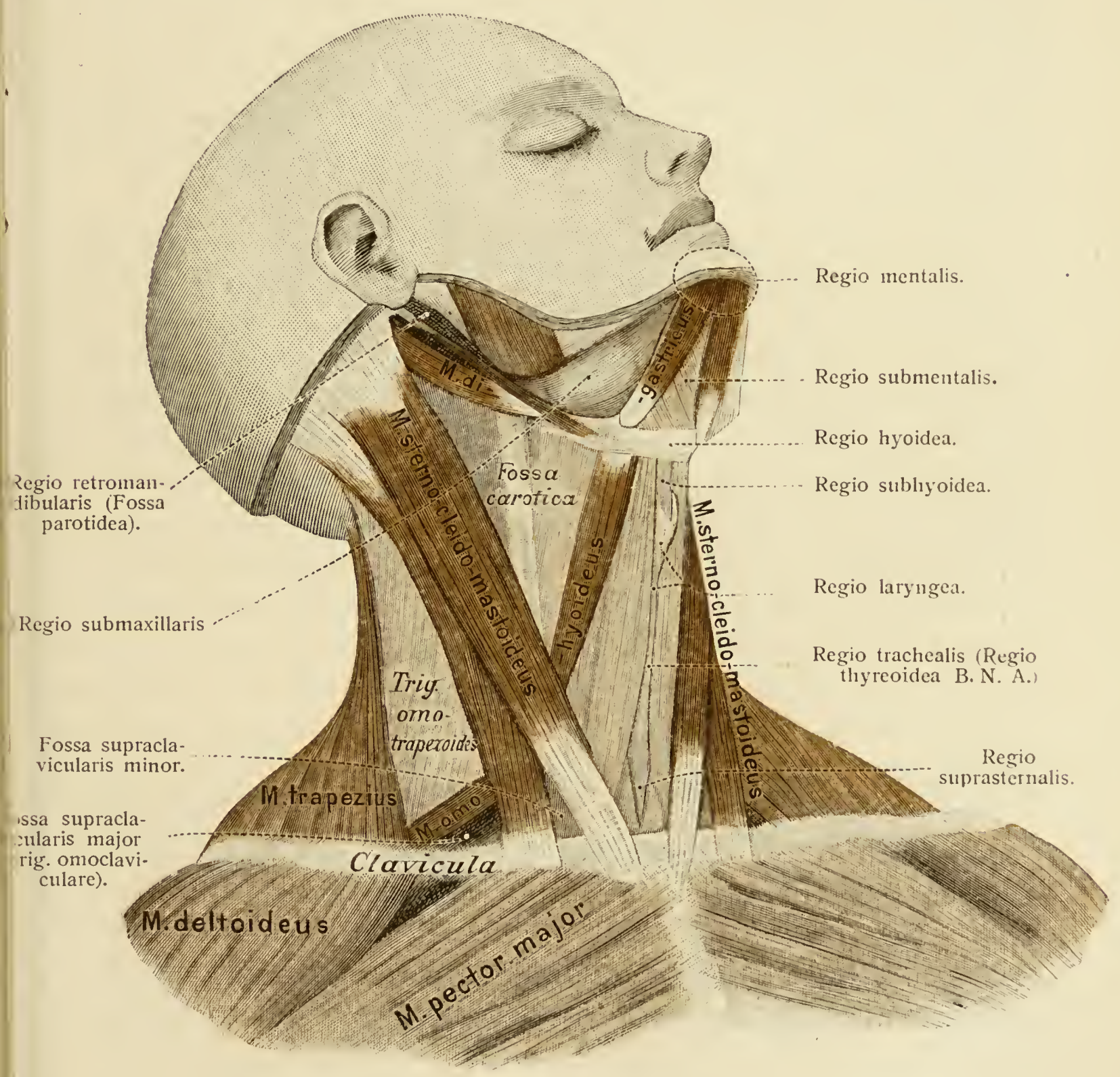

Fig. 3.

Halbschematische Uebersicht über die Regionen der vorderen Halsgegend.

medianum liegt mit der Basis nach oben, mit der Spitze nach unten; die Basis wird durch die gebrochene Linie[1]) des Unterkieferrandes und die Seiten des Dreieckes durch die M. sternocleidomastoidei gebildet, während seine Spitze am Manubrium sterni gelegen ist. Ein jedes *Trigonum colli laterale* ist im Gegensatze dazu mit der Basis nach unten, mit der Spitze nach oben gerichtet: die Basis wird durch die Clavicula, der vordere Rand des Dreieckes durch den M. sternocleidomastoideus, der hintere Rand durch den M. trapezius gebildet. Der Wulst, welcher durch den vorspringenden M. sternocleidomastoideus jederseits am Halse hervorgebracht wird, ist auch als *Regio sternocleidomastoidea* bezeichnet worden. In der letzteren findet sich dicht über der Clavicula zwischen den beiden Ursprungsköpfen des M. sternocleidomastoideus die *Fossa supraclavicularis minor* (s. S. 93), in deren Tiefe hinter dem letztgenannten Muskel die grossen Halsgefässe (A. carotis comm. und V. jugularis interna) nebst dem N. vagus gelegen sind.

Das Trigonum colli laterale s. *Regio colli lateralis* wird nun durch den M. omohyoideus jederseits in ein oberes und ein unteres Dreieck geteilt. Das untere Dreieck zwischen der Clavicula, dem M. omohyoideus und dem M. sternocleidomastoideus wird als *Fossa supraclavicularis major* s. Trigonum omoclaviculare (*Trigonum cervicale inferius* der Chirurgen) bezeichnet. In der Tiefe dieses Dreieckes (oder dieser Grube) ist der Plexus brachialis und die A. und V. subclavia aufzufinden. Oberhalb des M. omohyoideus — zwischen dem M. sternocleidomastoideus und dem M. trapezius — ist das obere Dreieck, *Trigonum omotrapezoides*, gelegen, dessen Boden von den Mm. scaleni, dem M. levator scapulae und dem M. splenius gebildet wird, und in welchem verschiedene Zweige des Plexus cervicalis und die A. cervicalis superficialis an die Oberfläche treten.

Auch das Trigonum colli medianum s. *Regio colli anterior* wird durch die beiden hinteren Bäuche der Mm. digastrici und das Zungenbein in ein oberes und ein unteres Dreieck geteilt. Das obere Dreieck, zwischen den hinteren Bäuchen der Mm. digastrici (bzw. dem Zungenbeine und dem Unterkiefer gelegen, wird als *Trigonum submaxillare* s. Regio suprahyoidea

---

[1]) Da der Unterkieferrand eine gebrochene Linie darstellt, so hat das *Trigonum colli medianum* streng genommen eine vierseitige Form (wie HENLE sagt, die eines Papierdrachens).

bezeichnet. An dem letzteren werden wieder unterschieden: 1) die unmittelbar hinter dem Kinn gelegene Gegend, *Regio submentalis;* 2) die Gegend medianwärts vom Kieferwinkel, *Regio* s. Fossa *submaxillaris*, welche von der Glandula submaxillaris eingenommen wird; 3) die Gegend zwischen dem Unterkieferaste und dem M. sternocleidomastoideus, *Regio* s. Fossa *retromandibularis* s. Fossa parotidea, in welcher die Parotis und unter der letzteren die Carotis ext. und V. facialis post., noch tiefer die vom Proc. styloideus entspringenden Muskeln gelegen sind. Unterhalb der beiden hinteren Bäuche der Mm. digastrici und des Zungenbeines (*Regio hyoidea*) befindet sich das untere Dreieck, die *Regio infrahyoidea,* an welcher man wiederum folgende Unterabteilungen unterscheiden kann: 1) das jederseits zwischen dem M. digastricus, M. omohyoideus und M. sternocleidomastoideus gelegene Dreieck, welches als Malgaigne'sche Grube oder *Fossa carotica* (das *Trigonum cervicale superius*[1]) der Chirurgen) bezeichnet wird, und in welchem die A. carotis communis bzw. externa und interna und die V. jugularis interna) zwischen und hinter den letzteren der N. vagus, vor ihnen auf der Gefässscheide der R. descendens n. hypoglossi verlaufen; 2) die Gegend unterhalb des Zungenbeines, *Regio subhyoidea,* welche zwischen Zungenbein und Kehlkopf gelegen ist; 3) die *Regio laryngea,* an welcher der Schild- und Ringknorpel des Kehlkopfes fühlbar sind; 4) die *Regio trachealis,* welche sich an die letztere nach abwärts anschliesst, auch *Regio thyreoidea* genannt. wegen der dort gelegenen Schilddrüse; 5) die *Regio suprasternalis,* d. h. die oberhalb des Sternum gelegene Grube, deren tiefster Teil als *Fossa jugularis* s. Jugulum bezeichnet wird.

VII. Die Knochen, Bänder und Muskeln des Rückens.

A. Die Wirbelsäule.

Die Wirbelsäule, *Columna vertebralis*, bildet ein langgestrecktes röhrenförmiges Organ, welches zugleich dem Rumpf als Stütze und dem Rückenmark nebst seinen Häuten als Behälter

---

[1]) Das *Trigonum cervicale superius* und *inferius* sind also durch Scheitelwinkel mit einander verbunden.

dient. Die Länge derselben taxiert man auf etwa zwei Fünftel der ganzen Körperlänge, und ihre Stellung ist in der aufrechten, sogen. militärischen Haltung des Menschen eine derartige, dass eine vom vordersten Teile des obersten Halswirbels abwärts gezogene verticale Linie gerade das unterste Ende, d. h. die Steissbeinspitze, treffen würde. Die Wirbelsäule setzt sich aus einer Anzahl von knöchernen Segmenten zusammen, welche man als Wirbel, *Vertebrae*, bezeichnet. Da die beiden obersten Wirbel, der Atlas und Epistropheus, in Bezug auf den Bau ihrer Gelenke im wesentlichen auf die Drehung um die Längsaxe der Wirbelsäule eingerichtet sind, so benennt HENLE dieselben als Drehwirbel. Alle übrigen Wirbel fasst er unter der Bezeichnung Beugewirbel zusammen, da dieselben hauptsächlich dem Zwecke der Beugung der Wirbelsäule dienen. Der Lage und dem Aussehen nach teilt man die Wirbel ein in: a) die 7 Hals- oder Nackenwirbel, *Vertebrae cervicales* s. colli; b) die 12 Brust- oder Rückenwirbel, *Vertebrae thoracales* s. dorsales; c) die 5 Lenden- oder Bauchwirbel, *Vertebrae lumbales* s. abdominales; d) die 5 Kreuzbeinwirbel, *Vertebrae sacrales,* und endlich e) die 4—5 Steissbeinwirbel, *Vertebrae coccygeae.* Im ganzen sind also 33—34 Wirbel vorhanden, von denen man die 24 oberen, nämlich die Hals-, Brust- und Lendenwirbel, welche durch Bandmassen mit einander verbunden sind, auch als wahre Wirbel, *Vertebrae verae,* bezeichnet, während die 9 unteren, die Kreuz- und Steissbeinwirbel, welche für gewöhnlich mit einander knöchern verschmolzen sind, falsche Wirbel, *Vertebrae spuriae*, benannt werden. Die letzteren werden genauer beim Becken beschrieben, und die folgende Schilderung bezieht sich somit nur auf die wahren Wirbel des menschlichen Körpers.

Die Wirbelsäule verläuft nicht in gerader Richtung sondern zeigt verschiedene Krümmungen. Zwei von diesen Krümmungen liegen mit der Convexität nach vorn; mit ihrem am stärksten prominierenden Teile entspricht die obere den oberen Halswirbeln, die untere der Grenze zwischen dem V. Lendenwirbel und dem Kreuzbein. An letzterer Stelle springt die Wirbelsäule stets in Form eines queren, mitunter ziemlich scharfen Vorsprunges, des *Promontorium*, hervor, welches bei der geburtshülflichen Untersuchung des Weibes eine wichtige Rolle spielt. Zwei andere Krümmungen liegen mit der Concavität nach vorn; von diesen beiden entspricht die obere mit ihrer tiefsten Stelle etwa dem IV.—VI. Brustwirbel, während sich die untere am unteren Teile

des Kreuzbeins, der Kreuzbeinaushöhlung, befindet. An der Rückseite zeigt die Wirbelsäule zu beiden Seiten der Medianlinie, zwischen den Dornen und Querfortsätzen gelegen, die beiden Rückenfurchen, *Sulci dorsales,* welche die Streckmuskeln des Rückens aufnehmen.

a) Allgemeine Merkmale der wahren Wirbel.

Jeder wahre Wirbel stellt einen knöchernen Ring dar, der ein Loch, das *Foramen vertebrale* s. spinale, umschliesst, in welchem das Rückenmark mit seinen Häuten gelegen ist. An jedem wahren Wirbel unterscheidet man nun folgende Teile: 1) einen verdickten, spongiösen vorderen Teil, den Wirbelkörper, *Corpus vertebrae;* 2) einen dünneren, nach hinten gelegenen Teil, den Wirbelbogen, *Arcus vertebrae.* Jeder Wirbelbogen besteht wieder aus drei Abschnitten, nämlich a) dem am meisten nach vorn gelegenen, etwas eingeschnürten Teile, dem Wirbelhalse, *Radix arcus vertebrae* s. Collum vertebrae; b) den verdickten Seitenteilen, *Massae laterales,* und c) dem hintersten Teile, welchen man als hinteren Bogenabschnitt, *Pars posterior*, bezeichnet hat. An den Massae laterales springt auf jeder Seite der transversal stehende Querfortsatz, *Processus transversus,* vor. Ferner erstrecken sich von den Massae laterales nach oben hin die beiden oberen Gelenkfortsätze, *Processus articulares* (s. obliqui) *superiores*, und nach abwärts die beiden unteren Gelenkfortsätze, *Processus articulares* (s. obliqui) *inferiores.* Durch die Gelenkfortsätze, welche eine überknorpelte Gelenkfläche zeigen, stehen die Wirbelbogen mit einander in Articulation. Endlich ragt an dem hinteren Bogenabschnitt in der Medianebene ein unpaarer Fortsatz nach hinten, welchen man als Dorn oder Dornfortsatz, *Processus spinosus* s. Spina, bezeichnet hat. Der Hals des Bogens zeigt ferner an seinem oberen Rande einen seichten Einschnitt, die *Incisura vertebralis superior*, an seinem unteren Rande einen etwas tieferen Einschnitt, die *Incisura vertebralis inferior.* Die Incisura vertebralis superior und inferior je zweier benachbarter Wirbel treten derartig mit einander zusammen, dass dieselben eine rundliche Oeffnung, das *Foramen intervertebrale,* bilden, durch welches die Spinalnerven und die Rami spinales verschiedener Arterien und Venen aus- und eintreten.[1])

---

[1]) Diese Rami spinales kommen in den verschiedenen Regionen der Wirbelsäule von verschiedenen benachbarten Gefässen her, so z. B. an der Halswirbelsäule hauptsächlich von der A. vertebralis, an der Brustwirbelsäule von den Intercostal-

Die eben genannten Merkmale sind allen wahren Wirbeln gemeinsam, und es erübrigt nun, diejenigen Characteristica anzuführen, durch welche sich die Wirbel in den einzelnen Regionen der Wirbelsäule von einander unterscheiden. Hierbei ist jedoch vorauszuschicken, dass an der Uebergangstelle zwischen Hals- und Brustwirbelsäule und zwischen Brust- und Lendenwirbelsäule die unterscheidenden Merkmale der betreffenden Wirbel mehr oder weniger verwischt sind und sich infolgedessen hier nur teilweise erörtern lassen.

b) Die Halswirbel.

Für die 7 Halswirbel gilt zunächst wie für alle übrigen wahren Wirbel das Gesetz, dass ihre Körper im allgemeinen in der Richtung von oben nach unten an Grösse zunehmen. Der horizontale Durchschnitt eines jeden Halswirbelkörpers gleicht einem Rechteck mit abgerundeten Ecken. Seine obere Fläche ist in der Richtung von einer Seite zur anderen, die untere Fläche dagegen in der Richtung von vorn nach hinten concav, sodass also an der oberen Fläche des Körpers die Seitenränder, an der unteren Fläche der vordere und hintere Rand am stärksten vorspringen und die einzelnen Halswirbelkörper — wie HENLE es nennt — nach Art zweier Hände beim Handschlag in einander greifen. Der Hals des Bogens steht ziemlich stark nach lateralwärts, und das *Foramen vertebrale* ist deshalb trotz des kleinen Volumens der Wirbelkörper an den Halswirbeln relativ gross und von dreiseitiger Form. Die Querfortsätze entspringen mit zwei Wurzeln, einer vorderen von der Seitenfläche des Körpers und einer hinteren von der Massae laterales; zwischen beiden Wurzeln liegt eine rundliche Oeffnung, das *Foramen transversarium*, in welchem die A. und V. vertebralis gelegen sind. Nach lateralwärts laufen die Procc. transversi in je eine vordere und eine hintere Zacke, *Tuberculum anterius* und *posterius*, aus. Die vordere Wurzel nebst der dazu gehörigen vorderen Zacke ist als das verkümmerte Rudiment einer Halsrippe (*Proc. costarius*) anzusehen.[1]) Hinter dem For. transversarium findet sich an der

---

arterien, an der Lendenwirbelsäule von den Lumbalarterien, endlich am Kreuzbeine von den Aa. sacrales laterales. Die Arterien werden von gleichnamigen Venen begleitet.

[1]) Sehr stark springt die vordere Zacke am Querfortsatze des VI. Halswirbels vor: da man an dieser Stelle bei mageren Leuten die Carotis gegen die Wirbelsäule andrücken kann, hat man dieselbe als *Tuberculum caroticum (Tubercule de Chassaignac)* bezeichnet.

oberen Fläche eines jeden Querfortsatzes eine transversale Rinne, *Sulcus n. spinalis,* in welcher der Spinalnerv liegt. Die Gelenkfortsätze, welche von den Massae laterales ausgehen, besitzen plane Gelenkflächen, welche derartig schräg geneigt sind, dass die obere nach hinten und oben, die untere nach vorn und unten sieht. Der Dornfortsatz endlich ist bei den Halswirbeln ziemlich klein, von unregelmässiger Form und läuft meistens in zwei Zacken aus. Von dem eben geschilderten Verhalten machen jedoch der I., II. und VII. Halswirbel eine Ausnahme.

Der erste Halswirbel, *Atlas*, besitzt zunächst keinen Wirbelkörper, sondern man unterscheidet an ihm einen vorderen Bogen, *Arcus anterior,* einen hinteren Bogen, *Arcus posterior,* und die stark entwickelten Seitenteile, *Massae laterales.* Der vordere Bogen zeigt in der Mitte seiner vorderen Fläche einen kleinen Höcker, *Tuberculum anterius,* an seiner hinteren Fläche eine rundliche Knorpelfacette, *Fovea dentis* s. Facies articularis posterior, zur Gelenkverbindung mit dem Zahne des Epistropheus. Der hintere Bogen zeigt ebenso in der Mitte seiner hinteren Fläche das *Tuberculum posterius,* welches den verkümmerten Dornfortsatz des Atlas darstellt. An den Massae laterales finden sich oben zwei länglich ovale, stark concave Gelenkfortsätze für die Condyli occipitales (die Procc. condyloidei des Hinterhauptbeines), unten zwei runde, nur wenig concave Gelenkfortsätze zur Articulation mit dem zweiten Halswirbel. Die entsprechenden Knorpelfacetten dieser Fortsätze werden als *Facies articulares superiores* und *inferiores* bezeichnet. Die Querfortsätze stehen fast horizontal und laufen in je eine einzige Spitze aus. An der medialen Fläche der Massae laterales befindet sich jederseits eine Rauhigkeit zum Ansatz für das Lig. transversum atlantis. Die *Incisura vertebralis superior* und *inferior* liegen beide beim Atlas hinter den Gelenkfortsätzen; insbesondere bildet die Inc. vertebralis sup. eine ziemlich tiefe Rinne, welche auch als *Sulcus arteriae vertebralis* s. Sinus atlantis bezeichnet wird und zur Einlagerung für die A. vertebralis dient, die sich hier von hinten her in die Membrana atlantooccipitalis posterior einbohrt.

Der zweite Halswirbel, *Epistropheus,* ist zunächst gegenüber den übrigen Halswirbeln durch einen relativ hohen Körper ausgezeichnet, an dessen oberer Fläche der Zahnfortsatz, *Dens epistrophei* s. Processus odontoideus, hervorspringt.[1]) An dem

[1]) Der Zahn ist beim Embryo durch einen mit dem späteren vorderen Bogen des Atlas knorpelig verbundenen Knochenkern repräsentiert. Später bildet sich jedoch

letzteren unterscheidet man den etwas eingeschnürten Hals, *Collum dentis,* und den mehr rundlichen Kopf, *Caput dentis,* welcher nach oben hin mit einer abgestumpften Spitze, *Apex dentis,* endigt. Der Kopf des Zahnes zeigt vorn eine rundliche, kleine Gelenkfläche, *Facies articularis anterior,* zur Articulation mit dem vorderen Bogen des Atlas, hinten eine ähnliche kleine Facette, *Facies articularis posterior,* über welche das Lig. transversum atlantis gleitet. Die Querfortsätze des Epistropheus sind sehr klein und stark abwärts geneigt. Von den Gelenkfortsätzen sind die beiden oberen fast horizontal gelegen und weit nach vorn auf den Körper gerückt, sodass die *Incisura vertebralis superior* (ebenso wie die obere und untere Inc. vertebralis des Atlas) hinter den Gelenkfortsätzen liegt, während die *Incisura vertebralis inferior* des Epistropheus das Verhalten der übrigen Halswirbel zeigt. Der Bogen und der Dorn sind relativ stark entwickelt.

Der siebente Halswirbel endlich zeigt einen Körper, welcher schon mehr dem Körper der Brustwirbel ähnlich sieht. Der Querfortsatz desselben besitzt in den meisten Fällen kein Foramen transversarium, oder wenn ein solches vorhanden ist, so ist es relativ klein, da durch dasselbe nicht die Arteria, sondern nur die Vena vertebralis hindurchzugehen pflegt. Der Dorn des VII. Halswirbels endlich ist durch seine Länge ausgezeichnet und steht horizontal nach hinten, sodass man ihn besonders deutlich unter der Haut fühlen und von ihm ausgehend, nach abwärts ohne Schwierigkeit die übrigen Wirbel abzählen kann. Wegen des stark hervorragenden Dornes hat der VII. Halswirbel auch die Bezeichnung *Vertebra prominens* erhalten. Uebrigens ist häufig schon der Dorn des VI. Halswirbels mit einfacher Spitze versehen und relativ stark entwickelt.

c) Die Brustwirbel.

Die 12 Brustwirbel besitzen einen Körper, welcher ebenso wie derjenige der Halswirbel im allgemeinen von oben nach unten an Volumen zunimmt. Nur etwa zwischen dem IV. bis VI. Brustwirbel zeigt sich die Wirbelsäule etwas schlanker, indem hier die Körper im transversalen Durchmesser ein wenig verkürzt sind. Auf dem Horizontalschnitt erscheint der Körper der Brustwirbel mehr dreiseitig mit abgerundeten Ecken. Der Hals

---

zwischen diesem Knochenkern und dem vorderen Bogen ein Gelenk, und der Kern des Zahnes verschmilzt mit dem Körper des Epistropheus. Der Zahn ist somit als abgelöstes Stück des ehemaligen Atlaskörpers aufzufassen.

des Bogens steht ziemlich sagittal nach hinten. Infolgedessen ist das *Foramen vertebrale* kleiner als bei den Halswirbeln und hat ein mehr rundliches Aussehen. Zu beiden Seiten zeigt sich zwischen Körper und Bogenhals eine kleine Gelenkpfanne, die *Fovea costalis,* mit welcher das Rippenköpfchen articuliert, und welche sich nur an den Brustwirbeln vorfindet, also für die letzteren besonders charakteristisch ist. Die Foveae costales sind derartig placiert, dass sie sich bei allen Wirbeln, mit Ausnahme des I., des XI. und XII. Brustwirbels, zwischen je zwei benachbarte Wirbelkörper sozusagen hineinschieben, d. h. dass die obere Hälfte der Fovea immer dem oberen, die untere dem unteren Wirbel angehört. Es besitzt also eigentlich jeder Brustwirbel jederseits eine halbe[1]) obere und eine halbe untere Gelenkpfanne, mit Ausnahme des I., welcher oben meist eine ganze und unten eine halbe, ferner des XI. und XII. Brustwirbels, welche auf jeder Seite etwa zwischen der Mitte und dem oberen Rande des Körpers je eine ganze Fovea costalis haben. Der X. Brustwirbel muss demzufolge im Gegensatz zu den beiden letzteren sogar nur eine halbe obere Gelenkpfanne besitzen. Die Querfortsätze stehen, ganz besonders bei den untersten Brustwirbeln, ziemlich stark nach hinten und zeigen an der vorderen Fläche ihrer Spitze eine kleine Gelenkfacette, die *Fovea costalis transversalis* (Facies articularis transversalis), an welche sich der Rippenhöcker, das Tuberculum costae, mittels eines wahren Gelenkes anfügt. Diese kleine Gelenkfacette ist jedoch am XI. und XII. Brustwirbel nicht wahrnehmbar, weil hier anstatt einer Gelenkhöhle nur eine Bandmasse zwischen dem Querfortsatz und dem Rippenhöcker gelegen ist. Die Spitze der Querfortsätze zeigt hinten einen rauhen Vorsprung, die Muskeltuberosität, *Tuberositas,* welche zum Ansatz für die tiefen Rückenmuskeln dient. Diese Tuberositäten sind jedoch an den unteren Brustwirbeln (besonders deutlich am XI. und XII.) durch die weiter unten zu erwähnenden Procc. mamillares und accessorii ersetzt. Die Gelenkfortsätze der Brustwirbel stehen mit ihren völlig ebenen Gelenkflächen fast ganz in der Frontalebene. Die oberen Gelenkflächen sehen dabei nach hinten, die unteren nach vorn. Für den XII. Brustwirbel ist besonders charakteristisch, dass der obere Gelenkfortsatz mit seiner Knorpelfläche noch in der Frontalebene, der untere dagegen, wie

[1]) Die Bezeichnung „halb“ ist nicht wörtlich zu nehmen, da an jedem von den oberen und unteren Brustwirbeln die oberen halben Foveae costales grösser zu sein pflegen als die unteren.

bei den Lendenwirbeln überhaupt, in der Sagittalebene steht. Die Dornen sind stark entwickelt und besonders an den mittleren Brustwirbeln erheblich nach abwärts geneigt, sodass sie sich dachziegelfömig decken.

d) Die Lendenwirbel.

Die 5 Lendenwirbel besitzen einen Körper, welcher, wie an allen übrigen Wirbeln, je weiter nach unten um so mehr an Grösse zunimmt und dessen horizontaler Durchschnitt etwa bohnenförmig aussieht. Der Hals des Bogens steht nach hinten. Das *Foramen vertebrale* erscheint an allen, besonders an den unteren Lendenwirbeln, dreiseitig mit abgerundeten Ecken und ist wegen der grösseren Breite des Körpers etwas grösser als bei den Brustwirbeln. Die Gelenkfortsätze stehen mit ihren Gelenkflächen in der Sagittalebene — die oberen sind dabei etwas concav, die unteren ein wenig convex. Nur die unteren Gelenkfortsätze des V. Lendenwirbels sind mit ihrer Knorpelfläche mehr nach vorn gerichtet. Die Querfortsätze, welche bei den Brustwirbeln stark nach hinten stehen, richten sich bei den Lendenwirbeln wiederum ganz transversal. Am oberen Gelenkfortsatze befindet sich hinten ein Vorsprung, der *Processus mamillaris*, und zwischen dem oberen Gelenkfortsatze und der Wurzel des Querfortsatzes ein zweiter kleinerer, der *Processus accessorius*, welche beide für Muskelansätze bestimmt sind. Die Procc. mamillares und accessorii sind besonders stark an den oberen Lendenwirbeln und meistens auch noch an den unteren Brustwirbeln entwickelt. Die Dornen der Lendenwirbel stehen horizontal nach hinten und sind durch ihre Stärke und Höhe ausgezeichnet.

Die Gelenke und Bänder der Wirbelsäule.

a) Gelenke und Bänder der Beugewirbel.

1. Das *Lig. longitudinale anterius* (commune vertebrarum anterius) verläuft in verticaler Richtung längs der Vorderfläche der Wirbelkörper vom Tuberculum anterius des Atlas bis zur Kreuzbeinaushöhlung hinab, wo es sich allmählich verliert. Die Fasern dieses Bandes sind mit dem Periost der Wirbelkörper fest verwachsen.

2. Das *Lig. longitudinale posterius* (commune vertebrarum posterius) verläuft an der Hinterfläche der Wirbelkörper (also innerhalb der Rückenmarkshöhle) vom Epistropheus an nach abwärts und verliert sich allmählich im Kreuzbeinkanal.

3. Die Zwischenwirbelscheiben, *Fibrocartilagines intervertebrales* s. Ligg. intervertebralia, stellen faserknorpelige Scheiben[1]) vor, welche zwischen den Wirbelkörpern gelegen sind und den letzteren nur eine geringe Beweglichkeit gegen einander gestatten. Doch ist die Mitte einer jeden Zwischenwirbelscheibe nicht faserknorpelig, sondern gallertig und wird deswegen als Gallertkern, *Nucleus pulposus* s. gelatinosus, bezeichnet (ein Rest der ehemals beim Embryo vorhandenen Chorda dorsalis), während die faserige Umgrenzung des Gallertkerns den sogen. *Anulus fibrosus* (richtiger fibrocartilagineus) bildet.

4. Die Gelenke zwischen den *Procc. articulares* sind wahre Gelenke (und zwar Amphiarthrosen), deren Kapseln besonders an den Lendenwirbeln hinten durch mächtigere Faserzüge verstärkt sind (cf. S. 15).

5. Die *Ligg. flava* (intercruralia) füllen die Lücken zwischen den hinteren Abschnitten der Wirbelbogen aus. Ihr gelbes Aussehen (und damit ihre Bezeichnung) rührt davon her, dass sie ganz aus elastischem Gewebe bestehen.

6. Die *Ligg. interspinalia* verlaufen zwischen je zwei benachbarten Wirbeldornen; sie sind am stärksten an den Lendenwirbeln entwickelt.

7. Das *Lig. supraspinale* s. apicum hängt mit den vorigen Bändern zusammen und erstreckt sich längs der Spitzen der Wirbeldornen vom VII. Halswirbel bis zum Kreuzbein herab.

8. Das *Lig. nuchae* bildet einen Ersatz für die Ligg. interspinalia und das Lig. supraspinale der Halswirbel. Das Lig. nuchae ist ein dreiseitiges Band, welches an den Dornen sämtlicher Halswirbel entspringt und sich oben an der Crista occipitalis externa ansetzt. Sein hinterer freier Rand ist etwas verdickt und stellt die eigentliche Fortsetzung des Lig. supraspinale dar.

Da die Halswirbeldornen relativ klein und die Nackenmuskeln ziemlich massig sind, entspringen vom Lig. nuchae alle oberflächlichen Muskeln des Nackens, welche eigentlich von den Dornfortsätzen ihren Ursprung nehmen sollten. Das Lig. nuchae ist beim Menschen durch seinen grossen Gehalt an elastischen Fasern ausgezeichnet. Bei vielen Tieren, z. B. beim Ochsen, besteht dasselbe sogar gänzlich aus elastischem Gewebe.

---

[1]) Die Zwischenwirbelscheiben bestehen aus wirklichem Faserknorpel, während verschiedene andere Gebilde, welche man gewöhnlich kurzweg als faserknorpelig bezeichnet, eigentlich aus derbem fibrösen Bindegewebe zusammengesetzt sind.

9. Die *Ligg. intertransversaria* sind unregelmässige Bandstreifen, welche zwischen je zwei benachbarten Wirbelquerfortsätzen verlaufen.

Die Bewegungen, welche mittels der Beugewirbel und damit überhaupt mittels der ganzen Wirbelsäule ausgeführt werden können, sind: 1) die Beugung nach vorn oder hinten (die letztere ist auch als Streckung bezeichnet worden); 2) die seitliche Beugung nach rechts und links; und endlich 3) eine Torsion nach rechts oder links (um eine senkrechte Axe). Die Ausgiebigkeit dieser Bewegungen nach dieser oder jener Richtung ist nun einerseits von der Elasticität der Bandapparate, insbesondere der Zwischenwirbelscheiben, andererseits von der Stellung der Gelenkflächen an den Procc. articulares abhängig. Im Halsteile der Wirbelsäule kann demgemäss vermöge der schrägfrontalen Stellung dieser Gelenke eine geringere Beugung nach vorn, eine ausgiebigere nach hinten, aber auch eine solche nach links oder rechts ausgeführt werden. Auch eine seitliche Beugung in Verbindung mit einer Torsionsdrehung nach derselben Seite kann hier stattfinden. Im Brustteile ist, entsprechend den frontal gerichteten Gelenkflächen der Procc. articulares, hauptsächlich eine Beugung nach links oder rechts ausführbar. Der Lendenteil endlich mit seinen sagittal gestellten Gelenkfortsätzen bietet die günstigsten Bedingungen für die Beugung nach vorne oder hinten dar. In der That sind hier andere Bewegungen auf ein Minimum reduciert. Die Länge der Wirbelsäule kann selbst bei ein und demselben Individuum sehr wechseln, je nachdem dasselbe längere Zeit die Rückenlage eingenommen oder sich in aufrechter Stellung befunden hatte.

b) Gelenke und Bänder der Drehwirbel und des Hinterhauptbeines.

1. Die Gelenkverbindung zwischen den oberen Gelenkfortsätzen des Atlas und den Procc. condyloidei des Hinterhauptbeines *Artic. atlantooccipitalis* besteht somit aus zwei combinierten Gelenken, welche ellipsoidische Gelenkflächen zeigen. Als Verstärkungsbänder dieser Gelenke können die *Membrana atlantooccipitalis anterior* und *posterior* aufgefasst werden.

Die *Membrana atlantooccipitalis* (s. obturatoria) *anterior* liegt zwischen dem vorderen Bogen des Atlas und dem vorderen Rande des Foramen magnum als eine straffe fibröse Haut, deren Vorderfläche in der Medianlinie gewöhnlich einen stärkeren Faserzug, den *Lacertus medius Weitbrechti,* besitzt.

Zwischen dem hinteren Bogen des Atlas und dem hinteren Rande des Foramen magnum befindet sich die *Membrana atlanto-occipitalis* (s. obturatoria) *posterior*, eine schlaffe bindegewebige Haut, welche von der A. und V. vertebralis, sowie dem N. suboccipitalis, durchbohrt wird.

Die Hauptbewegung, welche in diesen Gelenken ausgeführt werden kann, ist die Nickbewegung, welche sich um eine transversale Axe vollzieht. Auch eine geringe seitliche Beugung des Kopfes (um eine sagittale Axe) kann hier stattfinden.

2. Die Gelenkverbindung zwischen dem Zahne des Epistropheus und dem vorderen Bogen des Atlas, *Art. atlanto-odontoidea*, stellt ein sog. Radgelenk, *Trochoides* s. Rotatio (cf. S. 13), vor. Zu ihrer Fixation dient hautsächlich ein kreuzförmiges Verstärkungsband, das *Lig. cruciatum atlantis*, welches hinter dem Zahnfortsatze gelegen ist. Zwischen diesem Bande und der hinteren Fläche des Zahnes befindet sich ein Schleimbeutel, welcher hier als eine Art von zweitem Gelenk fungiert. Das Lig. cruciatum hat die wichtige Function, zu verhindern, dass der Zahn des Epistropheus bei den Bewegungen des Kopfes auf das dahintergelegene Rückenmark drückt, und eine Zerreissung dieses Bandes würde somit Quetschung des Rückenmarkes und den Tod zur Folge haben. Am Lig. cruciatum unterscheidet man wieder: a) einen queren Schenkel, das *Lig. transversum atlantis*, welches zwischen den beiden Massae laterales des Atlas verläuft; b) einen oberen Schenkel, *Appendix superior*, welcher sich am vorderen Rande des Foramen magnum ansetzt; und c) einen unteren Schenkel, *Appendix inferior*, welcher nach abwärts zur hinteren Fläche des Körpers des Epistropheus zieht.

Von dem Kopfe des Zahnes gehen ferner drei schmale Bänder zum Hinterhauptbein: eins (dicht vor dem Appendix superior) in der Medianlinie zum vorderen Rande des For. magnum, das *Lig. apicis* s. suspensorium dentis, und zwei nach lateralwärts zur medialen Fläche der Processus condyloidei, die *Ligg. alaria*.

Das Lig. cruciatum wird hinten bedeckt von dem *Lig. latum epistrophei* (auch als Membrana ligamentosa s. Apparatus ligamentosus Weitbrechti bezeichnet). Das Lig. latum entspringt vom vorderen Rande des For. magnum und heftet sich an der hinteren Fläche des Epistropheuskörpers an. Nach abwärts setzt sich dasselbe ohne scharfe Grenze in das Lig. longitudinale posterius fort. Dorsalwärts vom Lig. latum, von ihm deutlich getrennt ist dann noch ein ähnliches derbes Band, die sogen. *Membrana tectoria*,

gelegen, welche sich nach abwärts ebenfalls in das Lig. longitudinale posterius fortsetzt.

In der Artic. atlantoodontoidea findet die seitliche Drehung des Kopfes um eine verticale Axe statt, welche der Längsaxe des Cylinders (also des Zahnfortsatzes) entspricht.

3. Die Gelenkverbindung zwischen den unteren Procc. articulares des Atlas und den oberen des Epistropheus, *Art. atlantoepistrophica lateralis,* kann als ein Gelenk mit kegelförmigen Knorpelflächen aufgefasst werden, von denen die obere concav, die untere convex ist. Die Axe dieses Kegels fällt mit der Axe des Zahnfortsatzes zusammen. Während sich somit der Atlas um den Zahn dreht, verschieben sich zugleich die Gelenkfortsätze des Atlas gegen diejenigen des Epistropheus, so dass also die seitliche Drehung des Kopfes in allen drei Gelenken zugleich ausgeführt wird.

C. Die Muskeln des Rückens.

Die Muskeln des Rückens teilt man in drei grosse Gruppen ein:

a) Die oberflächlichen Rückenmuskeln, welche sämtlich von Dornfortsätzen nach lateralwärts verlaufen. An denselben unterscheidet man 2 Unterabteilungen, nämlich:

α) Extremitätenmuskeln, welche sich an der oberen Extremität,

β) Rippenmuskeln, welche sich an den Rippen festsetzen.

b) Die tiefen langen Rückenmuskeln (auch als eigentliche Rückenmuskeln bezeichnet), welche longitudinal zu beiden Seiten der Wirbelsäule verlaufen. Man teilt dieselben in 2 Unterabteilungen, nämlich:

α) den *M. splenius capitis et colli;*

β) den *M. sacrospinalis* (extensor dorsi communis).

c) Die tiefen kurzen Rücken- und Nackenmuskeln. Dieselben zerfallen in 2 Unterabteilungen, nämlich:

α) kurze tiefe Rückenmuskeln;

β) kurze tiefe Nackenmuskeln.

a) Die oberflächlichen Rückenmuskeln.[1])

α) Extremitätenmuskeln.

Hierzu gehören: 1) der *M. trapezius;* 2) der *M. latissimus*

[1]) Mnemotechnisch ist zu beachten, dass bei den Ursprüngen und Ansätzen dieser ganzen Muskelgruppe die Zahlen 2 bis 4 fast überall (ausgenommen beim *M. trapezius*) eine Rolle spielen.

dorsi; 3) der *M. teres major;* 4) die *Mm. rhomboidei major et minor.*[1])

1. Der *M. trapezius* s. cucullaris entspringt vom medialen Teile der Linea nuchae superior, vom Lig. nuchae und von den Dornen sämtlicher Brustwirbel. Die oberen Fasern des Muskels setzen sich am lateralen Drittel der Clavicula, die mittleren am Acromion und die unteren an dem Rest der Spina scapulae fest. Zu merken ist, dass die Ansatzlinie des Trapezius genau dem Ursprung des M. deltoideus entspricht. Die Mm. trapezii bilden in der Umgebung des VII. Halswirbels einen Sehnenspiegel, d. h. eine vierseitige Stelle, welche ganz aus Sehnensubstanz besteht und ziemlich genau die Form der beiden Muskeln wiederholt.

Die Function des Trapezius: wenn sich alle Fasern des Muskels contrahieren, wird die Schulter nach hinten und medianwärts gezogen, wie dies z. B. bei der militärischen Haltung geschieht. Die oberen Fasern des Trapezius heben den Schultergürtel (worunter man die Clavicula + Scapula versteht) und treten somit in Action, wenn Lasten auf der Schulter getragen werden. Indem jedoch die oberen Fasern des Trapezius die Clavicula und Scapula heben, wird zu gleicher Zeit der untere Winkel der Scapula nach lateralwärts gedreht — eine Drehung, welche z. B. eintritt, wenn der Oberarm über die Horizontale hinaus erhoben wird. Die unteren Fasern müssen die Schulter nach abwärts ziehen.

Mot. Nerv.: der *N. accessorius Willisii* und Zweige der oberen *Nn. cervicales.*

2. Der *M. latissimus dorsi* liegt mit seinen obersten Fasern unter dem vorigen Muskel. Er entspringt von den Dornen der 4 (mitunter auch 5—8) unteren Brustwirbel, von den Dornen sämtlicher Lenden- und Kreuzbeinwirbel, ferner von der Crista iliaca, endlich mit 4 (mitunter auch 3) Zacken von den 4 (oder auch nur 3) untersten Rippen. Die Fasern des Latissimus convergieren nach oben hin und setzen sich zum Teil an der Crista tuberculi minoris des Oberarmes fest, strahlen jedoch hauptsächlich in den Sulcus intertubercularis hinein. Während dieses Verlaufes bedecken die obersten Muskelbündel noch einen kleinen Teil von dem unteren Winkel der Scapula.

Die Function des Latissimus ist, den Oberarm nach unten und hinten zu ziehen und ihn zugleich nach einwärts zu rollen.

---

[1]) Viele Autoren rechnen den *M. levator scapulae* (s. S. 96) ebenfalls hierher.

Am vollständigsten tritt er in Thätigkeit, wenn jemand versucht, sich das Taschentuch aus der hinteren Rocktasche zu ziehen, ferner besonders bei den sogen. Schwadronshieben, bei denen der Hieb weniger mit dem Handgelenk als mit dem ganzen Arm ausgeführt wird. Wenn der Schultergürtel fixiert ist, so kann der Latissimus vermöge seines Ursprunges von den untersten 4 Rippen die letzteren heben, dadurch zur Erweiterung des Thorax beitragen und somit auch als Inspirationsmuskel fungieren.

Mot. Nerv: der *N. thoracodorsalis* aus dem *Plexus brachialis*.

3. Der *M. teres major* entspringt von der hinteren Fläche des unteren Schulterblattwinkels und setzt sich gemeinsam mit dem vorigen Muskel[1]) an der Crista tuberculi minoris fest. Seine Endsehne ist dabei hinter der Endsehne des Latissimus gelegen. Der Teres major wird vielfach zu den Armmuskeln gerechnet, kann jedoch auch ebenso gut als eine vom Schulterblatt entspringende Portion des Latissimus aufgefasst werden, da beide Muskeln gemeinsam inserieren und von demselben Nerven versorgt werden.

Die Function ist ähnlich wie beim Latissimus. Der Teres major ist also Einwärtsroller und Herabzieher des Armes, d. h. wenn der untere Schulterblattwinkel durch andere Muskeln fixiert ist.

Mot. Nerv: der *N. subscapularis* aus dem *Plexus brachialis*.

4. Die *Mm. rhomboidei major et minor* können auch als ein einziger Muskel, *M. rhomboideus*, zusammengefasst werden. Der Rhomboideus minor s. superior entspringt vom Lig. nuchae der 2 untersten Halswirbel, der Rhomboideus major s. inferior von den 4 obersten Brustwirbeldornen. Beide Muskeln setzen sich am medialen Rande des Scapula (von der Spina an nach abwärts) fest.

Ihre Function besteht somit darin, die Scapula (insbesondere den unteren Winkel derselben) nach medianwärts, oben und hinten zu ziehen.

Mot. Nerv: der *N. dorsalis scapulae* aus dem *Plexus brachialis*.

β) Die Rippenmuskeln.

Zu dieser Gruppe rechnet man: 1) den *M. serratus posterior* (s. posticus) *superior*; 2) den *M. serratus posterior* (s. posticus) *inferior*.

---

[1]) Zwischen den Insertionssehnen beider Muskeln ist ein Schleimbeutel, die *Bursa m. latissimi*, zwischen der Sehne des M. teres major und dem Os humeri die *Bursa m. teretis majoris* gelegen.

1. Der *M. serratus posterior superior* entspringt vom Lig. nuchae der 2 unteren Halswirbeldornen und von den 2 oberen Brustwirbeldornen und setzt sich an 4 Rippen fest, von der II. nach abwärts gerechnet.

Funktion: er muss diese Rippen heben und dadurch als Inspirationsmuskel fungieren können.

1. Der *M. serratus posterior inferior* entspringt von den Dornen der 2 untersten Brust- und der 2 obersten Lendenwirbel und setzt sich an den vier untersten Rippen fest.

Funktion: er soll diese Rippen nach abwärts ziehen und würde in diesem Falle als Verengerer des Thorax, d. h. als Expirationsmuskel wirken. Da er die Rippen aber anscheinend zugleich ein wenig nach hinten ziehen kann — eine Bewegung, die den unteren Teil des Thorax eigentlich erweitern müsste — so muss man sagen, dass seine Funktion zur Zeit noch nicht völlig klar erkannt ist. /. R.-R. 539

Mot Nerven: aus den hinteren Aesten der *Nn. spinales*.

b) Die tiefen langen Rückenmuskeln (Rumpfmuskeln).

α) Der *M. splenius capitis et cervicis* s. colli (M. spinotransversalis von GEGENBAUR).

Der *M. splenius capitis* entspringt von den Dornen des III. Halswirbels bis zum III. Brustwirbel, der *M. splenius cervicis* von den 3 nach abwärts folgenden Brustwirbeldornen (IV.—VI.). Der *Splenius cervicis* setzt sich alsdann an den Querfortsätzen der drei obersten Halswirbel, der *Splenius capitis* an dem Hinterhauptbeine dicht unterhalb der Linea nuchae superior fest.[1]) Beide Muskeln hängen continuierlich mit einander zusammen.

Die Funktion der Splenii besteht darin, den Kopf und die 3 obersten Halswirbel bei einseitiger Wirkung seitwärts zu drehen bei doppelseitiger Wirkung nach hinten und abwärts zu ziehen.

Mot. Nerven: aus den hinteren Aesten der *Nn. spinales*.

β) Der *M. sacrospinalis* (M. extensor dorsi communis. M. erector trunci).

Der *M. sacrospinalis* ist ein sehr complicierter Muskel, welcher zu beiden Seiten der Wirbeldornen gelegen ist und im wesentlichen die Streckung der Wirbelsäule und die Drehung der einzelnen

---

[1]) Es ist zu beachten, dass für die Ursprünge und Ansätze der *Mm. splenii* die Zahl 3 eine bemerkenswerte Rolle spielt: doch sind Variationen von dem eben angegebenen Verhalten sehr häufig.

Wirbel gegen einander bewirkt. Er kann zunächst in 2 Unterabteilungen eingeteilt werden, nämlich: I. den *M. spinotransversalis* (WALDEYER) s. M. sacrospinalis (HENLE), welcher mehr lateral gelegen ist und dessen Fasern im Wesentlichen von unteren Dorn- und Querfortsätzen zu oberen Querfortsätzen verlaufen; und II. den *M. transversospinalis* (HENLE), welcher mehr medial, in den Sulci dorsales der Wirbelsäule (d. h. in den beiden zwischen den Dornen und Querfortsätzen befindlichen longitudinalen Rinnen), gelegen ist, und dessen Fasern im wesentlichen von unteren Querfortsätzen zu oberen Dornfortsätzen verlaufen.

M. Sacrospinalis

I. Der *M. spinotransversalis.*

Der *Spinotransversalis* wird in 3 Unterabteilungen geteilt, nämlich: 1) den lateral gelegenen *M. iliocostalis* (M. sacrolumbalis); 2) den medial gelegenen *M. longissimus;* und 3) den noch weiter medial gelegenen *M. spinalis dorsi.*

1. Der *M. iliocostalis* wird wieder in 3 Unterabteilungen zerlegt, nämlich α) den *M. iliocostalis lumborum;* β) den *M. iliocostalis dorsi;* und γ) den *M. iliocostalis cervicis* (M. cervicalis ascendens). Der Iliocostalis entspringt zusammen mit dem Longissimus dorsi von der hinteren Fläche des Kreuzbeines und dem hintersten Teile der Crista iliaca *(Iliocostalis lumborum)* und erstreckt sich längs der Rippenwinkel und der Querfortsätze der Halswirbel nach oben hin bis etwa zum Querfortsatze des IV. Halswirbels. Während er so in vertikaler Richtung über die Rippenwinkel hinüberzieht, empfängt er von den unteren Rippen neue Ursprungszacken *(Iliocostalis dorsi);* in gleichem Masse giebt er jedoch wieder Insertionszacken an die oberen Rippen ab. Der oberste Teil des Muskels, der *Iliocostalis cervicis*, entspringt von den (4 bis 6) obersten Rippen und setzt sich an den Querfortsätzen der (gewöhnlich 4) untersten Halswirbel fest.

2. Der *M. longissimus* wird eingeteilt in: α) den *Longissimus dorsi;* β) den *Longissimus cervicis* (M. transversalis cervicis); γ) den *Longissimus capitis* (M. trachelomastoideus s. complexus minor). Der *Longissimus dorsi* entspringt unten gemeinsam mit dem M. iliocostalis, mit welchem er hier so fest verwachsen ist, dass beide nur künstlich getrennt werden können. Weiter oben sieht man jedoch eine deutliche Rinne zwischen denselben verlaufen. Ausserdem bekommt der Longissimus dorsi accessorische Ursprünge von den Dornen und Muskeltuberositäten der Lendenwirbel und der untersten Brustwirbel. Die Insertionen des

Muskels laufen nach Art einer Kornähre in mediale und laterale Zacken aus. Die medialen Zacken setzen sich an die Procc. accessorii der Lenden- und die Muskeltuberositäten der Brustwirbel, die lateralen Zacken an die Querfortsätze der Lendenwirbel und die Rippen fest. Der *Longissimus cervicis* bildet die Fortsetzung des Longissimus dorsi nach der Halswirbelsäule hin, entspringt von den Querfortsätzen der oberen Brustwirbel (mitunter auch der untersten Halswirbel) und befestigt sich an den Querfortsätzen der oberen Halswirbel. Der *Longissimus capitis* entspringt von den Querfortsätzen der unteren Hals- und oberen Brustwirbel und setzt sich an die Pars mastoidea des Schläfenbeines fest.[1])

3. Der *M. spinalis* wird eingeteilt in *α*) den *Spinalis dorsi; β*) den *Spinalis cervicis.* Unter der Bezeichnung Spinalmuskeln versteht man alle Muskeln, welche von unteren zu oberen Wirbeldornen verlaufen und dabei mindestens einen Wirbel überspringen. Der *Spinalis dorsi* ist mit den von den Wirbeldornen kommenden accessorischen Sehnen des Longissimus meist so fest verschmolzen, dass beide hier nur künstlich getrennt werden können. Er entspringt mit mehreren Zacken von den unteren Brust- und oberen Lendenwirbeldornen und geht zu oberen Brustwirbeldornen hin. Der *Spinalis cervicis* ist sehr unbeständig und verläuft von unteren Halswirbeldornen zu oberen Halswirbeldornen.[2])

Mot. Nerven: aus den hinteren Ästen der *Nn. spinales.*

II. Der *M. transversospinalis.*

Der *M. transversospinalis* besteht aus 3 Unterabteilungen, nämlich: 1) den *Mm. semispinales;* 2) dem *M. multifidus (spinae)* und 3) den *Mm. rotatores* (THEILE).

1. Die *Mm. semispinales* teilt man ein in: *α*) den *Semispinalis dorsi; β*) den *Semispinalis cervicis; γ*) den *Semispinalis capitis* (M. complexus major et biventer cervicis). Unter der Bezeichnung Semispinalmuskeln versteht man alle Muskeln, welche von unteren Querfortsätzen zu höher gelegenen Wirbeldornen gehen und dabei mehrere Wirbel überspringen. Der *Semispinalis dorsi* beginnt an den unteren Brustwirbeln und setzt sich continuierlich

---

[1]) Der *M. longissimus* entspringt also, abgesehen von den accessorischen Ursprüngen, im Wesentlichen von Wirbelquerfortsätzen und setzt sich ebenso an die letzteren an.

[2]) Als *M. spinalis capitis* könnte man den *M. rectus capitis posterior major* auffassen.

in den *Semispinalis cervicis* fort, welcher bis zum Dorn des II. Halswirbels in die Höhe reicht. Am *Semispinalis capitis* unterscheidet man einen medialen Kopf, *M. biventer cervicis,* und einen lateralen Kopf, *M. complexus major*. Der *M. biventer* entspringt von den Querfortsätzen der oberen Brustwirbel (etwa des II. bis VI.) und besitzt eine Zwischensehne, von welcher sein Name herrührt. Der *M. complexus major* entspringt von den Querfortsätzen der oberen Brustwirbel und sämtlicher Halswirbel bis zum II. hinauf. Beide Muskeln setzen sich am Hinterhauptbeine zwischen der Linea nuchae sup. und inf. fest.

2. Der *M. multifidus spinae* ist an der Hals- und Brustwirbelsäule von dem M. semispinalis bedeckt, tritt dagegen an der Lendenwirbelsäule dicht unter den accessorischen Sehnen des Longissimus frei zu Tage. Die Fasern des Multifidus haben zwar denselben Verlauf, sind aber kürzer als diejenigen des Semispinalis und überspringen meistens nur zwei Wirbel, indem sie im übrigen ebenfalls von unteren Querfortsätzen zu den Dornen höher gelegener Wirbel ziehen. Der Muskel erstreckt sich auf diese Weise mittels kurzer schräger Faserzüge von der hinteren Fläche des Kreuzbeines bis zum Dorn des II. Halswirbels.

3. Die *Mm. rotatores*[1]) liegen noch tiefer als der Multifidus, haben denselben Faserlauf und gehen von der Wurzel eines unteren Querfortsatzes zur Wurzel des Dornfortsatzes eines nächst höheren Wirbels. Diese Muskeln verlaufen aber immer zwischen je zwei benachbarten Wirbeln und finden sich übrigens nur an der Brustwirbelsäule vor.

Mot. Nerven: sämtlich aus den hinteren Zweigen der *Nn. spinales.*

c) Die kurzen tiefen Rücken- und Nackenmuskeln.

α) Die kurzen tiefen Rückenmuskeln (Muskeln der Beugewirbel).

Hierzu rechnet man: 1) die *Mm. interspinales*; 2) die *Mm. intertransversarii;* 3) die *Mm. levatores costarum.*

1. Die *Mm. interspinales* verlaufen von Wirbeldorn zu Wirbeldorn zwischen je zwei benachbarten Wirbeln. An den Hals- und Lendenwirbeln liegen sie paarig zu beiden Seiten der Median-

---

[1]) Während diese Muskeln beim Menschen nur schwach entwickelt sind, zeigen sich dieselben beim Bären, wie THEILE zuerst auffand, sehr stark ausgebildet. Man hat *Mm. rotatores breves* und *Mm. rotatores longi* von einander unterschieden, von denen die letzteren einen, mitunter auch zwei Wirbel überspringen.

linie, während sie an den sich dachziegelförmig deckenden Dornen der Brustwirbel fehlen.

2. Die *Mm. intertransversarii* verlaufen zwischen den Querfortsätzen je zweier benachbarter Wirbel. Dieselben fehlen ebenfalls an der Brustwirbelsäule, sind dagegen an der Hals- und Lendenwirbelsäule doppelt. An der Halswirbelsäule unterscheidet man entsprechend den doppelten Zacken der Querfortsätze *Mm. intertransversarii anteriores* und *posteriores*, zwischen den Querfortsätzen der Lendenwirbel *Mm. intertransversarii mediales* und *laterales*.

3. Die *Mm. levatores costarum* (Heber der Rippen) gehen von der Muskeltuberosität je eines Querfortsatzes zur nächst tiefer gelegenen Rippe. Man unterscheidet *Mm. levatores breves* und *longi*, von denen die letzteren eine oder mehrere Rippen überspringen.

Die Funktionen dieser Muskeln bedürfen keiner besonderen Erklärung.

Mot. Nerven: sämtlich aus den hinteren Zweigen der *Nn. spinales*.

β) Kurze tiefe Nackenmuskeln (Muskeln der Drehwirbel).

Hierzu gehören: 1) der *M. rectus capitis post. major;* 2) der *M. rectus capitis post. minor;* 3) der *M. rectus capitis lateralis;* 4) der *M. obliquus capitis superior;* 5) der *M. obliquus capitis inferior*. Von diesen Muskeln setzen sich die beiden *Recti capitis posteriores* und der *Obliquus superior* an der Linea nuchae inferior des Hinterhauptbeines an. Im Einzelnen verhalten sich dieselben folgendermassen:

1. Der *M. rectus capitis posterior major* geht vom Dorn des Epistropheus zur Linea nuchae inferior.

2. Der *M. rectus capitis posterior minor* geht vom *Tuberculum posterius* des Atlas zur Linea nuchae inferior.

3. Der *M. obliquus capitis superior* verläuft vom Querfortsatze des Atlas zur Linea nuchae inferior.

4. Der *M. obliquus capitis inferior* verläuft vom Dorn des Epistropheus zum Querfortsatze des Atlas.

5. Der *M. rectus capitis lateralis* geht vom Querfortsatze des Atlas zum Proc. jugularis des Hinterhauptbeines.

Funktionen: Während der Rectus lateralis den Kopf zur Seite neigt, die Recti posteriores und der Obliquus superior ihn hauptsächlich nach hinten ziehen, dient der Obliquus inferior ganz besonders dazu, den Atlas (und damit auch den Kopf) seitlich zu

drehen. Zu beachten ist, dass die Drehbewegung des Kopfes sich hauptsächlich in den Gelenken zwischen Atlas und Epistropheus vollzieht, während die Nickbewegung in dem Gelenk zwischen Atlas und Hinterhauptbein stattfindet.

Mot. Nerven: sämtlich vom *N. suboccipitalis*, dem hinteren Aste des I. Cervicalnerven.

Die *Mm. obliqui superiores* und *inferiores* beider Seiten begrenzen zusammen eine rhombische Figur mit abgestutzter oberer Ecke; in diesem Rhombus kann man die A. vertebralis und die hinteren Äste der beiden oberen Cervicalnerven, nämlich den N. suboccipitalis und N. occipitalis major, auffinden.

D. Die Fascien des Rückens.

Am Rücken unterscheidet man:

1. Die oberflächliche Rückenfascie, *Fascia superficialis dorsi.* Sie bedeckt als eine meist nicht sehr starke, graue fibröse Lage die Oberfläche des M. trapezius und latissimus.

2. Die tiefe Rückenfascie, *Fascia profunda dorsi* s. lumbodorsalis. Diese Fascie besteht aus einem vorderen und einem hinteren Blatte, welche den *M. sacrospinalis* (Extensor dorsi communis) zwischen sich fassen.

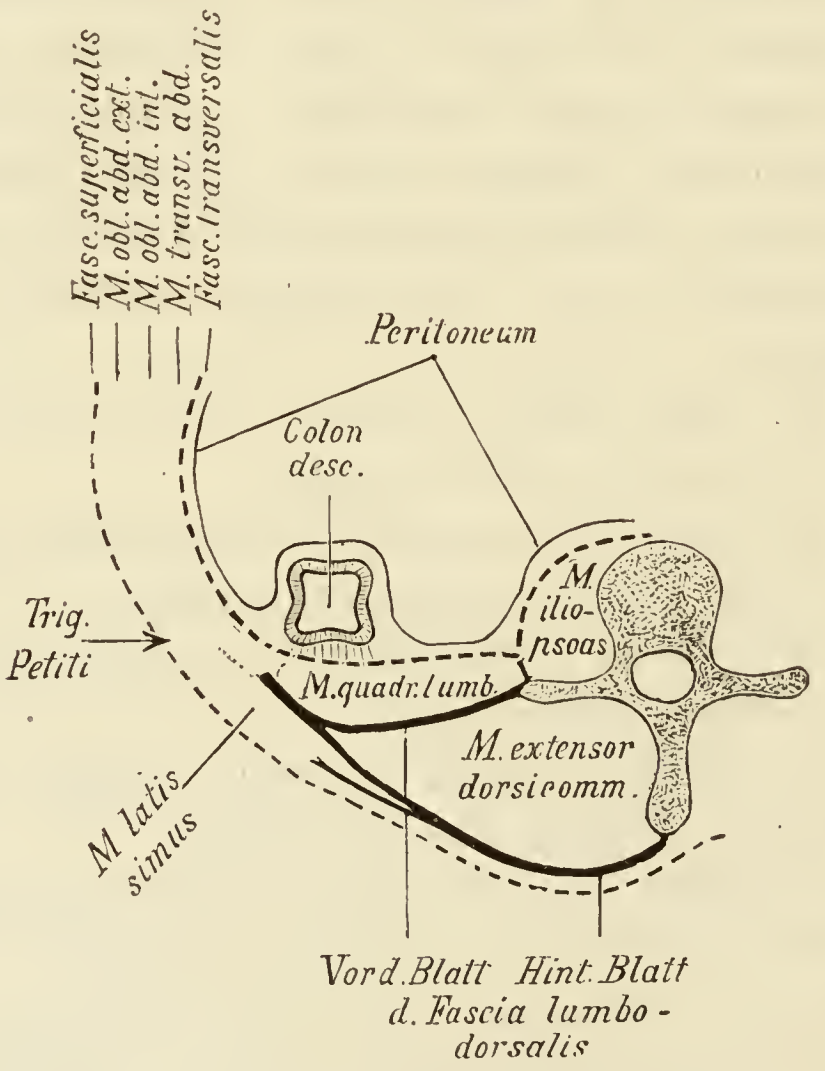

Fig. 4.
Horizontalschnitt durch die Lendenwirbelgegend

Das vordere Blatt der Fascia lumbodorsalis liegt (dicht vor dem Extensor dorsi communis) zwischen der XII. Rippe, den Querfortsätzen der Lendenwirbel und der Crista iliaca und wird auch als *Lig. lumbocostale* oder *Lig. iliocostale* bezeichnet. An der Vorderfläche dieses Blattes ist der M. quadratus lumborum gelegen.

Das hintere Blatt der Fascie erstreckt sich (hinter dem Extensor dorsi communis) hauptsächlich zwischen beiden Mm. serrati posteriores (sup. und inf.) und über dieselben nach oben und unten hinaus, weshalb es auch als *Fascia serrata* bezeichnet worden ist. Man kann also sagen, dass die beiden Mm. serrati posteriores mit ihren Aponeurosen eigentlich nur Unterbrechungen dieses Fascienblattes darstellen, welche an bestimmten Stellen in das letztere eingelagert sind. Oberhalb des M. serratus post sup., also am Halse, setzt sich dieses Blatt allmählich auf die Oberfläche des M. splenius fort, indem es immer schwächer wird. Unten ist dasselbe untrennbar mit der hinter ihm gelegenen Aponeurose des Latissimus dorsi verschmolzen. Medianwärts (s. Fig. 4) ist es an die Procc. spinosi der Wirbel befestigt. Nach lateralwärts geht dasselbe am Thorax auf die Aussenfläche der Rippen und Intercostalmuskeln über, während es am Lendenteile mit dem vorderen Blatte zu einer einzigen, mehr sehnigen Ausbreitung zusammenfliesst, welche dem M. obliquus int. und transversus abdominis zum Ursprunge dient.

VIII. Die Knochen, Bänder, Muskeln, Fascien und Regionen des Thorax.

A. Der knöcherne Thorax.

a) Allgemeines.

Der knöcherne Brustkorb, *Thorax*, stellt einen kuppelförmigen Behälter dar, dessen Binnenraum, *Cavum thoracis*, zur Aufnahme der Brusteingeweide besimmt ist. Man unterscheidet an dem Thorax eine kleinere obere Öffnung, *Apertura thoracis superior*, eine grössere untere, *Apertura thoracis inferior*, und vier Wände, die sich indessen nicht scharf von einander abgrenzen lassen.

Die *Apertura thoracis superior* wird begrenzt vom I. Brustwirbel, von den beiden ersten Rippen und dem Manubrium sterni und hat die Form eines Kartenherzens mit abgestumpfter, nach vorn und abwärts gelegener Spitze. Die Ebene, in welcher die Apertura thoracis sup. liegt, ist derart schräg geneigt, dass ihre Fortsetzung fast in einer Flucht mit der vorderen Fläche des Sternums liegt. Hierbei ist als wichtig zu beachten, dass der obere Rand des Manubrium sterni sich an der Leiche nahezu constant in einer Höhe mit der Bandscheibe zwischen dem II. und III. Brustwirbel befindet.

Die *Apertura thoracis inferior* wird durch den XII. Brustwirbel, die beiden XII. Rippen, die Spitzen der beiden XI. und die Knorpel der übrigen unteren Rippen bis zur VII. hin, endlich ganz nach vorn durch den Processus xiphoideus sterni gebildet. Die untere Öffnung des Brustkorbes hat eine bohnenförmige Gestalt, bildet jedoch nach vorn und oben, also nach dem Brustbein hin, zwischen den Knorpeln der beiden VII. Rippen einen tiefen winkligen Einschnitt, welchen man als Thoraxeinschneit oder Thoraxwinkel, *Angulus infrasternalis* s. Incisura thoracis, bezeichnet hat. Der untere bogenförmige Rand des Thorax wird auch Rippenbogen, *Arcus costarum,* benannt. Während durch die obere Öffnung des Thorax die Luft- und die Speiseröhre nebst einer Anzahl von wichtigen Gefässen und Nerven hindurchtreten, ist die untere Öffnung durch das Zwerchfell verschlossen, welches allerdings ebenfalls vom Oesophagus, sowie von verschiedenen Gefässen und Nerven durchbohrt wird.

Die vordere Wand des skeletierten Thorax wird durch das Brustbein und die Rippenknorpel gebildet. Die beiden lateralen Wände setzen sich aus den Rippenkörpern zusammen, während endlich die hintere Wand aus der Brustwirbelsäule und den hinteren Enden der Rippen besteht. Die zu beiden Seiten der Wirbelsäule an der Innenfläche der hinteren Wand gelegenen Ausbuchtungen des Thorax hat man *Sulci pulmonales* benannt. Zwischen den Rippen sind die Zwischenrippenräume, *Spatia intercostalia,* gelegen.

b) Das Brustbein.

Das Brustbein, *Sternum*, stellt einen plattlänglichen spongiösen Knochen dar, welcher aus drei Stücken besteht: 1) dem Handgriff, *Manubrium sterni,* 2) dem Körper, *Corpus sterni;* 3) dem Schwertfortsatz, *Processus xiphoideus* s. ensiformis.

Der Handgriff hat die Form eines Dreieckes, dessen sämtliche Ecken abgestutzt sind. Die nach oben gelegene Basis dieses Dreieckes wird durch einen flachen Einschnitt, die *Incisura jugularis* s. interclavicularis, gebildet.[1]) An den beiden Basisecken findet sich je eine überknorpelte Gelenkfläche, *Incisura clavicularis*, welche zur Articulation mit dem Schlüsselbein bestimmt ist. Dicht unterhalb dieser Incisur ist jederseits an dem Seitenrande des Manubrium ein ebenfalls überknorpelter Einschnitt, die *Incisura* (s. Fovea) *costalis prima* (für die I. Rippe) gelegen. Die *Incisura* (s. Fovea) *costalis secunda* (für die II. Rippe) schiebt sich dagegen, ebenfalls am Seitenrande, genau in die Grenze zwischen Manubrium und Corpus sterni ein. Diese Stelle, die Grenze zwischen Manubrium und Corpus sterni, bildet einen transversalen, manchmal sogar winkligen Vorsprung, welchen man als Brustbeinwinkel oder Ludwig'schen Winkel, *Angulus sterni* s. Ludovici, bezeichnet hat und auch unter der Haut sehr deutlich fühlen kann. Der Angulus Ludovici ist für den praktischen Mediciner von grosser Wichtigkeit, weil man genau weiss, dass die lateralwärts an denselben anschliessende Rippe die II. ist und man infolgedessen von der letzteren aus leicht die übrigen Rippen abzählen kann.

Der Körper (auch Klinge genannt) ist mit dem Manubrium entweder bindegewebig oder knorplig (seltener durch ein Gelenk) verbunden und hat eine platte, länglich ovale Gestalt. Seine Seitenränder zeigen die *Incisurae* (s. Foveae) *costales* für die III.—VI. Rippe, während die Incisur für die VII. Rippe sich in die Grenze zwischen Proc. xiphoideus und Körper des Brustbeines einschiebt, also zur Hälfte dem Körper und zur Hälfte dem Schwertfortsatze angehört.

Der Schwertfortsatz, *Processus xiphoideus* s. ensiformis, hat meistens eine unregelmässig dreiseitige Form, indem er nach abwärts bald in eine einzige Zacke ausläuft, bald mehrere Zacken besitzt, bald stumpf endigt. Der Fortsatz pflegt ganz oder teilweise aus Knorpel zu bestehen und ragt nach unten in das Fettgewebe hinein, welches sich zwischen dem Peritonaeum und dem hinteren Blatte der Rectusscheide befindet. Sein unterstes, übrigens sehr verschieden weit abwärtsragendes Ende pflegt etwa dem X.—XI. Brustwirbel zu entsprechen (s. w. u.)

---

[1]) Die Bezeichnung *Incisura jugularis* bezieht sich darauf, dass oberhalb dieses Einschnittes das Jugulum (die Fossa suprasternalis) gelegen ist.

Das Längenverhältnis zwischen Griff und Körper ist beim Manne und beim Weibe ein verschiedenes. Nach HYRTL „charakterisiert sich das weibliche Brustbein durch die grössere Breite seiner Handhabe und durch seine schmälere, aber längere Klinge". Bei Weibern, die sich stark geschnürt haben, pflegt der Proc. xiphoideus nach hinten gedrängt zu sein, und es können sogar die Knorpelenden der beiden VII. Rippen ganz vor dem Proc. xiphoideus in der Medianlinie zusammenstossen.

Nach der unter Leitung von STIEDA geschriebenen Dissertation von MAX STRAUCH ist das männliche Brustbein im Mittel 2 cm länger als das weibliche. Der Unterschied beruht im wesentlichen darauf, dass das Corpus sterni bei Männern absolut und relativ länger ist als bei Weibern. Das Brustbein des Weibes erscheint infolgedessen mehr plump, dasjenige des Mannes schlank. Das untere Ende des Körpers soll beim Weibe dem VIII., beim Manne dem X. Brustwirbel entsprechen.

c) Die Rippen.

Die Rippen, *Costae*, sind gekrümmte Reifen, welche aus einem vorderen knorpeligen Teile, dem Rippenknorpel *Cartilago costalis* s. Pars cartilaginea costae, und einem hinteren knöchernen Teile, dem Rippenknochen, *Os costale* s. Pars ossea costae bestehen. Die Rippen, im ganzen betrachtet, sind derart zur Wirbelsäule gestellt, dass die hinteren Enden derselben stets etwas höher als die vorderen stehen. Die tiefsten Punkte der Rippen entsprechen jedoch nicht den Ansätzen der Rippenknorpel an das Brustbein, sondern liegen bei den oberen Rippen etwa an der Knorpelknochengrenze, dagegen je weiter nach abwärts um so mehr medianwärts von der letzteren. Je nachdem die Knorpel der verschiedenen Rippen das Brustbein erreichen oder nicht, hat man die letzteren in wahre und falsche Rippen eingeteilt. Die 7 obersten sind die wahren Rippen, *Costae verae*, da sie sich sämtlich direkt am Brustbein inserieren, die 5 unteren dagegen erreichen das Brustbein nicht und werden deshalb als falsche Rippen, *Costae spuriae*, bezeichnet. Von den letzteren setzen sich die drei oberen, d. h. die VIII., IX. und X. Rippe, mit ihren Knorpeln stets an den Knorpel der nächst höher gelegenen Rippe an und sind mit demselben durch Bandmassen verbunden. Die XI. und XII. Rippe dagegen besitzen wohl noch eine knorpelige Spitze, ragen aber im übrigen frei in die Bauchmuskulatur hinein und sind deshalb als *Costae fluctuantes* besonders benannt worden.

Was nun die Rippenknorpel anbetrifft, so lässt sich zunächst

sagen, dass sie vom I. bis VII. allmählich an Länge zunehmen, während sie vom VII. nach abwärts allmählich wieder kürzer werden. Sehr kurz ist der Knorpel der I. Rippe, weshalb man sich beim Durchschneiden desselben höchstens einen Finger breit von dem Seitenrande des Manubrium sterni entfernt halten darf.[1])

Die Rippenknochen nehmen von der I. bis VIII. Rippe an Länge zu und beginnen von da nach abwärts allmählich kürzer zu werden. Ein jedes Os costale ist in dreifacher Weise gekrümmt, nämlich in Bezug auf: 1) die Fläche; 2) die Kante und 3) die Längsaxe. Die Flächenkrümmung der Rippe findet ihren Ausdruck in der seitlichen Wölbung des Thorax. Die Kantenkrümmung zeigt sich besonders deutlich, wenn man eine Rippe auf eine ebene Unterlage legt, indem alsdann das eine Ende derselben höher steht als das andere (vgl. S. 126). Die Krümmung um die Längsaxe ist eine sog. Torsionskrümmung d. h. jede Rippe macht den Eindruck, als wenn sie in ähnlicher Weise gedreht wäre, wie man etwa ein nasses Handtuch beim Auswinden dreht. Die linken Rippen sind dabei nach rechts, die rechten nach links torquiert. An jedem Os costale unterscheidet man ferner drei Teile: 1) ein vorderes Ende, die *Extremitas anterior* s. sternalis; 2) ein Mittelstück, den Körper, *Corpus costae;* und 3) ein hinteres Ende, *Extremitas posterior* s. vertebralis. Die *Extremitas anterior* ist gewöhnlich etwas stärker entwickelt als der übrige Teil der Rippe und nicht selten kolbig angeschwollen. Dieselbe geht ohne scharfe Grenze in das *Corpus costae* über, an welchem man einen oberen stumpfen und einen unteren scharfen Rand, ferner eine äussere convexe und eine innere concave Fläche unterscheidet. An der inneren Fläche findet sich dicht über dem unteren Rande eine deutliche Längsrinne, der *Sulcus costae*, welcher zur Aufnahme für den oberen Ast der Intercostalgefässe und -nerven bestimmt ist. Der Sulcus costalis ist von zwei Leisten eingefasst, von denen die eine längs des unteren Randes der Rippe verläuft und dem M. intercostalis externus zum Ansatze dient, während sich an der anderen, höher gelegenen Leiste der M. intercostalis internus inseriert. Die Grenze zwischen dem Körper und der *Extremitas posterior* ist durch eine Einbiegung, den Rippenwinkel, *Angulus costae*, ge-

[1]) Die Knorpel der VI.—IX. Rippe sind meistens miteinander durch Knorpelbrücken verbunden, welche mehr zwischen ihren lateralen Enden gelegen und oft sogar durch Gelenke unterbrochen sind.

geben, welcher den Zacken des M. iliocostalis teils zum Ursprunge, teils zum Ansatze dient. Die Rippenwinkel rücken immer weiter nach lateralwärts, je weiter man an den Rippen von oben nach unten herabgeht, d. h. die Extremitas posterior wird je weiter nach abwärts um so länger und ist also bei der XII. Rippe am längsten. Das mediale Ende der Extremitas post. ist zu dem Rippenköpfchen, *Capitulum costae,* angeschwollen. Das Rippenköpfchen besitzt für seinen Ansatz an die Wirbel eine Gelenkfläche, welche bei der I., XI. und XII. Rippe einfach, dagegen bei den übrigen durch eine Leiste, die *Crista capituli,* in eine obere und untere Facette geteilt ist — entsprechend dem Umstande, dass alle Rippen mit Ausnahme der I., XI und XII. sich mit ihren Ansätzen immer zwischen je zwei benachbarte Wirbelkörper hineinschieben. In einiger Entfernung lateralwärts vom Capitulum costae befindet sich an der hinteren Fläche der Rippenhöcker, *Tuberculum costae,* welcher sich ebenfalls durch eine Gelenkfacette mit dem Querfortsatze des entsprechenden Wirbels in Verbindung setzt. Der zwischen dem Capitulum und dem Tuberculum costae gelegene, etwas eingeschnürte Teil der Rippe wird als Rippenhals, *Collum costae,* bezeichnet. An dem letzteren kann man noch einen oberen und einen unteren scharfen Rand, *Crista colli superior* und *inferior,* unterscheiden; die hintere Fläche des Rippenhalses zeigt meistens infolge der hier befestigten Bänder ein rauhes Aussehen.

Eine gewisse Ausnahmestellung in Bezug auf ihr Aussehen nehmen im Vergleich zu den übrigen die beiden oberen und die beiden unteren Rippen ein. Die I. Rippe ermangelt vollständig jeder Flächenkrümmung, d. h. die Flächen sind eben, während dagegen die Kanten ausserordentlich stark gekrümmt sind. Die beiden Flächen sind nahezu in gleicher Ebene mit der Apertura thoracis sup. gelegen, müssen somit als eine obere und eine untere Fläche bezeichnet werden. Das Capitulum costae besitzt, wie schon erwähnt, bei der I. Rippe eine einfache Gelenkfläche. Ihr Rippenwinkel fällt mit dem Tuberculum costae zusammen, welches somit zugleich die laterale Grenze der Extremitas posterior bildet. Am oberen Rande der I. Rippe findet sich ein kleiner, mitunter scharfkantiger Vorsprung, das *Tuberculum scaleni* s. Lisfranci, an welchem sich der M. scalenus anterior ansetzt; diese Stelle kann man nicht allein bei chirurgischen Operationen, sondern auch am Skelet stets besser fühlen als sehen. In chirurgischer Beziehung ist das Tuberculum Lisfranci deswegen sehr wichtig,

weil vor demselben die V. subclavia, hinter demselben in einer besonderen transversalen Rinne, dem sog. *Sulcus subclavius*, die A. subclavia (und teils hinter, teils über der letzteren der Plexus brachialis) gelegen ist. Auch für die Vene kann sich mitunter an der oberen Fläche der I. Rippe eine ähnliche Furche, und dicht vor der letzteren, in unmittelbarer Nähe der Knorpelknochengrenze, noch ein kleiner, glatter Höcker für den M. subclavius vorfinden. Die II. Rippe schliesst sich in Bezug auf ihr Aussehen an die I. Rippe an, d. h. sie ist ebenfalls durch ihre starke Kantenkrümmung ausgezeichnet; doch stellt sich bei ihr schon eine geringe Flächenkrümmung ein. An der äusseren Fläche der II. Rippe findet sich (etwa in der Mitte derselben) eine Rauhigkeit für den M. serratus anterior, welche eigentümlicherweise bei den übrigen Rippen nicht deutlich ausgeprägt ist. Die XI. und XII. Rippe sind hauptsächlich dadurch charakterisiert, dass bei denselben die Crista capituli und die Gelenkfläche des Tuberculum völlig fehlen. Endlich ist an den letzteren im Gegensatz zu den beiden oberen Rippen ihre schwache Kantenkrümmung besonders zu erwähnen.

Das vordere Ende der XII. Rippe ist ziemlich genau in einer Verbindungslinie zwischen der Mitte der Achselhöhle und der Mitte der Crista iliaca gelegen.

Eine von der Knorpelknochengrenze der X. Rippe nach abwärts gezogene Verticale trifft die Spina iliaca ant. sup.

B. Die Gelenke und Bänder des Thorax.

a) Die Gelenke und Bänder des Brustbeins.

1. Die Gelenkverbindung zwischen Sternum und Clavicula, *Articulatio sternoclavicularis*, ist betreffs der Formation ihrer Gelenkflächen schwer in eine der bekannten Kategorien von Gelenken zu bringen und könnte noch am ehesten als eine Art von Amphiarthrose bezeichnet werden, deren Kapsel jedoch der Clavicula ziemlich freie Bewegungen gestattet, und deren Gelenkflächen in ihrer Form sehr variabel sind. Mitunter machen die letzteren den Eindruck, annähernd sattelförmig zu sein. Im Sternoclaviculargelenke sind, abgesehen von geringfügigen Rotationen um die Längsaxe, hauptsächlich zwei zu einander in senkrechter Richtung stehende Bewegungen ausführbar, nämlich: 1) die Hebung und Senkung der Clavicula, wie sie z. B. beim Achselzucken zugleich mit der Hebung und der darauf folgenden Senkung der Schulter ausgeführt werden; 2) die Vorwärts- und Rückwärtsbewegung der Clavicula, von denen die letztere so weit nach

hinten ausgedehnt werden kann, dass die A. subclavia völlig gegen die erste Rippe gepresst wird und Blutleere der oberen Extremität eintritt. Die Kapsel des Sternoclaviculargelenkes ist zwar nicht straff, aber kräftig entwickelt und besitzt in der Gelenkhöhle noch eine faserknorpelige Scheibe, *Discus articularis,* welche an ihrer Peripherie mit der Kapsel überall fest verbunden ist und dazu dient, die Incongruenzen der beiden Gelenkflächen etwas auszugleichen und die starke Reibung zu mildern, welche zwischen dem Schlüsselbein und dem Brustbein bei den häufigen und mannigfachen Bewegungen des Schultergürtels stattfinden muss.

2. Das *Lig. interclaviculare* verläuft zwischen den beiden medialen Enden der Schlüsselbeine über die Incisura jugularis sterni hinweg und ist mit der letzteren verwachsen.

3. Das *Lig. costoclaviculare* verläuft zwischen dem Knorpel der I. Rippe und dem medialen Ende des Schlüsselbeines, indem es medianwärts an das Brustbein, lateralwärts an den M. subclavius grenzt. Das Lig. costoclaviculare ebenso wie das Lig. interclaviculare dienen dazu, dass Schlüsselbein besser zu fixieren und eine zu freie Beweglichkeit desselben zu verhindern.

4. Die Gelenkverbindungen zwischen dem Sternum und den 7 oberen (wahren) Rippen, *Articulationes sternocostales,* bilden wirkliche Gelenkhöhlen; nur die I. Rippe ist gewöhnlich knorplig mit dem Brustbeine verwachsen. Mitunter ist die Gelenkhöhle durch einen horizontalen Knorpelstreifen, *Lig. sternocostale interarticulare,* in zwei Abschnitte geteilt.

5. Die *Ligg. sternocostalia radiata* (von HYRTL) s. Ligg. sternocostalia anteriora liegen als Verstärkungsbänder an der vorderen Seite der Articulationes sternocostales und stellen unregelmässige Fasern vor, welche in das Periost an der Vorderfläche des Brustbeines ausstrahlen. Das auf diese Weise verdickte Periost wird auch als *Membrana sterni* (antica) bezeichnet.

6. Die *Ligg. sternocostalia posteriora* liegen in derselben Weise an der hinteren Fläche der Articulationes sternocostales und bilden hinten, ebenso in das Periost ausstrahlend, eine, wenn auch erheblich schwächere Ausbreitung, welche auch als *Membrana sterni postica* bezeichnet worden ist.

7. Das *Lig. costoxiphoideum* ist ein dreiseitiges Band mit nach oben gekehrter Basis, welches von der Vorderfläche des Proc. xiphoideus zu den Knorpeln der beiden VII. Rippen aufsteigt und zur Befestigung des Schwertfortsatzes dient, so dass

derselbe nicht zu weit nach hinten in die Bauchhöhle hineingedrückt werden kann.

b) Bänder zwischen den einzelnen Rippen.

1. Die *Ligg. intercostalia externa* (anteriora s. coruscantia) liegen als sehnige Streifen zwischen den Rippenknorpeln und ersetzen die Mm. intercostales externi, welche hier fehlen. Sie haben infolgedessen denselben Faserverlauf, wie ihn die Intercostales externi hier haben würden, d. h. sie verlaufen von oben und lateralwärts nach unten und medianwärts.

2. Die *Ligg. intercostalia interna* (posteriora) liegen zwischen den hinteren Enden der Rippen und ersetzen daselbst die Mm. intercostales interni, welche wiederum an dieser Stelle fehlen. Infolgedessen haben sie genau denselben Faserverlauf, wie ihn die letzteren Muskel hier haben würden, d. h. sie verlaufen von oben und lateralwärts nach unten und medianwärts.

c) Die Gelenke und Bänder der hinteren Rippenenden.

1. Die Gelenkverbindungen zwischen den Rippenköpfchen und den dazu gehörigen Wirbelkörpern, *Articulationes capitulorum,* sind Amphiarthrosen und besitzen an der Vorderfläche ein medianwärts ausstrahlendes Verstärkungsband, welches man als *Lig. capituli costae radiatum* (Lig. capituli costae anterius von HYRTL) bezeichnet hat, und welches in das Periost an der Seitenfläche der Wirbelkörper ausstrahlt. Das Band spannt sich, wenn die Rippe nach hinten gezogen wird, indem es eine zu weite Bewegung des Rippenköpfchens nach vorn verhindert. Bei den mit einer Crista capituli versehenen Rippen (s. S. 128) ist die letztere durch das sogen. *Lig. capituli costae interarticulare* s. intermedium mit der benachbarten Zwischenwirbelscheibe derart verbunden, dass die Gelenkhöhle in eine obere und eine untere Hälfte geteilt wird.

2. Die Gelenkverbindungen zwischen den Rippenhöcker und dem Querfortsatze des zugehörigen Wirbels, *Articulationes costotransversariae* s. tuberculi costae, sind ebenfalls Amphiarthrosen und werden hauptsächlich durch ein starkes Band fixiert, welches an der hinteren Fläche derselben vom Rippenhöcker zum Querfortsatze des zugehörigen Wirbels verläuft, das *Lig. tuberculi costae inferius* oder kurzweg *Lig. tuberculi costae;* dasselbe spannt sich, wenn die Rippe zu weit nach vorn gezogen wird. Ein weniger beständiges *Lig. tuberculi costae*

superius geht nach HENLE von dem Rippenhöcker zu dem Querfortsatze des nächst höheren Wirbels.

3. Das *Lig. costotransversarium anterius* (Lig. colli costae anterius von HYRTL) geht, sich medianwärts an das Lig. intercostale internum anschliessend, vom Hals einer Rippe zum unteren Rande der nächst oberen Rippe und des Querfortsatzes, mit welchem die letztere articuliert. Zwischen diesem Bande und dem Wirbelkörper zieht der hintere Ast des Intercostalnerven und der Instercostalgefässe zum Rücken hin.

4. Das *Lig. costotransversarium posterius* (Lig. colli costae posterius von HYRTL) liegt hinter dem vorigen und verläuft, sich mit demselben kreuzend, vom Halse einer Rippe schräg nach oben und medianwärts zur hinteren Fläche des Gelenk- und Querfortsatzes des nächst höheren Wirbels. Der hintere Ast des Intercostalnerven und der Intercostalgefässe geht lateral von diesem Bande nach hinten.

5. Zwischen dem Rippenhalse und dem dazu gehörigen Querfortsatze liegt eine Bandmasse, *Lig. colli costae,* welche die hier befindliche Lücke vollständig ausfüllt. HENLE teilt diese Bandmasse in einen oberen Abschnitt, *Lig. colli costae superius,* und einen unteren Abschnitt, *Lig. colli costae inferius,* welche durch lockeres Bindegewebe von einander getrennt sind.

Durch die eben beschriebenen Gelenke und Bänder sind nun die hinteren Rippenenden derartig fixiert, dass an denselben im wesentlichen nur eine Rotation um die Längsaxe des Rippenhalses stattfinden kann. Wenn aber der Hals der Rippe um seine Längsaxe hin- und hergedreht wird, muss das vordere Ende derselben gehoben und gesenkt werden, wie dies beim Ein- und Ausatmen geschieht.

6. Zwischen der XII. Rippe, den Querfortsätzen der Lendenwirbel und dem hinteren Teile der Crista iliaca liegt das *Lig. lumbocostale,* welches mit dem vorderen Blatte der Fascia lumbodorsalis (s. S. 123) identisch ist. Lateralwärts geht dasselbe in den M. obliquus int. und transversus abdominis über.

C. Die Brustmuskeln.

Zu den Brustmuskeln rechnet man: 1) den *M. pectoralis major;* 2) den *M. pectoralis minor* (auch M. serratus anticus minor genannt); 3) den *M. serratus anterior* (anticus major); 4) den *M. subclavius;* 5) die *Mm. intercostales externi;* 6) die *Mm. intercostales interni;* 7) den *M. transversus thoracis* (M. transversus thoracis ant. s. M. triangularis sterni); 8) die *Mm. subcostales* (M. transversus thoracis post.) und 9) das Zwerchfell, *Diaphragma.*

1) Der *M. pectoralis major* entspringt mit einer *Pars clavicularis* von den zwei medialen Dritteln der Clavicula, mit einer *Pars sternocostalis* von der Vorderfläche des Sternum bis nahe zur Medianlinie hin und von den Knorpeln der 6 bis 7 oberen Rippen. Ausserdem kommt konstant eine Ursprungszacke (*Pars abdominalis*) von dem vorderen Blatte der Scheide des M. rectus abdominis her. Die Fasern des Pectoralis major convergieren nach lateralwärts und setzen sich an der Crista tuberculi majoris des Oberarmes fest.

Zwischen dem M. pectoralis major und dem M. deltoideus findet sich dicht unter der Clavicula eine dreiseitige, mit lockerem Bindegewebe gefüllte Lücke, das *Trigonum infraclaviculare* s. *deltoideopectorale,* welches sich an der Hautoberfläche als eine Vertiefung, die sog. Mohrenheim'sche Grube, markiert. Schon durch die Haut ist in dieser Grube etwas lateral der Proc. coracoideus zu fühlen. Geht man an dieser Stelle praeparando in die Tiefe, so trifft man daselbst unter der Fascia coracoclavicularis die A. subclavia, welche hier bei Blutungen unterbunden werden kann. Medial und nach vorn von der A. subclavia liegt die gleichnamige Vene, lateral und nach hinten von der A. subclavia der Plexus brachialis. In die Mohrenheim'sche Grube dringt ausserdem die wichtigste Hautvene des Armes, die V. cephalica hinein, um in die V. subclavia zu münden. Endlich bricht an dieser Stelle der Ramus deltoideus der A. thoracoacromialis aus der Tiefe hervor.

Function: Der Pectoralis major adduciert den Oberarm, d. h. er zieht ihn an den Rumpf heran und rollt ihn zu gleicher Zeit nach einwärts.[1]) Wenn der Oberarm jedoch fixiert ist, wie dies z. B. unwillkürlich bei grosser Atemnot geschieht, wenn das betreffende Individuum sich mit den Armen auf eine feste Unterlage stützt (Orthopnoe), so kann der Pectoralis major vermittelst der Pars sternocostalis Rippen und Brustbein heben und dadurch zur Inspiration beitragen.

Mot. Nerven: die *Nn. thoracales antt.* (aus dem *Plexus brachialis*).

2. Der *M. pectoralis minor* (wegen seines zackigen Ursprunges auch als M. serratus anticus minor bezeichnet) entspringt von der II. bis V. Rippe mit 4 Zacken, von denen die oberste mitunter fehlen kann, und setzt sich an dem Proc. coracoideus des Schulterblattes fest.

---

[1]) Unter dem Einwärtsrollen und Auswärtsrollen des Oberarmes versteht man Drehungen um die Längsaxe desselben. Unter Abduction und Adduction versteht man das Entfernen und Heranziehen des Oberarmes von und zu dem Rumpfe. Das sogen. seitliche Heben des Armes ist also auch eine Abductionsbewegung, das Senken desselben eine Adductionsbewegung.

Zwischen dem oberen Rande des Muskels und der Clavicula befindet sich eine dreiseitige Lücke, das *Trigonum clavipectorale*, welches durch die Fascia coracoclavicularis verdeckt ist. Unmittelbar hinter der letzteren ist die A. und V. subclavia gelegen.

Function: Der M. pectoralis minor zieht das Schulterblatt nach vorn und ein wenig nach abwärts, wie dies z. B. beim Schieben von Lasten oder bei einem sehr kräftigen Stoss nach vorn geschieht. Ist der Schultergürtel (Scapula + Clavicula) fixiert, wie dies z. B. bei dem vorhin erwähnten Zustande der Orthopnoe durch Aufstützen des Armes auf eine feste Unterlage bewirkt wird, so kann der Pectoralis minor ebenfalls die Rippen, von denen er entspringt, heben und somit als Inspirationsmuskel fungieren.

Mot. Nerven: wie beim M. pectoralis major.

3. Der *M. serratus anterior* (M. serratus anticus major) entspringt mit 8 (manchmal mit 9 Zacken von den 8 (bis 9) obersten Rippen und verläuft alsdann, dicht auf der äusseren Fläche des Thorax aufliegend, zwischen dem Thorax und dem M. subscapularis nach hinten, um sich am medialen Rande (der sogen. Basis) des Schulterblattes anzusetzen. Doch ist zu bemerken, dass der grösste Teil der Serratusfasern mehr nach dem unteren Winkel des Schulterblattes convergiert. Die untersten Zacken des Serratus greifen vorn in die Ursprungszacken des Obliquus ext. abdominis ein.

Die Function des Serratus besteht bei Contraction aller seiner Fasern darin, dass das Schulterblatt nach vorn gezogen wird. Er verhält sich also ähnlich wie der Pectoralis minor, indem er ganz besonders beim Schieben von Lasten und beim Stossen nach vorn in Tätigkeit tritt. Da jedoch der grösste Teil der Serratusfasern nach dem unteren Winkel der Scapula convergiert, so wird der Muskel imstande sein, mittelst dieser Fasern diesen Winkel nach lateralwärts zu ziehen, wie dies notwendig ist, wenn der Oberarm über die Horizontale hinaus gehoben werden soll[1]). Wenn der Schultergürtel (wie z. B. bei der Orthopnoe) fixiert ist, so kann auch der Serratus anterior die Rippen heben, von denen er entspringt, d. h. als Inspirationsmuskel dienen.

Mot. Nerv: der *N. thoracalis longus* aus dem *Plexus brachialis*.

4. Der *M. subclavius* entspringt zwischen den Fasern des Lig. costoclaviculare von der Knorpelknochengrenze der I. Rippe

---

[1]) Bei einer Lähmung des Serratus ist also die Hebung des Armes beschränkt, und wenn sie ausgeführt wird, bleibt der untere Winkel der Scapula fast unverändert in seiner Lage stehen.

und geht lateralwärts zur unteren Fläche des Schlüsselbeinkörpers, wo sich für ihn eine besondere Rinne befindet.

Function: Der M. subclavius zieht das Schlüsselbein nach unten und medianwärts und trägt auf diese Weise dazu bei, dasselbe besser gegen das Sternum zu befestigen. Wird die Clavicula jedoch (wie z. B. beim Aufstemmen beider Arme) festgestellt, so kann er die I. Rippe ein wenig nach oben ziehen und dadurch ebenfalls bei der Inspiration in Thätigkeit treten.

Mot. Nerv: Der M. subclavius wird wie der M. pectoralis major und minor von einem der *Nn. thoracales antt.* (aus dem *Plexus brachialis*) innerviert. Der feine Zweig, welcher diesen Muskel versorgt, wird jedoch auch vielfach als besonderer Ast, *N. subclavius*, bezeichnet.

5. Die *Mm. intercostales externi* verlaufen zwischen je zwei benachbarten Rippen in der Richtung von hinten und oben nach vorn und unten. Die Muskeln fehlen jedoch zwischen den Rippenknorpeln, wo sie durch die Ligg. intercostalia extt. s. antt. ersetzt werden.

6. Die *Mm. intercostales interni* haben einen Faserverlauf, welcher sich mit dem vorigen kreuzt, d. h. sie verlaufen von vorn und oben nach hinten und unten. Sie fehlen zwischen den hinteren Enden der Rippen und sind hier durch die Ligg. intercostalia intt. s. postt. ersetzt. Denjenigen Teil der Mm. intercostales interni, welcher zwischen den Rippenknorpeln liegt, hat man auch als *Mm. intercartilaginei* bezeichnet.

Was die Funktion der Intercostalmuskeln betrifft, so sollen nach dem sogen. HAMBERGER'schen Schema[1]) die Intercostales externi und die Intercartilaginei Inspirationsmuskeln sein, während die Intercostales interni Expirationsmuskeln darstellen. Gegen das HAMBERGER'sche Schema lässt sich jedoch einwenden, dass, wenn sich die Interni und Externi zugleich contrahieren, die Rippen einander genähert werden müssen, wie dies bei der Inspiration geschieht. Infolgedessen könnte man beide auch für inspiratorische Muskeln erklären. Nach HENLE haben indessen die Mm. intercostales externi und interni noch eine andere Funktion, welche in neuerer Zeit wohl von allen Anatomen als zweifellos

---

[1]) Da sich beim Heben der Rippen die Insertionspunkte der Intercostales externi und Intercartilaginei einander nähern, die Insertionspunkte der Intercostales interni von einander entfernen, so nahm HAMBERGER an, dass die ersteren zur Hebung der Rippen, also zur Inspiration, die letzteren zur Senkung derselben, also zur Exspiration, bestimmt seien.

anerkannt wird, nämlich bei starker Inspiration ein zu tiefes Einsinken der Intercostalräume, bei starker Expiration ein Hervordringen der Lunge zwischen die Rippen und eine eventuelle Einklemmung von Lungenteilen zu verhüten. Würde sich nämlich anstatt der Mm. intercostales zwischen den Rippen eine Membran befinden, so würde die letztere bei der Inspiration durch die Elasticität der Lunge nach einwärts gezogen werden, d. h. die Intercostalräume würden stark einsinken. Umgekehrt würde sich bei der Expiration die Lunge zwischen die Intercostalräume drängen und dieselben hervorwölben, ganz besonders dann, wenn (wie z. B. beim Husten) bei geschlossener Stimmritze eine kräftige Exspirationsbewegung gemacht wird. Bei sehr starker Exspiration könnten sogar Teile der Lunge zwischen den Rippen eingeklemmt werden. Da jedoch die Intercostalräume anstatt eines Bandes Muskeln enthalten, welche sich zum Teil bei der Exspiration, zum Teil bei der Inspiration contrahieren, so wird dem Druck oder Zug innerhalb des Thoraxraumes auf die wirksamste Weise Widerstand geleistet.

Dass letztere Ansicht richtig ist, dafür spricht das Verhalten der Muskeln bei einer Anomalie, welche man als Bildung eines Rippenfensters bezeichnet hat — wenn nämlich zwei Rippen durch zwei Knochenbrücken nach Art eines vierseitigen Fensters unbeweglich mit einander verbunden sind. Da die Rippen an der Stelle des Fensters gegen einander nicht bewegt werden können, so müsste der von dem Rippenfenster umschlossene Teil der Mm. intercostales infolge ihres Nichtgebrauches bald degenerieren, wenn die Intercostalmuskeln hauptsächlich auf die Annäherung oder Entfernung der Rippen zu und von einander einen Einfluss ausüben würden. Da indess die Intercostales in einem solchen Rippenfenster stets ebenso kräftig entwickelt sind wie in den übrigen Intercostalräumen, so ist der Beweis geliefert, dass die eben erwähnte HENLE'sche Ansicht richtig ist. HENLE macht auch darauf aufmerksam, dass die Intercostalmuskeln nur dort (an den vorderen und hinteren Enden der Rippen) fehlen, wo bereits von aussen andere starke Muskeln (vorn der Pectoralis major und hinten die Rückenmuskeln) angelagert sind.

Mot. Nerven: Die *Nn. intercostales*.

7. Der *M. transversus thoracis* (M. triangularis sterni s. sternocostalis) entspringt vom Seitenrande des Sternum und geht mit 5 Zacken zu den Knorpeln der II. bis VI. Rippe; doch können einige von diesen Zacken fehlen.

Function: Da der Muskel an der Innenfläche der vorderen Thoraxwand liegt, so wird derselbe durch seine Contraction die Rippen, an welchen er sich inseriert, etwas nach einwärts ziehen, also bei starker Exspiration mit aushelfen können.

Mot. Nerven: die vorderen Enden der *Nn. intercostales*.

8. Die *Mm. subcostales* (M. transversus thoracis posterior) liegen als verstreute Zacken an der Innenfläche der hinteren Rippenenden und haben denselben Verlauf wie die Mm. intercostales interni; nur überspringen sie eine oder mehrere Rippen.

Funktion: Die einzelnen Zacken der eben erwähnten Mm. subcostales scheinen (ebenso wie die hinter ihnen gelegenen Mm. intercostales intt.) als Exspiratoren zu wirken. Bei Individuen, welche viel an Atemnot gelitten haben, sollen sie stark entwickelt sein.

Mot. Nerven: die *Nn. intercostales.*

HENLE hat den *Triangularis sterni* und die *Subcostales* als *Transversi thoracis* bezeichnet, 1) weil dieselben entsprechend der schrägen Lage der Rippen mit ihren Fasern im Ganzen horizontal verlaufen, und 2) weil er zwischen den letzgenannten Muskeln und den Bauchmuskeln eine Parallele zieht. Die *Intercostales extt.* haben nämlich denselben Faserverlauf wie der *Obliquus abdominis externus;* die *Intercostales intt.* verlaufen ebenso wie die Fasern des *Obliquus abdominis internus,* in welche sie sich auch unmittelbar fortsetzen; der *Triangularis* und die *Subcostales* würden dem *Transversus abdominis* gleichwertig sein. Man kann sich daher vorstellen, dass in einer früheren Entwicklungsperiode die Innenfläche des Thorax mit einem einzigen M. transversus thoracis ausgekleidet gewesen ist, von welchem der Triangularis und die Subcostales die letzten Ueberbleibsel darstellen.

9. Das Zwerchfell, *Diaphragma,* bildet einen in der Fläche ausgebreiteten, platten und dünnen Muskel, welcher, abgesehen von einzelnen ihn durchbohrenden Oeffnungen, die Bauchhöhle und die Brusthöhle vollständig von einander scheidet. Am Zwerchfell kann man a) einen sehnigen Teil, *Pars tendinea* s. *Centrum tendineum,* und b) einen musculösen Teil, *Pars carnosa,* unterscheiden.

a) Der sehnige Teil nimmt die mittlere, also centrale Partie des Zwerchfelles ein und hat die Form eines Kleeblattes, von dessen drei Blättern sich gewöhnlich eins nach vorn, eins nach links und eins nach rechts erstreckt, während der hintere Rand der kleeblattförmigen Figur concav ist. Auf dem vorderen Blatte des Centrum tendineum ruht das Herz mit dem Herzbeutel; die beiden seitlichen Blätter sind zur Auflagerung für die linke und rechte Lunge bestimmt. Unweit der Medianlinie, aber zugleich nach rechts und hinten gelegen, befindet sich im Centrum tendineum eine vierseitige Lücke, das *Foramen venae cavae* s. quadrilaterum, welches vorn und hinten von transversalen, links und rechts von sagittalen Sehnenfasern begrenzt wird. Das Foramen quadrilaterum dient zum Durchtritt für die V. cava inf. und für einzelne Zweige des N. phrenicus, die Rami phrenicoabdominales, welche durch das Zwerchfell zur oberen Fläche der Leber ziehen.

b) Der musculöse Teil nimmt die periphere Partie des Zwerchfelles ein und lässt sich in drei Abschnitte oder Portionen zerlegen. Die erste, kleinste Portion des Zwerchfells, *Pars sternalis*, entspringt von der hinteren Fläche des Proc. xiphoideus und dem hinteren Blatte der Rectusscheide) mit einer oder mehreren unregelmässigen Zacken. Die zweite Portion, *Pars costalis,* nimmt ihren Ursprung an einer nur wenig abwärts gebogenen Verbindungslinie zwischen der Mitte des VII. Rippenknorpels und der Spitze der XII. Rippe mit einer Anzahl von Zacken, von denen jede einer Rippe entspricht. Die dritte Portion, *Pars lumbalis* s. vertebralis, bildet den hintersten Teil des Muskels und wird wieder in zwei Abschnitte zerlegt, welche man als medialen oder inneren Schenkel, *Crus mediale* s. internum und als lateralen oder äusseren Schenkel, *Crus laterale* s. externum, bezeichnet hat.

Die beiden medialen Schenkel entspringen jederseits von den Körpern des III. und IV. Lendenwirbels (rechts gewöhnlich ein Stück tiefer als links) und verlaufen sodann nach oben, indem zwischen ihnen eine unmittelbar vor der Wirbelsäule gelegene Oeffnung bleibt, der sogen. Aortenschlitz, *Hiatus aorticus,* durch welchen die Aorta und hinter derselben der Ductus thoracicus hindurchtreten. Nach der Bildung des Aortenschlitzes kreuzen sich die beiden medialen Schenkel und divergieren alsdann von Neuem, um etwas nach links hinüberzugehen und eine zweite Oeffnung zwischen sich zu fassen, welche man als *Hiatus oesophageus*[1]) bezeichnet hat, und durch welche der Oesophagus und die beiden Nn. vagi (der linke etwas mehr vorn, der rechte etwas mehr hinten gelegen) hindurchtreten.

Der laterale Schenkel der Pars lumbalis entspringt jederseits von zwei Sehnenbogen, *Arcus lumbocostales,* welche man auch als *Ligg. arcuata Halleri* (*mediale* und *laterale*) bezeichnet hat. Der erste, mediale von diesen Sehnenbogen spannt sich von der Seitenfläche des I. (oder II.) Lendenwirbelkörpers zur Spitze des Querfortsatzes desselben Wirbels hinüber und überbrückt den M. psoas major, welcher somit unter ihm hervortritt und nach abwärts zieht. Der zweite, laterale Sehnenbogen schliesst

---

[1]) Es ist zu beachten, dass der *Hiatus aorticus* ebenso wie das *For. venae cavae* von sehniger Substanz eingefasst ist, welche sich bei den Contractionen des Zwerchfells zurückzieht und somit eine Erweiterung dieser Oeffnungen bewirkt — während der *Hiatus oesophageus* gänzlich zwischen Muskelfasern liegt, deren Zusammenziehung ihn verengern muss.

sich an den ersten unmittelbar an und geht von dem Querfortsatze des I. (oder II.) Lendenwirbels bis zur Spitze der XII. Rippe hin, indem er den M. quadratus lumborum überbrückt; doch kann dieser Sehnenbogen und die von ihm entspringende Muskelportion auch fehlen. Von beiden Sehnenbogen erstrecken sich nun die Muskelfasern des Crus laterale ziemlich senkrecht nach oben bis zum Centrum tendineum hin.

Zwischen dem medialen und dem lateralen Schenkel der Pars lumbalis pflegt meistens jederseits der Grenzstrang des N. sympathicus hindurchzutreten. Ausserdem passieren durch eine Lücke in dem medialen Schenkel: 1) auf der rechten Seite die V. azygos, auf der linken die V. hemiazygos; 2) auf beiden Seiten die zu einem Zweige vereinigten Nn. splanchnici major und minor, welche von dem Bruststrange des N. sympathicus zu dem in der Bauchhöhle gelegenen Ganglion coeliacum bezw. renaliaorticum verlaufen. Da die letztgenannte Lücke mitunter weit nach aufwärts reicht und den medialen Schenkel deutlich spaltet, so hat dies Veranlassung gegeben, anstatt zweier Schenkel drei auf jeder Seite, nämlich ein *Crus mediale, intermedium* und *laterale* (internum, medium und externum) zu unterscheiden. Von vielen Autoren wird diese Dreiteilung sogar als constant angesehen. Nicht selten findet übrigens noch eine weitere Spaltung des einen oder anderen Zwerchfellschenkels statt, wenn nämlich irgend eines der sub 1 und 2 erwähnten Organe anstatt in der angegebenen Weise isoliert durch den einen oder anderen Schenkel hindurchtritt [1]). Auch kann es vorkommen, dass zwischen den verschiedenen Portionen des Diaphragma sich in der Muskelsubstanz Lücken vorfinden, an denen die Pleura bezw. das Pericard von dem Peritonaeum nur noch durch lockeres Bindegewebe geschieden sind. Constant findet sich eine dreieckige Lücke dieser Art jederseits neben dem Sternum zwischen der Pars sternalis und costalis und sehr häufig eine zweite hinten, etwas oberhalb der Spitze der XII. Rippe, zwischen der Pars lumbalis und costalis des Diaphragma vor. Durch beide Lücken können eitrige Ansammlungen aus der Brusthöhle in die Bauchhöhle (oder auch in umgekehrter Richtung) leichter als an irgend einer anderen Stelle des Zwerchfells durchbrechen.

---

[1]) So teilt z. B. HYRTL den hier so bezeichneten medialen Schenkel in ein Crus internum, medium und externum ein. Den lateralen Schenkel rechnet er zur Pars costalis.

Auch die Möglichkeit des Durchtrittes von Eingeweidebrüchen durch diese Lücken ist vorhanden.

Das Zwerchfell, im Ganzen betrachtet, hat eine kuppelförmige Gestalt und zwar muss man, entsprechend der concaven Basis der linken und rechten Lunge, eine linke und rechte Kuppel von einander unterscheiden, von denen die letztere (entsprechend dem darunter liegenden, stärker entwickelten rechten Leberlappen) stets ein gewisses Stück höher steht. Der höchste Punkt des Zwerchfelles liegt nach LUSCHKA bei mittlerem Zwerchfellstande etwa in der Höhe des IV. Sternocostal-Gelenkes. Bei tiefster Inspiration, bei welcher sich das Zwerchfell sehr abflacht, ist der niedrigte Stand desselben um einen Intercostalraum tiefer, also in der Höhe des V. Rippenknorpelansatzes an das Sternum. Bei tiefster Exspiration, also beim höchsten Stande des Zwerchfelles, müsste der höchste Punkt der Kuppel dem III. Rippenknorpel entsprechen also wieder um einen Intercostalraum höher, als bei mittlerem Stande desselben gelegen sein.

Der Funktion nach ist das Zwerchfell wesentlich ein Atemmuskel, welcher ebensowohl bei ruhiger wie bei angestrengter Atmung in Thätigkeit ist, indem er sich zum Zwecke der Inspiration durch seine Contraction abflacht und dadurch Luft in die Lunge saugt. Während der Exspiration wird das schlaffe Zwerchfell durch die Bauchpresse nach oben gedrängt und hierdurch die Luft aus den Lungen hinausgetrieben.

Mot. Nerv: der *N. phrenicus* vom *Plexus cervicalis*.

D. Die Fascien der Brustmuskeln.

1. Die freie Oberfläche des M. pectoralis major ist von einer dünnen Fascie bekleidet, welche man als oberflächliches Blatt der Fascia pectoralis oder auch als oberflächliche Brustfascie, *Fascia pectoralis superficialis*, bezeichnet hat und auf welcher noch der unterste Teil des Platysma und als dünne Bindegewebslage die schon erwähnte allgemeine Körperfascie gelegen ist (s. S. 97 sub. 1). Die oberflächliche Brustfascie ist oben mit der Clavicula und medial mit dem Sternum verwachsen. Lateral senkt sie sich in die Mohrenheim'sche Grube ein, um mit der tiefen Brustfascie zu verschmelzen. Nach abwärts setzt sie sich auf die äussere Fläche des M. serratus anterior und in die Fascia superficialis abdominis fort. Ausserdem schlägt sich die Fascie von dem unteren Rande des Pectoralis major auf den unteren Rand des Latissimus mittels stärkerer bogenförmiger Fasern her-

über, welche als Langer'scher Achselbogen oder *Processus falciformis axillaris* besonders benannt sind. Dieser Teil der Fascie (auch als *Fascia axillaris* bezeichnet) ist mit der Haut der Achselhöhle fest verwachsen.

2. Wenn man den M. pectoralis major quer durchschneidet und zurückschlägt, so findet man vor dem M. pectoralis minor das tiefe Blatt der Fascia pectoralis, gewöhnlich als *Fascia coracoclavicularis* (Fascia coracopectoralis s. Fascia clavipectoralis) bezeichnet. Diese tiefe Fascie geht zunächst dicht vor dem M. pectoralis minor und dem M. subclavius von der Clavicula zum Proc. coracoideus und erstreckt sich zwischen dem M. pectoralis major und minor nach abwärts bis zur Fascia axillaris, mit welcher sie verschmilzt. Nach HENLE soll sogar die Fascia axillaris durch die Fascia coracopectoralis nach oben und einwärts gezogen werden, deren Zug somit die eigentliche Ursache für die Bildung der Achselgrube sein würde. Während die Fascia coracopectoralis in ihrem unteren Teile nur schwach und dünn ist, zeigt sie sich oberhalb des M. pectoralis minor erheblich stärker und besitzt hier noch insofern eine besondere Bedeutung, als sie mit der Scheide der (hinter ihr gelegenen) A. und V. subclavia derartig verbunden ist, dass die letzteren bei der Aufwärts- oder Vorwärtsbewegung der Clavicula erweitert, und das Blut in dieselben hineingezogen werden muss. Hier (im Trigonum clavipectorale) ist die Fascie noch durch einen stärkeren fibrösen Streifen, das von HENLE so benannte *Lig. coracoclaviculare anticum,* verstärkt, welches vom Proc. coracoideus nach oben und medianwärts zum Schlüsselbein zieht und bei sehr mageren Personen sogar in der Mohrenheim'schen Grube durch die Haut hindurch gefühlt werden kann.

3. Die Aussen- und die Innenfläche der Rippen und Intercostalmuskeln werden von zarten Bindegewebslagen bekleidet, von denen man die innere als *Fascia endothoracica* besonders bezeichnet hat. Die letzere überzieht auch die obere Fläche des Zwerchfells und wird ihrerseits wiederum an der Innenfläche grösstenteils von der Pleura austapeziert.

E. Die Achselhöhle und die Regionen des Thorax.

Die Achselhöhle, *Cavitas axillaris,* ist äusserlich durch die Achselgrube, *Fossa axillaris,* markiert und nimmt die untere Gegend des Ansatzes der oberen Extremität an dem Rumpf ein. Die vordere Wand derselben wird durch die Mm. pectoralis major und minor, die hintere Wand durch den Mm. latissimus

und teres major, weiter in der Tiefe aber durch den M. subscapularis gebildet. Die mediale Wand besteht aus dem Thorax, an dessen Aussenfläche der M. serratus anterior gelegen ist, während endlich die laterale Wand sehr schmal ist und den Mm. biceps und coracobrachialis entspricht. Dringt man von unten her weiter nach oben in die Achselhöhle hinein, so gelangt man lateralwärts zum Schultergelenk und medianwärts in das lockere Bindegewebe, welches sich hinter dem M. pectoralis minor zwischen dem Thorax und der Clavicula bis zu den Mm. scaleni erstreckt. In diesem lockeren Bindegewebe ziehen die A. und V. subclavia und der Plexus brachialis nach abwärts. Von den Gefässen ist am meisten medial und zugleich am oberflächlichsten, d. h. dicht an der Fascia axillaris, die Ven. axillaris, lateral von derselben die Art. axillaris gelegen. Die Art. axillaris ist ihrerseits von den drei Strängen umgeben, welche der Plexus brachialis an dieser Stelle bildet. Von den beiden vorderen Strängen des Plexus entspringt gablig mit zwei Wurzeln der N. medianus, welcher hier oben nach vorn und etwas lateral von der Art. axillaris gelegen ist. Von den Lymphdrüsen der Achselhöhle liegt ein Teil dicht unter der Fascia axillaris, ein anderer Teil begleitet die Vene nach aufwärts. Der Rest der Achselhöhle ist mit Fett ausgefüllt. Über die kleineren hier gelegenen Gefässe und Nerven muss betreffenden Ortes nachgesehen werden.

Zur besseren Orientierung hat man sich an der Aussenfläche des Thorax verschiedene Linien gezogen, mittels deren es möglich ist, die Lage verschiedener Punkte genauer zu bestimmen. Am Seitenrande des Sternum verläuft die Sternallinie nach abwärts. Von der Brustwarze hat man, trotz deren unbeständiger Lage, die Mammillarlinie vertikal nach unten gezogen. In der Mitte zwischen Mammillar- und Sternallinie ist die Parasternallinie gelegen. Eine aus der Mitte der Achselhöhle nach abwärts gezogene Vertikale wird Axillarlinie genannt: doch empfiehlt es sich aus praktischen Gründen wohl mehr, anstatt einer Axillarlinie drei anzunehmen, nämlich eine vordere Axillarlinie, welche man sich von dem unteren Rande der Pectoralis major, eine mittlere Axillarlinie, welche man sich von der Mitte der Achselhöhle, und eine hintere Axillarlinie, welche man sich von dem unteren Rande des M. latissimus dorsi abwärts gezogen denkt. Als Scapularlinie bezeichnet man endlich eine Senkrechte, welche durch die untere Spitze des Schulterblattes hindurchgelegt wird. Die Lage der Brustwarze ist selbst beim Manne und beim virginalen Weibe nicht fest zu bestimmen: am

häufigsten ist noch die Brustwarze in der Höhe des IV. Intercostalraums gelegen. Die Furche, welche durch den vorspringenden unteren Rand des M. pectoralis major an der Aussenfläche des Thorax hervorgerufen wird, hat man als Sibson'sche Furche, die unterhalb der Clavicula zwischen Deltoideus und Pectoralis major gelegene Vertiefung (s. S. 133) als Mohrenheim'sche Grube bezeichnet. Weitere Anhaltspunkte für die Lagebestimmung der einzelnen Teile werden hinten durch die Wirbeldornen, vorn und seitlich durch die Rippen gegeben. Die letzteren können leicht von dem *Angulus Ludovici (Angulus sterni)* aus (s. S. 125) abgezählt werden, welcher dem Ansatz der II. Rippe an das Sternum entspricht.

X. Bauchmuskeln und Bauchfascien, Leistenkanal und Regionen des Bauches.

A. Die Bauchmuskeln.

Man rechnet zu denselben: 1) den *M. obliquus externus abdominis;* 2) den *M. obliquus internus abdominis;* 3) den *M. transversus abdominis;* 4) den *M. rectus abdominis;* 5) den *M. pyramidalis;* 6) den *M. quadratus lumborum,* welcher jedoch auch nach Belieben zu den Hüftmuskeln gezählt werden kann. Abgesehen von dem letzteren grenzen alle übrigen Bauchmuskeln in der Medianlinie der vorderen Bauchwand mittels eines sehnigen Streifens an einander, welcher vom Proc. xiphoideus bis zur Symphysis pubis verläuft und als *Linea alba* bezeichnet wird. Etwa in der Mitte ist die Linea alba durch eine rundliche Narbe, den Nabel, *Umbo,* unterbrochen, dessen Lage ungefähr der Grenze zwischen dem III. und IV. Lendenwirbel entspricht.

1. Der *M. obliquus externus abdominis* entspringt gewöhnlich von der Aussenfläche der 7 untersten Rippen mit 7 Zacken, welche in die Zacken des Serratus anterior und des Latissimus dorsi eingreifen. Die Fasern des Muskels verlaufen genau in derselben Richtung wie die der Mm. intercostales externi, d. h. von hinten und oben nach vorn und unten, und gehen medianwärts in eine Aponeurose[1]) über, welche sich bis zur Linea alba erstreckt. Die Ansatzlinie des Obliquus externus ist durch das Labium externum

---

[1]) Unter einer Aponeurose versteht man eine jede platte, d. h. in der Fläche ausgebreitete Sehne, welche mehr den Character einer sehnigen Haut trägt.

der Crista iliaca, das Lig. Pouparti und endlich die Linea alba gegeben.

Zwischen dem hinteren (freien) Rande des M. obliquus externus und dem vorderen Rande des M. latissimus liegt unmittelbar über der Crista iliaca ein dreieckiger Zwischenraum, in welchem die Fasern des M. obliquus internus zum Vorscheine kommen. Dieses Dreieck, das Petit'sche Dreieck, *Triangulum Petiti* s. *Trigonum lumbale*, dessen Basis also durch die Crista iliaca, dessen vorderer Rand durch den M. obliquus externus abdominis, dessen hinterer Rand durch den Latissimus dorsi gebildet wird, und dessen Spitze nach oben liegt, stellt eine etwas schwächere Stelle der Bauchwand vor, weil hier die Fasern des M. obliquus externus fehlen. Das linke Trigonum Petiti wird von den Chirurgen mitunter zur Anlegung eines künstlichen Afters benutzt, weil man hier das nahe gelegene Colon descendens leicht erreichen kann. Durch beide Trigona können auch in seltenen Fällen die sogen. Lumbalhernien durchtreten.

2. Der *M. obliquus internus abdominis* entspringt hinten in grösserer oder geringerer Ausdehnung von der Fascia lumbodorsalis, unten von der Linea intermedia der Crista iliaca und dem Lig. Pouparti und geht in eine Aponeurose über, welche sich oben an dem unteren Thoraxrande (den 3—4 untersten Rippen) und medianwärts an die Linea alba ansetzt. Die obersten Fasern des Obliquus internus verlaufen senkrecht zu der Faserrichtung des Obliquus externus, also wie die Mm. intercostales interni, in welche sie auch zwischen den untersten Rippen ohne scharfe Grenze übergehen. Die mittleren Fasern gehen allmählich in die horizontale Verlaufsrichtung über, die unteren Fasern schlagen, je weiter unten um so ausgeprägter, die Richtung nach abwärts ein. Die am meisten abwärts gelegenen Fasern des Obliquus internus gehen endlich als *M. cremaster* (Heber des Hodens) durch den Leistencanal in den Hodensack hinab, wo sie mitunter das untere Ende des Hodens schlingenförmig umgreifen.

3. Der *M. transversus abdominis* entspringt von der Innenfläche der 6 untersten Rippen[1]) mit ebensoviel Zacken; ferner hinten von der Fascia lumbodorsalis, unten von dem Labium int. der Crista iliaca und dem Poupart'schen Bande. Der Übergang des fleischigen in den aponeurotischen Teil des Muskels ist durch eine ziemlich regelmässige, halbmondförmige Linie gegeben, welche man als *Linea semilunaris (Spigeli)* bezeichnet hat. Die Aponeurose des Muskels erstreckt sich, wie die der beiden vorigen, bis zur Linea alba hin.

---

[1]) Das Verhältnis der eben genannten drei Bauchmuskeln zum Thorax ist also ein derartiges, dass der *Obliquus externus* an der Aussenfläche, der *Obliquus internus* am unteren Rande, der *Transversus* an der Innenfläche desselben befestigt ist.

4. Der *M. rectus abdominis* entspringt von den Knorpeln der V. bis VII. Rippe (mitunter noch vom Proc. xiphoideus) und zieht in vertikaler Richtung nach abwärts, um sich zwischen der Symphysis und dem Tuberculum pubicum festzusetzen. Der Muskel ist während seines Verlaufes durch 3 bis 4 sehnige Streifen, *Inscriptiones tendineae*, unterbrochen.

5. Mit dem M. rectus in eine gemeinsame Scheide eingeschlossen findet sich der *M. pyramidalis*, welcher zwischen Symphysis und Tuberculum pubicum entspringt und sich an der Linea alba inseriert. Der kleine Muskel ist beim Menschen inconstant, jedoch bei den Beuteltieren sehr stark entwickelt, bei denen er die wichtige Bestimmung hat, den Beutel zu tragen, in welchem sich die Jungen befinden.

Der M. rectus abdominis ist von einer sehnigen Scheide, der sogen. Rectusscheide eingeschlossen, welche durch die Aponeurosen der übrigen Bauchmuskeln, nämlich des M. obliquus externus, internus und M. transversus gebildet wird. Die Rectusscheide besteht nun aus einem vorderen und einem hinteren Blatte, welche an der Linea alba mit einander verschmolzen sind. Die drei eben genannten Bauchmuskeln (s. Fig. 4a.) nehmen in folgender Weise an der Bildung derselben Teil. Die Aponeurose des Obliquus ext. bleibt vor dem Rectus, diejenige des Obliquus int. spaltet sich in zwei Blätter, von denen das eine vor dem Rectus, das andere hinter demselben hinweggeht. Die sehnige Ausbreitung des Transversus endlich verläuft gänzlich hinter dem

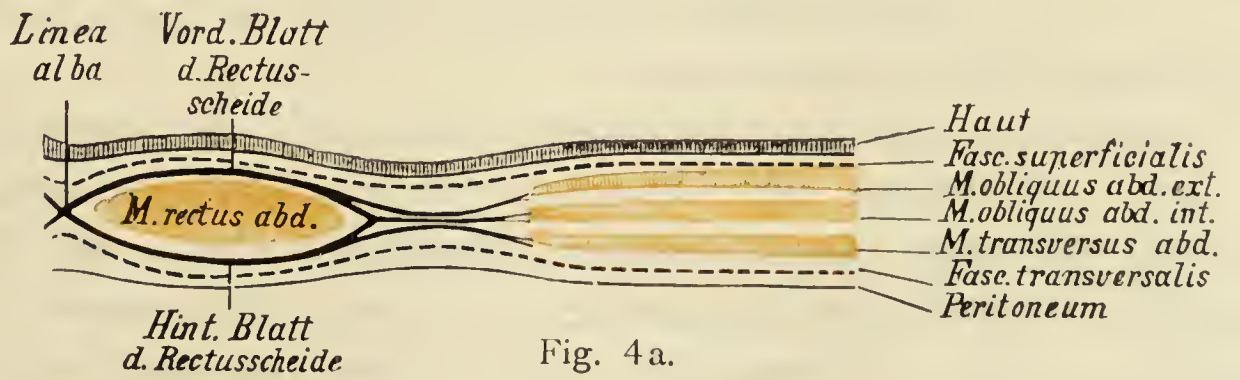

Fig. 4a.

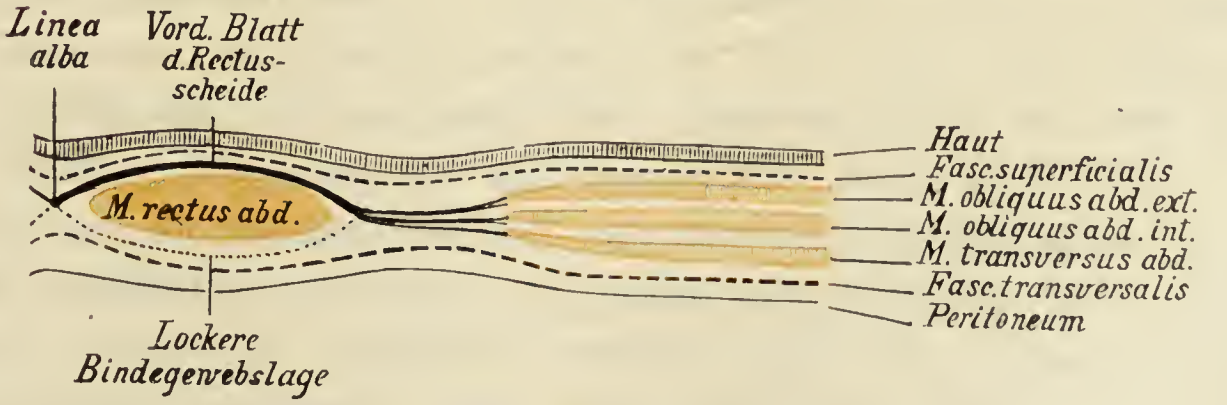

Fig. 4b.

Fig. 4a. Schematischer Durchschnitt durch den oberen Teil der Rectusscheide.
Fig. 4b. Schematischer Durchschnitt durch den unteren Teil der Rectusscheide.

Rectus. Das vordere Blatt der Rectusscheide wird also durch die ganze Aponeurose des Obliquus ext. und die eine Hälfte der Aponeurose des Obliquus int. gebildet, während das hintere Blatt aus der anderen Hälfte der Aponeurose des M. obliquus internus und aus der ganzen Aponeurose des M. transversus besteht.

Das hintere Blatt der Rectusscheide ist nun in seinen oberen zwei Dritteln ebenso stark wie das vordere Blatt; im unteren Drittel wird es dagegen immer schwächer, indem die sehnigen Fasern dünner werden und zuletzt ganz aufhören. Sehr häufig hört jedoch das hintere Blatt der Rectusscheide an der Grenze zwischen dem mittleren und unteren Drittel nicht allmählich, sondern mehr scharfrandig unter Bildung einer halbmondförmigen Begrenzungslinie auf, welche man als *Linea semicircularis* (*Douglasi*) benannt hat. Unterhalb letzterer Linie ist also das hintere Blatt der Rectusscheide nicht vorhanden, sondern der M. rectus abdominis (s. Fig. 4b.) grenzt hier unmittelbar, d. h. nur durch eine dünne Bindegewebslage geschieden, an die hinter ihm liegende Fascia transversalis. Somit müssten (nach der Darstellung der meisten Autoren) unterhalb der Linea Douglasi die Aponeurosen sämtlicher Bauchmuskeln, des Obliquus ext., int. und Transversus in das vordere Blatt der Rectusscheide übergehen.

Die Bedeutung dieses Fehlens des hinteren Blattes der Rectusscheide im unteren Drittel sucht HENLE darin, dass der Eintritt der A. und V. epigastrica inf. in die Scheide erleichtert werden soll. Nach anderen Autoren ist das hintere Blatt der Scheide im unteren Drittel deswegen so dünn, damit beim Manne das Emporsteigen der in der Füllung begriffenen Blase, beim Weibe dasjenige des wachsenden schwangeren Uterus weniger Widerstand findet.

Funktion der Bauchmuskeln: Da sich die Bauchmuskeln in allen Richtungen der Windrose mittels ihres Faserverlaufes kreuzen, so muss, wenn sie sich zusammenziehen, auf die im Abdomen befindlichen Eingeweide ein sehr vollkommener Druck ausgeübt werden, welcher dazu dienen kann, bei der Exspiration das Zwerchfell nach oben zu drängen, ferner den Darminhalt, wie z. B. bei der Kotentleerung, nach abwärts und den Mageninhalt, wie beim Erbrechen, nach aufwärts zu bewegen, endlich beim Weibe während der Geburt den Foetus herauszupressen und bei beiden Geschlechtern die Blase zu entleeren. Sämtliche Bauchmuskeln stellen also bei vereinter Wirkung die sogen. Bauchpresse, *Premula abdominalis*, dar. Der Rectus und Obliquus ext. sind ferner noch besonders imstande, den Thorax nach vorn und abwärts zu ziehen, wie dies z. B. bei Verbeugungen geschieht

(vorausgesetzt, dass das Becken feststeht). Wenn umgekehrt der Thorax fixiert ist, so können diese Muskeln die vordere Beckenhälfte heben. Die Bauchmuskeln können auch bei starker Exspiration die Rippen nach abwärts ziehen.

Mot. Nerven für sämtliche soeben genannten Bauchmuskeln: die untersten *Nn. intercostales* und die oberen Zweige des *Plexus lumbalis,* insbesondere der *N. iliohypogastricus* und *N. ilioinguinalis.*

6. Der *M. quadratus lumborum* entspringt von dem unteren Rande der XII. Rippe und den Querfortsätzen sämtlicher Lendenwirbel und setzt sich an dem hintersten Teile der Crista iliaca an. Er bildet also ein ähnliches Viereck wie das Lig. lumbocostale, vor welchem er unmittelbar gelegen ist.

Funktion: Der M. quadratus lumborum hebt diejenige Beckenhälfte, an welcher er sich ansetzt — wie dies beim Gehen oder Stehen auf einem Beine geschieht, um das Becken in der Gleichgewichtslage zu erhalten. Steht man z. B. auf dem linken Beine, so müsste die rechte Beckenhälfte heruntersinken, wenn dies nicht der M. quadratus lumborum durch seine Contraction verhindern würde. In dieser Wirkung wird der Muskel noch durch den untersten Teil des Extensor dorsi communis unterstützt. Bildet das Becken den festen Punkt, so zieht der Quadratus lumborum die XII. Rippe nach abwärts und kann dann als Exspirationsmuskel dienen.

Mot. Nerven: direkte Zweige des *Plexus lumbalis.*

B. Die Fascien der Bauchwand.

An der Bauchwand kann man zwei Fascien, nämlich 1) die *Fascia superficialis abdominis* und 2) die *Fascia transversalis abdominis* unterscheiden.

1. Die *Fascia superficialis abdominis* liegt unter der Haut und überzieht den Obliquus ext. und das vordere Blatt der Rectusscheide, indem sie sich nach oben, hinten und unten ohne scharfe Grenze in die oberflächlichen Fascien der benachbarten Körpergegenden fortsetzt. Die Fascie ist unten mit dem Poupart'schen Bande und der Crista iliaca verwachsen.

2. Die *Fascia transversalis abdominis* (*Fascia transversa* von HYRTL) liegt nicht nur der Innenfläche des M. transversus, sondern derjenigen der ganzen Bauchwand an, indem sie sich nach hinten auch auf die Vorderfläche des M. quadratus lumborum und nach oben auf die untere Fläche des Zwerchfells forterstreckt. Nach innen von dieser Fascie ist alsdann das Bauchfell oder Peritonaeum

als eine besondere Haut gelegen. Unten ist die Fascia transversalis mit der Crista iliaca und dem Poupart'schen Bande verwachsen. Durch den Leistenkanal sendet diese Fascie einen sackartigen Fortsatz, den *Proc. vaginalis fasciae transversalis*, nach abwärts, welcher als *Tunica vaginalis communis* (Fascia infundibuliformis) um den Hoden und Samenstrang eine vollständige Hülle bildet. An ihrer Aussenfläche ist die letztere Hülle vom M. cremaster bedeckt.

Der unterste Teil der Fascia transversalis, welcher an das Poupart'sche Band stösst, verdickt sich zu dem von HENLE so bezeichneten *Lig. inguinale internum*, einem mitunter ziemlich starken sehnigen Streifen, dessen Fasern zunächst von der Spina iliaca ant. sup. an parallel mit dem Poupart'schen Bande verlaufen, um sich weiterhin unter dem inneren Leistenringe nach medianwärts und oben zu wenden und auf diese Weise einen halbmondförmigen Vorsprung, den *Processus falciformis* (die *Plica semilunaris*) des inneren Leistenringes, zu bilden. Das obere Ende dieses Faserzuges reicht etwa bis zum lateralen Schenkel der Douglas'schen Bogenlinie nach aufwärts. Dieser letztere mediale und zugleich senkrecht stehende Abschnitt des Bandes, welcher wie ein C den medialen Rand des inneren Leistenringes umgiebt und gewissermassen seine Form sichert, wird von BRAUNE als Hesselbach'sches Band bezeichnet (neuerdings auch als *Lig. interfoveolare*, weil es zwischen den beiden Foveae inguinales gelegen ist). BRAUNE betrachtet übrigens das letztere als „einen Teil der Sehne des M. transversus, oder, wenn man will, ein fibröses Band, das mit der Transversussehne zusammenhängt". Als Henle'sches Band bezeichnet ferner BRAUNE einen ebenfalls mit der Transversussehne zusammenhängenden Bandstreifen, welcher vom Os pubis, lateral von der Rectussehne und eng mit ihr verwachsen, ebenfalls bis zum lateralen Schenkel des Douglas'schen Bogens nach aufwärts zieht. Zwischen dem Hesselbach'schen und dem Henle'schen Bande liegt eine dünne Stelle, welche der Fovea inguinalis medialis entspricht und somit eine bequeme Eintrittspforte für die sogen. inneren Leistenbrüche darstellt (s. d. nächste Kapitel Fig. 7). Das von HENLE so benannte *Lig. inguinale externum* würde ungefähr mit dem von mir weiterhin zu beschreibenden Poupart'schen Bande identisch sein. Endlich hat HENLE als *Adminiculum lineae albae* eine dreieckige Bindegewebsplatte bezeichnet, welche als Verdichtung der Fascia transversalis über der Symphysis pubis gelegen ist und mit der Linea alba zusammenhängt.

C. Der Leistenkanal.

Für die Beschreibung des Leistenkanals ist es nötig, vorher zu erwähnen, dass das Poupart'sche Band (auch als Schenkelbogen, *Arcus cruralis*, oder als *Lig. inguinale* bezeichnet) einen derben sehnigen Streifen bildet, welcher sich von dem Tuberculum pubicum bis zur Spina iliaca ant. sup. erstreckt (s. Fig. 6) und genau der Grenze zwischen vorderer Bauchwand und Oberschenkel entspricht. Diese Grenze, an welcher die Haut weniger fettreich ist und durch fibröse Stränge mit dem Lig. Pouparti zusammen-

hängt, ist äusserlich durch die sog. Leistenfurche, *Sulcus inguinalis,* markiert. Am medialen Ende läuft das Poupart'sche Band in zwei ligamentöse Fortsetzungen aus. Die eine Fortsetzung des Poupart'schen Bandes (s. Fig. 6) geht längs des oberen Randes des Schambeines bis zur Linea alba hin und wird als *Lig. inguinale reflexum* s. Lig. Collesi (Lig. Gimbernati reflexum von HENLE) bezeichnet; die andere Fortsetzung, das *Lig. lacunare* s. Gimbernati (s. Fig. 7, S. 151), geht nach unten und hinten, um sich am Pecten ossis pubis festzusetzen. Das letzte Band ist von dreiseitiger Form und mit einem lateralwärts concaven Rande versehen. Beide, das Lig. Collesi ebensowohl wie das Lig. Gimbernati, sind also nicht besondere Bänder, sondern nur medial und lateral gelegene Ausstrahlungen des Poupart'schen Bandes.

Oberhalb des Lig. Pouparti, an der lateralen Seite des M. rectus abdominis, liegt nun der Leistenkanal, *Canalis inguinalis,* durch welchen beim Manne der Samenstrang hindurchgeht (gebildet von dem Ausführungsgange des Hodens, Ductus deferens, und der A. und V. spermatica interna). Der Samenstrang wird ausserdem noch von einem sympathischen Nervengeflechte, dem Plexus spermaticus int. begleitet, welcher jedoch mitunter mehr einen einfachen Strang darstellt und dann als N. spermaticus int. bezeichnet wird. Endlich gehen noch durch den Leistenkanal

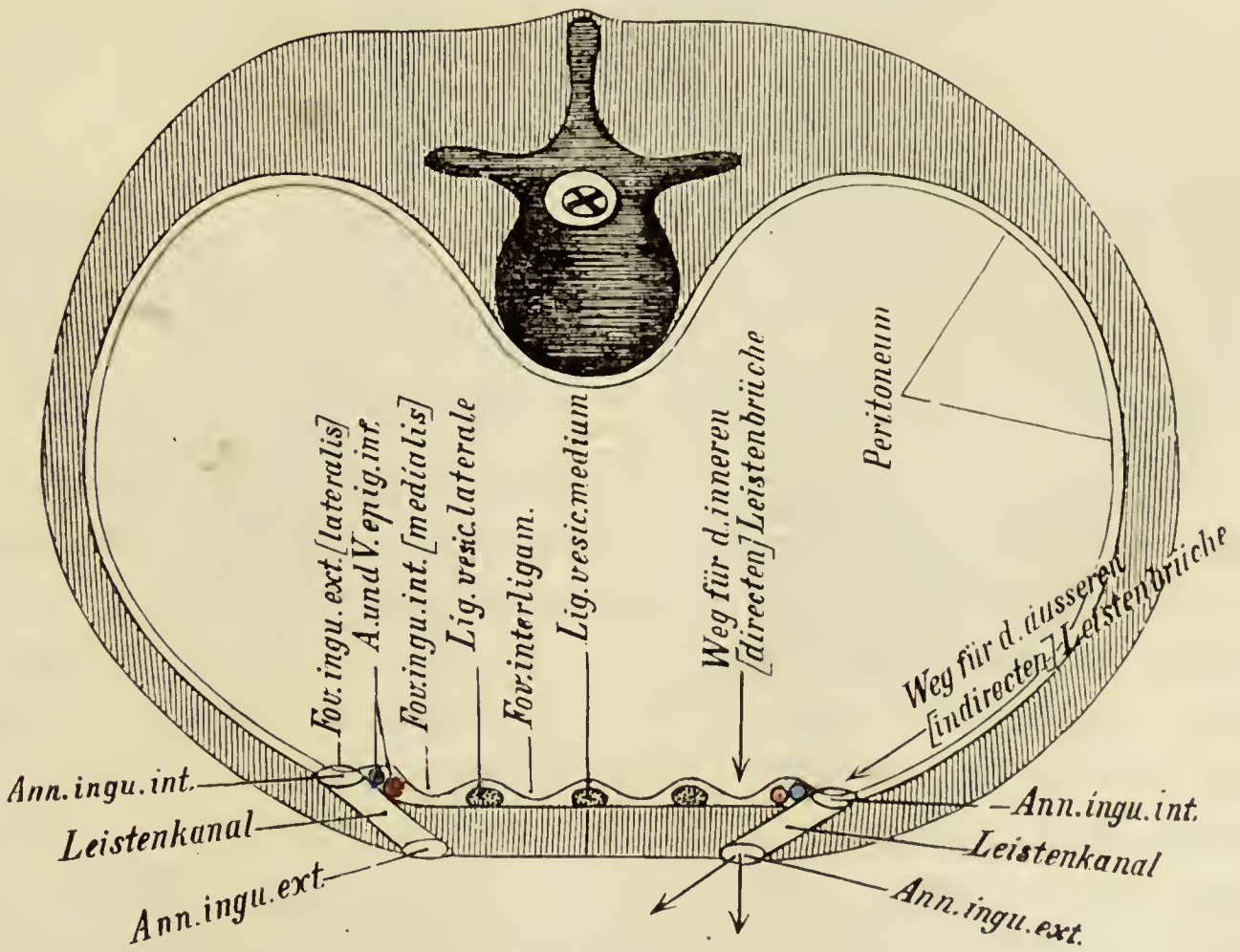

Fig. 5.
Schematischer Horizontalschnitt durch den Leistenkanal.

zwei Äste des Plexus lumbalis, nämlich der N. spermaticus externus und der N. ilioinguinalis und schliesslich die von einer kleinen Vene begleitete A. spermatica ext. (aus der A. epigastrica inf.), hindurch. Beim Weibe geht anstatt des Ductus deferens das vordere Ende des Lig. teres uteri durch den Leistenkanal hindurch. Die Vasa spermatica intt. ziehen beim Weibe gar nicht in den Leistenkanal hinein, sondern zum Lig. latum uteri hin. Die anderen Nerven und Gefässe verhalten sich wie beim Manne.

Die Richtung, in welcher der Leistenkanal die vordere Bauchwand durchzieht (s. Fig. 5), entspricht ungefähr dem Faserverlaufe des M. obliquus abdominis ext., d. h. der Leistenkanal verläuft von hinten, oben und lateralwärts nach vorn, unten und medianwärts. Indem der Kanal in dieser Richtung die Bauchwand durchbricht, muss er in der letzteren eine vordere (oder äussere) und eine hintere (oder innere) Öffnung bilden.

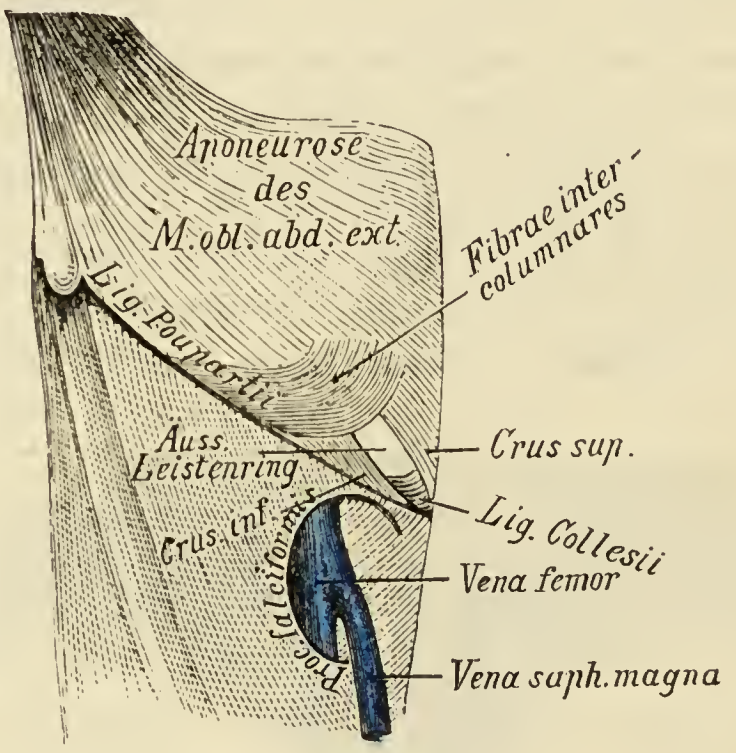

Fig. 6.
Vorderansicht des äusseren Leistenringes und der Fovea ovalis des rechten Oberschenkels.

Die vordere, zugleich mehr medial gelegene Öffnung, der sogen. äussere Leistenring, *Annulus inguinalis* s. *subcutaneus* (WALDEYER) s. externus, liegt zwischen den Sehnenfasern des *M. obliquus externus abdominis* (s. Fig. 6), welche diese Öffnung mit einem oberen und zugleich medial gelegenen sehnigen Streifen, *Crus superius* s. mediale, und mit einem zweiten, unteren und zugleich lateral gelegenen, ebenso beschaffenen Streifen, *Crus inferius* s. laterale, umfassen. Zwischen den beiden Crura befindet sich jedoch eigentlich nicht eine ringförmige Öffnung, sondern ein dreieckiger Spalt, dessen obere Ecke durch besondere, von dem

Poupart'schen Bande bogenförmig nach medianwärts ziehende Sehnenfasern, die sogen. *Fibrae intercrurales* s. intercolumnares (s. Fig. 6), zu dem Annulus inguinalis externus abgerundet wird.

Die hintere, zugleich mehr lateral gelegene Öffnung des Leistenkanals (s. Fig. 7) bildet den inneren Leistenring, *Annulus inguinalis abdominalis* (WALDEYER) s. internus, welcher von der *Fascia transversalis abdominis* gebildet wird; letztere Fascie ist jedoch an dieser Stelle nicht durchbrochen, sondern setzt sich als eine besondere Hülle, die sogen. Tunica vaginalis communis, in den Hodensack fort. An der medialen und unteren Seite des inneren Leistenringes ist die Fascia transversalis zu einem sichelförmigen Vorsprunge, dem *Processus falciformis*, verdickt, über welchen hinweg sich der Ductus deferens und beim Manne die A. und V. spermatica int. in den Leistenkanal einsenken.

Das oben (S. 148) erwähnte Hesselbach'sche Band (*Lig. interfoveolare*) würde also mit seinem freien lateralen Rande den eben erwähnten Proc. falciformis bilden.

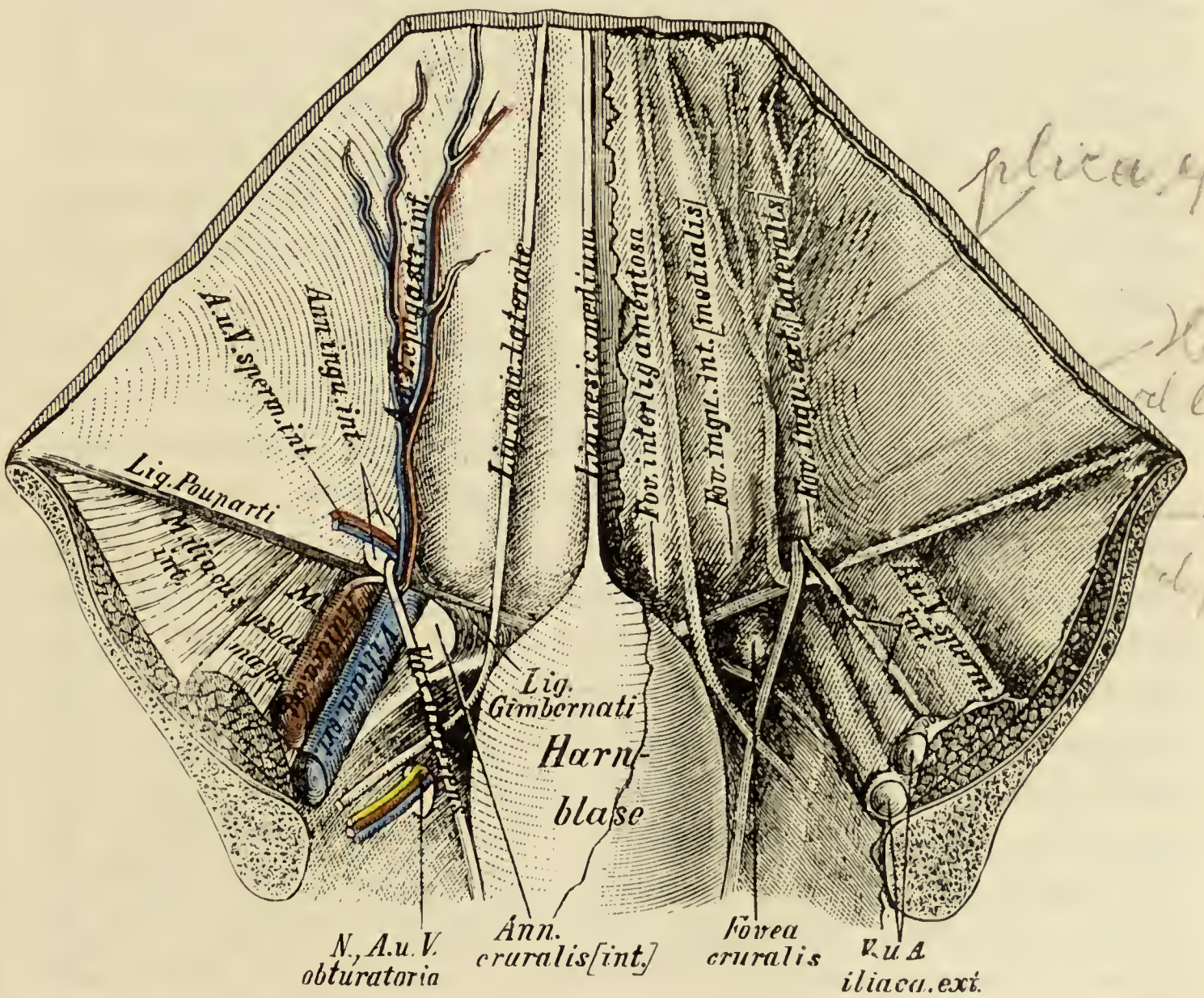

Fig. 7.

Die vordere Bauchwand von hinten (von der Bauchhöhle aus) gesehen.

Auf der linken Seite ist das Peritonaeum wegpräpariert, während es auf der rechten Seite die Bauchwand bedeckt. Links sind die A. und V. sperm. int. abgeschnitten und nach lateralwärts zurückgeschlagen. Rechts sieht man die vom Bauchfell bedeckten Gebilde unter demselben hindurchschimmern.

Der Boden oder die untere Wand des Leistenkanales wird durch das Lig. Pouparti bezw. das Lig. Collesi gebildet. An der Bildung seiner übrigen Wände nehmen die Bauchmuskeln in folgender Weise Teil. Der *M. obliquus ext.* umfasst, wie eben erwähnt, den Leistenkanal mittels seiner Sehnenfasern, wird also anscheinend von diesem Kanale durchbohrt. Doch giebt er in Wirklichkeit als Fortsetzung seiner Sehnenfasern dem durchtretenden Samenstrange eine dünne Bindegewebslage, die sogen. *Fascia cremasterica* mit, welche den M. cremaster aussen umhüllt. Der *M. obliquus int.* ist an dieser Stelle noch muskulös und geht mit dem Samenstrange durch den Leistenkanal zum Hoden hinab, welchen er als *M. cremaster* schlingenförmig umgreift. Der *M. transversus* endlich geht mit seiner Sehne bogenförmig über dem Leistenkanale nach medianwärts. Eine Fortsetzung dieses Muskels nach abwärts ist makroskopisch nicht nachzuweisen. Dagegen ist dies wiederum bei der *Fascia transversalis* der Fall, welche in Gestalt des sogen. *Proc. vaginalis fasciae transversalis* den ganzen Kanal sozusagen austapeziert, indem sie sich von der Innenfläche der vorderen Bauchwand durch den Leistenkanal nach dem Hoden begiebt und hierbei, nach innen von dem M. cremaster gelegen, als Tunica vaginalis communis Hoden und Samenstrang völlig umhüllt, worüber Näheres bei den Hüllen des Hodens nachzusehen ist.

Das Bauchfell, *Peritonaeum*, überzieht beim Erwachsenen die ganze Gegend des inneren Leistenringes als eine glatte Haut, die jedoch einige Falten bildet, welche durch die darunterliegenden Organe abgehoben werden. Zwischen und neben diesen Falten sind verschiedene kleine Gruben gelegen. Am medialen Rande des Annulus inguinalis abdominalis steigen zunächst in vertikaler Richtung die A. und V. epigastrica inf. in die Höhe und heben, besonders bei gespannter Bauchwand, eine kleine Falte des Peritonaeum, die sogen. *Plica epigastrica,* empor (s. Fig. 5 u. 7). Zu beiden Seiten dieser Falte findet sich nun je eine Grube, von denen die lateral gelegene seitens der Chirurgen gewöhnlich als *Fovea inguinalis externa*, die medial gelegene als *Fovea inguinalis interna* bezeichnet wird. Die Fovea inguinalis externa (jetzt als *Fovea inguinalis lateralis* bezeichnet) entspricht in ihrer Lage genau dem inneren (abdominalen) Leistenringe (s. Fig. 5) und kommt eben lediglich dadurch zu Stande, dass das Peritonaeum an dieser Stelle eine kleine Bucht in den inneren Leistenring hinein bildet. Die Fovea inguinalis interna (jetzt als *Fovea inguinalis*

medialis bezeichnet) entspricht wieder in ihrer Lage genau dem äusseren (subcutanen) Leistenringe, d. h. wenn man von hinten her in sagittaler Richtung die Fovea inguinalis interna durchbohrt, so kommt man vorn am äusseren Leistenringe heraus.

Die beiden eben genannten Gruben dienen sehr häufig Eingeweidebrüchen, den sog. Leistenbrüchen, *Herniae inguinales*, zum Durchtritt, indem unter Umständen durch die Bauchpresse in diese Gruben Darmteile oder Netzstücke hineingedrängt werden, welche weiterhin durch den äusseren (subcutanen Leistenring unter die Haut treten. Diejenigen Leistenbrüche, welche in die Fovea inguinalis externa s. lateralis eindringen, werden nun als äussere oder indirekte[1]) Leistenbrüche, *Herniae inguinales externae* s. indirectae, bezeichnet; dieselben gelangen durch den inneren (abdominalen) Leistenring in den Leistenkanal hinein, in welchem sie (s. Fig. 5) sozusagen einen natürlichen, praeformierten Weg finden, um durch den äusseren (subcutanen) Leistenring in den Hodensack zu gelangen. Dieser praeformierte Weg wird nämlich durch den Proc. vaginalis der Fascia transversalis gebildet, von welchem bereits S. 152 erwähnt wurde, dass er den Leistenkanal gewissermassen austapeziert, indem er zugleich den Samenstrang und weiter abwärts auch den Hoden allseitig nach Art eines Sackes (Tunica vagin. communis) umhüllt. In diesem, am inneren Leistenringe sich öffnenden Sacke würde also neben einem etwa vorhandenen äusseren Leistenbruche stets noch der Samenstrang und weiter unten der Hoden gelegen sein Natürlich müssen die äusseren Leistenbrüche bei ihrem Eintritt in den Proc. vaginalis fasciae transversalis das Peritonaeum vor sich durch den Leistenkanal in den Hodensack hinabdrängen; dieser Teil des Peritonaeum wird alsdann als Bruchsack bezeichnet. Nach aussen würde der Bruchsack zunächst von dem eben erwähnten Fortsatze der Fascia transversalis umgeben sein. Schon ein Blick auf die Lage der Fovea inguin. lateralis auf Fig. 7 zeigt, dass die äusseren Leistenbrüche nach ihrem Austritte aus dem Leistenkanale gewöhnlich vor dem Samenstrange und etwas lateralwärts von demselben liegen müssen. Diejenigen Leistenbrüche dagegen, welche in die Fovea inguinalis interna s. medialis

[1]) Anstatt von „äusseren und inneren Leistenbrüchen“ sollte besser von „lateralen und medialen Leistenbrüchen“ die Rede sein. Der Ausdruck „indirekt“ ist hier im Gegensatz zu „direkt“ (d. h. gerade) gebraucht, weil die indirekten Leistenbrüche den schrägen Weg durch den Leistenkanal nehmen, um nach aussen zu gelangen.

eindringen, werden als innere oder direkte Leistenbrüche, *Herniae inguinales internae* s. directae, bezeichnet; dieselben müssen (s. Fig. 5) einen geraden Weg durch die Bauchwand nehmen, um schliesslich ebenfalls durch den äusseren (subcutanen) Leistenring unter die Haut zu treten. Auf diesem Wege müssen folglich die inneren Leistenbrüche ausser dem Peritonaeum stets noch dasjenige Stück der vorderen Bauchwand vor sich herdrängen, welches der Fovea inguinalis int. entspricht. Ihr Bruchsack wird also ausser dem Peritonaeum noch aus der Fascia transversalis und den Sehnen- und Muskelfasern der M. transversus und obliquus int. bestehen. Dagegen müssen diese Brüche natürlich zwischen den Sehnenfasern des Obliquus ext. hindurchgehen, da die letzteren den äusseren Leistenring mittelst der beiden Crura umgeben. Die inneren Leistenbrüche liegen beim Austritt aus dem Leistenkanal gewöhnlich medianwärts und etwas nach vorn von dem Samenstrange. Jedoch ist zu beachten, dass sich bei älteren Brüchen mit sehr weiter Bruchpforte dieses Lageverhältnis zum Samenstrange ändern kann, indem die einzelnen, oben genannten Teile des letzteren sowohl bei den äusseren wie bei den inneren Leistenbrüchen auseinander gedrängt werden und den Bruchsack zwischen sich fassen können. Unter allen Umständen sind aber sowohl die beiden Leistengruben wie die inneren und äusseren Leistenbrüche stets oberhalb des Poupart'schen Bandes gelegen.

Medial von der Fovea inguinalis medialis liegt ferner noch jederseits eine Falte des Peritonaeum, die *Plica umbilicalis lateralis* (*Plica vesicoumbilicalis lateralis*), welche durch das Lig. umbilicale s. vesicae laterale (die ehemalige, später obliterierte Nabelarterie) gebildet wird. Endlich befindet sich noch in der Medianebene des Körpers eine dritte unpaare Falte, die *Plica umbilicalis media* (*Plica vesicoumbilicalis media*), welche durch das Lig. umbilicale s. vesicae medium, (den letzten Überrest des ehemaligen Urachus) abgehoben wird. Auch zwischen der Plica umbilicalis media und lateralis liegt jederseits eine Vertiefung, welche man als Fovea interligamentosa[1]) oder auch als *Fovea supravesicalis* bezeichnen kann, welche indessen keine besondere Bedeutung beansprucht, weil von hier aus nur in ganz seltenen Fällen (zwischen dem Lig. umbilicale

[1]) Von einzelnen älteren Autoren wird die Fovea interligamentosa als *Fovea inguinalis interna*, die Fovea inguinalis interna der Chirurgen als *Fovea inguinalis media* und die Fovea inguinalis externa derselben als *Fovea inguinalis externa* bezeichnet.

laterale und dem lateralen Rande des Rectus) Brüche in den Leistenkanal einzudringen pflegen. Unterhalb des Poupart'schen Bandes, zwischen der V. femoralis und dem Lig. Gimbernati, liegt endlich der sogen. innere Schenkelring, *Annulus femoralis,* über welchen jedoch Näheres erst bei der Beschreibung des Poupart'schen Bandes und der Fascia lata des Oberschenkels gesagt werden wird.

D. Die Regionen des Bauches.

Zur besseren Orientierung denkt man sich an der Aussenfläche des Bauches verschiedene Linien gezogen, durch welche derselbe in eine Anzahl von Gegenden oder Regionen eingeteilt wird. Von diesen Linien verbindet nach HYRTL die eine die Spitzen der beiden XII. Rippen, eine andere die beiden Spinae iliacae antt. supp. mit einander. Nach HENLE verläuft die obere Linie zwischen den beiden tiefsten Punkten des oberen Thoraxrandes, die untere Linie zwischen den beiden höchsten Punkten der Darmbeinkämme. Oberhalb der oberen Linie ist die *Regio epigastrica,* zwischen den beiden Linien die *Regio mesogastrica,* und unterhalb der unteren Linie die *Regio hypogastrica* gelegen. Eine jede von diesen 3 Regionen zerfällt wieder in einen mittleren und zwei seitliche Abschnitte, welche jedoch ohne scharfe Grenze in einander übergehen. Wenn man will, kann man als Grenze eine der Medianlinie parallele Verticale annehmen, welche man sich vom Tuberculum pubicum nach oben gezogen denkt. Andere Autoren denken sich diese Linie von der Mitte des Poupart'schen Bandes nach aufwärts gezogen, was indessen aus dem Grunde nicht sehr zweckmässig ist, weil dadurch eigentlich die später zu erwähnende Regio inguinalis geteilt wird. Durch diese beiden Verticallinien wird nun die Regio epigastrica in das in der Mitte gelegene *Epigastrium* (die *Regio epigastrica* im engeren Sinne) und die beiden seitlichen *Regiones hypochondriacae* geteilt. Der vor dem Proc. xiphoideus gelegene Teil des Epigastricum wird auch als Magen- oder Herzgrube oder als Praecordialgegend, *Scrobiculus cordis,* bezeichnet. Die Regiones hypochondriacae liegen unterhalb der untersten Rippenknorpel. Nach der neuen Nomenclatur (vgl. Atlas Fig. 443) sind jedoch die Regiones hypochondriacae nicht unterhalb sondern unter den untersten Rippenknorpeln (also bereits im Bereich des Thorax) gelegen. An der Regio mesogastrica hat man die mittlere *Regio umbilicalis,* in deren Mitte etwa der Nabel gelegen ist, und die beiden seitlichen *Regiones abdominales laterales* zu unterscheiden. Die Regio hypogastrica endlich wird

wiederum in die mittlere *Regio pubica* und die beiden seitlichen *Regiones inguinales* eingeteilt. Die Höhe des Nabels scheint meistens der Grenze zwischen dem III. und IV. Lendenwirbel zu entsprechen.

X. Die Knochen der oberen Extremität.

Zu den Knochen der oberen Extremität werden die Clavicula, die Scapula, der Humerus, der Radius und die Ulna, endlich die Knochen der Hand gerechnet. Unter der Bezeichnung Schultergürtel fasst man die Clavicula + Scapula zusammen.

A. Die Knochen des Schultergürtels.

a) Das Schlüsselbein.

Das Schlüsselbein, *Clavicula*, bildet einen S-förmig gekrümmten Röhrenknochen, welcher wie eine Art von Strebepfeiler zwischen dem Brustbein und dem Schulterblatt eingeschaltet ist. Man unterscheidet an der Clavicula: 1) ein mediales Ende, *Extremitas sternalis;* 2) ein mittleres Stück, den Körper, *Corpus clavi-culae;* 3) ein laterales Ende, *Extremitas acromialis*.

Die *Extremitas sternalis* ist dreikantig und legt sich mittelst einer gewöhnlich etwas concaven Gelenkfläche an die Inc. clavicularis des Manubrium sterni an.[1]) An ihrem unteren Teile befindet sich eine Rauhigkeit (mitunter ein Vorsprung) für den Ansatz des Lig. costoclaviculare, welche man demzufolge als *Tuberositas costalis* s. costoclavicularis bezeichnen kann. Der Körper ist auf dem Querschnitt rundlich; seine obere Fläche liegt dicht unter der Haut, die untere zeigt eine deutliche Längsrinne, den *Sulcus subclavius*, an welchem sich der M. subclavius befestigt. Die *Extremitas acromialis* der Clavicula ist mehr platt und breit und durch eine ziemlich plane Gelenkfläche mit dem Acromion des Schulterblattes verbunden. Zu beachten ist, dass das laterale Ende der Clavicula mit der Concavität nach vorn gerichtet ist, weil man hieran unterscheiden kann, ob eine isolierte Clavicula eine linke oder rechte ist. Die obere Fläche der Extremitas acromialis ist meist etwas rauh vom Ansatz des Lig. acromio-claviculare, die untere Fläche zeigt einen gleichfalls rauhen Vorsprung, welcher zum Ansatz für das Lig. coracoclaviculare dient

---

[1]) Bei Personen, welche schwere Lasten auf der Schulter zu tragen pflegen, zeigt die Extremitas sternalis starke Wulstungen, welche leicht zu diagnostischen Irrtümern Veranlassung geben können.

und deswegen auch als *Tuberositas coracoidea* oder Processus cleidocoracoideus oder nach HENLE als Tuberositas scapularis bezeichnet werden kann.

b) Das Schulterblatt.

Das Schulterblatt, *Scapula* s. Omoplata, stellt einen platten dreiseitigen Knochen vor, welcher sich vom ersten Intercostalraume bis etwa zur VII. oder VIII. Rippe nach abwärts erstreckt. Man unterscheidet an demselben drei Ränder, drei Winkel und zwei Flächen.

Von den Rändern ist der obere ziemlich scharf und besitzt einen concaven Einschnitt, die *Incisura scapulae*, welche vom Lig. transversum scapulae überbrückt ist. Durch die Incisur, also unterhalb des eben genannten Bandes, geht der N. suprascapularis hindurch, während gewöhnlich die Vasa transversa scapulae über das Lig. transversum hinwegziehen. Lateral von der Incisur liegt der Schulterhaken oder *Processus coracoideus* (Rabenschnabelfortsatz), welcher nach vorn und lateralwärts vorspringt und dem M. coracobrachialis, dem M. pectoralis minor und dem kurzen Kopfe des M. biceps zum Ursprung resp. zum Ansatz dient. Der mediale Rand des Schulterblattes, *Margo vertebralis* s. Basis scapulae, ist leicht gebogen und bei ruhiger aufrechter Körperhaltung ziemlich genau vertical gestellt. Der laterale Rand, *Margo axillaris*, ist mehr wulstig und zum Ursprung für den M. teres minor bestimmt.

Von den Winkeln ist der obere mediale Winkel nahezu ein rechter und dient dem M. levator scapulae zum Ansatz. Der obere laterale Winkel bildet eine Anschwellung, den Gelenkkopf, *Condylus scapulae,* welcher durch eine flach concave, ovale Gelenkfläche, *Cavitas glenoidalis,* mit dem Humerus articuliert. Von der übrigen Scapula ist der Condylus durch eine ringförmige Einschnürung, den Hals, *Collum scapulae*, abgesetzt. Man hat die letztere auch als *Collum anatomicum scapulae* bezeichnet. Im Gegensatz dazu wird das *Collum chirurgicum scapulae* (der gewöhnliche Sitz der Schulterblattbrüche) durch eine Linie bezeichnet, welche sich von der Inc. scapulae durch die sog. Inc. colli scapulae (s. weiter unten) bis unterhalb des Condylus hinzieht und dann an der Vorderfläche des Schulterblattes wieder bis zur Inc. scapulae zurückläuft. Der Proc. coracoideus würde also lateral von dem Collum chirurgicum gelegen sein. Dicht oberhalb des Condylus zeigt sich ferner eine Rauhigkeit oder ein Höcker, die *Tuberositas*

supraglenoidalis, von welchem die Sehne des langen Bicepskopfes entspringt; dicht unterhalb des Condylus ist eine ähnliche zweite Muskelmarke, die *Tuberositas infraglenoidalis*, für den langen Kopf des Triceps gelegen. Der untere Winkel der Scapula zeigt gewöhnlich an seiner hinteren Fläche eine etwas rauhe Stelle für den Ansatz des M. teres major.

Von den beiden Flächen ist die vordere vertieft und bildet die *Fossa subscapularis*, welche zum Ursprunge für den gleichnamigen Muskel bestimmt ist. Einzelne schräge Leisten, die sog. *Lineae musculares* (Costae scapulares), welche sich an derselben vorfinden, entsprechen nicht etwa den Rippen, mit denen sie sich im Gegenteil kreuzen, sondern sind Muskelmarken für einzelne Portionen des M. subscapularis, welche von und zwischen ihnen entspringen. Nahe dem medialen Rande ist an dieser Fläche die Ansatzlinie des M. serratus anterior wahrzunehmen, welche nach oben und unten in je ein kleines dreiseitiges Feld ausläuft. Die hintere Fläche der Scapula zeigt in ihrem oberen Teile einen platten dreiseitigen Vorsprung, die Schultergräte, *Spina scapulae*, welche nach oben und vorn in die platte, leicht gebogene Schulterhöhe oder Grätenecke, *Acromion*, übergeht. Der laterale Rand der Spina scapulae ist concav und bildet einen Einschnitt, welcher sich nach lateralwärts auf den Hals der Scapula fortsetzt und deswegen als *Incisura colli scapulae* bezeichnet wird. Den oberhalb der Spina scapulae gelegenen Teil der hinteren Fläche bezeichnet man als *Fossa supraspinata*, den unterhalb derselben liegenden Teil als *Fossa infraspinata*. Beide Gruben dienen den gleichnamigen Muskeln zum Ursprunge. Doch ist ein etwas erhöhtes, nahezu dreiseitiges Feld an der hinteren Fläche des unteren Schulterblattwinkels für den oben erwähnten Ursprung des M. teres major bestimmt.

B. Das Oberarmbein.

Das Oberarmbein, *Humerus* s. Os brachii, ist ein Röhrenknochen, an welchem man wie an allen Röhrenknochen: 1) ein oberes Ende, 2) ein unteres Ende und 3) das Mittelstück oder den Körper unterscheidet.

Das obere (proximale) Ende des Humerus besitzt eine halbkuglige Anschwellung mit überknorpelter Gelenkfläche, den Oberarmkopf, *Caput humeri*, welcher sich mit dem Condylus scapulae in Articulation setzt. Rings um das Caput humeri läuft eine seichte Rinne, welche man als *Collum anatomicum humeri*

bezeichnet hat. Das sogen. *Collum chirurgicum humeri* liegt weiter abwärts dicht unterhalb der beiden sogleich zu erwähnenden Tubercula humeri. Das obere Ende ist nämlich ferner durch einen lateral gelegenen stärkeren Vorsprung, das *Tuberculum majus*, und einen vorn gelegenen schwächeren, das *Tuberculum minus*, ausgezeichnet. Von diesen beiden Vorsprüngen besitzt das Tuberculum minus eine kleine Facette, welche zum Ansatz für die Sehne des M. subscapularis dient. Das Tuberculum majus zeigt dagegen drei Facetten: eine obere für den M. supraspinatus, eine mittlere für den M. infraspinatus und eine untere (hintere) für den M. teres minor. Von dem Tuberculum minus läuft sodann eine Leiste nach abwärts, die *Crista* s. Spina *tuberculi minoris*, an welcher sich die Mm. latissimus und teres major mit einer gemeinsamen Sehne ansetzen. Ebenso verläuft vom Tuberculum majus parallel der vorigen eine zweite Leiste nach abwärts, die *Crista* s. Spina *tuberculi majoris*, an welcher sich der M. pectoralis major inseriert. Zwischen den beiden Tubercula und den von ihnen ausgehenden Cristae findet sich eine Rinne, der *Sulcus intertubercularis*, welcher zur Aufnahme für die Sehne des langen Bicepskopfes bestimmt ist.

Der Körper des Humerus hat eine dreikantige Form und zwar ist von den (auch als *Anguli* bezeichneten) drei Kanten die eine nach vorn gekehrt, während die beiden anderen nach hinten liegen. Die drei Flächen, welche auf diese Weise am Körper des Humerus abgegrenzt werden, sind eine vordere mediale, eine vordere laterale und eine hintere Fläche. Von den letzteren zeigt die vordere laterale Fläche etwa in der Mitte eine rauhe Stelle, die *Tuberositas deltoidea* s. humeri, an welcher sich der M. deltoideus befestigt. Die vordere mediale Fläche besitzt ziemlich in gleicher Höhe ebenfalls eine Rauhigkeit, die jedoch nicht immer ausgeprägt ist und dem M. coracobrachialis zur Insertion dient. Die hintere Fläche endlich zeigt ziemlich in der Mitte eine schräg von oben und medianwärts nach unten und lateralwärts verlaufende Furche, den *Sulcus n. radialis* (s. spiralis), welcher sich unterhalb der Tuberositas deltoidea auf die laterale Fläche fortsetzt und in welchem der N. radialis und die A. und V. profunda brachii um den Humerus verlaufen.

Das untere (distale) Ende des Humerus ist etwas breit gezogen und besitzt zwei seitliche Vorsprünge, die Oberarmknorren, *Epicondyli*, von denen man den medialen als *Epicondylus medialis* (Condylus internus s. flexorius) und den lateralen als *Epicon-*

dylus lateralis (Condylus externus s. extensorius) bezeichnet. Beide dienen zum Ursprunge für die Muskulatur des Vorderarmes. Der Epicondylus medialis springt erheblich stärker vor als der Epicondylus lateralis und zeigt hinten eine seichte Rinne, *Sulcus n. ulnaris*, in welcher der N. ulnaris unmittelbar unter der Haut gelegen ist und deshalb sehr leicht durch Stoss etc. lädiert werden kann.[1]) Der überknorpelte Teil des unteren Humerusendes wird als unterer Gelenkfortsatz, *Processus cubitalis*, bezeichnet; an demselben unterscheidet man einen lateralen, mehr kugligen Teil, *Capitulum humeri* s. Eminentia capitata (Rotula von J. M. WEBER), welcher mit dem Radiusköpfchen, und einen medialen in transversaler Richtung concaven Teil, *Trochlea humeri* (Rotula anderer Autoren), welcher mit der Ulna articuliert. Beide Teile sind durch eine seichte sagittale Rinne von einander getrennt. Oberhalb des Gelenkfortsatzes des Humerus liegen ferner an der Vorderseite zwei Gruben: die kleinere über dem Capitulum humeri, *Fossa radialis* s. Fossa anterior minor, nimmt in der Beugung des Armes das Radiusköpfchen auf; die grössere, über der Trochlea gelegene *Fossa coronoidea* s. Fossa anterior major dient während der Beugung dem Proc. coronoideus der Ulna zur Aufnahme. Hinten besitzt das untere Humerusende nur eine einzige grosse Grube, die *Fossa olecrani* s. posterior, in welche sich bei der Streckung des Armes das Olecranon der Ulna einlagert. Die beiden letztgenannten Gruben sind auch als *Fossae supratrochleares* bezeichnet worden.

C. Die Unterarmknochen.

Der Vorderarm oder Unterarm, *Antibrachium*, besteht aus zwei Knochen, nämlich dem Ellenbogenbein, *Ulna* s. Cubitus und der Speiche, *Radius*, welche einen Zwischenraum, das *Spatium interosseum*, zwischen sich fassen.

Beide Knochen sind gegen den Oberarm mittels der sogenannten Streckung und Beugung des Unterarmes beweglich. Ausserdem kann sich aber der Radius um die Ulna drehen, und diese Drehbewegung geht um eine Axe vor sich, welche die Mitte des oberen (proximalen) Radiusendes und des unteren (distalen) Ulnaendes mit einander verbindet. Wird die Drehung so ausgeführt, dass am Ende derselben der Radius und die Ulna parallel nebeneinander liegen und die Hohlhandfläche nach oben (bei herabhängendem Arm nach vorn) gerichtet ist, so bezeichnet man dies als eine Supinationsbewegung. Wird in umgekehrter Weise der Radius so gedreht, dass er sich am Ende der Drehung spitzwinklig mit der Ulna kreuzt und vor derselben liegt,

---

[1]) Der Volksmund hat diese Stelle als „Musikantenknochen“ bezeichnet.

während der Rücken der Hand zugleich nach oben (bei herabhängendem Arm nach vorn) gekehrt ist, so stellt dies eine Pronationsbewegung dar. Die Supination führt man z. B. aus, wenn man mit der rechten Hand einen Bohrer in ein Brett oder eine Schraube in die dazu gehörige Schraubenmutter hineindreht, die Pronation dagegen, wenn man den Bohrer oder die Schraube wieder herausdreht.

Für die nachfolgende Beschreibung der Unterarmknochen ist stets diejenige Stellung des Unterarmes zu Grunde gelegt, in welcher Radius und Ulna parallel liegen, d. h. vollständig supiniert sind. Im Gegensatz dazu geht die Beschreibung in manchen anderen anatomischen Lehrbüchern von der Mittellage zwischen Pronation und Supination aus, in welcher der Daumen der Hand nach vorn gerichtet ist. In letzterem Falle hat man von einer inneren und äusseren Fläche des Unterarmes und der Hand (in dem Sinne von medial und lateral) gesprochen und darnach die Bezeichnungen eingerichtet. Indessen wird das Verständnis der vorliegenden anatomischen Verhältnisse erheblich erleichtert, wenn man von der Supinationsstellung ausgeht und somit eine vordere oder Volarfläche und eine hintere oder Dorsalfläche des Unterarmes und der Hand unterscheidet. Es ist hierbei als wichtig zu betonen, dass in der Supinationsstellung von den beiden Knochen des Unterarmes die Ulna medial liegt und somit der Kleinfingerseite der Hand entspricht; während sich der Radius lateral, also an der Daumenseite befindet.

a) Die Ulna.

An dem Ellbogenbeine, *Ulna* s. Cubitus, unterscheidet man: 1) ein oberes Ende; 2) ein Mittelstück, den Körper oder *Corpus ulnae;* und 3) ein unteres Ende, welches auch als *Capitulum ulnae* bezeichnet wird.

Das obere (proximale) Ende ist ziemlich dick und durch einen tiefen, überknorpelten Ausschnitt, die *Incisura semilunaris*, in zwei Vorsprünge geteilt, von denen der vordere als *Processus coronoideus* (abgeleitet von dem griechischen Worte κορωνη die Krähe) und der hintere als Ellbogenfortsatz, *Olecranon* s. Proc. anconaeus, bezeichnet wird. Die von einer sagittalen Kante durchzogene Inc. semilunaris dient zur Articulation für die Trochlea des Humerus, das Olecranon zum Ansatz für die Tricepssehne. An der lateralen Seite des Proc. coronoideus findet sich ausserdem eine kleine halbmondförmige Gelenkfläche, die *Incisura radialis ulnae* (Sinus lunatus ulnae), in welcher sich das Radiusköpfchen bei seinen Drehungen bewegt. Etwas unterhalb des Proc. coronoideus ist vorn ein rauher Vorsprung, *Tuberositas ulnae*, gelegen, an welchem sich der M. brachialis ansetzt.

Der Körper der Ulna hat drei Kanten, von denen die eine nach lateralwärts, die beiden anderen, *Margo volaris* und *Margo dorsalis*, nach medianwärts sehen. Die laterale Kante, welche dem Radius gegenüber liegt, ist scharf, dient dem Lig. interosseum zum Ansatz und wird deshalb als *Crista interossea* bezeichnet. Von

den drei Flächen des Ulnakörpers sind die vordere, *Facies volaris,* und die hintere, *Facies dorsalis,* leicht ausgehöhlt und ganz von Muskeln bedeckt, während die mediale, *Facies medialis,* mehr eben und in ganzer Ausdehnung unmittelbar unter der Haut zu fühlen ist. Von der Incisura radialis erstreckt sich eine schmale rauhe Leiste, *Crista m. supinatoris,* nach abwärts.

Das untere (distale) Ende, auch als *Capitulum ulnae* bezeichnet, zeigt an der medialen Seite einen kurzen, distalwärts ragenden, griffelförmigen Vorsprung, den *Processus styloideus ulnae*, für das Seitenband des Handgelenkes. An der Dorsalseite ist neben dem Proc. styloideus eine Rinne gelegen, welche zur Einlagerung für die Sehne des M. extensor carpi ulnaris [1]) bestimmt ist. Um den Rand des Capitulum ulnae läuft eine schmale, nahezu ringförmige Gelenkfläche, die *Circumferentia articularis ulnae*, welche sich mit der *Incisura ulnaris radii* (Sinus lunatus radii) in Verbindung setzt. Der unterste Teil des Capitulum endlich zeigt noch eine runde Gelenkfläche, welche dem Os triquetrum der Handwurzel entspricht.

b) Der Radius.

An der Speiche, *Radius,* unterscheidet man ebenfalls 1) ein oberes Ende; 2) das Mittelstück oder den Körper, *Corpus radii;* und 3) ein unteres Ende.

Das obere (proximale) Ende des Radius läuft in das Radiusköpfchen, *Capitulum radii*, aus, welches an seinem Umfange eine ringförmige Gelenkfläche, *Circumferentia articularis radii,* besitzt, durch welche der Radius mit der *Inc. radialis ulnae* (Sinus lunatus ulnae) articuliert. Oben zeigt das Capitulum eine flache, tellerartige Gelenkfläche, *Fovea capituli radii,* welche das Capitulum des unteren Humerusendes aufnimmt. Unterhalb des Capitulum befindet sich eine Einschnürung, der Hals, *Collum radii,* und wieder unterhalb des Collum radii ist an der Vorderfläche ein Vorsprung, die *Tuberositas radii,* gelegen, an welcher sich die Sehne des M. biceps ansetzt.

Der Körper des Radius, *Corpus radii,* verhält sich ähnlich wie derjenige der Ulna, d. h. an demselben sind ebenfalls drei Kanten und drei Flächen zu unterscheiden. Von den drei Kanten ist die mediale, der Ulna gegenüber gelegene, durch ihre Schärfe ausgezeichnet,

---

[1]) Für die Rinne merke man sich mnemotechnisch, dass sie sich zugleich an der Extensionsseite und Ulnarseite der Hand befindet, und somit die in derselben gelegene Sehne dem M. extensor carpi ulnaris angehören muss. Ganz in ähnlicher Weise kann man sich die Bedeutung verschiedener anderer Sehnenrinnen am unteren Radiusende und an der Hand einprägen.

die dem Lig. interosseum zum Ansatz und wird deswegen auch *Crista interossea* benannt. Die beiden anderen Kanten, *Margo volaris* und *Margo dorsalis,* sind mehr stumpf und nach lateralwärts gerichtet. Von den drei Flächen sind die vordere, *Facies volaris,* und die hintere, *Facies dorsalis,* leicht ausgehöhlt und gänzlich von Muskeln bedeckt. Die laterale und zugleich leicht gewölbte Fläche, *Facies lateralis,* ist oben von Muskeln bedeckt, an dem unteren Ende dagegen zu einem kleinen Teile deutlich unter der Haut durchzufühlen.

Das untere (distale) Ende des Radius ist dicker als das obere und besitzt an der medialen Seite eine halbmondförmige Gelenkfacette, *Incisura ulnaris radii* (Sinus lunatus radii), welche zur Articulation mit dem unteren Ulnaende dient. An der lateralen Seite springt nach distalwärts der stumpf pyramidale *Processus styloideus radii* hervor. Die den Handwurzelknochen angrenzende (carpale) Fläche des unteren Radiusendes, *Facies articularis carpea,* ist überknorpelt und durch zwei Gelenkfacetten ausgezeichnet, von denen die dreiseitige, lateral gelegene, mit dem Os naviculare, die vierseitige mediale mit dem Os lunatum in Articulation steht. An der lateralen Seite des Proc. styloideus radii zeigt sich ferner eine nur undeutlich markierte Furche, welche von den Sehnen des M. abductor pollicis longus und M. extensor pollicis brevis herrührt. An diese Furche schliesst sich eine andere unmittelbar an, welche jedoch schon an der Dorsalfläche des unteren Endes liegt und zur Aufnahme der Sehnen des M. extensor carpi radialis longus und brevis bestimmt ist. Dicht daneben, mehr ulnarwärts, liegt ferner eine kleine, aber sehr deutlich ausgeprägte Furche für den M. extensor pollicis longus. Endlich der Ulna am nächsten zeigt sich noch eine vierte grössere Furche, in welcher die Sehnen des M. extensor indicis proprius und extensor digitorum communis zur Hand ziehen.

D. Die Knochen der Hand.

Die Hand, *Manus,* besteht in der Richtung von proximalwärts nach distalwärts aus folgenden Knochen: a) aus den 8 Handwurzelknochen, *Ossa carpi,* welche zusammen die Handwurzel, *Carpus,* bilden; b) aus den 5 Mittelhandknochen, *Ossa metacarpi;* c) aus den 14 Phalangen oder Fingergliedern (dem Daumen fehlt die mittelste Phalange), *Phalanges digitorum manus.*

a) Die Handwurzelknochen.

Die Handwurzelknochen, *Ossa carpi,* sind in zwei Reihen angeordnet, einer oberen (proximalen) und einer unteren (distalen),

von denen eine jede aus vier Knochen besteht. Die 4 Knochen der ersten (oberen oder proximalen) Reihe, von der Daumen- oder Radialseite an gerechnet, heissen: 1) das *Os naviculare manus* s. scaphoideum, das Kahnbein; 2) das *Os lunatum* oder Mondbein; 3) das *Os triquetrum* s. pyramidale, das Dreieckbein oder Pyramidenbein; 4) das *Os pisiforme* oder Erbsenbein. Die 4 Knochen der zweiten (unteren oder distalen) Reihe sind (wenn ebenso von der Daumen- oder Radialseite ausgegangen wird): 1) das *Os multangulum majus* s. trapezium, das grosse Vieleckbein oder Trapezbein; 2) das *Os multangulum minus* s. trapezoides, das kleine Vieleckbein oder Trapezoidbein; 3) das *Os capitatum* oder Kopfbein; 4) das *Os hamatum* oder Hakenbein.

Die Handwurzelknochen in ihrer Gesamtheit bilden ein auf der Dorsalseite convexes, auf der Volarseite concaves Gewölbe. Von den Knochen der oberen Reihe articulieren nur die drei ersten mit dem Radius und der Ulna, während der vierte und letzte Knochen dieser Reihe, das Erbsenbein, durch eine plane, kreisrunde Gelenkfläche allein mit dem Os triquetrum in Verbindung steht. Von den 4 Knochen der unteren Reihe, welche distal mit den 5 Metacarpalknochen in Verbindung stehen, ragt der eine, nämlich das Kopfbein, mittels eines kugeligen Gelenkkopfes zwischen die Handwurzelknochen der oberen Reihe hinein, so dass die letzteren in ihrer Totalität einen distalwärts concaven Bogen bilden. An der Volarfläche der Handwurzelknochen erheben sich zwei Hervorragungen, von denen die an der Radialseite gelegene sogen. *Eminentia carpi radialis* von zwei rauhen Höckern, nämlich dem *Tuberculum ossis navicularis* und dem *Tuberculum ossis multanguli majoris* gebildet wird. Die zweite Hervorragung liegt an der Ulnarseite und wird demgemäss als *Eminentia carpi ulnaris* bezeichnet: sie setzt sich aus dem *Os pisiforme* und dem hakenförmigen Vorsprunge des Hakenbeines, dem *Hamulus ossis hamati*, zusammen. Zwischen der Eminentia carpi radialis und ulnaris ist ein starkes queres Band, das Lig. carpi transversum (Lig. carpi volare proprium), ausgespannt, unter welchem die Sehnen der Fingerbeuger und der N. medianus hindurchgehen. Die Rinne, in welcher sie liegen, wird *Sulcus carpi* benannt.

Wie im übrigen die Handwurzelknochen zu einander gelegen sind und unter einander articulieren, ist leicht ersichtlich, wenn man ein Knochenpräparat der Hand betrachtet, so dass es unnötig erscheint, dies genauer zu beschreiben. Als wichtig sind

jedoch für diese Knochen noch folgende Einzelheiten hervorzuheben. Das Os multangulum majus besitzt an seiner Volarfläche medial von dem schon erwähnten *Tuberculum ossis multanguli majoris* eine Rinne, welche für den M. flexor carpi radialis bestimmt ist.[1]) Mit dem Metacarpale des Daumens ist das Os multangulum majus durch eine sattelförmige Gelenkfläche, durch eine kleinere plane Gelenkfacette ausserdem mit dem II. Metacarpale verbunden. Das Os multangulum minus articuliert mit dem Reste des II. Metacarpalknochens, das Os capitatum mit dem III. Metacarpale, während das Os hamatum mit den beiden letzten Metacarpalknochen in Verbindung steht. Das Os capitatum ist ferner durch den schon erwähnten halbkugelförmigen Kopf, *Capitulum ossis capitati*, ausgezeichnet, welcher proximalwärts in die obere Reihe der Handwurzelknochen hineinragt. Ausserdem befindet sich an der Volarseite des Os capitatum eine starke Rauhigkeit, *Tuberositas ossis capitati*, von welcher nach allen Seiten Bandmassen ausstrahlen. Das Os hamatum endlich ist an seiner Volarfläche mit dem schon erwähnten *Hamulus* s. Uncus ossis hamati versehen. Die radiale Fläche des Hamulus ist stark ausgehöhlt.

b) Die Metacarpalknochen.

An den 5 Metacarpalknochen, *Ossa metacarpi*, kann man: 1) ein oberes (proximales) Ende, die Basis; 2) ein Mittelstück oder den Körper, *Corpus*, und endlich 3) ein unteres (distales) Ende, das Köpfchen, *Capitulum*, unterscheiden. Am längsten ist nicht das Os metacarpale des Mittelfingers, sondern dasjenige des Zeigefingers. Die Basen haben eine mehr kantige Form und stehen unter einander, sowie mit den entsprechenden Handwurzelknochen durch plane Gelenkflächen in Verbindung. Eine Ausnahme hiervon macht nur der Metacarpalknochen des Daumens, von welchem schon erwähnt ist, dass er mit dem Os multangulum majus durch ein Sattelgelenk articuliert, woraus seine freiere Beweglichkeit und seine von den übrigen Fingern abgesetzte Lage resultiert. Die Basis des II. Os metacarpale ist durch eine tiefe Incisur ausgezeichnet, in welche sich das kleine Vieleckbein hineinlegt. Die Basis des III. Metacarpalknochens zeigt an der Dorsalseite einen kurzen Vorsprung, den *Processus styloideus ossis metacarpi tertii*, an

[1]) Wie dies schon in ähnlicher Weise in der Anm. S. 162 auseinandergesetzt ist, haben wir es hier mit der Flexionsseite einerseits und der Radialseite andererseits zu tun, so dass also die Rinne dem M. flexor carpi radialis entsprechen muss.

welchem sich die Sehne des M. extensor carpi radialis brevis ansetzt. Mit einem ähnlichen, für die Sehne des M. extensor carpi ulnaris bestimmten Vorsprung, der sogen. *Tuberositas ossis metacarpi quinti,* ist auch die Basis des V. Metacarpale an ihrer Ulnarseite versehen. Der Körper des Metacarpalknochens ist beim Daumen mehr breit und platt, bei den übrigen Fingern dagegen von dreikantig prismatischer Form. Die Köpfchen, *Capitula,* sind bei allen Metacarpalknochen mit Gelenkflächen versehen, welche nach der Dorsalseite hin mehr kugelig, nach der Volarseite dagegen von mehr cylindrischer Form sind. An den Seiten der Köpfchen (jedoch mehr nach dem Handrücken gelegen) finden sich zwei kleine Höcker (je einer auf jeder Seite), von welchen die Ligg. collateralia (Ligg. accessoria von HENLE) ihren Ursprung nehmen. In den volarwärts von diesen Höckern gelegenen kleinen Grübchen (*Sinus capitulorum)* scheinen sich die Ligg. collateralia während der Beugung und Streckung der I. Phalanx hin und her zu bewegen. Das Capitulum des I. Os metacarpale besitzt an der Volarfläche zwei glatte Stellen, auf welche zwei in die Gelenkkapsel eingewebte Sesambeine (ein mediales und ein laterales) aufgelagert sind.

c) Die Phalangen.

Die Phalangen oder Fingerglieder sind bei sämtlichen Fingern mit Ausnahme des Daumens (welchem eine Phalange fehlt) in der Dreizahl vorhanden. Die oberste, am meisten proximale Phalange eines jeden Fingers wird als I. Phalange oder Grundphalange, *Phalanx prima,* die mittlere als II. Phalange oder Mittelphalange, *Phalanx secunda,* die unterste, am meisten distal gelegene als Nagelglied oder Endphalange, *Phalanx tertia*, bezeichnet. An jeder Phalanx unterscheidet man wieder: 1) ein oberes (proximales) Ende, die *Basis;* 2) ein Mittelstück oder den Körper, *Corpus;* und 3) ein unteres (distales) Ende, das Köpfchen, Capitulum s. *Trochlea.*

An den ersten Phalangen ist die Basis, entsprechend den Capitula der Metacarpalknochen, kugelig ausgehöhlt. Der Körper ist an der Dorsalfläche convex, an der Volarfläche dagegen für die Sehnen der Fingerbeuger rinnenförmig ausgehöhlt. An dem Köpfchen der I. Phalange verläuft in der Richtung von dorsalwärts nach volarwärts (also sagittal) eine kleine Rinne, deren Richtung den in diesem Gelenke möglichen Scharnierbewegungen entspricht. Die Basis der zweiten Phalangen zeigt wiederum eine kleine sagittale Leiste, welche bei der Beugung und Streckung der Finger in der eben erwähnten Rinne hin und her gleitet. Der Körper

der II. Phalange verhält sich wie bei der I. Phalanx, und ganz ebenso zeigt das Köpfchen der II. Phalange eine sagittale Rinne. Der letzteren entspricht wieder an der Basis der Endphalangen eine kleine, meist nur undeutliche Leiste. Das Köpfchen der Endphalange besteht endlich aus einem mehr platten, hufeisenförmigen Gebilde, der *Tuberositas unguicularis*, an welcher der Nagel ansitzt.

Beim Daumen sind nur 2 Phalangen vorhanden. Die Frage, welche Phalange bei demselben fehlt, ist scheinbar durch die Betrachtung der Gelenkflächen leicht zu entscheiden. Das Gelenk zwischen dem ersten Metacarpale und der ersten Phalange des Daumens zeigt zwar nicht ganz kugelige, aber doch wenigstens querelliptische Gelenkflächen, das Gelenk zwischen der ersten und letzten Phalange dagegen die vorhin erwähnte kleine Rinne am Capitulum der ersten und die entsprechende Leiste an der Basis der letzten Phalange. Aus dieser Beschreibung geht hervor, dass die I. Phalange des Daumens annähernd mit den I. Phalangen der übrigen Finger übereinstimmt, und da das Nagelglied des Daumens als solches leicht kenntlich ist, so scheint daraus weiterhin zu folgen, dass beim Daumen die II. Phalange oder Mittelphalange fehlt. Demgegenüber lassen sich jedoch schwerwiegende entwickelungsgeschichtliche Gründe für die Ansicht geltend machen, dass der sogen. Metacarpalknochen des Daumens eigentlich eine I. Phalanx darstellt, so dass, wie HYRTL sagt, „es jedem unbenommen bleibt, an die Zwei- oder Dreigliedrigkeit seines Daumens zu glauben."

XI. Die Bänder der oberen Extremität.

A. Die Gelenke und Bänder der Scapula und Clavicula.[1])

1. Die Gelenkverbindung zwischen Acromion und Schlüsselbein, *Articulatio acromioclavicularis*, bildet eine Art von mehr beweglicher Amphiarthrose, deren Gelenkkapsel an der unteren Seite schwach entwickelt ist, dagegen oben ein kräftiges Verstärkungsband besitzt, welches man auch als *Lig. acromioclaviculare* bezeichnet hat. Innerhalb der Kapsel findet sich mitunter ein schwach entwickelter Meniscus (*Discus articularis*) vor.

2. Das *Lig. coracoclaviculare* (Lig. coracoclaviculare posticum von HENLE) verläuft zwischen dem Proc. coracoideus und der Rauhigkeit an dem lateralen Ende der Clavicula (Tuberositas coracoidea). Dieses Band, durch welches Clavicula und Scapula gegen einander fixiert werden, macht von vorn gesehen mehr den Eindruck eines Trapezes, von hinten betrachtet mehr den Eindruck eines Dreiecks. Den vorderen Teil des Bandes hat

---

[1]) Die Bänder des medialen Endes der Clavicula sind bereits bei der Bändern des Thorax beschrieben worden.

man deswegen auch als *Lig. trapezoideum*, den hinteren als *Lig. conoideum* s. conicum[1]) besonders bezeichnet.

Ein *Lig. coracoclaviculare anticum* (HENLE) bildet kein eigentliches Ligament, sondern einen Verstärkungsstreifen der Fascia coracoclavicularis, welcher (vor dem M. subclavius) vom Proc. coracoideus schräg nach medianwärts zur Clavicula verläuft und bei sehr mageren Leuten in der Mohrenheim'schen Grube gefühlt werden kann (s. S. 141).

3. Das *Lig. coracoacromiale* spannt sich platt von dem Proc. coracoideus zum Acromion hinüber und bildet mit diesen beiden Vorspringen eine Art von Brücke, das sogen. Schultergewölbe, welches dem Schultergelenk zum Schutze dient. Zwischen dem Lig. coracoacromiale und der Gelenkkapsel geht der M. supraspinatus zum Humerus hin.

4. Das *Lig. transversum scapulae superius* spannt sich ebenfalls brückenförmig über die Incisura scapulae hinüber. Unter ihm tritt der N. suprascapularis hindurch, während über dasselbe gewöhnlich die A. und V. transversa scapulae dahinziehen.

5. Ein schwächeres und nicht immer deutlich entwickeltes *Lig. transversum scapulae inferius* spannt sich über die Incisura colli scapulae hinüber. Unter demselben ziehen ebenfalls Aeste des N. suprascapularis und vereinzelte Gefässanastomosen zwischen den Vasa transversa und circumflexa scapulae hindurch.

B. Das Schultergelenk.

Das Schultergelenk, *Articulatio humeri,* ist ein Kugelgelenk (Arthrodie), d. h. sowohl die Cavitas glenoidalis scapulae wie das Caput humeri sind Abschnitte von Kugelflächen, so dass Bewegungen des Oberarmes gegen das Schulterblatt nach allen Richtungen (um alle möglichen Axen) ausgeführt werden können. In Wirklichkeit freilich ist die Beweglichkeit beider Knochen in diesem Gelenke nicht ganz unbeschränkt, insofern der Humerus bei feststehender Scapula nur bis zur Horizontalebene gehoben werden kann, weil er dann an das Schultergewölbe (Acromion + Lig. coracoacromiale + Proc. coracoideus) anstösst, und weil ferner das weiterhin zu erwähnende untere Verstärkungsband des Schultergelenkes nicht über diese Ebene hinaus dehnbar ist. Nach vorn lässt sich der Arm im Schultergelenk ebenfalls bis etwa zur Horizontalebene, nach hinten jedoch nur in sehr geringer Ausdehnung erheben. Der Oberarmkopf stösst auch gegen das

[1]) Merkwürdiger Weise bezeichnet HYRTL (und auch HEITZMANN) den vorderen Teil des Bandes als *Lig. conicum* und den hinteren Teil desselben als *Lig. trapezoideum*, woraus jedenfalls für den Studierenden ebenfalls die Berechtigung resultiert, diese Bänder beliebig zu verwechseln.

Schultergewölbe, wenn der Arm auf irgend eine Unterlage fest aufgestützt wird, wie dies z. B. bei gewissen Übungen am Barren der Fall ist.

Die hauptsächlichsten Bewegungen, welche im Schultergelenk vor sich zu gehen pflegen, sind: 1) die Abduction und Adduction, d. h. der Arm kann seitwärts gehoben und wieder an den Rumpf herangezogen werden; 2) die Hebung des Humerus nach vorn (auch incorrect als Flexion bezeichnet) und nach hinten (ebenso incorrect als Extension benannt); bei beiden Bewegungen pendelt der Humerus um eine transversale Axe, wie dies z. B. beim Gehen geschieht; 3) die Rotation nach einwärts (medianwärts) und nach auswärts (lateralwärts), welche in jeder Stellung des Humerus ausgeführt werden kann, und bei welcher der letztere sich um seine Längsachse dreht. Die Rotation nach einwärts pflegt meistens die Pronation, die Rotation nach auswärts die Supination der Hand zu unterstützen. Die Rotationsbewegungen des Humerus lassen sich bei herabhängendem Arm unterhalb des Acromion am Tuberc. majus, bei erhobenem Arm in der Achselhöhle am Caput humeri abtasten — was unter Umständen bei der Diagnose chirurgischer Verletzungen seine Verwertung findet.

Die Cavitas glenoidalis der Scapula ist viel kleiner als die Articulationsfläche des Caput humeri: sie wird indessen dadurch vergrössert, dass ihr Rand von einem fibrösen Ringe, dem *Labrum glenoidale* s. Limbus cartilagineus umsäumt ist, an dessen Aussenfläche sich erst die Gelenkkapsel ansetzt. Letztere wird verstärkt: 1) an der oberen Seite durch das *Lig. coracohumerale*, welches sich von der Wurzel des Proc. coracoideus zum Tuberculum majus und minus humeri begiebt und ein zu weites Hinabsinken des Armes bei erschlafften Muskeln verhindert; 2) durch ein vorderes Verstärkungsband, welche eine zu starke Drehung des Humerus nach auswärts, und 3) durch ein unteres Verstärkungsband, welches die Hebung des Armes über die Horizontale hinaus verhindert. Sämtliche drei Bänder, von denen die beiden letzteren von vielen Autoren gar nicht besonders erwähnt werden, sind lediglich als stärkere Faserzüge aufzufassen, welche in die Kapsel eingewebt sind. Durch besondere Stärke und Selbstständigkeit ist das Lig. coracohumerale ausgezeichnet. An der hinteren Seite des Gelenkes ist kein Verstärkungsband vorhanden, und die Kapsel somit am schwächsten. Am Humerus wird die Ansatzlinie der Gelenkkapsel durch das Collum anatomicum gebildet.

Weit wichtiger als die eben erwähnten Verstärkungsbänder sind jedoch für den Schutz des Gelenkes die benachbarten Muskeln, d. h. die Mm. subscapularis, supraspinatus, infraspinatus und teres minor, deren Sehnen mit der Kapsel fest verschmelzen, während sie über die letztere hinwegziehen. In diesem Sehnenpanzer befinden sich nur zwei Lücken: die erste, kleinere Lücke liegt dicht unter dem Processus coracoideus am oberen Rande des M. subscapularis (zwischen dem letzteren Muskel und dem M. supraspinatus); die zweite grössere Lücke ist erheblich breiter und befindet sich am unteren Rande des M. subscapularis (zwischen dem letzteren und dem M. teres minor). An beiden Stellen pflegt bei Verrenkungen des Schultergelenkes am häufigsten die Kapsel einzureissen und der Humeruskopf hindurchzutreten. Durch den Zug der eben erwähnten Muskeln wird zugleich der Gelenkkopf gegen das Schulterblatt gepresst. Sind die Muskeln gelähmt, so sinkt das Caput humeri hinunter und unterhalb des Acromion wird aussen anstatt der normalen Rundung eine Einsenkung sichtbar.

In der Nähe des Schultergelenkes sind eine Anzahl von Schleimbeuteln gelegen, welche dazu dienen, einzelne Muskeln und Sehnen vor der Reibung an den daruntergelegenen Teilen zu schützen. Sie sind folgendermassen benannt: 1) Die *Bursa subacromialis* liegt unter dem Acromion (zwischen ihm und der Sehne des Supraspinatus) und erstreckt sich von hier aus unter dem M. deltoideus bis zu dem Tuberculum majus nach lateralwärts. Aus diesem Grunde ist dieser Schleimbeutel auch vielfach als *Bursa subdeltoidea* bezeichnet worden. Gar nicht selten finden sich anstatt eines einzigen zwei getrennte Schleimbeutel, von denen man alsdann die obere *Bursa subacromialis*, die untere *Bursa subdeltoidea* benennt. 2) Die *Bursa m. coracobrachialis* s. subcoracoidea liegt zwischen dem Proc. coracoideus, dem M. coracobrachialis und der Kapselwand (entsprechend der obengenannten ersten Lücke) und hängt häufig mit dem nächstfolgenden Schleimbeutel, der Bursa subscapularis, zusammen. 3) Die *Bursa m. subscapularis* schiebt sich zwischen den oberen Rand der Subscapularissehne und die Gelenkkapsel nach abwärts hinein. 4) Die *Bursa intertubercularis* erstreckt sich im Sulcus intertubercularis nach abwärts und umgiebt die Sehne des langen Bicepskopfes. Von diesen Schleimbeuteln stehen die Bursa subscapularis, subcoracoidea und intertubercularis constant mit der Gelenkhöhle in Communication und können deswegen auch als Ausstülpungen

der letzteren betrachtet werden. Ausser den ebengenannten Schleimbeuteln sind in der Schultergegend noch: 1) die *Bursa subcutanea acromialis* zwischen Haut und Acromion, 2) die *Bursa m. infraspinati* zwischen dem M. infraspinatus und dem lateralen Rande der Spina scapulae, 3) die *Bursa m. latissimi* zwischen den Sehnen des M. latissimus und teres major, 4) die *Bursa m. teretis majoris* zwischen der Sehne des letzteren und dem Os humeri gelegen — ohne übrigens besondere chirurgische Bedeutung zu beanspruchen.

C. Das Ellbogengelenk.

Das Ellbogen- oder Ellenbogengelenk, *Articulatio cubiti,* wird meistens als modificiertes Scharniergelenk bezeichnet — als ein Scharnier- oder Winkelgelenk (s. S. 13) zunächst deswegen, weil die Hauptbewegung in diesem Gelenke, nämlich die Beugung und Streckung des Unterarmes, für den ersten Blick eine Scharnierbewegung zu sein scheint. Wenn man indessen diese Bewegung genauer analysiert, findet man, dass der Oberarm und der Unterarm (bei dem letzteren wird in der Supination die Mittellinie zwischen Radius und Ulna als Längsaxe angenommen) nur bei stärkster Beugung in einer sagittalen Ebene liegen, während in der Streckung der Unterarm mit dem Oberarme einen lateralwärts offenen Winkel bildet. Beim Uebergang aus der Streckung in die Beugung rückt also der Unterarm von lateralwärts nach medianwärts hinüber, d. h. er macht auf dem Proc. cubitalis des Oberarmes eine Art von Schraubenbewegung, weshalb man das Ellbogengelenk auch als Schraubengelenk bezeichnet hat. Diese sogen. Schraubenbewegung scheint jedoch nur dadurch bedingt zu sein, dass die Axe der annähernd cylindrischen Trochlea mit der Längsaxe des Humerus nicht einen rechten, sondern einen medianwärts offenen, stumpfen Winkel bildet. Ausser der Beugung und Streckung, mittels deren beide Unterarmknochen gegen den Humerus beweglich sind, kann sich im Ellbogengelenke während der Pronation und Supination (s. S. 160) noch das Radiusköpfchen gegen das obere Ende der Ulna und zugleich gegen das Capitulum humeri drehen. Es ist jedoch zu bemerken, dass die Pro- und Supination für gewöhnlich nicht allein durch die Drehung des Radius zu Stande gebracht wird, sondern dass sich hieran auch die Ulna in gewissem Grade beteiligt, insofern dieselbe sich erstens ein wenig um ihre Längsaxe dreht und zweitens mit ihrem distalen Ende einen Kreisbogen beschreibt.

Dass die Ulna bei der Pro- und Supination keineswegs stillsteht, kann man schon an sich selbst constatieren, wenn man versucht, während dieser Bewegungen das untere Ulnaende des einen Armes mit der Hand des anderen festzuhalten.

Die Gelenkkapsel entspringt am Humerus oberhalb der Fossae supratrochleares und reicht abwärts bis zur Umrandung der Incisura semilunaris ulnae und dem Halse des Radius, so dass also die Gelenkverbindung zwischen Ulna und Capitulum radii, *Articulatio radioulnaris proximalis* s. superior, keine besondere Gelenkkapsel besitzt, sondern in die Articulatio cubiti miteinbezogen ist. Man kann somit sagen, dass das Ellbogengelenk eigentlich aus drei combinierten Gelenken besteht, nämlich: 1) dem Gelenke zwischen der Incisura semilunaris ulnae und der Trochlea humeri, *Articulatio humeroulnaris;* 2) dem Gelenke zwischen der Fovea capituli radii und dem Capitulum humeri, *Articulatio humeroradialis;* und endlich 3) dem Gelenke zwischen Incisura radialis ulnae und Circumferentia articularis radii (s. die Knochenlehre). Von diesen Gelenken kann das erste als ein Scharniergelenk, das zweite als ein Kugelgelenk, endlich das dritte als ein Radgelenk (s. S. 13) aufgefasst werden. Wie sich die Bewegung in diesen Gelenken bei der Beugung und Streckung oder bei der Pronation und Supination combinieren, wird nach dem vorhin Gesagten leicht begreiflich sein. Die Gelenkkapsel ist in der Beugung des Armes an der Vorderseite, in der Streckung dagegen an der Rückseite schlaff und gefaltet; doch wird die Einklemmung derselben bei starker Flexion durch den M. brachialis internus, bei completer Extension durch die Mm. triceps und anconaeus quartus verhindert, welche beide mit der Kapselwand verwachsen sind (Näheres hierüber s. bei den eben genannten Muskeln). Hinten bildet die Gelenkkapsel zu beiden Seiten des Olecranon nach oben hin Ausbuchtungen, welche bei Flüssigkeitsergüssen in die Gelenkhöhle deutlich unter der Haut wahrzunehmen sind. Sehr schlaff ist die Gelenkkapsel auch dort, wo sie sich an den Radiushals ansetzt (der sogen. *Recessus sacciformis* zwischen dem letzteren und dem Lig. annulare) — sonst könnte sich ja der Radius bei der Pro- und Supination garnicht hin- und herbewegen.

Als Verstärkungsbänder des Ellbogengelenkes sind folgende Ligamente zu bezeichnen:

1. Die beiden Seitenbänder des Ellbogengelenkes, *Lig. collaterale radiale* und *ulnare* (Lig. laterale externum und internum, Lig. accessorium laterale und mediale von HENLE). Das *Lig.*

collaterale radiale verläuft vom Epicondylus lateralis humeri längs der Seite des Radiusköpfchens herab und endigt in dem weiter unten zu erwähnenden Lig. annulare radii. Das *Lig. collaterale ulnare* s. deltoideum ist dreiseitig und zieht sich vom Epicondylus medialis humeri zum Processus coronoideus und Olecranon der Ulna hin, wo es sich längs des Randes der Incisura semilunaris befestigt.

2. An der vorderen und hinteren Seite der Kapsel hat man (überflüssiger Weise) einzelne stärkere Faserzüge als *Lig. cubiti anticum* und *posticum* besonders bezeichnet.

3. Das Radiusköpfchen wird gegen die Ulna durch das *Lig. annulare radii* befestigt, welches vorn vor der Inc. radialis ulnae entspringt, um das Capitulum und Collum radii nach hinten zieht und sich dort wiederum hinter der Inc. radialis ulnae ansetzt.

4. An der vorderen Seite der Gelenkkapsel zieht von der Gegend des Processus coronoideus ulnae zur Tuberositas radii die Chorda transversalis cubiti, richtiger *Chorda obliqua*, ein Bandstreifen von sehniger Beschaffenheit, welcher nach HENLE eine zu starke Supination des Radius verhindern soll. Indessen ist hierbei zu bemerken, das erstens die Chorda für diesen Zweck meistens zu schwach entwickelt erscheint, und dass zweitens auch nach Durchschneidung der Chorda und Abtragung sämtlicher Unterarmmuskeln schon die Kapsel des Ellenbogengelenkes für sich einer Hypersupination die nötigen Schranken setzt.

Von Schleimbeuteln ist in der Nähe des Ellbogengelenkes als wichtigster die *Bursa subcutanea olecrani* zu nennen, welche ganz oberflächlich zwischen dem Olecranon und der Haut gelegen ist und niemals mit der Gelenkhöhle communiciert. Bei englischen Kohlenarbeitern ist sie nicht selten durch überschüssige Secretion vergrössert und schon unter der Haut als Geschwulst *(the miner's elbow)* deutlich sichtbar. Zwischen der Haut und den beiden Epicondyli des Oberarmes sind ferner die *Bursae subcutaneae* des Epicondylus medialis und lateralis gelegen. Weiter wäre noch zu erwähnen, dass sich zwischen der Bicepssehne und dem Radius die *Bursa bicipitoradialis,* zwischen der Bicepssehne und der Chorda obliqua die *Bursa cubitalis interossea* befindet. Endlich ist dicht oberhalb des Olecranon zwischen der Tricepssehne und dem Os humeri die *Bursa subtendinea olecrani* und in der Tricepssehne selbst die *Bursa intratendinea olecrani* gelegen. Auch die letztgenannten Bursae stehen niemals mit dem Ellbogengelenk in Verbindung.

Als praktisch wichtig sind noch folgende Einzelheiten zu merken: 1) in der Streckung des Ellbogengelenkes berührt eine Verbindungslinie zwischen den Spitzen beider Oberarmcondylen das obere Ende des Olecranon ulnae; ist dies nicht der Fall, so muss eine pathologische Lageveränderung stattgefunden haben; 2) in der Streckung bildet sich zu beiden Seiten des Olecranon je eine deutlich fühlbare Grube; in der Tiefe der medialen Grube liegt der N. ulnaris, in der lateralen Grube ist das Radiusköpfchen besonders dann deutlich zu fühlen, wenn man den Unterarm mittelst der Pro- und Supination hin- und herdreht; 3) endlich ist zu beachten, dass bei gestrecktem Arm die sog. Condylenlinie (die Verbindungslinie zwischen den Spitzen der beiden Condylen) am lateralen Ende etwa 1—1,5 cm, am medialen Ende etwa 3 cm über der eigentlichen Gelenklinie (dem Gelenkspalt zwischen dem Proc. cubitalis humeri einerseits und dem Radiusköpfchen und Proc. coronoideus ulnae andererseits) gelegen ist. Dies liegt daran, dass in der verticalen Stellung des Oberarmes die Trochlea erheblich weiter abwärts ragt als das Capitulum humeri.

D. Die Gelenke und Bänder zwischen den beiden Unterarmknochen.

1. Die *Articulatio rädioulnaris proximalis* s. superior, d. h. die Gelenkverbindung zwischen Radiusköpfchen und Proc. coronoideus der Ulna, ist als Radgelenk, *Rotatio* s. Trochoides, aufzufassen (cf. S. 13). Es ist bereits S. 172 erwähnt worden, dass diese Gelenkverbindung keine besondere Kapsel besitzt, sondern mit dem Ellbogengelenk eine einzige gemeinsame Gelenkhöhle bildet.

2. Den Zwischenraum zwischen Radius und Ulna füllt das Zwischenknochenband, *Membrana interossea antibrachii* s. Lig interosseum, aus. Dieses Band besitzt sowohl am proximalen wie am distalen Ende eine Lücke zum Durchtritt je einer wichtigen Arterie nebst den zugehörigen Begleitvenen. Beide Arterien treten von der Volarseite des Unterarmes zur Dorsalseite, und zwar am oberen (proximalen) Ende die *A. interossea dorsalis* s. posterior *(A. perforans superior)*; am unteren (distalen) Ende der dorsale Ast der *A. interossea volaris* s. anterior *(A. perforans inferior)*.

3. Die *Articulatio radioulnaris distalis* s. inferior, d. h. die Gelenkverbindung zwischen dem Capitulum ulnae und dem unteren Radiusende kann ebenfalls als ein Radgelenk aufgefasst werden, indem sich hier bei der Pro- und Supination das

untere Radiusende um die Ulna dreht. Wenngleich dieses Gelenk (abgesehen von seltenen Ausnahmen) eine vollständig abgeschlossene Gelenkhöhle hat, steht dasselbe doch zu dem Handgelenk in so naher Beziehung, dass die genauere Beschreibung desselben im nächsten Kapitel erfolgt.

E. Die Gelenkverbindungen der Hand.

1. Das soeben erwähnte Gelenk zwischen den unteren (distalen) Enden der Unterarmknochen, *Articulatio radioulnaris distalis* s. inferior besitzt eine Höhle, welche indessen nicht allein zwischen Radius und Ulna gelegen ist, sondern sich unter Bildung eines rechtwinkeligen Knickes noch zwischen der Ulna und dem Os triquetrum nach medianwärts erstreckt. Trotzdem bildet die Articulatio radioulnaris inferior mit dem eigentlichen Handgelenke keine gemeinsame Höhle. Die Ulna wird nämlich von dem Carpus durch eine dreiseitige faserknorpelige Platte getrennt, welche gewissermassen eine continuierliche Verlängerung der carpalen Gelenkfläche des Radius bildet, indem sie sich als eine Art von Meniscus zwischen die Ulna und das Os triquetrum einschiebt. Diese faserknorpelige Platte heisst *Discus articularis* s. Cartilago triangularis; das Band, welches dieselbe an den Proc. styloideus ulnae befestigt, ist das *Lig. subcruentum*. Es wird also die Höhle der Art. radioulnaris distalis durch den Discus articulario gegen die Carpalknochen hin völlig abgeschlossen. Doch ist natürlich zwischen dieser Knorpelplatte und dem Os triquetrum die Höhle des eigentlichen Handgelenkes gelegen. Da die Excursionen beider Unterarmknochen um einander während der Pro- und Supination ziemlich beträchtliche sind, so ist die Kapsel der Articulatio radioulnaris distalis sehr schlaff, weshalb sie auch als *Recessus* oder *Membrana sacciformis* besonders bezeichnet worden ist. Zwischen Radius und Ulna erstreckt sie sich in Gestalt einer blindsackförmigen Ausstülpung noch etwa 0,5 cm weit über die eigentliche Articulationsfläche nach oben hinaus.

2. Das Gelenk zwischen dem Unterarm und der I. Reihe der Carpalknochen, das Handgelenk im engeren Sinne, *Articulatio radiocarpea* (Articulatio manus s. brachiocarpea, Articulatio carpi von HYRTL), wird einerseits von der unteren Gelenkfläche des Radius und dem soeben erwähnten Discus articularis, andererseits von der oberen (proximalen) Fläche der drei ersten Handwurzelknochen (also des Os naviculare, lunatum und triquetrum) gebildet. Der vierte Handwurzelknochen, das Os

pisiforme, ist dagegen durch ein völlig isoliertes Gelenk allein mit dem Os triquetrum verbunden. Die Ulna beteiligt sich also, wie auch schon oben erwähnt wurde, nicht direkt an der Bildung des Handgelenkes, sondern ist von demselben durch den Discus articularis (sowie das Lig. subcruentum) getrennt. Da somit die Articulatio manus hauptsächlich zwischen dem

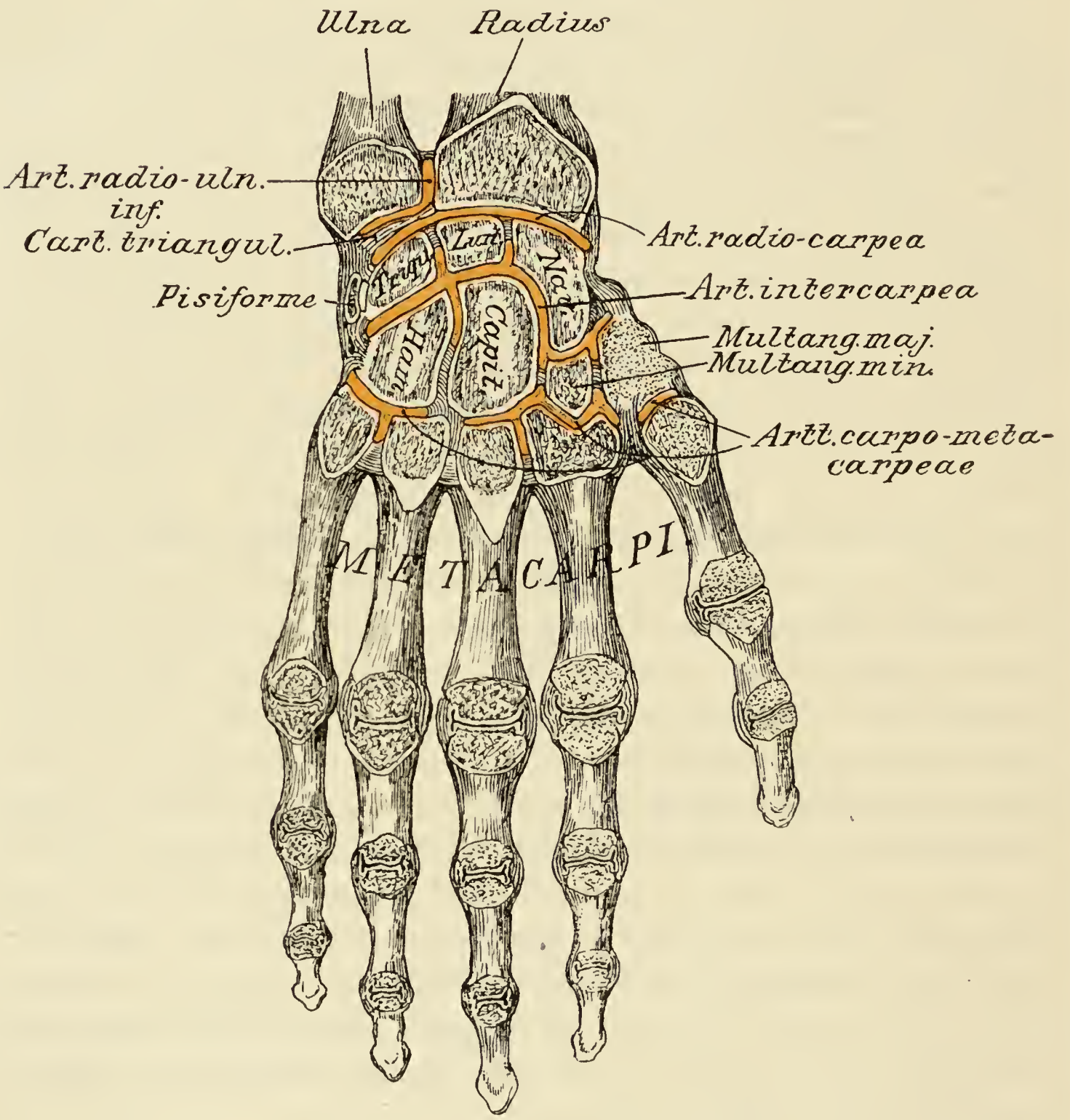

Fig. 8.
Die Gelenke der Hand (Flächendurchschnitt).

Radius und den Carpalknochen liegt, wird sie auch als Radiocarpalgelenk bezeichnet. Die Gelenkhöhle des letzteren ist von den Nachbargelenken völlig geschieden, da nach oben hin (proximalwärts) der Discus articularis, nach unten hin (distalwärts) die zwischen den Seitenflächen der drei oben aufgezählten Handwurzelknochen gelegenen *Ligg. intercarpea interossea* einen

Abschluss bewerkstelligen. Nur ganz ausnahmsweise kommen Communicationen mit den Nachbargelenken vor.

Das Radiocarpalgelenk besitzt annähernd ellipsoidische Gelenkflächen und stellt somit eine sogen. Condylarthrose vor. Abgesehen von beschränkten anderen Bewegungen können in einem solchen Gelenke Bewegungen um die grosse und kleine Axe des Ellipsoides ausgeführt werden. Die Bewegungen der Hand um die grosse Axe werden als Dorsalflexion (identisch mit der „Extension“ einzelner Autoren)[1]), d. h. Beugung nach der Rückseite der Hand und als Volarflexion, d. h. Beugung nach der Hohlhandfläche, bezeichnet. Die Bewegungen der Hand um die kleine Axe des Ellipsoides werden in ähnlicher Weise als Radial- und Ulnarflexion, d. h. Beugung nach der Radial- oder Ulnarseite, von einander unterschieden.

3. Die Gelenkverbindung zwischen der I. und II. Reihe der Carpalknochen, *Articulatio intercarpea* (Carpalgelenk von HENLE), bildet trotz der komplicierten Form ihrer Gelenkflächen funktionell ein Scharniergelenk, d. h. es ist in derselben Volarflexion und Streckung (Extension), also ein Knicken und Graderichten des Carpus, möglich. Dagegen kann die Dorsalflexion (Hyperextension) in nennenswerter Weise in diesem Gelenke nicht ausgeübt werden. Das liegt daran, dass die Kapsel des Carpalgelenkes oben dünn und schlaff, unten jedoch durch bedeutende Bandmassen (das *Lig. carpi volare prof.* von HENLE) verstärkt ist, welche eine irgendwie erhebliche Beugung nach dorsalwärts verhindern. Seitliche Bewegungen (Radial- und Ulnarflexion) können jedoch in beschränktem Maasse ausgeführt werden. Die Gelenkhöhle setzt sich mittels kleiner Ausbuchtungen noch eine Strecke weit zwischen die nebeneinander liegenden Handwurzelknochen der I. und II. Reihe fort, wird aber dann durch die zwischen diesen Knochen befindlichen *Ligg. intercarpea interossea* abgeschlossen, so dass das Carpalgelenk eine isolierte Gelenkhöhle bildet. Ausnahmen von dieser Regel finden sich indessen mitunter, indem durch spaltförmige, zwischen den einzelnen Carpalknochen der I. und II. Reihe befindliche Lücken eine Communication des Carpalgelenkes mit dem Radiocarpalgelenke oder den

---

[1]) Unter einer Extension oder Streckung versteht man streng genommen nur diejenige Stellung zweier Glieder, in welcher dieselben eine gerade Linie bilden. Die Dorsalflexion ist somit keine Extension, sondern könnte höchstens als Hyperextension bezeichnet werden.

Carpometacarpalgelenken statthaben kann. Von den drei Ausbuchtungen, welche das Carpalgelenk zwischen den 4 Handwurzelknochen der II. Reihe hineinschickt, soll nach HENLE die mittelste sogar constant mit dem Carpometacarpalgelenk communicieren.

4. Das gemeinsame Gelenk zwischen der II. Reihe der Handwurzelknochen und den Basen des II.—V. Metacarpalknochens, *Articulatio carpometacarpea,* besteht aus einer Anzahl von zusammenhängenden Amphiarthrosen, d. h. die Gelenkflächen der articulierenden Knochen sind eben und werden an der Aussenfläche der Kapsel durch kurze, straffe Bänder zusammengehalten, so dass diese Knochen gegen einander nur in sehr geringem Masse verschieblich und beweglich sind. Die gemeinsame Gelenkhöhle des Carpometacarpalgelenkes ist jedoch sehr häufig durch eine Scheidewand in der Gegend zwischen dem III. und IV. Metacarpus in zwei getrennte Abteilungen geschieden. Diese Scheidewand hängt nach hinten meistens mit demjenigen Lig. interosseum zusammen, welches zwischen Kopfbein und Hakenbein gelegen ist. Das Carpometacarpalgelenk des Daumens (zwischen Os multangulum majus und Metacarpale I) bildet ausserdem stets eine für sich abgeschlossene Gelenkhöhle und unterscheidet sich auch darin wesentlich von den übrigen Gelenkverbindungen zwischen den Carpal- und Metacarpalknochen, dass es keine Amphiarthrose, sondern ein Sattelgelenk (cf. S. 14) darstellt, also am leichtesten Bewegungen in zwei zu einander senkrechten Richtungen gestattet. Diese Bewegungen sind: 1) die Adduction und Abduction, bei welcher das Metacarpale des Daumens gegen den Zeigefinger herangezogen oder von demselben entfernt wird; 2) ziemlich senkrecht dazu die Opposition, bei welcher das I. Metacarpale volarwärts, und die Contraopposition, bei welcher dasselbe dorsalwärts gezogen wird.

5. Die Gelenke zwischen den Metacarpalköpfchen und den Grundphalangen, *Articulationes metacarpophalangeae* (Fingercarpalgelenke von HENLE), sind sogen. Ginglymo-Arthrodien, d. h. ihre Gelenkflächen sind in ihrem dorsalen Teile Kugelabschnitte, in ihrem volaren Teile Cylinderabschnitte. Damit hängt zusammen, dass an diesen Gelenken die Beweglichkeit in der Extensionsstellung nach allen Richtungen ziemlich frei ist, in der Flexionsstellung jedoch nur zu einer weiteren Beugung führen kann. Dazu kommt noch, dass in der Beugestellung die seitliche Beweglichkeit durch je ein mediales

und laterales Seitenband (s. folgendes Kapitel) eingeschränkt wird. Eine Ausnahme von dem eben geschilderten Verhalten zeigt nur das Metacarpophalangealgelenk des Daumens, welches lediglich eine Scharnierbewegung gestattet.

6. Die Gelenke zwischen den einzelnen Phalangen, *Articulationes digitorum manus* s. interphalangeae (Fingergelenke von HENLE) stellen die reinsten Scharniergelenke des menschlichen Körpers vor, insofern in diesen Gelenken eigentlich nur die Beugung und Streckung ausgeführt werden kann. Wenn jedoch die Finger gestreckt sind, ist noch eine sehr geringe passive seitliche Bewegung möglich, welche offenbar darauf zurückzuführen ist, dass auch hier, wie bei den vorigen Gelenken, die Seitenbänder während der Extensionsstellung ein wenig schlaffer als während der Beugestellung sind.

F. Die Verstärkungsbänder der Hand.

a) An der Volarseite.

1. Das *Lig. carpi volare commune* ist an der Volarseite des Handgelenkes gelegen und streng genommen kein eigentliches Band, sondern (ebenso wie das Lig. carpi dorsale commune) nur ein fibröser Verstärkungsstreifen, welcher hier in die Fascia antibrachii eingewebt ist. Das Lig. carpi volare commune ist viel schwächer als das Dorsalband und bedeckt die Sehne des M. palmaris longus, welche unter ihm zur Hohlhand zieht.

HENLE fasst das *Lig. carpi commune volare* und *dorsale* als einen einzigen (ring- oder armbandförmigen) Bandstreifen unter der Bezeichnung *Lig. carpi commune* zusammen und unterscheidet an dem letzteren einen ulnaren und radialen Teil, deren Fasern beide von einer kleinen Knochenleiste entspringen, welche an der Dorsalseite des unteren Radiusendes die kleine, für den M. extensor pollicis longus bestimmte Rinne lateralwärts begrenzt. Der ulnare Teil läuft alsdann um die Ulna, der radiale um den Radius herum. Auf der Volarseite würden beide Teile am Erbsenbein und der Sehne des M. flexor carpi ulnaris zusammenfliessen. Die Namen *Lig. carpi commune volare* und *dorsale* würden somit nach HENLE nur die Regionen, nicht den Faserverlauf des Bandes bezeichnen.

2. Das *Lig. carpi transversum* (HENLE), auch Lig carpi volare proprium genannt, verläuft als ein starkes derbes Band quer von der Eminentia carpi radialis zu der Eminentia carpi ulnaris hinüber.

Zwischen dem Lig. carpi volare commune und transversum sind ausser der Sehne des M. palmaris longus an der Radialseite der Ramus volaris superficialis der A. und V. radialis, an der Ulnarseite lateral vom Erbsenbeine die A. und V. ulnaris,

sowie der N. ulnaris gelegen. Unter dem Lig. carpi transversum gehen die Sehnen des M. flexor digitorum sublimis und profundus, sowie der N. medianus hindurch.

3. Das *Lig. pisohamatum* und das *Lig. pisometacarpeum* sind eigentlich als zwei Fortsetzungen der Sehne des M. flexor carpi ulnaris aufzufassen, von denen die erstere vom Erbsenbeine zum Hamulus ossis hamati, die letztere vom Erbsenbeine zur Basis des V. Metacarpalknochens verläuft. Ein dritter derber Bandstreifen, das *Lig. hamometacarpeum*, zieht vom Hamulus zur Basis des V. Metacarpalknochens hin.

Die beiden erstgenannten Bänder sind in vielen Handbüchern nicht besonders bezeichnet, weil man sie eben als Endteile der Sehne des M. flexor carpi ulnaris betrachtet. Nach der letzteren Auffassung erscheint das Erbsenbein als eine Art von Sesambein, welches in der Sehne des eben genannten Muskels eingeschaltet ist.

4. Das *Lig. carpi volare profundum* (HENLE) erstreckt sich an der Vola manus von dem unteren Ende des Radius, ferner von dem Discus articularis und dem Proc. styloideus ulnae bis zu den Basen der Metacarpalknochen als eine Bandmasse, welche sämtliche Handwurzelknochen fest mit einander verbindet.

HENLE unterscheidet an diesem Bande einzelne besondere Faserzüge, welche sich indessen nur künstlich aus der gesamten Bandmasse herausschneiden lassen. Fasern, welche von dem Ende des Radius und der Ulna grösstenteils bogenförmig zur Mittellinie der Hand verlaufen, bilden das *Lig. radiocarpeum volare* s. arcuatum, welches mit dem Lig. accessorium obliquum + rectum von HYRTL identisch sein würde. Eine andere Portion, das *Lig. carpi radiatum*, strahlt von der Tuberositas des Os capitatum radienförmig nach allen Seiten aus. Quer auf den Basen der Metacarpalia liegt das Lig. transversum von HENLE, welches mit den *Ligg. basium volaria* der neuen Nomenclatur übereinstimmt. Indessen erscheint es eigentlich überflüssig, an dem Lig. carpi volare profundum diese Unterabteilungen zu unterscheiden, da das letztere, wie bereits erwähnt, eine continuierliche Bandmasse zwischen den unteren Enden der Unterarm- und den Basen der Metacarpalknochen darstellt.

b) An der Radial- und Ulnarseite.

An der Radial- und Ulnarseite des Handgelenkes hat man als *Lig. collaterale carpi radiale* und *ulnare*[1]) zwei Seitenbänder besonders benannt, welche von den Processus styloidei des Radius und der Ulna zu den entsprechend gelegenen Handwurzelknochen der I. und II. Reihe verlaufen.

---

[1]) Man hat diese beiden Seitenbänder des Handgelenkes auch kurzweg als *Ligg. lateralia* oder im HENLE'schen Sinne als *Lig. accessorium mediale* und *laterale* bezeichnet.

c) An der Dorsalseite.

1. Das *Lig. carpi dorsale commune* bildet (ebenso wie das S. 179 beschriebene volare Band) einen queren Streifen, welcher in die Unterarmfascie eingewebt ist, und unter welchem die Sehnen der Extensoren in besonderen Fächern zur Hand ziehen. Diese Fächer sind durch fibröse Septa geschieden, welche an den unteren Enden des Radius und der Ulna angeheftet sind.

2. Das *Lig. carpi dorsale profundum* von HENLE (dessen vom Radius entspringender Teil mit dem *Lig. radiocarpeum dorsale* s. rhomboideum anderer Autoren identisch ist) zieht vom unteren Ende des Radius und dem Proc. styloideus ulnae zur I. Reihe der Handwurzelknochen (insbesondere zum Os triquetrum). Einzelne schwache Faserzüge strahlen noch über die Rückseite der Artic. intercarpea bis zur II. Reihe der Handwurzelknochen hinüber.

3. Die *Ligg. carpi dorsalia brevia* verlaufen an der II. Reihe der Carpal- und den Basen der Metacarpalknochen als kurze, unregelmässige Bandstreifen, welche zum Teil in sagittaler, zum Teil in transversaler Richtung gelegen sind. Man bezeichnet diese Bandstreifen als *Ligg. intercarpea*, wenn sie zwischen zwei Carpalknochen, als *Ligg. intermetacarpea*, wenn sie zwischen den Basen zweier Metacarpalknochen, und als *Ligg. carpometacarpea*, wenn sie zwischen einem Carpalknochen und der Basis eines Metacarpalknochens verlaufen. Die *Ligg. intermetacarpea dorsalia* werden nach der neueren Nomenclatur als *Ligg. basium dorsalia* bezeichnet. Ausserdem sind zwischen den Basen je zweier Metacarpalknochen mehr in der Tiefe noch die *Ligg. basium interossea (Ligg. intermetacarpea interossea)* gelegen, welche die Artic. carpometacarpea distalwärts abschliessen. Durch die ebengenannten Bänder werden die Carpalknochen der II. Reihe und die Basen der Metacarpalknochen straff und nahezu unbeweglich mit- und untereinander verbunden.

d) An den Fingern.

1. Die *Ligg. collateralia* s. lateralia (Ligg. accessoria von HENLE) sind an den Seiten der Metacarpophalangealgelenke und der Gelenke zwischen den einzelnen Phalangen gelegen. An den Metacarpalköpfchen inserieren sich diese Bänder excentrisch zur Krümmung der Gelenkfläche, d. h. mehr nach der Dorsalseite der Hand hin (s. Fig. 9c). Infolgedessen sind dieselben in der Beugestellung der Finger so gespannt, dass die Finger nicht gegen den Metacarpus bewegt werden können. In der Streckung sind

die Ligg. collateralia schlaff, und deswegen können die gestreckten Finger ziemlich ausgiebig nach allen Richtungen gegen den Metacarpus gedreht werden. An den Gelenken zwischen den einzelnen Phalangen findet sich ebenfalls eine geringe excentrische Insertion der Seitenbänder, doch ist dieselbe bei Weitem nicht so ausgeprägt wie an den Metacarpophalangealgelenken. Auch hier kann man jedoch in der Streckung der Finger eine leichte passive seitliche Beweglichkeit der einzelnen Phalangen zu einander konstatieren.

2. An der Volarfläche der Metacarpophalangealgelenke und der Phalangealgelenke findet sich überall eine fibröse Verdickung der Kapsel, welche man auch als *Lig. accessorium volare* oder als Trochlea bezeichnet hat, und auf welcher die Sehnen der Fingerbeuger gleiten. Ausserdem ist noch das Metacarpophalangealgelenk des Daumens dadurch ausgezeichnet, dass es an der medialen und lateralen Seite der Trochlea je ein kleines Knöchelchen, ein sog. Sesambein, *Os sesamoideum*, besitzt, welche beide in die Gelenkkapsel fest eingewebt sind und den Muskeln des Daumenballens zum Ansatz dienen.

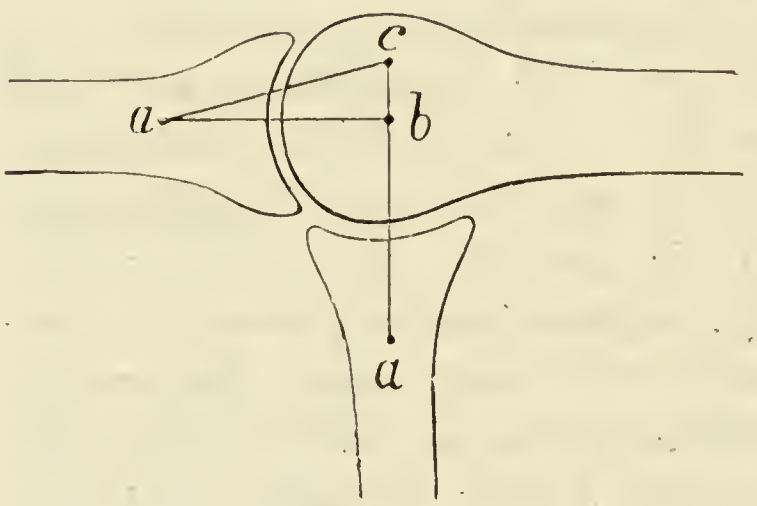

Fig. 9.
Schema für die Insertion der Ligg. collateralia.
b ist der Mittelpunkt der im Profil, d. h. von der Seite betrachteten Krümmung des Capitul. oss. metacarpi, a und c sind die Insertionspunkte der Ligg. collateralia. Ein Blick auf Figur 9 zeigt, dass die Punkte a und c in der Streckung einander weit näher gelegen sind, als in der Beugung (daher in der Streckung Erschlaffung, in der Beugung Spannung der Seitenbänder).

3. Die Trochleae der 4 letzten Metacarpophalangealgelenke sind durch die *Ligg. capitulorum transversa volaria* verbunden, welche kräftig entwickelt sind und die Köpfchen der Metacarpalia zusammenhalten. Die *Ligg. capitulorum transversa dorsalia* sind nur schwach: sie verlaufen als dünne Streifen zwischen den Extensorensehnen.

4. An der Volarseite der Fingerphalangen sind die Sehnen des Flexor digitorum sublimis und profundus in einer Scheide, dem sogen. *Lig. vaginale* (richtiger *Vagina fibrosa*), eingeschlossen, welche an den Seiten der Fingerphalangen befestigt ist. Diese fibröse Scheide besitzt nun einzelne mehr oder weniger unregelmässige Faserzüge, welche als Verstärkungsstreifen in dieselbe eingewebt sind. Die queren, konstant vorkommenden Verstärkungsstreifen hat man als *Ligg. annularia* bezeichnet, obwohl

sie, streng genommen, nicht ringförmig, sondern nur halbringförmig sind. Ausserdem sind in der Vagina fibrosa noch schräge Faserzüge, *Ligg. obliqua*, und mitunter kreuzförmige Faserzüge, *Ligg. cruciata*, zu unterscheiden, welche sämtlich dazu bestimmt sind, die von der Scheide umschlossenen Sehnen sicherer in ihrer Bahn zurückzuhalten. In der Vagina fibrosa eines jeden Fingers ist noch je eine Schleimscheide für die betreffenden Beugesehnen eingeschlossen. Näheres über diese Scheiden ist bei der Fascie der oberen Extremität nachzusehen.

XII. Die Muskeln und Fascien der oberen Extremität.[1]

Zu den Muskeln der oberen Extremität werden gerechnet: A) die Schultermuskeln; B) die Oberarmmuskeln; C) die Unterarmmuskeln; D) die Muskeln der Hand.

A. Die Schultermuskeln.

1. Ein äusserer Schultermuskel, der *M. deltoideus*, entspringt vom lateralen Drittel der Clavicula, vom Acromion und der Spina scapulae, genau gegenüber der Stelle, wo sich der M. trapezius ansetzt. Der Deltoideus inseriert sich an der Tuberositas deltoidea des Oberarmbeins.

Die Funktion des M. deltoideus besteht bei fixierter Scapula darin, den Oberarm bis zur Horizontalen zu heben.

Die weitere Hebung des Oberarmes über die Horizontale hinaus wird durch die Drehung des unteren Winkels der Scapula nach lateralwärts bewirkt und von den obersten Fasern des M. trapezius und den untersten Fasern des M. serratus anterior hervorgebracht. Doch muss man nicht glauben, dass bei dieser Hebung zuerst der Deltoideus allein den Oberarm bis zur Horizontalen abduziert und erst nachher der Trapezius und Serratus anterior eingreifen. Alle drei Muskeln fangen schon an, sich in Tätigkeit zu setzen, wenn man beginnt, den Arm aus der Ruhelage zu erheben — wie man daraus folgern kann, dass der untere Winkel der Scapula sich schon bei sehr geringer Hebung des Armes nach lateralwärts dreht. Es sei übrigens noch bemerkt, dass die vorderen Fasern des Deltoideus den Humerus nach vorn, die hinteren Fasern ihn nach hinten zu ziehen imstande sind.

---

[1]) Betreffs der Innervation dieser Muskeln s. bei der Nervenlehre die allgemeine Übersicht über die Zweige des *Plexus brachialis*.

2. Ein vorderer Schultermuskel, der *M. subscapularis*, entspringt von der vorderen Fläche der Scapula aus der Fossa subscapularis und setzt sich am Tuberculum minus des Oberarmes fest.

Funktion: Er rotiert den Oberarm nach einwärts. Vermöge seiner Verwachsung mit der Kapsel des Schultergelenkes ist er zugleich imstande, die letztere während dieser Bewegung zu spannen und vor Einklemmung zu schützen.

3. Drei hintere Schultermuskeln, der *M. supraspinatus* aus der Fossa supraspinata, der *M. infraspinatus* und *M. teres minor* aus der Fossa infraspinata entspringend, setzen sich am Tuberculum majus des Humerus an den dort befindlichen drei Facetten fest. Der *M. teres minor* stellt eigentlich nur die unterste Portion des Infraspinatus vor, welche mehr vom lateralen Rande der Scapula entspringt; beide Muskeln müssen mindestens erst künstlich von einander getrennt werden.

Funktion: Alle drei Muskeln dienen dazu, den Oberarm auswärts zu rotieren und dabei zugleich vermöge ihrer Verwachsungen mit der Schultergelenkkapsel die letztere derartig zu spannen, dass eine Faltenbildung und Einklemmung verhindert wird. Der M. supraspinatus ist ausserdem imstande, in geringem Grade zur Hebung (Abduction) des Humerus beizutragen.

B. Die Oberarmmuskeln.

Die Oberarmmuskeln zerfallen in zwei Gruppen, nämlich in: a) die vorderen oder Beugemuskeln (Flexoren); und b) die hinteren oder Streckmuskeln (Extensoren).

a) Die Beugemuskeln oder Flexoren.

Zu dieser Gruppe gehören: 1) der *M. coracobrachialis;* 2) der *M. biceps brachii;* 3) der *M. brachialis.*

1. Der *M. coracobrachialis* (häufig durchbohrt vom N. musculocutaneus und deswegen auch als M. perforatus Casseri bezeichnet), entspringt vom Proc. coracoideus und setzt sich mit der Hauptmasse seiner Fasern in der Mitte der medialen Humerusfläche an einer dort mitunter befindlichen Rauhigkeit an. Ein Teil seiner Fasern inseriert sich jedoch an einem zwischen dem Tuberculum minus und der eben genannten Rauhigkeit ausgespannten Sehnenbogen, unter welchem die Vasa circumflexa humeri antt. und die Insertionssehne des Latissimus hindurchtreten.

Funktion: Adduction des Humerus.

2. Der *M. biceps* entspringt mit einem kurzen Kopfe, *Caput breve,* vom Proc. coracoideus und mit einem langen Kopfe, *Caput longum,* von der Tuberositas supraglenoidalis der Scapula; die Sehne des langen Bicepskopfes ist vollständig in die Kapsel des Schultergelenkes eingeschlossen, durchzieht also die Höhle des letzteren. Der Biceps setzt sich an der Tuberositas radii fest; ausserdem strahlt von seiner Sehne ein starkes Fascikel, der *Lacertus fibrosus,* nach medianwärts in die Fascie aus, welche die Flexoren des Unterarmes deckt. Dieser Lacertus fibrosus bildet eine Art von Schutzdach für die A. und V. brachialis und den N. medianus, welche hier in der Ellbogenbeuge dicht unterhalb der Fascie (also ziemlich oberflächlich) gelegen sind.

Funktion: Die Wirkung des M. biceps ist in erster Linie eine supinierende, da derselbe bei seiner Contraction zuerst die Tuberositas radii nach vorn zieht, welche in der Pronationsstellung je nach dem Grade der letzteren mehr oder weniger nach hinten gedreht ist. Erst wenn der Unterarm supiniert ist, tritt die volle Beugewirkung in Kraft.

Zu beiden Seiten des M. biceps ist je eine Furche, der *Sulcus bicipitalis medialis* und *lateralis* gelegen. In dem weit stärker markierten Sulcus bicipitalis medialis verläuft die A. brachialis mit den begleitenden Venen und Nerven, unter denen der N. medianus und N. cutaneus medius die weiteste Strecke neben diesen Gefässen entlang ziehen. Neben der Tuberositas radii ist zwischen dem Radius und der Bicepssehne ein kleiner Schleimbeutel, die *Bursa bicipitoradialis,* gelegen.

3. Der *M. brachialis* (brachialis internus) entspringt von der unteren Hälfte der beiden Vorderflächen des Humerus (also etwa zwischen der Tuberositas humeri und dem Ellbogengelenk) und setzt sich an der Tuberositas ulnae fest.

Funktion: Der Muskel ist ein kräftiger Beuger, da er zur Ulna geht, welche hauptsächlich die Beugung des Unterarmes gegen den Oberarm vermittelt. Ausserdem ist der M. brachialis mit der vorderen Kapselwand des Ellbogengelenkes verwachsen und zieht dieselbe durch seine Contraction derart nach oben, dass sie selbst bei stärkster Beugung nicht eingeklemmt werden kann.

b) Die Streckmuskeln oder Extensoren.

Zu dieser Muskelgruppe wird der *M. triceps brachii* mit seinen drei Köpfen, nämlich: 1) dem langen Kopfe, *Caput longum* s. Anconaeus longus; 2) dem inneren Kopfe, *Caput mediale* s. internum s. Anconaeus internus; 3) dem äusseren (kurzen)

Kopfe, *Caput laterale* s. externum s. Anconaeus externus (Anconaeus brevis von HENLE) gerechnet. Zu den Extensoren kann man ferner den *M. anconaeus* (quartus) zählen, welcher jedoch von vielen Autoren zu den Unterarmmuskeln gerechnet wird, obschon seine Fasern sich continuierlich an diejenigen des Caput mediale anschliessen.

Das *Caput longum tricipitis* entspringt von der Tuberositas infraglenoidalis der Scapula und läuft zwischen dem (vor ihm gelegenen) M. teres major und dem (hinter ihm gelegenen) M. teres minor nach abwärts. Das *Caput mediale* nimmt seinen Ursprung von der ganzen hinteren (dreiseitigen) Fläche des Humerus unterhalb des Sulcus radialis. Das *Caput laterale* endlich entspringt vom oberen Rande des Sulcus radialis und bedeckt den grössten Teil des Caput mediale. Alle drei Köpfe vereinigen sich zu einer gemeinsamen Sehne, welche sich an dem Olecranon ulnae inseriert.

An die untersten, mehr schräg gelegenen Bündel des Caput mediale schliesst sich, wie bereits erwähnt, ohne scharfe Grenze der *M. anconaeus* (quartus) an, welcher vom Epicondylus lateralis entspringt und zur lateralen Fläche des Olecranon verläuft.

Das *Caput longum* ist an seinem oberen Ende mit der gemeinsamen Sehne des Teres major und Latissimus durch ein starkes sehniges Fascikel verbunden. HENLE betrachtet dieses Fascikel als eine constante Ursprungszacke des Caput longum von den beiden eben genannten Muskeln.

Funktion: Der M. triceps streckt den Unterarm. An letzterer Wirkung beteiligt sich auch der M. anconaeus quartus, welcher jedoch ausserdem durch seine Verwachsung mit der hinteren Kapselwand des Ellbogengelenkes die wichtige Fähigkeit erlangt, die Kapsel zu spannen und dadurch bei der Extension vor Einklemmung zu schützen. Mitunter giebt auch der Triceps einige Fasern zur Gelenkkapsel ab.

C. Die Muskeln des Unterarmes.

Die Muskeln des Unterarmes teilt man am besten in zwei grosse Hauptgruppen ein: 1) die Beugemuskeln oder Flexoren, und 2) die Streckmuskeln oder Extensoren. Von den Extensoren spaltet HENLE einen Teil unter der Bezeichnung Radialgruppe ab, zu welcher er den *M. brachioradialis* s. supinator longus, den *M. extensor carpi radialis longus* und den *M. extensor carpi radialis brevis* rechnet. Diese drei Muskeln bilden nämlich

an der Radialseite des oberen Unterarmendes einen ziemlich starken Wulst, welcher dort besonders deutlich hervorragt. Der nachfolgenden Besprechung ist jedoch des leichteren Verständnisses wegen die Einteilung der Unterarmmuskeln in Extensoren und Flexoren zu Grunde gelegt, über welche sich in Bezug auf Insertionen und Ursprünge folgende allgemeine Sätze aufstellen lassen:

Sowohl die Flexoren als auch die Extensoren des Unterarmes werden in je eine oberflächliche und eine tiefe Schicht eingeteilt. Die oberflächliche Schicht der Extensoren entspringt im Wesentlichen vom Epicondylus lateralis (externus) des Oberarmes, die oberflächliche Schicht der Flexoren fast gänzlich vom Epicondylus medialis (internus) desselben. Die tiefe Schicht der Flexoren wie der Extensoren findet an den Epicondylen des Humerus keinen Platz mehr und rückt deshalb mit ihren Ursprüngen auf den Radius, die Ulna und das dazwischen gelegene Lig. interosseum hinunter. Was die Ansätze der Unterarmmuskeln betrifft, so hat man zu beachten, dass die Mm. flexores und extensores carpi radiales und ulnares mit ihren Insertionen der Basis des II. und des V. Metacarpalknochens zustreben.

Im Einzelnen verhalten sich diese Muskeln folgendermassen:

a) Flexoren.

α) Oberflächliche Schicht der Flexoren.

Zu derselben gehören: 1) der *M. pronator teres;* 2) der *M. flexor carpi radialis* (auch als M. radialis internus bezeichnet); 3) der *M. palmaris longus;* 4) der *M. flexor digitorum sublimis;* 5) der *M. flexor carpi ulnaris* (auch als M. ulnaris internus bezeichnet).

Alle diese Muskeln entspringen, wie eben erwähnt, vom Epicondylus medialis und sind in der Nähe desselben gewöhnlich so fest mit einander verschmolzen, dass sie nur künstlich getrennt werden können. Ausser dem Ursprunge von Epicondylus medialis (Caput humerale) bekommt der *M. flexor digitorum sublimis* noch eine Muskelzacke, den sogen. Radialkopf, vom oberen Teile des Radius, und der *M. flexor carpi ulnaris* entspringt ausser vom Epicondylus noch mit einer platten Aponeurose von dem grössten Teile der medialen Fläche der Ulna. Zwischen den beiden Köpfen des M. flexor digitorum sublimis tritt der N. medianus, zwischen denen des M. flexor carpi ulnaris der N. ulnaris in die Tiefe.

Was die Insertion dieser Muskeln anbetrifft, so setzen sich fest:

1) Der *M. pronator teres* in der Mitte der lateralen Fläche des Radius;

2) der *M. flexor carpi radialis* an der Basis des II. Os metacarpale (da ja der II. Metacarpalknochen der Radialseite entspricht). Seine Sehne verläuft in einer Rinne des Os multangulum majus neben dem Tuberculum des letzteren Knochens;

3) der *M. palmaris longus* geht mit seiner Sehne zwischen dem Lig. carpi volare commune und Lig. carpi transversum zur Hohlhandfläche und strahlt hier in eine starke sehnige Ausbreitung aus, welche man als *Aponeurosis palmaris* bezeichnet hat;

4) der *M. flexor digitorum sublimis* geht mit seiner Sehne unter dem Lig. carpi transversum hindurch und setzt sich mit 4 Zipfeln an den Basen der Mittelphalangen sämtlicher Finger mit Ausnahme des Daumens an (also des II. bis V. Fingers). Diese 4 Sehnenzipfel werden von den Sehnen des darunter gelegenen M. flexor digitorum profundus durchbohrt, weshalb der M. flexor digitorum sublimis auch als *M. perforatus* bezeichnet ist;

5) der *M. flexor carpi ulnaris* setzt sich an dem Erbsenbein fest, welches er wie eine Art von Sesambein vollständig zwischen seine Sehnenfasern aufnimmt. Als Fortsetzung der letzteren kann man (s. S. 180) das Lig. pisohamatum und pisometacarpeum betrachten, von denen das erstere vom Erbsenbein zum Hamulus des Hakenbeines, das letztere vom Erbsenbein zur Basis des V. Os metacarpale hinzieht, so dass also auch für den M. flexor carpi ulnaris das vorhin erwähnte Gesetz gilt, dass seine Sehne (entsprechend der Ulnarseite) nach der Basis des V. Metacarpalknochens hinstrebt.

β) Tiefe Schicht der Flexoren.

Hierzu gehören: 1) der *M. flexor pollicis longus;* 2) der *M. flexor digitorum profundus;* 3) der *M. pronator quadratus.*

Diese Muskeln finden, wie oben erwähnt, an dem Epicondylus medialis keinen Platz mehr und rücken deshalb mit ihren Ursprüngen auf Radius, Ulna und Lig. interosseum hinunter. Im einzelnen verhalten sie sich folgendermassen:

1. Der *M. flexor pollicis longus* entspringt von demjenigen Knochen des Unterarmes, welcher an der Daumenseite liegt, nämlich vom Radius, geht unter dem Lig. carpi transversum hindurch und setzt sich an der Basis der Endphalange des Daumens an.

2. Der *M. flexor digitorum profundus* (mehr ulnar gelegen) entspringt vom Lig. interosseum und der Ulna, geht ebenfalls unter dem Lig. carpi transversum hindurch und setzt sich mit 4 Sehnenzipfeln an den Basen der Endphalangen der 4 letzten Finger an. Seine Sehnen durchbohren die Sehnen des M. flexor digitorum sublimis, und er ist deswegen auch als *M. perforans* bezeichnet worden. Die Sehnen des M. flexor digitorum sublimis und profundus sind in der (S. 182) erwähnten Vagina fibrosa zusammen eingeschlossen.[1]) Während sie in dem durch diese Scheide gebildeten Kanal verlaufen, sind dieselben mit den Phalangen durch fibröse Stränge, *Vincula tendinum,* verbunden, welche nicht allein zur Befestigung der Sehnen dienen, sondern auch den letzteren Ernährungsgefässe zuführen sollen.

3. Der *M. pronator quadratus* liegt in transversaler Richtung am unteren (distalen) Ende des Unterarmes. Er entspringt von der vorderen Fläche der Ulna und geht zur vorderen Fläche des Radius.

b) Extensoren.

α) Oberflächliche Schicht der Extensoren.

Zu derselben gehören: 1) der *M. brachioradialis* (M. supinator longus); 2) der *M. extensor carpi radialis longus* und *brevis* (M. radialis externus longus und brevis), welche vielfach einen gemeinsamen Muskelbauch bilden; 3) der *M. extensor digitorum communis* und *extensor digiti minimi proprius*, welche ebenfalls an ihrem Ursprung eng zusammenhängen; 4) der *M. extensor carpi ulnaris* (M. ulnaris externus); 5) der *M. anconaeus* (quartus) den man jedoch auch zu den Oberarmmuskeln rechnen kann, wo er bereits beschrieben ist.

Alle die eben genannten Muskeln entspringen vom Epicondylus lateralis, wo sie zum grössten Teil mit einander so innig verschmolzen sind, dass sie nur künstlich getrennt werden können. Doch ist dabei zu bemerken, dass der *M. brachioradialis* nicht eigentlich vom Epicondylus, sondern von der darüber gelegenen Kante des Humerus seinen Ursprung nimmt, und dass der *M.*

---

[1]) Wenn man im Zweifel darüber ist, welcher von beiden Fingerbeugern der perforierte und welcher der perforierende ist, so möge man sich vergegenwärtigen, dass immer die Sehne des tiefer liegenden Muskels den oberflächlichen durchbohren und zur Endphalange gehen muss. Ein Perforationsverhältnis könnte überhaupt nicht zu stande kommen, wenn der M. flexor digit. prof. zur II. Phalange, der M. flexor digitorum sublimis bis zur Endphalange ginge.

extensor carpi ulnaris, ähnlich wie der M. flexor carpi ulnaris, eine accessorische Ursprungsehne vom oberen Teile der Ulna bekommt. Die Muskeln inserieren sich, wie folgt:

1) der *M. brachioradialis* am Proc. styloideus radii;

2) der *M. extensor carpi radialis longus* (entsprechend der Radialseite) an der Basis des II. Os metacarpale;

3) der *M. extensor carpi radialis brevis* am Proc. styloideus der Basis des III. Os metacarpale. Die Sehnen der beiden letztgenannten Muskeln werden von den zum Daumen ziehenden Mm. abductor pollicis longus und extensor pollicis brevis, sowie von der Sehne des M. extensor pollicis longus überlagert und spitzwinklig gekreuzt.

4) die Sehne des *M. extensor digitorum communis* besteht aus 4 Strängen, von denen je einer für einen der vier letzten Finger bestimmt ist. Die Extensorensehne eines jeden Fingers bildet einen ziemlich komplizierten Apparat, da mit derselben die von der Hohlhand an den Seiten der Finger hinaufziehenden Sehnen der Mm. lumbricales und interossei verschmolzen sind (Näheres s. S. 195—198). Betreffs dieser Sehne sei hier nur erwähnt, dass die eigentlichen Sehnenfasern des M. extensor dig. communis sich an jedem Finger in drei Zipfel spalten, von denen der mittlere und stärkste sich nur bis zur Basis der Mittelphalange erstreckt, während die beiden seitlichen Zipfel zur Basis des Nagelgliedes ziehen und mit den Sehnen der Mm. lumbricales und interossei verschmolzen sind (s. Fig. 11 S. 198). Die vier Sehnen des Extensor digitorum communis sind auf dem Handrücken durch quere fibröse Streifen mit einander verbunden. Am kürzesten, stärksten und konstantesten sind die fibrösen Zwischenbänder zwischen der Ringfingersehne und den Nachbarsehnen, weswegen es zum Bedauern der Klavierspieler nur in beschränktem Masse gelingt, bei gebeugten übrigen Fingern den Ringfinger einzeln zu strecken. Die grösste Selbständigkeit inbezug auf die Streckung steht dem Zeigefinger und dem kleinen Finger zu.

5) Der *M. extensor digiti minimi proprius* tritt mit seiner Sehne durch ein besonderes Fach unter dem Lig. carpi comm. dorsale und vereinigt sich schliesslich mit der zum kleinen Finger ziehenden Sehne des vorigen Muskels. Er kann fehlen, in welchem Falle dann eine doppelte Sehne vom Extensor digit. communis zu dem kleinen Finger zu ziehen pflegt.

6) Der *M. extensor carpi ulnaris* inseriert sich (entsprechend der Ulnarseite) an der Basis des V. Metacarpalknochens.

β) Tiefe Schicht der Extensoren.

Dazu gehören: 1) der *M. abductor pollicis longus* und der *M. extensor pollicis brevis;* 2) der *M. extensor pollicis longus;* 3) der *M. extensor indicis proprius;* 4) der *M. supinator* s. supinator brevis.

Die tiefe Schicht der Extensoren findet an dem Epicondylus lat. keinen Platz mehr und rückt deswegen mit ihren Ursprüngen auf Radius, Lig. interosseum und Ulna hinunter. Die Sehnen der hierher gehörigen Muskeln, mit Ausnahme des Supinator brevis, brechen zwischen dem M. extensor digitorum communis und den Muskeln der von HENLE so bezeichneten Radialgruppe hindurch und treten alsdann zum Daumen und Zeigefinger. Im Einzelnen verhalten sich die tiefen Extensoren (von der Radial- nach der Ulnarseite gerechnet) folgendermassen:

1. Der *M. abductor pollicis longus* und der *M. extensor pollicis brevis* entspringen mit einem gemeinsamen Muskelbauch vom Radius und dem angrenzenden Lig. interosseum und ziehen hierauf am unteren Radiusende über die Sehnen des M. extensor carpi radialis longus und brevis hinweg zum Daumen. Die Sehne des M. abductor pollicis longus geht zur Basis des I. Os metacarpale, diejenige des M. extensor pollicis brevis zur Basis der I. Phalanx des Daumens; die letztere ist an ihrem Ende mit der Sehne des M. extensor pollicis longus zu einem gemeinsamen Strang verschmolzen, an welchem sich gewöhnlich die Sehnenfasern beider Muskeln nicht mehr deutlich von einander abgrenzen lassen.

2. Der *M. extensor pollicis longus* entspringt vom Lig. interosseum und setzt sich, wie die beiden vorigen Muskeln über die Sehnen des M. extensor carpi radialis longus und brevis hinwegziehend, bis zur Basis der Endphalange des Daumens fort.

3. Der *M. extensor indicis proprius* s. Indicator entspringt vom Lig. interosseum und der Ulna, geht mit der Sehne des M. extensor digitorum communis durch ein gemeinsames Fach unter dem Lig. carpi dorsale commune zur Hand und verschmilzt mit demjenigen Strang der eben erwähnten Sehne, welcher zum Zeigefinger geht.

Der *M. supinator* (brevis) liegt auf der Dorsalseite an dem oberen (proximalen) Ende beider Unterarmknochen und ist somit nicht allein inbezug auf die Funktion, sondern auch auf die Lage

ein Antagonist des M. pronator quadratus. Der Supinator (brevis) entspringt von der lateralen Fläche des oberen Ulnaendes, sowie von der anschliessenden hinteren und lateralen Kapselwand des Ellbogengelenkes. Seine Fasern steigen schräg nach unten und umgreifen zum grössten Teil hakenförmig das obere Ende des Radius, indem sie von hinten auf die vordere Fläche des letzteren hinübertreten, wo sie sich oberhalb und unterhalb der Tuberositas radii inserieren.

Allgemeine Übersicht über die Funktionen der Unterarmmuskeln.

Was zunächst die *Mm. flexores* und *extensores carpi* betrifft, so müssen der Flexor carpi radialis und ulnaris zusammen die Hand volarwärts beugen (ganz gleich, ob dieselbe zu einer Faust geballt ist, oder ob die Finger gestreckt sind). Umgekehrt werden der M. extensor carpi radialis longus und brevis in Gemeinschaft mit dem M. ext. carpi ulnaris die Hand dorsalwärts beugen. Der M. extensor carpi ulnaris und flexor carpi ulnaris zusammen beugen die Hand ulnarwärts; umgekehrt müssen die Extensores carpi radiales und der Flexor carpi radialis die Hand radialwärts flektieren. Wirkt nur einer von diesen Muskeln, z. B. der M. flexor carpi ulnaris, so wird die Hand zugleich volar- und ulnarwärts, also in schräger Richtung gebeugt.

Der *M. palmaris longus* spannt die Aponeurosis palmaris und schützt dadurch die unter der letzteren gelegenen Gebilde der Hohlhand vor Druck.

Die Funktion der *Mm. pronatores* und *supinatores* ist durch ihren Namen ausgedrückt; doch ist dabei zu bemerken, dass der M. supinator longus seinen Namen eigentlich nicht verdient, insofern er den Unterarm niemals supinieren, sondern nur gegen den Oberarm beugen kann. Aus diesem Grunde hat HENLE für diesen Muskel auch die jetzt allgemein übliche Bezeichnung *M. brachioradialis* vorgeschlagen. Dagegen ist der M. supinator (brevis) ein äusserst kräftiger Supinator, weil er von hinten her um das obere Ende des Radius weit nach vorn herumgreift.

Die Funktion der übrigen Muskeln ist ziemlich selbstverständlich: sie beugen oder strecken oder abducieren diejenigen Knochen, an welchen sie sich ansetzen.

D. Die Muskeln der Hand.

Die Muskeln der Hand teilt man in drei Gruppen ein: a) in die Muskeln des Daumenballens oder *Thenar;* b) die Muskeln

des Kleinfingerballen, *Hypothenar* s. Anthithenar; c) die mittleren Handmuskeln.

a) Die Muskeln des Daumenballens.

Hierzu gehören: 1) der *M. abductor pollicis brevis;* 2) der *M. flexor pollicis brevis;* 3) der *M. opponens pollicis;* 4) der *M. adductor pollicis.*

Alle diese Muskeln (mit Ausnahme des Adductor pollicis) entspringen von der Eminentia carpi radialis und dem angrenzenden Lig. carpi transversum und setzen sich (mit Ausnahme des Opponens) entweder an dem medialen oder lateralen Sesambeine an, welche an der Volarfläche in die Kapsel des I. Metacarpophalangealgelenkes eingelagert sind. Durch Vermittlung der Kapsel können sie einen Zug auf die I. Phalanx ausüben. Im Einzelnen verhalten sich dieselben folgendermassen:

1. Der *M. abductor pollicis brevis* entspringt von dem Tuberculum ossis navicularis und dem angrenzenden Lig. carpi transversum und inseriert sich am lateralen Sesambeine des Daumens.

Seine Function ist durch seinen Namen bezeichnet.

2. Der *M. opponens pollicis* entspringt von dem Tuberculum ossis multanguli majoris und dem Lig. carpi transversum und setzt sich am ganzen Os metacarpale des Daumens an.

Function: Er ist imstande, das Os metacarpale des Daumens gegen die Vola manus zu ziehen — eine Bewegung, welche beim Greifen ausgeführt und als Opposition bezeichnet wird.

3. Der *M. flexor pollicis brevis* entspringt mit zwei Köpfen, von denen der oberflächliche von dem gegen das Tuberculum ossis navicularis umbiegenden Teile des Lig. carpi transversum, der tiefe von dem Lig. carpi volare prof. bezw. Lig. carpi radiatum in der Gegend des II.—IV. Carpalknochens der II. Reihe herkommt. Von den beiden Köpfen — zwischen denen die Sehne des M. flexor pollicis longus hindurchtritt — inseriert sich der oberflächliche am lateralen, der tiefe am medialen Sesambeine des Daumens. Eine dritte, mittlere Portion entspringt mit dem tiefen und inseriert sich mit dem oberflächlichen Kopfe des Muskels.

Function: Er beugt durch Vermittlung der Kapsel des Metacarpophalangealgelenkes die I. Phalanx des Daumens.

FLEMMING rechnet den ganzen tiefen Kopf zum Adductor pollicis, weil derselbe ebenso wie der Adductor vom N. ulnaris innerviert wird, während der Flexor pollicis brevis im Uebrigen Zweige vom N. medianus erhält. HENLE beschreibt den oberflächlichen Kopf des Flexor pollicis brevis als eine tiefe Portion des Abductor pollicis brevis.

4. Der *M. adductor pollicis* entspringt hauptsächlich vom Os metacarpale des III. Fingers, kann sich jedoch von hier aus mit seinem Ursprunge auch auf die Handwurzelknochen erstrecken. Nicht selten kommen noch Muskelbündel von den beiden benachbarten Metacarpalknochen (also vom II. und IV.) her. Seine Insertion ist am medialen Sesambeine des Daumens.

Seine Function ist durch seinen Namen ausgedrückt.

b) Die Muskeln des Kleinfingerballens.

Dazu gehören: 1) der *M. palmaris brevis;* 2) der *M. abductor digiti minimi;* 3) der *M. flexor brevis digiti minimi;* 4) der *M. opponens digiti minimi.*

Abgesehen vom Palmaris brevis, entspringen diese Muskeln im wesentlichen von der Eminentia carpi ulnaris und dem angrenzenden Lig. carpi transversum und inserieren sich (mit Ausnahme des Opponens) an der medialen Kapselwand des Metacarpophalangealgelenkes des kleinen Fingers. Im Einzelnen verhalten sich dieselben folgendermassen:

1. Der *M. palmaris brevis,* ein platter querer Muskel, wird gewöhnlich zu den Muskeln des Kleinfingerballens gerechnet, obschon derselbe auch als eine in der Hohlhand gelegene Portion des M. palmaris longus aufgefasst werden kann. Der Muskel entspringt nämlich von der Sehne des Palmaris longus dort, wo dieselbe in die Aponeurose auszustrahlen beginnt, liegt ganz oberflächlich quer über sämtlichen anderen Muskeln des Kleinfingerballens und setzt sich an der Haut des letzteren fest.

Function: Der Palmaris brevis ist imstande, die Aponeurosis palmaris zu spannen und die Haut des Kleinfingerballens nach der Mittellinie der Hand zu ziehen. Wenn man eine Faust macht, bemerkt man am Kleinfingerballen eine Anzahl kleiner Grübchen, welche durch die Contraction des ebengenannten Muskels hervorgebracht werden.

2) Der *M. abductor digiti minimi* entspringt vom Os pisiforme und dem angrenzenden Lig. carpi transversum und geht zur medialen Seite der oben erwähnten Gelenkkapsel.

Die Function liegt im Namen.

3. Der *M. opponens digiti minimi* entspringt vom Hamulus ossis hamati und dem angrenzenden Lig. carpi transversum und setzt sich am Os metacarpale des kleinen Fingers an.

Function: Er zieht das Os metacarpale des kleinen Fingers demjenigen des Daumens entgegen und nach der Vola manus hin (Oppositionsbewegung des kleinen Fingers).

4. Der *M. flexor brevis digiti minimi* entspringt meistens nur vom Lig. carpi transversum oder auch vom Hamulus des Hakenbeines und verschmilzt mit der Insertionssehne des Abductor digiti minimi. Der Muskel ist in seinem Verhalten sehr unbeständig und kann auch vollständig fehlen. Von dem Abductor digiti minimi ist er an seinem Ursprung durch eine Lücke getrennt, durch welche der tiefe Ast des N., der A. und V. ulnaris in die Hohlhand treten.

Die Function besteht in einer Beugung der I. Phalanx.

c) Die mittleren Handmuskeln.

Zu den mittleren Handmuskeln gehören: 1) die *Mm. lumbricales;* 2) die *Mm. interossei dorsales* und *volares* (externi und interni von HYRTL und anderen Autoren).

1. Die 4 *Mm. lumbricales* (Regenwurm- oder Spulwurmmuskeln) entspringen als dünne, schlanke Muskelbäuche am Radialrande der 4 Sehnen des M. flexor digitorum profundus[1]) und gehen zum Radialrande sämtlicher Finger (mit Ausnahme des Daumens) hin, wo sie sich an der I. Phalanx mit der Sehne des M. extensor digitorum communis vereinigen. Verfolgt man die Sehnenfasern der Lumbricales innerhalb der Extensorsehne weiter, so findet man, dass dieselben bis zur Endphalange hingehen, wo sie sich inserieren (vgl. auch S. 190 u. 198).

Die Function der Mm. lumbricales muss also darin bestehen, die I. Phalanx zu beugen und nach erfolgter Beugung derselben die letzten beiden Phalangen zu strecken. Diese Bewegung wird am reinsten ausgeführt, wenn man jemand einen Nasenstüber gibt. Die Mm. lumbricales sind früher auch als *Mm. fidicini* (Geigermuskeln) bezeichnet, weil in der Tat die Violinisten beim Greifen der Seiten dieselben in Tätigkeit setzen, indem sie bei gebeugter I. Phalanx die anderen beiden Phalangen mehr oder weniger strecken.

2. Die *Mm. interossei* teilt man ebensowohl an der Hand wie am Fusse in *Mm. interossei dorsales* (externi) und *volares* resp. *plantares* (interni) ein. Man kann an der Hand (wie am

---

[1]) Der III. und IV. Lumbricalis entspringen auch vom Ulnarrande der II. und III. Flexorsehne.

Fusse) 4 Interossei dorsales und 4 Interossei volares (plantares) unterscheiden; nur muss man hinzufügen, dass der I. M. interosseus volaris (plantaris) stets mit dem Adductor pollicis (hallucis) verschmolzen ist. An der Hand lässt sich der soeben genannte Muskel noch herauspräparieren, am Fusse dagegen ist dies nicht

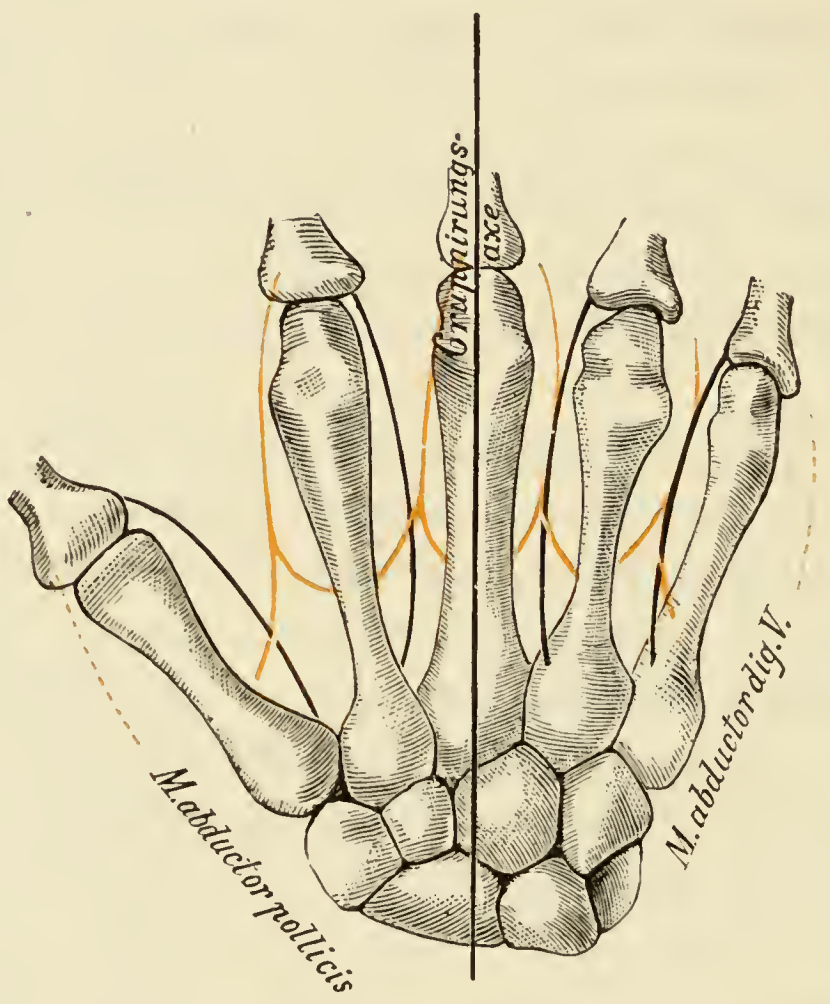

Fig. 10.

Schema für die Anordnung der Mm. interossei an der Hand.

Die roten Linien bezeichnen die Mm. interossei dorsales, die schwarzen Linien die Mm. interossei volares. Die Gruppierungsaxe geht durch den Mittelfinger.

mehr möglich, weil die Verschmelzung eine zu innige ist. Aus diesem Grunde werden gewöhnlich für den Fuss in den meisten Handbüchern nur 3 Interossei plantares[1]) angegeben, während für die Hand einzelne Autoren 4, andere dagegen 3 Interossei volares annehmen.

Sämmtliche Mm. interossei gruppieren sich mit ihren Ansätzen um eine Axe, welche an der Hand ebenso wie beim Fusse stets durch das längste Glied geht. Das längste Glied der Hand ist der Mittelfinger, das längste Glied des Fusses die II. Zehe.

---

[1]) Wenn übrigens in einzelnen älteren Handbüchern (HYRTL, HOLSTEIN) für den Fuss 3 *Interossei dorsales* (*externi*) und 4 *Interossei plantares (interni)* angenommen werden, so ist dies dadurch zu erklären, dass der *Interosseus dorsalis I* mitunter nur einköpfig ist und demzufolge von diesen Autoren als Interosseus plantaris I betrachtet wird. Die letzteren Autoren müssen sich natürlich die Gruppierungsaxe durch die grosse Zehe gelegt denken.

Die *Interossei dorsales* sind zweiköpfig und entspringen von den einander zugewandten Seitenflächen der Basen je zweier benachbarter Metacarpalknochen (Metatarsalknochen am Fusse). Ihre Insertionen wenden sich der vorhin erwähnten Axe zu. Die *Interossei volares (plantares)* wenden sich dagegen mit ihren Insertionen von dieser Axe ab und entspringen mittels eines einfachen Kopfes an derselben Seite der Basis des Metacarpalknochens (Metatarsalknochens), an welcher sie sich inserieren. Die Sehnen sämtlicher Interossei verschmelzen endlich mit der Extensorensehne, indem sie einen ähnlichen Verlauf wie die Sehnen der Mm. lumbricales nehmen, d. h. sie gehen zunächst zur I. Phalanx, legen sich an die Sehne des M. extensor digitorum communis an, setzen sich aber dann schliesslich bis zur Endphalange der Finger (oder Zehen) fort (s. Fig. 11).

Was die Functionen der Interossei betrifft, so hat man stets daran zu denken, dass der Interosseus volaris (plantaris) primus mit dem M. adductor pollicis (hallucis) verschmolzen ist. Die *Mm. interossei volares (plantares)* sind also Adductoren der Finger (oder Zehen), d. h. sie nähern dieselben der vorhin erwähnten Axe. Die *Mm. interossei dorsales* sind im Gegensatz dazu Abductoren, d. h. sie spreizen die 3 mittleren Finger (oder Zehen), während bekanntlich der Daumen und der kleine Finger (grosse und kleine Zehe) schon ihre eigenen Abductoren besitzen. Wirken die Interossei dorsales und volares zusammen, so beugen sie die Grundphalangen und strecken zugleich die Mittel- und Endphalangen, da ihre Sehnen sich ja schliesslich an den letzteren inserieren (HENLE).

Die Extensorsehne, von welcher schon mehrfach die Rede gewesen, ist ein ziemlich kompliziertes Gebilde, da sie sich nicht allein aus den Sehnenfasern des M. extensor digitorum communis, sondern auch aus denjenigen der Mm. interossei und lumbricales zusammensetzt. Die eigentliche Sehne des M. ext. digitorum communis ist vom Periost durch lockeres Bindegewebe geschieden, dagegen mit der hier nur sehr dünnen Kapsel der Metacarpophalangeal- und sämmtlicher übrigen Fingergelenke fest verwachsen, Weiterhin setzt sich diese Sehne an jedem Finger mittels eines mittleren Zipfels bis zur Basis der II. Phalange fort, während zwei seitliche Zipfel zur Basis der III. Phalange

hinziehen. An diese beiden seitlichen Zipfel der Sehne des M. extensor digitorum communis legen sich nun die Sehnen der Mm. interossei und lumbricales an und gehen, mit denselben eng verschmolzen, bis zur Basis der Endphalange hin.[1]) Am Rücken der I. Phalanx eines jeden Fingers sieht man noch bogenförmige Verbindungsfasern, die *Fibrae arcuatae (Ligg. dorsalia* von DURSY), zwischen den Sehnen der Lumbricales und Interossei in transversaler Richtung verlaufen. Diese Fasern sind eigentlich ringförmig, da sie nach volarwärts in die Kapselwand der Metacarpophalangealgelenke übergehen.

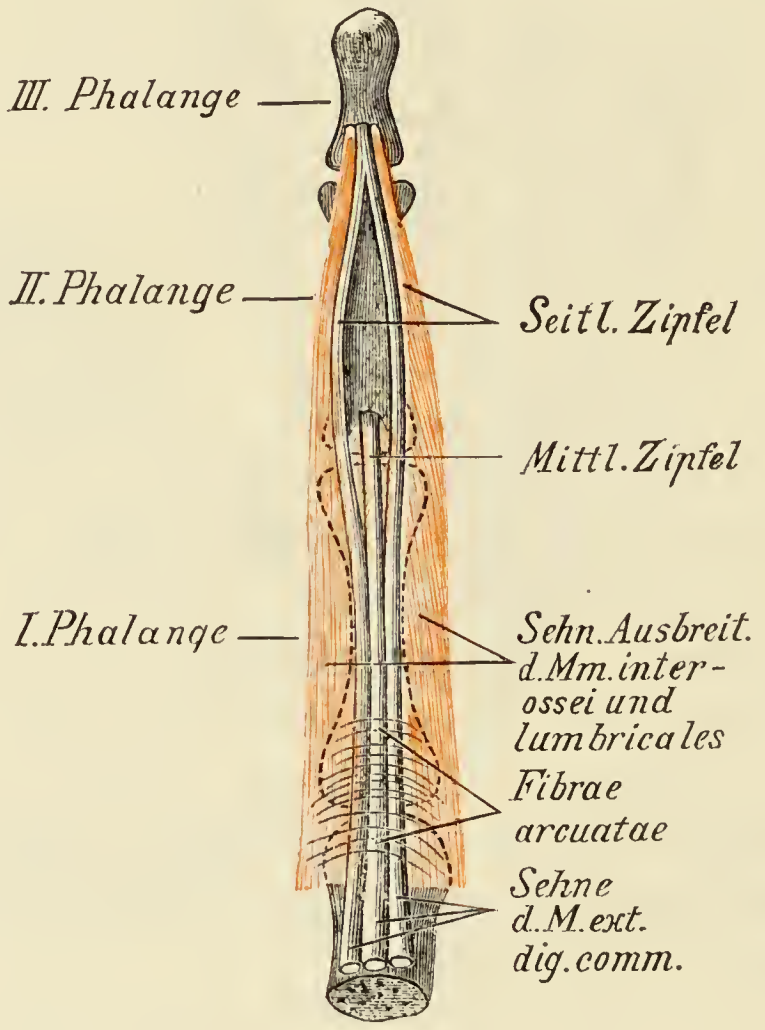

Fig. 11.
Die Extensorsehne.

E. Die Fascien der oberen Extremität.

Die Fascie der oberen Extremität ist, wie die meisten übrigen Fascien, überall dort mit dem Periost der Knochen verwachsen, wo sie dem letzteren unmittelbar anliegt. Ihr Beginn ist oben an der Spina scapulae, dem Acromion und der Clavicula; nach hinten setzt sie sich continuierlich in die oberflächliche Rücken-

---

[1]) Nach HENLE geht noch ein Teil der von den Interossei und Lumbricales stammenden Sehnenfasern unter den beiden seitlichen Zipfeln zum mittleren Zipfel hin, wodurch es erklärlich würde, dass die Interossei und Lumbricales auch die Mittelphalange direkt zu strecken imstande sind.

fascie, nach vorn in die Fascia pectoralis superficialis fort. Besondere, mit den Rändern der Scapula verwachsene Fascienblätter, die *Fascia supraspinata*, *infraspinata* und *subscapularis*, überziehen ausserdem die Oberfläche der gleichnamigen Muskeln, wobei natürlich von den ersteren beiden die hintere, von der letzteren die vordere Fläche der entsprechenden Muskeln bekleidet ist.

Am Oberarm ist die Fascie, *Fascia brachii*, von den unter ihr gelegenen Muskeln leicht abzuziehen, während sie dagegen an den Condylen des Humerus mit dem Periost untrennbar verschmolzen ist. Zwischen M. triceps und brachialis internus schiebt sie sich als eine Art von fester Scheidewand hinein, welche an der Kante über dem Epicondylus med. angeheftet und als *Septum* s. Lig. *intermusculare mediale* bezeichnet ist. Ebenso setzt sie sich an der Kante oberhalb des Epicondylus lat. zwischen dem Triceps einerseits, dem Brachioradialis und Brachialis internus andererseits in Gestalt des *Septum* s. Lig. *intermusculare laterale* fest.

Am Unterarm ist die Fascie, *Fascia antibrachii*, unterhalb der beiden Epicondylen mit den oberflächlichen Beuge- und Streckmuskeln so fest verwachsen, dass sie hier nicht mehr von den letzteren abgezogen werden kann und daher mit ihnen bei der Präparation am besten im Zusammenhang gelassen wird. Weiter abwärts am Unterarm lässt sie sich jedoch leicht von der Muskulatur trennen. In der Ellbogenbeuge strahlt über die Flexoren des Unterarms von der Bicepssehne der schon früher erwähnte *Lacertus fibrosus* in die Fascie aus. Wo der Radius und die Ulna frei unter der Haut liegen, ist die Fascie mit dem Periost derselben fest verschmolzen. In der Nähe des Handgelenkes zeigt endlich die Fascie der oberen Extremität zwei quere Verstärkungsstreifen, das *Lig. carpi volare* (Lig. carpi commune volare) und das *Lig. carpi dorsale* (Lig. carpi commune dorsale), welche schon bei den Bändern S. 179 und 181 beschrieben sind. Das volare von diesen beiden Bändern ist das schwächere und wird meistens nur durch einzelne stärkere Fasern gebildet, während sich das dorsale Band stets sehr leicht erkennen und herauspräparieren lässt. Zwischen dem Lig. carpi commune volare und dem Lig. carpi transversum geht die Sehne des M. palmaris longus, ferner (dicht neben der Daumenseite des Erbsenbeins) die A. und V. ulnaris, sowie der N. ulnaris hindurch.

An der Volarfläche der Hand verstärkt sich die oberfläch-

liche Fascie zu einer starken sehnigen Ausbreitung, welche zugleich eine Fortsetzung der Sehne des M. palmaris longus bildet und sich mit einer Anzahl von Zipfeln an den Köpfen des II. bis V. Metacarpalknochens ansetzt. Sie hat die Aufgabe, die in der Hohlhand befindlichen Gebilde vor Druck zu schützen. Diese sehnige Ausbreitung, *Aponeurosis palmaris* s. volaris, ist mit der Haut der Hohlhand durch eine Menge von fibrösen Strängen so fest verbunden, dass sich die Haut an dieser Stelle nicht in Falten abheben lässt. Zwischen den fibrösen Strängen liegen Fettträubchen so fest eingepresst, dass dieselben beim Hineinschneiden meist stark hervorspringen. Auch dieses Fettpolster dient ganz besonders zum Schutz der darunter liegenden Teile. Mit den Muskeln des Daumens und Kleinfingerballens ist die Aponeurose fest verwachsen; doch ist sie hier schwächer entwickelt. Ihre Endzipfel sind durch starke Querfasern mit einander verbunden. Am Rücken der Hand ist dagegen die oberflächliche Fascie ausserordentlich schlaff und dünn, so dass sie sich ebenso wie die darüber gelegene Haut sehr leicht verschieben lässt und ihren Namen *Fascia dorsalis manus* kaum verdient. Ausserdem findet sich sowohl an dem Dorsum wie an der Vola manus noch eine tiefe Fascie, welche die Mm. interossei bedeckt und mit dem Periost der Metacarpalknochen verschmolzen ist. Diese tiefe Fascie kann man auch als *Fascia interossea (dorsalis* und *volaris)* bezeichnen.

Was die wichtigsten Durchtrittstellen für die Hautgefässe und Hautnerven betrifft, so ist bereits mehrfach erwähnt worden, dass die *Vena cephalica* in der Mohrenheim'schen Grube zur V. Subclavia in die Tiefe tritt. Der Hautast des *N. axillaris* tritt etwa in der Mitte des hinteren Deltoideusrandes zur Haut. Ferner zeigt die Fascie des Oberarmes am oberen Ende des Septum intermusculare mediale einen Schlitz, durch welchen die *V. basilica* ein- und der *N. cutaneus antibrachii medialis* austritt. Höher oben, der Achselhöhle näher, ist ebenfalls an der medialen Seite des Oberarmes die Austrittsöffnung für den *N. cutaneus brachii medialis* bezw. *intercostobrachialis* gelegen. Der *N. cutaneus antibrachii lateralis (musculocutaneus)* durchbohrt die Fascie in der Ellbogenbeuge neben dem lateralen Rande der Bicepssehne. Im oberen Drittel der medialen Fläche des Oberarmes, etwas nach hinten gelegen, geht der obere Hautast des N. radialis, *N. cutaneus brachii posterior,* durch die Fascie hindurch. Zum Austritt für den unteren Hautast des N. radialis, den *N. cutaneus anti-*

brachii dorsalis; findet sich endlich (ebenfalls etwas nach hinten) in der Fascie eine Oeffnung vor, welche etwas oberhalb des Epicondylus lateralis gelegen ist. Alle Durchtrittsstellen[1]) für die erwähnten Nerven sind deswegen von Wichtigkeit, weil bei Neuralgien die sog. *Points douloureux* sehr häufig mit diesen Oeffnungen identisch sind.

Die Sehnenscheiden und Schleimbeutel der Hand.

Zwischen dem Lig. carpi transversum und den Handwurzelknochen liegen in der Hohlhand die Sehnen des *M. flexor pollicis*

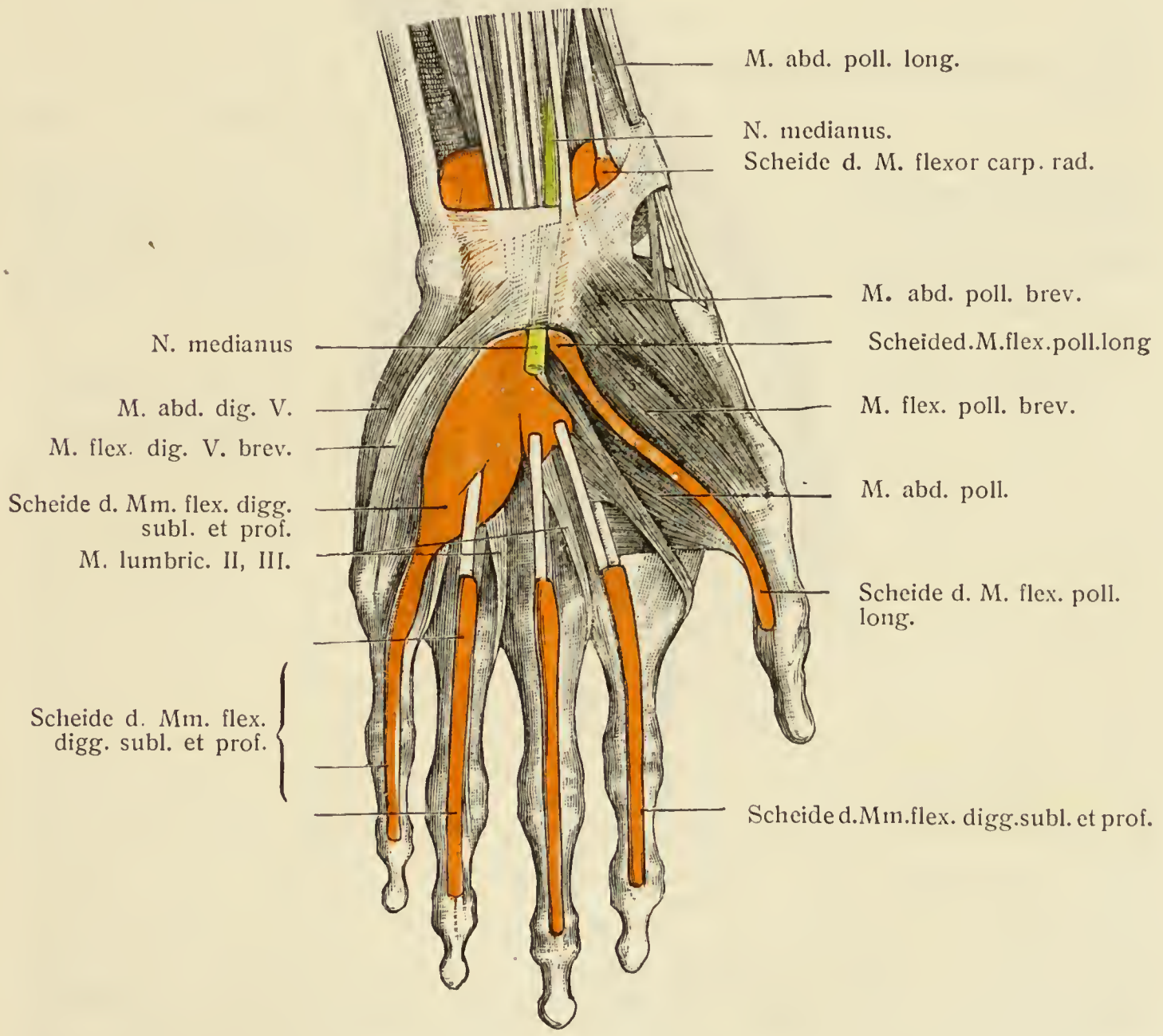

Fig. 12.
Die Sehnenscheiden an der Volarseite der Hand mit roter Masse injiciert (nach JOESSEL).

longus und des *M. flexor digitorum sublimis* und *profundus*, welche hier von sogen. Sehnen- oder Schleimscheiden[2])

[1]) Ueber die hier kurz genannten Nerven kann Genaueres beim *Plexus brachialis* (s. die Nervenlehre) nachgesehen werden.

[2]) Die Sehnenscheiden bilden dünne, schlaffe, allseitig geschlossene Hüllen, welche die Sehnen einzelner Muskeln auf eine kürzere oder längere Strecke umgeben und durch ihren schleimigen Inhalt die Reibung dieser Sehnen gegen die Nachbar-

umgeben sind. Die Scheiden für die eben genannten Flexoren beginnen ungefähr am Handgelenk (Radiocarpalgelenk) und umgeben die Sehne für den Daumen und häufig auch für den kleinen Finger continuierlich bis zur Fingerspitze hin. Dagegen hören die Sehnenscheiden für die drei mittleren Finger gewöhnlich etwa in der Mitte der Hohlhand auf, können sich jedoch auch, namentlich beim III. und IV. Finger, noch eine kurze Strecke

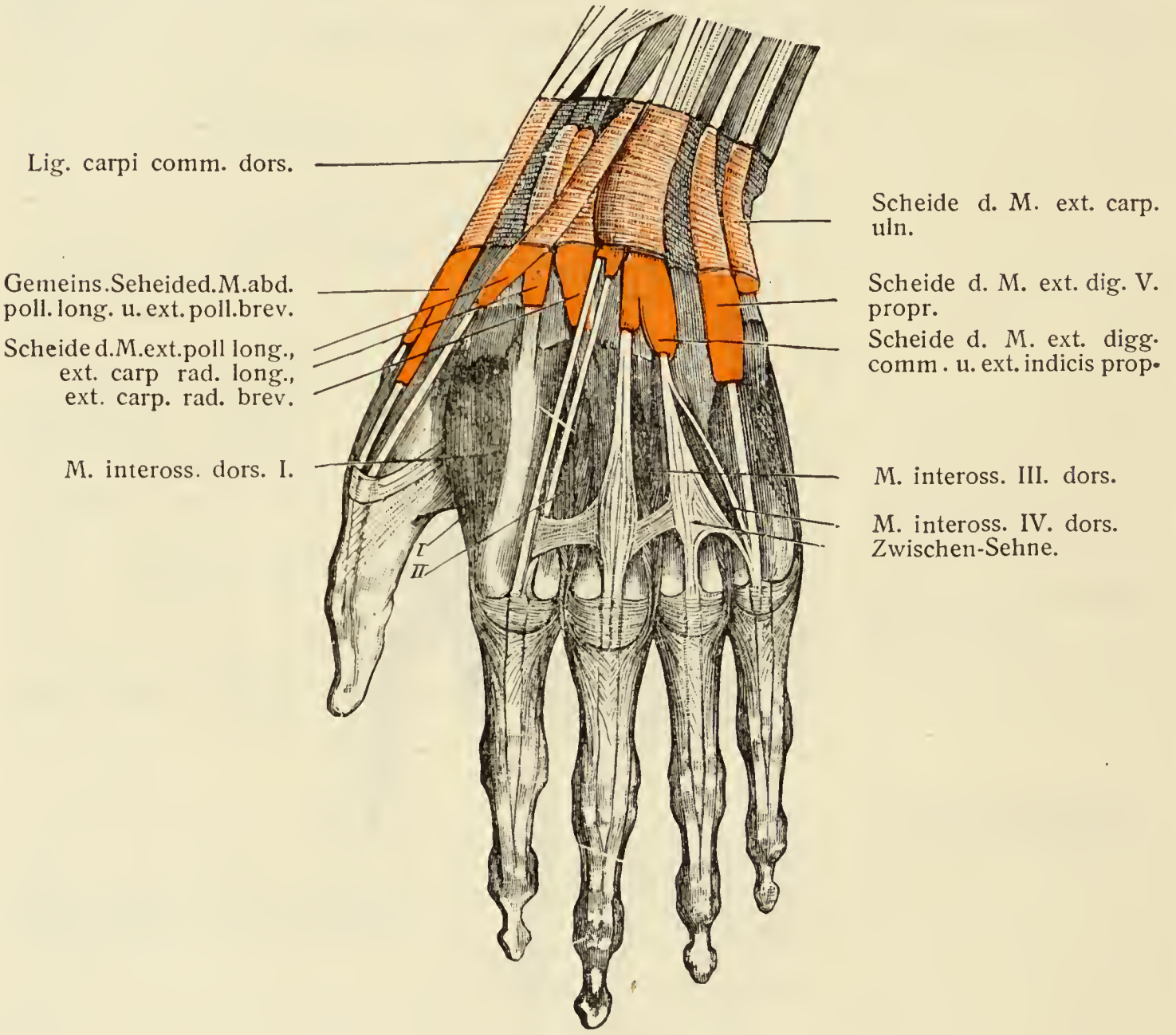

Fig. 13.
Die Sehnenscheiden an der Dorsalseite der Hand mit roter Masse injiciert (nach JOESSEL).

weiter distalwärts erstrecken, ohne übrigens die erste Phalange zu erreichen. Dafür finden sich alsdann an den drei mittleren Fingern unter der Vagina fibrosa (s. S. 182) neue, von den eben genannten vollständig getrennte Sehnenscheiden vor, welche von

---

teile vermindern. An jeder Sehnenscheide kann man ein parietales (äusseres) und ein viscerales (inneres) Blatt unterscheiden, von denen das letztere die ganze Oberfläche der Sehne bedeckt, mit welcher es fest verwachsen ist. Zwischen dem visceralen und dem parietalen Blatte findet sich eine Ansammlung von schleimiger Flüssigkeit vor, welche ziemlich die gleiche Beschaffenheit wie die *Synovia* der Gelenkhöhlen zeigt.

den Köpfen der Metacarpalknochen bis zur Fingerspitze reichen. Gewöhnlich sind die Sehnen des *M. flexor digitorum sublimis* und *profundus* von einer gemeinsamen Sehnenscheide umschlossen[1]). Dagegen ist die Sehne des *M. flexor pollicis longus* stets von einer besonderen Scheide umgeben, welche indessen mitunter mit der vorigen communiciert. Eine kleine, weniger wichtige Sehnenscheide umgibt die Sehne des *M. flexor carpi radialis,* während die letztere unter dem Lig. carpi transversum zu ihrem Ansatzpunkte verläuft.

Am Handrücken finden sich unter dem Lig. carpi dorsale ebenfalls besondere Scheiden für alle diejenigen Extensoren vor, deren Sehnen durch besondere Fächer des eben genannten Bandes hindurchtreten. Von gesonderten Schleimscheiden werden umschlossen: 1) die *Mm. abductor longus* und *extensor brevis pollicis;* 2) der *M. extensor longus pollicis;* 3) die *Mm. extensores carpi radialis longus* und *brevis;* 4) die *Mm. extensores digitorum communis* und *indicis proprius;* 5) der *M. extensor digiti minimi proprius;* 6) der *M. extensor carpi ulnaris.* Wie man sieht, sind dies alle diejenigen Muskeln, für welche sich an den distalen Enden von Radius und Ulna besondere Furchen vorfinden. Die Scheide des *M. extensor pollicis longus* pflegt constant mit derjenigen der beiden *Mm. extensores carpi radiales* an derjenigen Stelle zu communicieren, wo die Sehne des ersteren Muskels über die beiden letzteren hinwegzieht. Sämtliche Extensorenscheiden nehmen etwa am Capitulum ulnae ihren Anfang. Ganz ähnlich wie in der Hohlhand, pflegen sich alsdann die Scheiden für die Strecksehnen des Daumens (insbesondere die sub 1 genannte) und des IV. und V. Fingers sehr häufig noch ein wenig über die Basen der Ossa metacarpalia hinaus auf den Rücken der Hand zu erstrecken, während diejenigen für die übrigen Sehnen meist an den Basen der Metacarpalknochen selbst aufhören. Es ist in chirurgischer Beziehung von Wichtigkeit, über die Lage und Ausdehnung der Sehnenscheiden orientiert zu sein, weil dieselben häufig der Sitz von Entzündungen (Tendovaginitis) sind. Das Knarren (Crepitation), welches sich in letzterem Falle bei Handbewegungen fühlen lässt, kann ohne genaue Kenntnis der Scheiden fälschlich auf einen

---

[1]) Bei HENLE findet sich unter Bezugnahme auf SCHÜLLER die Angabe vor, dass die gemeinsame Schleimscheide der Fingerbeuger entsprechend dem Mittelfinger durch ein Septum in einen radialen und ulnaren Teil geschieden sein soll — während andere Autoren ein solches Septum nicht erwähnen.

Knochenbruch bezogen werden — besonders dann, wenn die Entzündung die Folge einer plötzlichen Verletzung ist.

Ausser den eben genannten Schleimscheiden kommen an der Hand noch mehr oder weniger constant eine Anzahl von Schleimbeuteln, *Bursae mucosae,* vor, von denen zunächst eine unter dem Sehnenansatz des M. flexor carpi ulnaris am Erbsenbein gelegene, sodann eine zweite unter der Insertionssehne des M. extensor carpi radialis brevis, endlich die *Bursae intermetacarpophalangeae* zwischen den gleichnamigen Gelenken der vier letzten Finger zu nennen sind. Auch subcutane Schleimbeutel finden sich mitunter an den Köpfchen der Metacarpalknochen und ersten Fingerphalangen vor.

XIII. Die Knochen der unteren Extremität.

A. Das Becken.

Das Becken (auch als Beckengürtel bezeichnet), *Pelvis,* stellt einen Knochenring dar, welcher sich aus drei Knochenstücken so zusammensetzt, dass das eine unpaare, das Kreuzbein, *Os sacrum,* nebst seinem Anhange, dem Steissbein, *Os coccygis,* den hinteren Teil des Knochenringes bildet, während die beiden anderen, die Hüft- oder Beckenbeine, *Ossa coxae* s. pelvis (s. innominata) den seitlichen und vorderen Teil desselben darstellen.

a) Das Kreuzbein.

Das Kreuzbein, *Os sacrum,* stellt den Endteil der Wirbelsäule vor und bildet einen dreiseitigen platten Knochen, welcher vorn schaufelförmig ausgehöhlt ist. Man unterscheidet an demselben zunächst einen oberen Rand (eigentlich eine obere Fläche), die *Basis,* welche in der Mitte eine länglich runde Fläche zur Articulation für den Körper des V. Lendenwirbels und dahinter die obere Oeffnung des Kreuzbeinkanales zeigt. Die Verbindung dieser Articulationsfläche mit dem Körper des V. Lendenwirbels bildet einen queren, nach vorn vorspringenden Winkel, das sogen. *Promontorium,* welches bei gynaekologischen Untersuchungen eine wichtige Rolle spielt. An dem oberen Teile der beiden Seitenränder findet sich zunächst eine halbmondförmige, überknorpelte Fläche, die *Facies auricularis,* welche jederseits mit dem Os coxae zu der Articulatio sacroiliaca verbunden ist. Der übrige Teil des Seitenrandes ist mehr scharf und geht unten, nahe der

Spitze, in einen Einschnitt, *Incisura sacralis* (s. sacrococcygea) über, welcher durch Anlagerung des Steissbeines meist zu einer Oeffnung, geschlossen wird, die man als *Foramen sacrale quintum* bezeichnet hat. Die Spitze des Kreuzbeins zeigt eine rundliche Fläche, welche sich mit dem I. Steissbeinwirbel entweder durch ein Gelenk oder auch knöchern verbindet.

Von den beiden Flächen des Os sacrum ist die vordere, *Facies pelvina*, ziemlich stark concav und durch 4 transversale Leisten, *Lineae transversae* (eminentes), ausgezeichnet, welche in ihrer Lage den Zwischenwirbelscheiben der 5 Kreuzbeinwirbel entsprechen, d. h. also diejenigen Stellen bezeichnen, an welchen die Körper der Kreuzbeinwirbel mit einander verschmolzen sind. An den lateralen Enden der Lineae transversae liegen 4 Oeffnungen, die *Foramina sacralia anteriora,* durch welche die vorderen Aeste der Sacralnerven und einzelne kleine Arterien- und Venenzweige aus- und eintreten. Das *Foramen sacrale quintum* befindet sich, wie erwähnt, zwischen Kreuz- und Steissbein; an Stelle desselben ist jedoch vielfach nur ein Einschnitt vorhanden, wenn nämlich das Steissbein mit seinem seitlichen Ende nicht an das Kreuzbein stösst. Die zwischen den Foramina sacralia und den Seitenrändern des Kreuzbeines gelegenen Knochenmassen hat man *Partes laterales* (Massae laterales s. Alae ossis sacri) benannt.

Die hintere Fläche des Kreuzbeines, *Facies dorsalis*, zeigt im ganzen ein convexes Aussehen. In der Medianlinie findet sich an derselben eine Reihe von Höckern, welche meistens zu einer verticalen Leiste vereinigt sind, die man als *Crista sacralis media* bezeichnet hat. Die einzelnen Höcker der Cristá sacralis sind die falschen Dornfortsätze des Kreuzbeins, *Processus spinosi spurii,* welche den Dornfortsätzen der übrigen Wirbel entsprechen. Zu beiden Seiten der Crista sacralis verlaufen, parallel mit der letzteren, wieder eine Anzahl von kleinen Höckern, die *Processus articulares spurii* (die falschen Gelenkfortsätze der Kreuzbeinwirbel), welche als Analoga der Gelenkfortsätze der wahren Wirbel aufzufassen sind und in ihrer Gesamtheit vielfach eine Art von Leiste, *Crista sacralis articularis*, darstellen. Der oberste Kreuzbeinwirbel articuliert jedoch mit dem letzten Lendenwirbel durch zwei wirkliche Gelenkfortsätze mit überknorpelter Gelenkfläche. Wenn man die Processus articulares spurii nach abwärts verfolgt, so gelangt man zuletzt an die Kreuzbeinhörner, *Cornua sacralia,* d. h. je einen griffelförmigen Vorsprung auf jeder Seite, welcher den letzten Proc. articularis spurius bildet und sich mit dem

Steissbein in Verbindung setzt. Zwischen den Kreuzbeinhörnern liegt der *Hiatus sacralis*, d. h. die untere Oeffnung des Kreuzbeinkanales, welcher das Kreuzbein seiner ganzen Länge nach durchzieht. Dieser Hiatus erstreckt sich in vielen Fällen noch eine Strecke weit nach oben, so dass ein grösserer oder geringerer Teil der Crista sacralis media vollständig fehlen und der Kreuzbeinkanal offen zu Tage liegen kann. Der Verschluss dieser Oeffnung oder Spalte erfolgt durch feste Bänder, welche einen Druck auf die darunter gelegenen Teile[1]) verhindern. Lateral von den Procc. articulares spurii liegen die *4 Foramina sacralia posteriora*, durch welche die hinteren Aeste der Sacralnerven, sowie einzelne kleinere Gefässe aus- und eintreten. Endlich noch weiter lateral, näher dem Seitenrande, findet sich an der hinteren Fläche des Kreuzbeines jederseits noch eine Reihe von meist stärker ausgeprägten Höckern, die *Processus transversi spurii*, als letzte Andeutung der ehemals hier vorhandenen Querfortsätze der Kreuzwirbel vor; in ihrer Gesamtheit auch eine Art von Leiste, *Crista sacralis lateralis*. Ein Analogon der Forr. intervertebralia würden die Verbindungskanäle zwischen dem Canalis sacralis und den Forr. sacralia darstellen. Die rauhe Partie, welche jederseits unmittelbar hinter der Facies auricularis gelegen ist, wird als *Tuberositas sacralis* bezeichnet.

b) Das Steissbein.

Das Steissbein, *Os coccygis*, besteht meistens aus 4, seltener aus 5 Wirbeln, von denen jedoch nur der oberste noch einigermassen den Wirbelcharakter repräsentiert. Am obersten Steissbeinwirbel kann man zunächst die rundliche Fläche, welche sich mit dem letzten Kreuzbeinwirbel verbindet, ferner die nach beiden Seiten vorspringenden *Processus transversi spurii* und endlich oberhalb derselben je einen Einschnitt, die *Incisura coccygea* (s. sacrococcygea) unterscheiden. Die Procc. transversi spurii sind jedoch an ihren Spitzen oft mit dem Seitenrande des Kreuzbeines verschmolzen, und dadurch wird die Incisura coccygea in das *Foramen sacrale quintum* verwandelt. Hinten ragen an dem obersten Steissbeinwirbel die *Cornua coccygea* hervor, welche sich mit den Cornua sacralia meistens durch Synostose verbinden und den Gelenkfortsätzen des obersten Steissbeinwirbels entsprechen. Die 3—4 unteren Steissbeinwirbel sind nur rundliche oder auch unregelmässig gestaltete Knochenstückchen, die miteinander für

---

[1]) Doch ist zu beachten, dass sich im Kreuzbeinkanal nicht mehr die eigentliche Rückenmarksubstanz, sondern nur die Wurzeln der Nn. sacrales befinden.

gewöhnlich verschmolzen sind. Am häufigsten liegt die Sache so, dass der I. Steissbeinwirbel mit dem letzten Kreuzbeinwirbel knöchern verwachsen ist, während sich zwischen dem I. und II. Steissbeinwirbel ein Gelenk vorfindet, und die drei letzten Steissbeinwirbel dann wieder ein einziges Knochenstück bilden. Doch kommen von diesem Verhalten auch zahlreiche Abweichungen vor.

c) Das Hüftbein.

Das Hüft- oder Beckenbein, *Os coxae* s. Os pelvis, stellt ein eingeschnürtes Knochenstück vor, an welchem man drei Teile unterscheidet, nämlich: *α*) das Darmbein, *Os ilium* s. ilei; *β*) das Sitzbein, *Os ischii; γ*) das Schambein, *Os pubis.*[1]) Diese drei Teile sind beim Fetus und beim Kinde sehr deutlich von einander abzugrenzen, da sie hier durch Knorpelmassen in Verbindung stehen. Beim Erwachsenen dagegen sind sie knöchern mit einander verschmolzen, so dass die Grenzen zwischen ihnen nicht mehr deutlich zu constatieren sind. Alle drei Teile stossen an der Hüftgelenkpfanne, *Acetabulum,* zusammen, welche zur Aufnahme für den Kopf des Oberschenkels bestimmt ist.

α) Das Darmbein, *Os ilium* s. Os ilei, hat eine platte, schaufelförmige, im wesentlichen vierseitige Gestalt, und man kann demzufolge an demselben vier Ränder und zwei Flächen unterscheiden. Den der Hüftgelenkpfanne nahe gelegenen etwas verdickten Teil hat man auch als Darmbeinkörper, *Corpus ossis ilium,* den grösseren schaufelförmigen Rest als Darmbeinschaufel, *Ala ossis ilium,* bezeichnet.

Von den vier Rändern ist der obere convex und verläuft zugleich von vorn nach hinten in einer S-förmigen Krümmung: er wird als Darmbeinkamm, *Crista iliaca* s. ossis ilium, besonders bezeichnet. An diesem Rande sind die Ansätze der drei Bauchmuskeln (besonders bei jüngeren Individuen) durch drei Linien angedeutet, von denen die mittlere eigentlich eine Kante darstellt. Die am meisten nach aussen gelegene Linie, *Labium externum,* entspricht dem Ansatze des M. obliquus abdominis externus, die mittlere Linie oder Kante, *Linea intermedia* s. Labium medium, dient zur Anheftung für den M. obliquus abdominis internus und endlich die innerste, *Labium internum,* ist für den M. transversus abdominis bestimmt. An der Grenze zwischen dem oberen und dem vorderen Rande springt die stumpfe *Spina iliaca anterior*

---

[1]) Das *Os ischii* und *Os pubis* werden von HENLE auch zusammen als Leistenbein, *Os puboischiadicum*, bezeichnet.

superior hervor, von welcher der M. sartorius (dicht daneben der M. tensor fasciae latae) und das Lig. Pouparti s. inguinale ihren Ursprung nehmen. Etwas weiter nach unten findet sich an dem vorderen Rande dicht über der Hüftgelenkpfanne die *Spina iliaca anterior inferior*, von welcher der M. rectus femoris und das Lig. Bertini (iliofemorale) entspringen. Die Spina ant. sup. wird von der Spina ant. inf. durch einen seichten Einschnitt, die *Incisura semilunaris* (*Incisura iliaca minor* von HENLE), getrennt. Von der Spina ant. inf. erstreckt sich ein zweiter, grösserer Einschnitt (die *Incisura iliaca major* von HENLE) nach vorn und medianwärts bis auf das Schambein hinüber. Die Incisura iliaca major zeigt in der Mitte einen ziemlich starken Höcker, *Eminentia iliopectinea* s. Tuber iliopubicum, welche die ehemalige Synchondrose zwischen dem Os pubis und Os ilium bezeichnet und dem später zu erwähnenden Lig. iliopectineum zum Ansatze dient. Der untere Rand des Os ilium ist mit dem Os ischii und Os pubis verschmolzen. Der hintere Rand desselben zeigt am Uebergang zu dem oberen Rande einen Höcker, die *Spina iliaca posterior superior*, und etwas weiter nach abwärts einen zweiten, die *Spina iliaca posterior inferior*, welche beide zum Ansatz für die Ligg. sacroiliaca posteriora dienen. An die Spina posterior inferior schliesst sich nach abwärts die *Incisura ischiadica major* an.

Von den beiden Flächen des Os ilium zeigt die innere zunächst eine bogenförmige Erhabenheit, *Linea arcuata* s. innominata (Crista iliopectinea, Linea arcuata interna), welche sich vom Promontorium aus nach vorn bis auf das Os pubis fortsetzt und die Grenze zwischen dem grossen und kleinen Becken bildet. Oberhalb der Linea arcuata liegt die flache *Fossa iliaca*, in welcher der M. iliacus internus entspringt. Am hinteren Ende der Linea arcuata zeigt das Os ilium die halbmondförmige überknorpelte *Facies auricularis* s. articularis, welche mit der gleichnamigen Gelenkfläche des Kreuzbeines die *Articulatio sacroiliaca* bildet. Hinter und oberhalb der Facies auricularis endlich liegt eine rauhe Stelle, *Tuberositas iliaca*, an welcher sich die Ligg. sacroiliaca interossea ansetzen. Etwas vor und über der Facies auricularis geht ein grösseres Ernährungsgefäss für das Os coxae durch ein sogen. *Foramen nutritium* in den Knochen hinein. Die äussere Fläche des Os ilium ist durch zwei rauhe Linien ausgezeichnet, von denen die vordere, die *Linea glutaea anterior* (Linea arcuata externa), in der Nähe der Spina iliaca ant. sup. beginnt und bogenförmig zur Inc. ischiadica major nach hinten zieht, die

zweite, die *Linea glutaea posterior,* mehr vertical verläuft und ganz hinten gelegen ist. Unterhalb der Linea glutaea anterior ist der Ursprung des M. glutaeus minimus, zwischen Linea glutaea anterior und posterior derjenige des M. glutaeus medius und hinter der Linea glutaea posterior ein Teil des Ursprunges des M. glutaeus maximus gelegen. Etwas oberhalb der Hüftgelenkpfanne findet sich mitunter noch eine *Linea glutaea inferior* vor, welche die untere Ursprunggrenze des M. glutaeus minimus bezeichnet.

β) Das Sitzbein, *Os ischii,* besteht aus einem oberen verdickten Teile, dem Körper, *Corpus ossis ischii,* welcher sich an der Bildung der Hüftgelenkpfanne beteiligt, ferner aus dem an den Körper sich anschliessenden oberen oder absteigenden Ast, *Ramus superior* s. descendens ossis ischii, und endlich aus dem unteren oder aufsteigenden Ast, *Ramus inferior* s. ascendens ossis ischii, welcher sich unter nahezu rechtem Winkel von dem vorigen nach oben erstreckt. Am hinteren Rande des Ramus superior springt nun ein stachelartiger Vorsprung hervor, die *Spina ischiadica,* welche dem Lig. sacrospinosum zum Ansatz dient. Etwas weiter nach abwärts, an der Übergangsstelle zwischen Ramus superior und inferior, liegt eine ziemlich grosse rauhe Stelle, *Tuber ischiadicum* s. Tuberositas ossis ischii, an welcher sich das Lig. sacrotuberosum befestigt, und von der ausserdem noch verschiedene Muskeln, insbesondere die Beugemuskeln des Oberschenkels, entspringen. Der Einschnitt oberhalb der Spina ischiadica bildet die schon erwähnte *Incisura ischiadica major,* zwischen der Spina und der Tuberositas ossis ischii ist die *Incisura ischiadica minor* gelegen. Durch die beiden soeben genannten Bänder, das Lig. sacrospinosum und sacrotuberosum, werden nun diese beiden Incisuren in die gleichnamigen Oeffnungen (Foramina) verwandelt. Durch das *Foramen ischiadicum majus* treten zum Becken hinaus: 1) der M. piriformis; 2) durch eine kleine, oberhalb des M. piriformis befindliche Lücke *(For. suprapiriforme* von WALDEYER) der N. glutaeus superior und die gleichnamige Arterie und Vene; 3) unterhalb des M. piriformis durch die hier befindliche Lücke *(For. infrapiriforme* von WALDEYER) der N. ischiadicus und N. cutaneus femoris posterior, der N. glutaeus inferior nebst den gleichnamigen Gefässen, endlich der N. pudendus nebst der A. und V. pudenda interna. Durch das *Foramen ischiadicum minus* gehen der M. obturator internus, der eben erwähnte N. pudendus und die A. und V. pudenda interna hin-

durch, welche letzteren also hier wieder in das Becken, richtiger in die *Fossa ischiorectalis,* zurücktreten.

γ) Das Schambein, *Os pubis,* besteht wiederum zunächst aus einem verdickten Teile, dem Körper, *Corpus ossis pubis,* welcher zur Bildung des Acetabulum beiträgt, ferner aus dem von dem Körper nach medianwärts verlaufenden oberen oder horizontalen Ast, *Ramus superior* s. horizontalis, und endlich aus dem unter einem nahezu rechten Winkel von dem vorigen entspringenden unteren oder absteigenden Ast, *Ramus inferior* s. descendens. Der Ramus superior ossis pubis besitzt drei Kanten, von denen die obere den vordersten Teil der Linea terminalis darstellt und wegen ihrer Schärfe als *Pecten* s. Crista *ossis pubis* besonders benannt wird. Die vordere Kante stösst an das Acetabulum und wird von HENLE als *Crista obturatoria* bezeichnet. Die untere Kante ist eigentlich zu einer Rinne, dem *Sulcus obturatorius* ausgerundet, welcher in der oberen Ecke des weiterhin zu erwähnenden *Foramen obturatum* gelegen ist und dem N. obturatorius und der A. und V. obturatoria zum Durchtritt dient. Dort, wo das Pecten ossis pubis und die Crista obturatoria medianwärts miteinander zusammenstossen, liegt ein stumpfer Höcker, das *Tuberculum pubicum,* an welchem sich das Lig. inguinale befestigt. Die Verbindung zwischen den beiden Ossa pubis ist durch die faserknorpelige *Symphysis ossium pubis* gegeben. Unterhalb der Symphyse liegt der Schambogen oder Schamwinkel, *Arcus* s. *Angulus pubis,* der von den beiden gewulsteten Rändern der Rami inferiores ossis pubis begrenzt wird.

Von dem Os pubis und dem Os ischii wird das schon erwähnte Hüftbeinloch, *Foramen obturatum,* eingeschlossen, eine ovale Öffnung, welche grösstenteils durch die dünne, ligamentöse *Membrana obturatoria* eingenommen wird und nur an der oberen Ecke, entsprechend dem vorhin erwähnten *Sulcus obturatorius*[1]), eine Lücke besitzt, welche, wie schon erwähnt, zum Durchtritt für den N. obturatorius und die gleichnamigen Gefässe dient.

Die Hüftgelenkpfanne, *Acetabulum,* ist eine halbkugelige Aushöhlung, welche zur Aufnahme für den Kopf des Oberschenkels bestimmt ist. Das Os ischii trägt am meisten, das Os pubis am wenigsten zur Bildung derselben bei. An dem Acetabulum unter-

---

[1]) HENLE hat zwei stumpfe Höcker, den einen vor, den anderen hinter dem Sulcus obturatorius, als *Tuberculum obturatorium inferius* und *superius* besonders bezeichnet.

scheidet man zunächst den gewulsteten Rand, *Supercilium acetabuli,* welcher in der Nähe des Foramen obturatum einen Einschnitt, die *Incisura acetabuli,* besitzt. Die concave Fläche der Gelenkpfanne zeigt einen mehr hinten und oben gelegenen, halbmondförmigen überknorpelten Abschnitt, die *Facies lunata,* mit welcher die Knorpelfläche des Caput femoris articuliert, und eine mehr vorn und unten gelegene rundliche Vertiefung, *Fossa acetabuli,* von welcher das Lig. teres entspringt. Dicht unterhalb des Acetabulum liegt eine transversale Rinne für den M. obturator externus, welcher hier dicht vor dem Os ischii vorbeizieht.

d) Allgemeine Betrachtung des Beckens.

Das Becken, im ganzen betrachtet, bildet einen knöchernen Ring, den sog. Beckengürtel, auf welchem oben die Wirbelsäule aufsitzt, während derselbe sich unten auf die unteren Extremitäten stützt. Man unterscheidet an dem Becken zwei Abschnitte, von denen der obere, das grosse Becken, *Pelvis major,* oberhalb des Promontorium und der Linea terminalis gelegen ist und seitlich von den beiden Darmbeinschaufeln begrenzt wird, während der unterhalb der Linea terminalis befindliche, ziemlich ringförmige Teil als kleines Becken, *Pelvis minor,* bezeichnet wird. Die Ebene, welche man sich durch die Linea terminalis und das Promontorium gelegt denkt, ist der Beckeneingang, *Apertura pelvis superior* s. Aditus pelvis, dessen Durchmesser in der Medianlinie die sogen. anatomische *Conjugata vera*[1]) bildet. Der Beckenausgang, *Apertura pelvis inferior* s. Exitus pelvis, wird am knöchernen Becken durch den mehrfach ausgeschnittenen Rand desselben dargestellt. Beim Lebenden wird dagegen der Beckenausgang vorn durch die Rami inferiores ossis pubis und ossis ischii, hinten durch die Ligg. sacrotuberosa und die Steissbeinspitze begrenzt.

Die natürliche Stellung des Beckens in der aufrechten Haltung ist eine derartige, dass die Ebene des Beckeneinganges (oder was dasselbe sagt, die Conjugata vera) mit der Horizontalebene einen Winkel von etwa 50^0 beim Manne, von etwa 55^0 beim Weibe bildet. Bei dieser Stellung liegen die Spinae iliacae anteriores superiores und die Tubercula pubica in einer nahezu frontalen Ebene.

---

[1]) Die Geburtshelfer bezeichnen als *Conjugata vera* etwas anderes, nämlich die kürzeste Linie, welche Promont. und Symphyse verbindet. Das vordere Ende dieser Linie pflegt in der Regel 0,5 cm unterhalb des oberen Symphysenrandes zu liegen.

Das männliche und das weibliche Becken zeigen eine Reihe von Unterschieden, von denen die wichtigsten folgende sind: 1) das normale weibliche Becken ist in allen Durchmessern geräumiger als das männliche; 2) die Darmbeinschaufeln liegen beim weiblichen Becken flacher, d. h. mehr gegen den Horizont geneigt, während sie beim männlichen steiler stehen; hierauf beruht zum Teil die Tatsache, dass das Weib dem Manne gegenüber durch stärkere Hüften ausgezeichnet ist; 3) der Beckeneingang ist beim Weibe mehr rundlich oder in die Quere gezogen, während er beim Manne mehr kartenherzförmig erscheint; 4) der mehr spitze Schamwinkel des Mannes, *Angulus pubis*, ist beim Weibe zum Schambogen, *Arcus pubis*, ausgerundet.

Die eben angeführten Unterschiede finden sich jedoch erst von der Pubertät an und sind auch manchmal beim Erwachsenen nicht so deutlich ausgeprägt, dass es unter allen Umständen möglich wäre, ein Becken mit Sicherheit als ein männliches oder weibliches zu recognoscieren.

B. Das Oberschenkelbein und die Kniescheibe.

a) Das Oberschenkelbein.

Das Oberschenkelbein, *Femur* s. Os femoris, stellt den stärksten und längsten Röhrenknochen des menschlichen Skeletes dar. Man kann ihn wie alle Röhrenknochen in die beiden Enden und in ein Mittelstück, den Körper, einteilen.

Das obere (proximale) Ende beginnt mit einer überknorpelten Anschwellung, dem Oberschenkelkopf, *Caput femoris*, dessen Knorpelfläche den Umfang einer Halbkugel überschreitet und welcher in die Hüftgelenkpfanne eingefügt ist. An dem medialen Teile des Caput femoris befindet sich eine ziemlich tiefe Grube, *Fovea capitis femoris*, in welcher sich das Lig. teres inseriert. Dicht unterhalb des Kopfes ist das obere Ende des Oberschenkelbeines stark eingeschnürt und wird hier als Oberschenkelhals, *Collum femoris*, bezeichnet. Die Stellung des Collum femoris zur Längsaxe des übrigen Oberschenkelbeines ist bei beiden Geschlechtern insofern eine verschiedene, als dasselbe mit dieser Axe beim Weibe einen mehr rechten, beim Manne einen mehr stumpfen Winkel bildet. Weiter abwärts zeigt das obere Ende zwei starke Vorsprünge, die beiden Rollhügel oder Trochanteren, von denen der grössere, lateral und oben gelegene als *Trochanter major* bezeichnet wird und eine annähernd vierseitige Form hat, während der kleinere, mehr medial und

tiefer gelegene *Trochanter minor* heisst und eine stumpf pyramidale Beschaffenheit zeigt. Beide Trochanteren sind lediglich Muskelvorsprünge, indem sich am Trochanter minor der M. ilopsoas, am Trochanter major der grösste Teil der hinteren Hüftmuskeln inseriert. Die mediale Fläche des Trochanter major ist noch durch eine Grube, *Fossa trochanterica,* ausgezeichnet, in welcher sich von den hinteren Hüftmuskeln .die Mm. obturatores und gemelli festsetzen. Vom Trochanter major verläuft vorn eine schräge Linie, *Linea intertrochanterica* (anterior), (*Linea obliqua femoris* von HENLE), nach unten und medianwärts, welche jedoch ihren Namen eigentlich nicht verdient, da sie strenggenommen nicht die beiden Trochanteren verbindet, sondern unterhalb des Trochanter minor an das Labium med. der Linea aspera femoris stösst. Der obere (laterale) Teil der Linea intertroch. ist zum Ansatz für das Lig. Bertini bestimmt, der untere (mediale) Teil zeigt die obere Grenze des M. vastus medialis an. Hinten verbindet eine viel stärker ausgeprägte Erhabenheit, die *Crista intertrochanterica* s. Linea intertrochanterica posterior, beide Rollhügel miteinander.

Der Körper des Femur, *Corpus femoris,* ist nach vorn convex und zugleich von dreikantig prismatischer Beschaffenheit, so dass man an demselben drei Kanten und drei Flächen unterscheiden kann. Von den drei Kanten sind die beiden vorderen sehr stumpf und wenig ausgeprägt, die hintere Kante dagegen ist um so stärker entwickelt und wird wegen ihrer rauhen Beschaffenheit als *Linea aspera* s. Crista femoris besonders bezeichnet. An der letzteren lassen sich sehr deutlich zwei nebeneinander verlaufende Leisten, das *Labium mediale* s. internum und das *Labium laterale* s. externum, unterscheiden, welche sich nach oben hin bis zu den beiden Trochanteren, nach hinten hin bis zu den beiden Condylen des Femur fortsetzen. Durch besondere Rauhigkeit ist der oberste Teil des Labium laterale ausgezeichnet, welcher dem M. glutaeus max. zur Insertion dient: er wird auch als *Tuberositas glutaea* bezeichnet und kann etwas unterhalb des Trochanter major zu einem Höcker, dem sogen. *Trochanter tertius,* anschwellen. Der oberste Teil des Labium med., welcher zwischen dem unteren medialen Ende der Lin. intertrochant. und dem Trochanter minor gelegen ist, bildet die sogen. *Linea* s. Crista *pectinea,* welche dem M. pectineus zum Ansatze dient. Mitunter ist lateral von der Linea pectinea (zwischen ihr und der Tuberositas glutaea) als Abzweigung des Labium med. noch eine verticale Leiste gelegen, welche den Ansatz des M. adductor minimus bezeichnet. In der Nähe der

Linea aspera sind gewöhnlich ein oder mehrere *Foramina nutricia* sichtbar, in welche die Ernährungsgefässe des Oberschenkelbeins eintreten. Von den drei Flächen des Oberschenkels ist die vordere convex, die beiden hinteren (eine mediale und eine laterale Fläche) sind dagegen mehr eben. An denselben ist nichts Besonderes zu bemerken.

Das untere (distale) Ende des Oberschenkels läuft in zwei Anschwellungen aus, welche man als *Condylus lateralis* (externus) und als *Condylus medialis* (internus) von einander unterschieden hat. Von diesen beiden Condylen ist der mediale stärker entwickelt und reicht infolgedessen weiter nach abwärts (wenn man den Oberschenkel mit seiner Längsaxe vertical stellt). In der natürlichen, aufrechten Stellung des Menschen liegen jedoch die tiefsten Punkte beider Condylen durchaus in der Horizontalebene, weil dann die Längsaxen beider Femora derart schräg stehen, dass ihre unteren Enden einander näher sind als die oberen und somit Femur und Tibia einen nach lateralwärts offenen Winkel bilden.[1]) An seiner unteren Fläche ist jeder Condylus von einem breiten Streifen von Knorpelsubstanz überzogen. Beide Knorpelstreifen dienen zur Articulation mit der Tibia und vereinigen sich vorn, so dass sie zusammen eine hufeisenförmige Figur bilden. Entsprechend seiner stärkeren Ausbildung zeigt sich an dem medialen Condylus die Knorpelfläche stärker gekrümmt als an dem lateralen, was sich am besten constatieren lässt, wenn man die Condylen im Profil betrachtet. Beide Condylen werden hinten durch einen tiefen Einschnitt, die *Fossa intercondyloidea* (posterior) getrennt, welche zum Ansatz für die beiden Ligg. cruciata bestimmt ist. Vorn liegt zwischen den beiden Condylen die *Facies patellaris* (Fossa patellaris), welche jedoch zu der Knorpelfläche der Condylen gehört und die Kniescheibe aufnimmt. Die Seitenflächen der beiden Condylen sind endlich durch je eine Rauhigkeit, den *Epicondylus medialis* und *lateralis* (Tuberositas condyli med. und lat.) ausgezeichnet, welche zum Ansatz für die Ligg. collateralia des Kniegelenkes dienen. Die dreiseitige Fläche, welche sich hinten oberhalb beider Condylen befindet, hat man als *Planum popliteum* des Oberschenkels, die transversale Kante zwischen dem Planum popliteum und der Fossa intercondyloidea auch als *Linea intercondyloidea* (HENLE) bezeichnet[2]).

---

[1]) Man kann also sagen, dass jeder Mensch — wenigstens an seinem Skelet — X-Beine besitzt.

[2]) Dicht oberhalb des Condylus medialis befindet sich nicht selten an der

b) Die Kniescheibe.

Die Kniescheibe, *Patella*, bildet eigentlich eine Art von grossem Sesambein, welches in die Sehne des M. quadriceps femoris eingefügt ist, aber zugleich die Höhle des Kniegelenkes von vorn her begrenzen hilft. An der Patella unterscheidet man ein breites oberes Ende, *Basis patellae*, ein spitzes unteres Ende, *Apex patellae*, ferner eine rauhe vordere Fläche, über welche die Sehnenfasern des Extensor cruris hinüberziehen, und eine zum allergrössten Teil überknorpelte hintere Fläche, welche in die Kniegelenkhöhle hineinsieht. Die überknorpelte Fläche der Patella, *Facies articularis*, wird nun wieder durch eine verticale Erhabenheit in zwei Abschnitte geteilt, von denen der kleinere, medial gelegene für den medialen Condylus des Femur, der grössere, lateral gelegene für den lateralen Condylus desselben bestimmt ist. Die kleinere Gelenkfacette der Patella entspricht also eigentümlicherweise dem grösseren, und umgekehrt die grössere dem kleineren Condylus.

C. Die Unterschenkelknochen.

Das Skelet des Unterschenkels besteht aus zwei Knochen, nämlich aus dem Schienbeine, *Tibia*, und dem Wadenbeine, *Fibula* s. Perone. Beide Knochen sind am oberen und unteren Ende derart miteinander verbunden, dass sie nur in sehr geringem Grade gegen einander beweglich sind. Nur der eine von beiden, nämlich die Tibia, articuliert mit dem Femur, während die Fibula an ihrem oberen Ende allein mit der Tibia in Verbindung steht.

a) Die Tibia.

Das Schienbein, *Tibia*, ist ebenso wie das Os femoris ein sehr starker und kräftiger Röhrenknochen, welcher gleichfalls in ein oberes, ein unteres Ende und das Mittelstück, den Körper, eingeteilt wird.

Das obere (proximale) Ende der Tibia ist das stärkere und zeigt ähnlich wie das untere Ende des Oberschenkelbeines zwei seitliche Anschwellungen, die Condylen der Tibia, die jedoch nicht so deutlich voneinander abgegrenzt sind, wie dies beim Oberschenkel der Fall ist. Die Condylen werden wieder

---

hinteren Seite das *Tuberculum supracondyloideum* für den medialen Gastrocnemiuskopf; ein ähnlicher Höcker für den lateralen Gastrocnemiuskopf ist mitunter auch oberhalb des Condylus lateralis wahrzunehmen.

als *Condylus medialis* (internus) und *Condylus lateralis* (externus) unterschieden. Jeder Condylus trägt oben eine rundliche Knorpelfläche, von denen die mediale entsprechend dem stärker gekrümmten Condylus medialis des Oberschenkelbeines auch stärker vertieft ist, während die laterale aus ebendemselben Grunde flacher erscheint. Beide Knorpelflächen zusammen bilden die *Facies articularis superior* des Schienbeines. Zwischen diesen beiden Gelenkflächen ist in der Mitte eine Erhöhung, *Eminentia intercondyloidea,* gelegen, welche eigentlich aus zwei kleinen Höckern, dem *Tuberculum intercondyloideum mediale* und *laterale,* besteht. Vor der Eminentia intercondyloidea befindet sich die *Fossa intercondyloidea anterior,* in welcher sich das Lig. cruciatum ant. ansetzt, und hinter der Eminentia intercondyloidea die *Fossa intercondyloidea posterior,* welche für das Lig. cruciatum post. zur Insertion bestimmt ist. Der wallförmige Rand, welcher die beiden Knorpelflächen nebst den zwischen ihnen gelegenen, soeben erwähnten Gruben umgibt, wird als *Margo infraglenoidalis* bezeichnet. Unterhalb des letzteren findet sich vorn die *Tuberositas tibiae* (s. patellaris), ein starker Höcker, an welchem sich die Sehne des Quadriceps femoris ansetzt. Hinten zieht unterhalb des Margo infraglenoidalis die *Linea poplitea* vom Condylus lateralis schräg nach unten und medianwärts. Die dreiseitige Fläche oberhalb der Linea poplitea dient dem M. popliteus zum Ursprunge und wird als *Planum popliteum* der Tibia bezeichnet. Etwas unterhalb der Linea poplitea findet sich gewöhnlich ein *Foramen nutricium,* durch welches das Haupternährungsgefäss der Tibia in den Knochen eindringt. Etwas unterhalb des Margo infraglenoidalis zeigt sich endlich an der lateralen hinteren Seite des Condylus lateralis eine kleine plane Gelenkfacette, die *Facies articularis fibularis,* welche zur Articulation für das obere Ende der Fibula bestimmt ist.

Der Körper der Tibia ist dreikantig prismatisch. Von den drei Kanten ist die vordere, der sog. Schienbeinkamm, die *Crista anterior* oder kurzweg Crista tibiae, durch ihre Schärfe ausgezeichnet und schon unter der äusseren Haut ohne Schwierigkeit sichtbar. Was die beiden hinteren Kanten anbetrifft, so ist die mediale mehr stumpf *(Margo medialis),* die laterale, der Fibula gegenüber gelegene dagegen schärfer. An der lateralen Kante setzt sich das Lig. interosseum an, und dieselbe wird deswegen als *Crista interossea* besonders bezeichnet. Von den drei Flächen der Tibia ist die vordere mediale Fläche, *Facies medialis,* ziemlich eben

und unmittelbar unter der Haut gelegen, wo ihr Periost bekanntlich nicht selten allerlei schmerzhaften mechanischen Insulten ausgesetzt ist. Die vordere laterale Fläche, *Facies lateralis*, und die hintere Fläche, *Facies posterior*, dagegen sind von Muskeln bedeckt.

Das untere (distale) Ende der Tibia zeigt an seinem medialen Teile einen vierseitigen, nach abwärts ragenden Fortsatz, den medialen Knöchel, *Malleolus medialis* (internus), dessen laterale, überknorpelte Fläche, *Facies articularis malleolaris*, mit dem Talus articuliert. Die laterale Seite des unteren Tibiaendes bildet einen Ausschnitt, *Incisura fibularis*, welcher zur Aufnahme für das untere Ende der Fibula dient. Von der hinteren Fläche der Tibia ist der Malleolus medialis durch eine Furche, *Sulcus malleolaris* geschieden, in welchem die Sehnen der Mm. tibialis posterior und flexor digitorum longus liegen. Etwas weiter lateral findet sich mitunter noch eine Furche für die Sehne des M. flexor hallucis longus vor. Die untere Fläche des unteren Tibiaendes endlich ist überknorpelt (*Facies articularis inferior*) und mit dem Talus durch ein Gelenk verbunden.

b) Die Fibula.

Das Wadenbein, *Fibula*, ist ein schlanker, zierlicher Röhrenknochen, welcher ebenso, wie die Tibia, in ein oberes, ein unteres Ende und das Mittelstück oder den Körper eingeteilt wird.

Das obere, proximale Ende oder *Capitulum fibulae* articuliert mittels einer planen rundlichen Gelenkfacette, *Facies articularis capituli*, mit dem Condylus lat. der Tibia. Dicht oberhalb dieser Gelenkfacette befindet sich ein stumpfer Höcker[1]) *Apex capituli* s. Tuberculum fibulae, welcher zur Insertion für die Bicepssehne bestimmt ist.

Der Körper der Fibula ist von dreikantig prismatischer Beschaffenheit mit drei Kanten, *Crista anterior, lateralis* und *medialis*, sowie drei Flächen, *Facies medialis, lateralis* und *posterior* und erscheint derartig um seine Längsaxe gedreht, dass die mediale Fläche zur vorderen, die laterale zur hinteren und die hintere zur medialen wird. Über die mediale Fläche zieht ausserdem in verticaler Richtung noch eine vierte Kante oder Leiste, die *Crista interossea*, welche zum Ansatz für das gleichnamige Band bestimmt ist. Ganz

[1]) Nach HENLE kann man am Capitulum fibulae constant noch einen vorderen Höcker für eine Portion des *M. peronaeus longus* und einen hinteren für den fibularen Kopf des *M. soleus* erkennen.

nahe am Capitulum fibulae runden sich die Kanten ab, und es kommt so zur Bildung des *Collum fibulae* (HYRTL).

Das untere distale Ende der Fibula bildet den lateralen Knöchel, *Malleolus lateralis* (externus), welcher erheblich weiter als der mediale Knöchel nach abwärts ragt. An der medialen Fläche des ersteren liegt eine Gelenkfacette (*Facies articularis malleoli*) für den Talus, welcher also von den beiden Malleolen wie von einer Gabel umfasst wird. Unmittelbar hinter dieser Gelenkfacette (noch zur medialen Fläche des Knöchels gehörig) ist eine Grube für den Ansatz des Lig. talofibulare posterius zu bemerken. An der hinteren Seite des Malleolus lateralis findet sich endlich eine nicht immer deutlich ausgeprägte Rinne, *Sulcus malleolaris,* in welcher die Sehnen der M. peronaeus longus und brevis hin und her gleiten.

D. Die Knochen des Fusses.

Der Fuss, *Pes,* in seiner Totalität betrachtet, stellt ein Gewölbe vor, dessen Skelet hauptsächlich auf drei Unterstützungspunkten ruht. Diese drei Punkte sind: 1) der hinterste Teil des Calcaneus, das Tuber calcanei; 2) und 3) die Capitula des I. und V. Metacarpalknochens. Beim Stehen und Gehen berühren allerdings ausserdem noch die Zehenspitzen, die Capitula sämtlicher Metacarpalknochen und der ganze laterale Fussrand den Fussboden. Wenn die Bänder der Fusssohle, wie z. B. durch übermässige Dehnung oder infolge eines angeborenen Bildungsfehlers zu schlaff sind, so bildet der Fuss kein Gewölbe mehr, sondern liegt der Unterlage platt an und wird alsdann als Plattfuss, *Pes planus,* bezeichnet, eine Abnormität, welche das Gehen und Stehen erheblich erschwert.

Die Knochen, welche den Fuss zusammensetzen, teilt man in drei Gruppen ein: a) die *Ossa tarsi* oder Fusswurzelknochen; b) die *Ossa metatarsi* oder Mittelfussknochen; c) die Phalangen oder Zehenglieder.

a) Die Fusswurzelknochen.

Die Fusswurzelknochen, *Ossa tarsi,* bestehen (von hinten nach vorn gerechnet) aus folgenden Knochen: 1) dem Sprungbein, *Talus;* 2) dem Fersenbein, *Calcaneus;* 3) dem Kahnbein, *Os naviculare;* 4), 5) und 6) den 3 Keilbeinen, *Ossa cuneiformia;* 7) dem Würfelbein, *Os cuboideum.*

Die Fusswurzelknochen kann man sich ähnlich wie diejenigen der Hand in eine hintere (proximale) Reihe und eine vordere (distale) Reihe eingeteilt denken. Die I., hintere oder proxi-

male Reihe würde vom Grosszehenrande an gerechnet 1) aus dem *Os naviculare,* 2) dem *Talus* und 3) dem *Calcaneus* bestehen. Das vor den Talus gelagerte Os naviculare entspricht jedoch nicht dem Os naviculare der Hand, sondern einem Os centrale, welches an der Hand des Menschen nicht gesondert vorhanden ist. Der über dem Calcaneus liegende Talus entspricht dem Os naviculare und Os lunatum der Hand, der Calcaneus dem Os triquetrum und pisiforme (HENLE). Eine Analogie des Erbsenbeines würde eigentümlicherweise gerade in dem dicksten und stärksten Teile des Calcaneus gegeben sein, nämlich in dem hinteren Ende desselben, an welchem sich die Achillessehne inseriert. Dagegen liegen die vier Knochen der II., vorderen oder distalen Reihe, d. h. die 3 *Ossa cuneiformia* und das *Os cuboideum,* in derselben Weise nebeneinander wie die vier Knochen der II. Reihe an der Handwurzel. Im übrigen unterscheidet man an den Fusswurzelknochen folgende Besonderheiten:

1. Das Sprungbein, *Talus* s. Astragalus, besteht aus einem nach hinten gelegenen stärkeren Teile, dem Körper, *Corpus tali,* und einem nach vorn gelegenen schwächeren Teile, dem Kopfe, *Caput tali.* Zwischen dem Körper und dem Kopfe ist eine etwas eingeschnürte Stelle, der Hals, *Collum tali,* gelegen. Der Körper hat 6 Flächen, von denen die obere Fläche, *Facies superior*, überknorpelt ist und in der Richtung von vorn nach hinten convex, dagegen in der Richtung von einer Seite zur anderen leicht ausgehöhlt erscheint. Diese Knorpelfläche ist ausserdem vorn breiter als hinten, was deshalb von Wichtigkeit ist, weil die Gabel der Unterschenkelknochen bei den Bewegungen des Fusses sich auf dem vorderen breiteren Teile fest einklemmt, dem hinteren schmäleren Teile dagegen nur lose aufliegt. An der medialen Seitenfläche des Talus ist eine kleinere halbmondförmige Gelenkfacette, *Facies malleolaris medialis,* für den Malleolus medialis, an der lateralen eine grössere dreiseitige, *Facies malleolaris lateralis,* für den Malleolus lateralis gelegen. Am unteren Ende der letzteren ragt ein Fortsatz, der *Processus lateralis tali,* hervor. In ihrer Gesamtheit setzen die drei soeben beschriebenen Knorpelflächen die *Trochlea tali* zusammen. Die kleine hintere Fläche des Talus ist gänzlich durch einen kurzen Fortsatz, den *Proc. posterior tali* (STIEDA) eingenommen, welcher durch eine schräg verlaufende Rinne für den M. flexor hallucis longus, *Sulcus m. flexoris hallucis longi*, in zwei kleine Höcker geteilt wird. Beide Höcker, ein *Tuberculum mediale* und *laterale,* dienen zum Ansatze für die hinteren Verstärkungsbänder der Artic. talocruralis und talocalcanea. Die

untere Fläche des Talus zeigt hinten eine ausgehöhlte grosse Gelenkfläche, *Facies articularis calcanea posterior*, für den Körper des Calcaneus. Vor dieser Facette liegt eine schräge Furche, *Sulcus tali* (Sulcus interarticularis von HENLE), welche durch die Anlagerung des Calcaneus zu einem nahezu transversalen Gange, dem *Sinus tarsi* s. Canalis tarsi, geschlossen wird. Dieser Gang ist zum grossen Teile durch Bandmassen ausgefüllt. HENLE bezeichnet jedoch als *Sinus tarsi* die Vertiefung, in welche dieser Gang nach lateralwärts ausläuft. Vor dem Sulcus tali liegen noch zwei kleinere Gelenkfacetten, *Facies articularis calcanea media und anterior,* die indessen schon zum Caput tali gehören und zur Articulation für den Proc. anterior des Calcaneus und das Sustentaculum dienen. Mitunter werden die beiden letzteren Facetten noch durch den *Sulcus interarticularis accessorius* (HENLE) geschieden; doch kommt es auch vor, dass an der unteren Talusfläche alle drei soeben erwähnten Gelenkflächen continuierlich zusammenhängen. Was den Kopf, *Caput tali* s. Processus anterior tali, betrifft, so endigt derselbe vorn mit einer kugeligen Gelenkfläche, welche sich allein mit dem Os naviculare in Verbindung setzt. Die Gelenkfläche, *Facies articularis navicularis,* geht längs des unteren medialen Randes des Caput tali in eine andere über, welche gegen das Lig. tibiocalcaneonaviculare verschieblich ist.

2. An dem Fersenbeine, *Calcaneus*, unterscheidet man: a) den nach hinten gelegenen stärkeren Teil, den Körper, *Corpus calcanei;* b) den nach vorn gelegenen schwächeren Teil, *Processus anterior calcanei;* c) einen Höcker, *Sustentaculum tali* (Stütze des Talus), als Sustentaculum bezeichnet, weil derselbe den Talus tragen hilft[1]). Das Sustentaculum ist in chirurgischer Beziehung insofern von grosser Wichtigkeit, als es am Fusse unter der Haut deutlich fühlbar ist und man somit das unmittelbar über demselben gelegene Gelenk zwischen Talus und Calcaneus leicht auffinden kann. Der Körper des Calcaneus zeigt 6 Flächen, von denen die obere in ihrem vorderen Teile eine convexe Gelenkfläche, *Facies articularis posterior*, zur Anlagerung für den Talus besitzt. Die hintere Fläche ist in ihrem unteren Teile ziemlich rauh und dient hier zum Ansatz für die Achillessehne; in ihrem oberen Teile ist sie dagegen glatt, und entsprechend dieser glatten Stelle ist zwischen dem Calcaneus und

---

[1]) Das *Sustentaculum tali* ist auch als *Processus lateralis calcanei* bezeichnet worden. Richtiger wäre es, diesen Höcker als *Processus medialis calcanei* zu bezeichnen, da derselbe nach medianwärts vorspringt.

der Achillessehne ein Schleimbeutel, *Bursa calcanea*, gelegen. Die mediale Fläche ist ausgehöhlt und dicht unterhalb des Sustentaculum mit einer tiefen Furche, *Sulcus m. flexoris hallucis longi*, für die Sehne des M. flexor hallucis longus versehen, welche die Fortsetzung der schon bei der hinteren Talusfläche erwähnten Furche bildet. Die laterale Fläche des Calcaneus zeigt in ihrem mittleren Abschnitt mitunter einen Höcker, den *Proc. trochlearis* (Proc. lateralis von STIEDA), hinter welchem die Sehne des M. peronaeus longus in einer Rinne, *Sulcus m. peronaei*, gleitet, während oberhalb desselben die Sehne des Peronaeus brevis vorüberzieht. Mitunter sieht man für die Sehnen der beiden eben genannten Muskeln zwei deutliche Rinnen, welche durch drei kleine Höcker begrenzt werden, von denen alsdann der mittelste (der Proc. trochlearis) am grössten ist. Die untere Fläche besitzt hinten einen starken rauhen Vorsprung, das *Tuber calcanei:* an diesem unterscheidet man wiederum einen stärkeren medialen Höcker, *Proc. medialis tuberis calcanei*, welcher zum Ursprunge für den M. abductor hallucis und M. flexor digitorum brevis, und einen schwächeren lateralen Höcker, *Proc. lateralis tuberis calcanei*, welcher zum Ursprunge für den M. abductor digiti V. dient, während ausserdem von beiden Höckern die Fascia plantaris entspringt. Der *Processus anterior* des Calcaneus steht vorn durch eine sattelförmige Gelenkfläche, *Facies articularis cuboidea*, allein mit dem Os cuboideum in Verbindung. Ausserdem besitzen sowohl der Proc. ant. calcanei, wie das Sustentaculum oben je eine kleine Gelenkfacette *Facies articularis anterior* resp. *media*, welche sich mit dem Talus[1]) in Verbindung setzen. Hinter beiden Gelenkfacetten liegt der *Sulcus calcanei* (Sulcus interarticularis von HENLE), welcher sich durch Anlagerung des Talus zu dem vorhin erwähnten *Sinus tarsi* s. Canalis tarsi schliesst. Auch ein *Sulcus interarticularis accessorius* (HENLE) kann hier ebenso wie beim Talus zwischen den beiden kleinen Gelenkfacetten vorkommen.

3. Das Kahnbein, *Os naviculare* s. scaphoideum, besitzt an seiner hinteren (proximalen) Fläche eine halbkugelige concave Gelenkfläche zur Aufnahme für das Caput tali. An der vorderen (distalen) Fläche finden sich dagegen drei ebene Gelenkfacetten, welche mit den drei Keilbeinen articulieren. An der lateralen Fläche steht das Os naviculare (meistens durch Band-

---

[1]) Es ist also zu beachten, dass jeder der 3 Teile des Calcaneus — der Körper, der Proc. anterior und das Sustentaculum — je eine Gelenkfläche zur Articulation mit dem Talus besitzt. Wie schon erwähnt, können diese Gelenkflächen sämtlich untereinander zusammenhängen.

masse, seltener durch eine kleine, mehr vorn gelegene Gelenkfacette) mit dem Os cuboideum in Verbindung. An der medialen Seite endlich besitzt es einen stark vorspringenden Höcker, die *Tuberositas ossis navicularis*, welche unter der Haut fühlbar und in chirurgischer Beziehung wichtig ist, weil hinter derselben das sog. Chopart'sche Gelenk gelegen ist.

4., 5. und 6. Die drei Keilbeine, *Ossa cuneiformia*, haben eine keilförmige Gestalt, und zwar ist die Schneide des Keils bei dem I. Keilbein nach oben, bei dem II. und III. Keilbein dagegen nach unten gekehrt. Das I. Keilbein ist das grösste von allen, das II. ist das kleinste, woraus die Tatsache resultiert, dass der II. Metatarsalknochen sich mit seiner Basis zwischen das I. und III. Keilbein einschiebt. Letztere Tatsache ist deshalb von Wichtigkeit, weil infolge derselben bei der Amputation der Metatarsalknochen der Schnitt nicht in gerader Linie geführt werden kann, sondern winkelig um die Basis des II. Os metatarsale herumgehen muss. Hinten stehen alle drei Keilbeine mit dem Os naviculare in Verbindung; nach vorn articuliert ein jedes Keilbein mit dem entsprechenden I., II. oder III. Metatarsalknochen, wobei jedoch zu bemerken ist, dass das I. und III. Keilbein auch noch mit der Basis des II. Metatarsalknochens in Verbindung stehen müssen, da der letztere sich, wie schon erwähnt, zwischen beide Knochen hineinschiebt. Ausserdem ist das III. Keilbein an seiner lateralen Seite (durch eine mehr nach hinten gelegene kleine Gelenkfläche) mit dem Würfelbein verbunden.

7. Das Würfelbein, *Os cuboideum*, steht hinten mit dem Processus anterior des Calcaneus, vorn mit dem IV. und V., also mit den beiden letzten Metatarsalknochen in Verbindung. Medial articuliert es mit dem III. Keilbein und dem Os naviculare. An der Plantarfläche besitzt das Würfelbein einen schrägen Wulst, die sog. *Tuberositas ossis cuboidei* s. Eminentia obliqua, auf welcher wie STIEDA sehr richtig betont, die Sehne des M. peronaeus longus wie auf einer Rolle hin und her gleitet. Die vor der Eminentia obliqua befindliche Furche, der *Sulcus m. peronaei* (von HENLE), dient nur dem Rande der Sehne zur Einlagerung. Die Furche und die angrenzende Fläche der *Tuberositas* sind überknorpelt.

b) Die Mittelfussknochen.

Die 5 Mittelfussknochen, *Ossa metatarsi*, verhalten sich ähnlich wie die Mittelhandknochen; nur sind sie länger und stärker entwickelt. Durch besondere Länge ist der II. Metatarsalknochen ausgezeichnet. Auch an ihnen unterscheidet man ein hinteres

(proximales) Ende, die *Basis*, welche eine mehr keilförmige Gestalt und eine plane Gelenkfläche zur Articulation mit dem betreffenden Tarsalknochen besitzt, ein dreikantiges prismatisches Mittelstück, den Körper, und ein vorderes (distales) Ende, das *Capitulum*, welches mit einer annähernd kugelförmigen Gelenkfläche versehen ist. An der Basis ist die Schneide des Keils bei den ersten 4 Metatarsalknochen nach abwärts, dagegen bei dem V. Metatarsale nach lateralwärts gerichtet. Hier springt dieselbe in Gestalt eines starken Höckers, der *Tuberositas ossis metatarsalis V.*, hervor, an welcher sich die Sehnen des M. peronaeus brevis und tertius inserieren. Diese Tuberosität ist insofern von grosser chirurgischer Wichtigkeit, als dieselbe unter der Haut deutlich fühlbar und unmittelbar hinter derselben das Tarsometatarsalgelenk (das Lisfranc'sche Gelenk) gelegen ist. An der Basis des I. Metatarsalknochens ragt plantarwärts ebenfalls ein stumpfer Höcker, die *Tuberositas ossis metatarsalis I.*, hervor, welches der Sehne des M. peronaeus longus und zum Teil auch der des M. tibialis anterior zum Ansatz dient. Das Capitulum des I. Metatarsalknochens zeigt an der Plantarfläche zwei besondere überknorpelte kleine Gelenkfacetten, welche sattelförmig ausgehöhlt sind und zur Einlagerung für die weiter unten zu erwähnenden *Ossa sesamoidea* dienen. Die auch hier bei allen Metatarsalknochen vorhandenen *Sinus capitulorum* verhalten sich wie bei den Metacarpalknochen.

c) Die Phalangen.

Die Phalangen oder Zehenglieder des Fusses verhalten sich genau ebenso wie die der Hand, so dass auf die Beschreibung der letzeren verwiesen werden kann. Es ist jedoch zu bemerken, dass die Phalangen der Zehen viel kleiner und schwächer entwickelt sind als diejenigen der Hand. Auch die für die Phalangen charakteristischen Merkmale sind am Fusse in viel geringerem Grade ausgeprägt. Dennoch ist es nicht schwer, auch am Fusse die I. Grundphalange, die II. oder Mittelphalange und die III. oder Endphalange zu unterscheiden, weil die II. Phalange gegenüber der I. durch ihre grosse Kürze ausgezeichnet ist, während ja die III. Phalange, das Nagelglied, als solches schon durch die hufeisenförmige Anschwellung des vorderen Endes (*Tuberositas unguicularis*) leicht kenntlich ist. In der Kapsel des I. Metatarsophalangealgelenkes liegen an der Plantarfläche ein mediales und ein laterales kleines Knöchelchen, die Sesambeine oder *Ossa sesamoidea* der grossen Zehe, an welchen sich die meisten Muskeln des Grosszehenballens inserieren.

XIV. Die Gelenke und Bänder der unteren Extremität.

A. Die Gelenke und Bänder des Beckens.

1. Die *Ligg. iliolumbalia* (superius und inferius) gehen jederseits von dem Querfortsatz des V. Lendenwirbels, das obere zur Crista iliaca, das untere etwas tiefer zum hintersten Teile der Fossa iliaca hin. Nach oben hin hängt das Lig. iliolumbale sup. continuierlich mit dem Lig. lumbocostale (s. S. 123) zusammen.

2. Die *Articulatio sacroiliaca*, d. h. die Gelenkverbindung zwischen Hüft- und Kreuzbein, ist eine sehr straffe Amphiarthrose, welche in den allermeisten Fällen eine wirkliche Gelenkhöhle enthält. An der vorderen Fläche dieser Gelenkverbindung verlaufen nur sehr schwach ausgeprägte, verticale Verstärkungsfasern, deren Gesamtheit man als *Ligg. sacroiliaca anteriora* bezeichnet hat. An der hinteren Fläche finden sich jederseits drei gut entwickelte Verstärkungsbänder, nämlich: a) das *Lig. sacroiliacum posterius longum*[1]), welches von der Spina iliaca post. sup. zum Seitenrande des Kreuzbeines geht; b) das *Lig. sacroiliacum posterius breve*, welches von der Spina iliaca post. inf. zum Seitenrande des Kreuzbeines zieht, wo es ebenso wie das vorige Band mit dem Lig. sacrotuberosum und sacrospinosum continuierlich zusammenhängt; c) die *Ligg. sacroiliaca interossea*, welche in dem Winkel zwischen der Tuberositas iliaca und der hinteren Fläche des Kreuzbeines gelegen sind, indem sie den hier befindlichen schmalen Spalt ausfüllen.

3. Die *Articulatio sacrococcygea*, d. h. die Gelenkverbindung zwischen dem V. Kreuzbein- und I. Steissbeinwirbel, ist meistens verknöchert; alsdann findet sich aber ein bewegliches Gelenk zwischen dem I. und II. Steissbeinwirbel vor. An der Vorderfläche dieser Gelenkverbindungen zieht sich das schwache *Lig. sacrococcygeum anterius* hin, welches als Analogon des Lig. longitudinale anterius aufgefasst werden kann. Zwischen dem Cornu sacrale und coccygeum ist jederseits das *Lig. sacrococcygeum laterale* s. articulare (posticum breve) gelegen — ein Analogon der Gelenkkapsel, welche die Proc. articulares der Wirbel umschliesst. Endlich das *Lig. sacrococcygeum posterius superficiale* (posticum longum) ist das stärkste von allen diesen Bändern und

---

[1]) Von vielen Autoren wird das *Lig. sacroiliacum posticum longum* und *breve* zu einem einzigen Bande, dem *Lig. sacroiliacum*, zusammengefasst.

verschliesst den Hiatus canalis sacralis von hinten, indem es sich nach oben längs der Crista sacralis in das Lig. apicum fortsetzt.[1])

4. Das *Lig. sacrospinosum* verläuft von der Spina ischiadica zum Seitenrande des Kreuzbeines und ist somit zwischen das Foramen ischiadicum majus und minus eingeschaltet. Unmittelbar vor dem Bande ist der M. coccygeus gelegen. Oft genug wird das Band durch den in gleicher Richtung verlaufenden Muskel völlig ersetzt.

5. Das *Lig. sacrotuberosum* geht von dem Tuber ischiadicum zum Seitenrande des Kreuzbeines und dient zur Begrenzung des Beckenausganges, wie sich derselbe am Bänderbecken darstellt. Zwischen ihm und dem vorigen Bande ist das For. ischiadicum minus gelegen.

Eine sichelförmige Fortsetzung dieses Bandes, der sog. *Proc. falciformis*, zieht sich längs des medialen Randes des Ramus inferior ossis ischi nach oben und bildet mit dem Knochen eine nach oben offene Rinne, in welcher der unterste Teil des M. obturator int. gelegen ist. Die freie Rinne des Proc. falciformis geht continuierlich in die an der medialen Fläche des M. obturator int. befindliche Fascia obturatoria über. Ist der sichelförmige Fortsatz stark entwickelt, so kann zwischen ihm und dem M. obturator int. noch die A. und V. pudenda int. s. comm. nebst dem gleichnamigen Nerven gelegen sein; gewöhnlich liegen sie in einem besonderen Kanale der Fascia obturatoria, dem sog. Alcock'schen Kanal.

6. Die Schamfuge, *Symphysis ossium pubis*, besteht aus einer faserknorpeligen Masse, welche die beiden Ossa pubis in der Medianebene mit einander verbindet. Im Innern dieser Masse findet sich nun meistens ein median gelegener, mit synoviaähnlicher Flüssigkeit gefüllter Spaltraum, welcher indessen keine wirkliche Gelenkhöhle darstellt, sondern lediglich aus einer Erweichung des Knorpels hervorgegangen ist. Beim schwangeren Weibe soll derselbe besonders gross sein. An der vorderen Fläche der Symphyse ziehen verticale Verstärkungsfasern herunter, welche man auch als *Lig. annulare pubis* bezeichnet hat, weil dieselben oben und unten bogenförmig nach der hinteren Fläche umbiegen. Indessen bildet dieses Ligament doch nur einen unvollständigen Ring, welcher nach hinten offen ist. Quere Verstärkungsfasern, *Lig. pubicum superius* (Lig. transversum pubis), verlaufen am oberen Rande der Symphyse. Endlich wird der Schamwinkel oder Schambogen durch Fasern ausgerundet, welche auch als *Lig. arcuatum pubis* bezeichnet worden sind. Alle diese Verstärkungsfasern sind jedoch so innig

[1]) HENLE nimmt noch ein innerhalb des Kreuzbeinkanales gelegenes *Lig. sacrococcygeum posterius profundum* an, welches als Fortsetzung des an der Dorsalfläche der Wirbelkörper gelegenen Lig. longitudinale posterius aufzufassen ist.

mit einander verschmolzen, dass es nur möglich ist, dieselben künstlich von einander zu trennen.

7. Die *Membrana obturatoria* verschliesst ganz oder teilweise das Foramen obturatum und dient einem Teile der Mm. obturator ext. und int. zum Ursprunge. In der oberen Ecke zeigt sie eine Lücke *(Canalis obturatorius)*, durch welche der N. obturatorius und die gleichnamigen Gefässe aus dem Becken heraustreten. Im unteren Teile ist die Membran meistens nur sehr dünn und schwach entwickelt, im oberen Teile dagegen stets ligamentös.

8. Das *Lig. inguinale* s. *Pouparti* s. *Fallopiae* (auch als Arcus cruralis oder als Lig. iliopubicum bezeichnet) erstreckt sich als

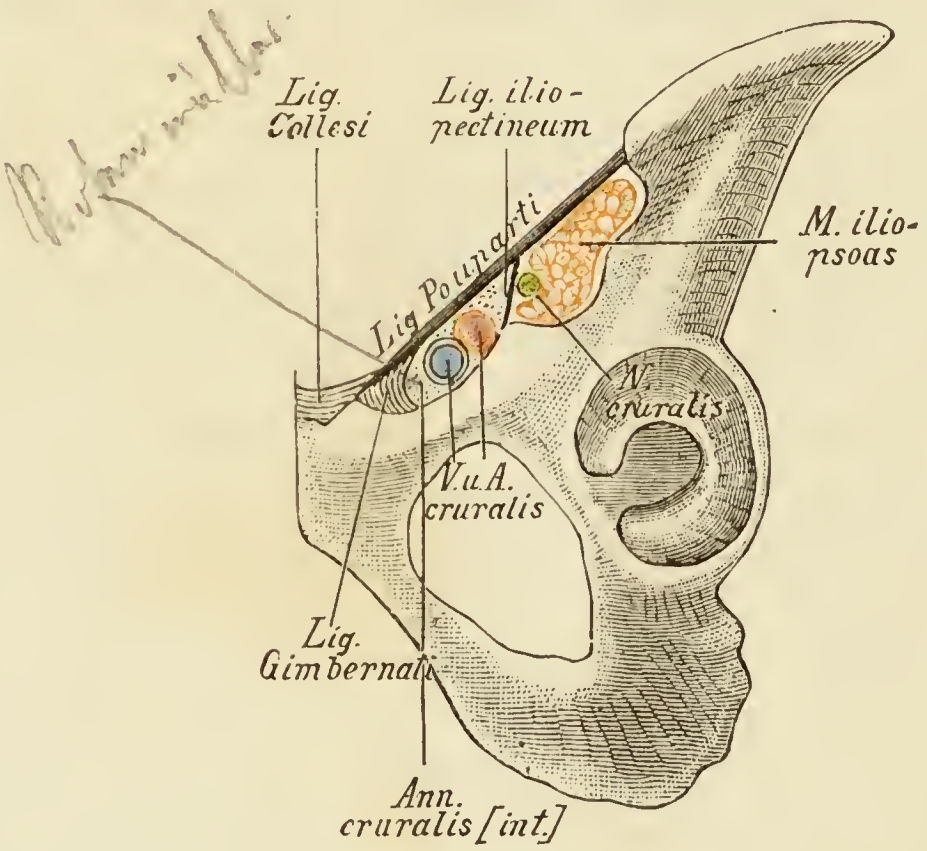

Fig. 14.
Das Lig. inguinale s. Pouparti nebst der Lacuna vasorum und musculorum.

sehniger Streifen von der Spina iliaca ant. sup. bis zum Tuberculum pubicum und ist mit folgenden 4 Fascien fest verwachsen: a) der Fascia superficialis abdominis; b) der Fascia transversalis abdominis; c) der Fascia iliaca, d. i. der den M. iliacus bedeckenden Fascia; d) der Fascia lata des Oberschenkels. Ausserdem stehen die Mm. obliquus ext., obliquus int. und transversus abdominis teils sehnig, teils muskulös mit diesem Bande im Zusammenhange. Auch mit der äusseren Haut ist das Lig. inguinale durch fibröse Stränge verbunden. Da die Haut an dieser Befestigungslinie im Gegensatze zur Bauch- und Schenkelhaut nahezu fettlos ist, so entsteht die Leistenfurche, *Sulcus inguinalis,* welche somit in ihrer Lage genau den Verlauf des Lig. inguinale markiert und die Grenze zwischen Bauchgegend und Oberschenkel bildet. Nach median-

wärts läuft das Poupart'sche Band in zwei Fortsetzungen aus, von denen die eine, das *L. inguinale reflexum* s. Collesi[1]), längs des oberen Randes des Os pubis im vorderen Blatte der Rectusscheide bis zur Linea alba hinzieht, während die andere, das *Lig. lacunare* s. Gimbernati, sich nach hinten und abwärts zum Pecten ossis pubis begibt, wo sie sich in Form einer kleinen dreiseitigen Membran (s. Fig. 14) inseriert. Der laterale Rand des Lig. Gimbernati ist von concaver Beschaffenheit.

Von der Eminentia iliopectinea erstreckt sich ferner zum Lig. Pouparti ein Verstärkungsstreifen der Fascia iliaca, welchen man als *Lig. iliopectineum* besonders bezeichnet hat. Durch letztere Streifen werden unter dem Poupart'schen Bande zwei Fächer von einander geschieden. Das mediale Fach wird *Lacuna vasorum* benannt, weil in demselben die A. und V. femoralis s. cruralis liegen (und zwar die Vene medial, die Arterie lateral). Zwischen der V. femoralis und dem Gimbernat'schen Bande zeigt die Lacuna vasorum noch eine kleine Lücke, den inneren Schenkelring, *Annulus femoralis* s. cruralis (int.), welcher, abgesehen von einigen Lymphgefässen und Bindegewebe, gewöhnlich durch eine Lymphdrüse, die Rosenmüller'sche Drüse, ausgefüllt ist und die Eintrittspforte für die Schenkelbrüche, *Herniae femorales* s. crurales, darstellt. Das bald mehr lockere, bald mehr feste Bindegewebe, welches beim Fehlen oder nach Hinwegnahme der Rosenmüller'schen Drüse den inneren Schenkelring ausfüllt, ist auch als *Septum femorale* s. crurale (Cloqueti) bezeichnet worden. Das laterale Fach unterhalb des Poupart'schen Bandes wird *Lacuna musculorum* genannt, weil durch dasselbe der M. iliacus und M. psoas major hindurchtreten. Mit diesen Muskeln geht noch (lateral von der Art. femoralis gelegen) der N. femoralis s. cruralis durch die Lacuna musculorum hindurch. Das Lageverhältnis zwischen V., A. und N. femoralis unterhalb des Pourpart'schen Bandes ist also ein derartiges, dass sich die Vene am meisten medial, die Arterie in der Mitte und der Nerv am meisten lateral befindet.

Es muss jedoch zum Schlusse erwähnt werden, dass sehr viele Autoren die ganze Lacuna vasorum als Schenkelring oder inneren Schenkelring bezeichnen, weil die Schenkelbrüche ausnahmsweise vor oder gar lateral von der A. und V. femoralis nach

---

[1]) Von HENLE wird das *Lig. Collesi* als *Lig. Gimbernati reflexum* bezeichnet.

dem Oberschenkel hindurchtreten. Näheres über den Schenkelring ist am Schlusse der Muskellehre nachzusehen.

Als *Lig. pubicum Cooperi* bezeichnet man endlich einen derben, jedoch nicht immer deutlich ausgeprägten Bindegewebstreifen, welcher von dem Lig. Gimbernati längs des Pecten ossis pubis bis zum Lig. iliopectineum hinzieht und somit eine Art von Verbindung zwischen den beiden letztgenannten Bändern herstellt. Das Lig. pubicum würde also den unteren Rand der Lacuna vasorum bilden. Da die Fascia pectinea in das Cooper'sche Band direkt übergeht, so haben einzelne Autoren das letztere auch als eine verdickte Partie der ersteren angesehen.

B. Das Hüftgelenk.

Das Hüftgelenk, *Articulatio coxae* s. femoris, bildet ein sogen. Nussgelenk, *Enarthrosis,* d. h. eine Arthrodie, bei welcher der grössere Teil des Gelenkkopfes von der Gelenkpfanne (ähnlich wie der Kern einer defecten Nuss von seiner Schale) umschlossen wird. Die Beweglichkeit des Gelenkkopfes in der Pfanne muss hier beschränkter sein als bei anderen Kugelgelenken, da bei grösseren Excursionen in Folge der eben erwähnten Einrichtung der Oberschenkelhals an den Rand der Pfanne anstossen muss. Beim Hüftgelenk wird ausserdem die Beweglichkeit des Femur gegen das Becken noch durch starke Bänder beeinträchtigt, welche in die Kapsel dieses Gelenkes eingewebt sind und der letzteren eine besondere Widerstandsfähigkeit verleihen. Die Gelenkkapsel des Hüftgelenkes entspringt (ebenso wie diejenige des Schultergelenkes) nicht allein am Pfannenrande (Supercilium acetabuli), sondern auch an der Aussenseite eines ringförmigen, faserknorpeligen Streifens, *Labrum glenoidale* s. Limbus cartilagineus, welcher an dem knöchernen Rande der Pfanne festsitzt und noch dazu beiträgt, das Acetabulum zu vertiefen und den Gelenkkopf fester zu umfassen. Ueber die Incisura acetabuli spannt sich das Labrum glenoidale als sogen. *Lig. transversum acetabuli* in Form einer Brücke herüber, unter welcher kleine Gefässe und Nervenzweige zum Lig. teres hindurchtreten. Der Abschluss der Gelenkhöhle durch das Labrum glenoidale ist ein so exacter, dass der Oberschenkelkopf noch durch den Luftdruck in der Pfanne festgehalten wird, selbst wenn die ganze Kapsel mit ihren Verstärkungsbändern ringsum durchschnitten ist. Erst beim Anbohren des Acetabulum von der Beckenhöhle aus fällt das Femur aus der Pfanne heraus. Die Gelenkkapsel inseriert sich vorn an der Linea intertrochanterica, hinten aber oberhalb der Crista intertrochanterica am Collum femoris. In der Gelenkkapsel ist also der ganze Kopf, die ganze

vordere und der grösste Teil der hinteren Fläche des Schenkelhalses eingeschlossen.

Die Bewegungen, welche im Hüftgelenk ausgeführt werden, sind folgende: a) die Abduction und Adduction des Oberschenkels, bei denen der letztere von der Medianebene entfernt oder an dieselbe herangezogen wird; b) das Heben und Senken des Oberschenkels. Bei der Hebung wird der letztere an den Bauch herangezogen, weshalb man diese Bewegung auch als Ventralflexion oder kurzweg als Flexion bezeichnet hat. Beim Senken wird der Oberschenkel mit dem Rumpf in eine Linie gebracht, d. h. die Extension desselben ausgeführt. Der Oberschenkel kann jedoch auch noch ein wenig über die gerade Linie hinaus nach rückwärts gezogen werden — eine Bewegung, welche Hyperextension[1]) benannt worden ist; c) die Rotation (Drehung) nach einwärts (medianwärts) und auswärts (lateralwärts), d. h. Bewegungen, bei denen das Femur derartig um seine verticale Achse gedreht wird, dass sich der Trochanter major nach vorn oder nach hinten bewegt. Da der letztere unter der Haut deutlich fühlbar ist, so kann man sich an demselben leicht über diese Bewegungen orientieren. Von der Rotation des Oberschenkels um seine Längsachse ist auch die Stellung der Füsse nach einwärts oder auswärts bei gestrecktem Knie abhängig.

Die Verstärkungsbänder der Hüftgelenkkapsel sind die folgenden:

1. Das *Lig. iliofemorale* s. Bertini entspringt von der Spina iliaca ant. inf. (und dem angrenzenden Darmbeinteile des Pfannenrandes) und setzt sich fast an der ganzen Linea intertrochanterica fest. Ein Teil der tieferen Fasern dieses Bandes zieht jedoch nach unten und medianwärts ringförmig um den Schenkelhals herum, um in die sogen. *Zona orbicularis* (Weberi) (s. weiter unten) überzugehen. Das Lig. Bertini ist das stärkste Band des

---

[1]) Streng genommen ist eine Hyperextension im Hüftgelenke unmöglich, da bei dieser Bewegung nicht das Femur über die Verticale hinaus nach hinten gezogen, sondern lediglich das Becken stärker nach vorn geneigt wird. Eigentümlich erscheint die Tatsache, dass wir bei gebeugtem Knie, wie z. B. beim Hocken, den Oberschenkel bis dicht an den Bauch heranziehen können, während wir das gestreckte Bein nur bis zur Horizontalen zu erheben imstande sind. Dies liegt offenbar daran, dass sich bei letzterer Procedur die übermässig gedehnten Beugemuskeln contrahieren und auf diese Weise eine Weiterbewegung verhindern. Vielleicht kommt auch die vermehrte Spannung der Oberschenkelfascie in Frage.

menschlichen Körpers und pflegt infolgedessen bei Verrenkungen im Hüftgelenke fast niemals zu zerreissen und selbst dann noch erhalten zu sein, wenn die ganze übrige Kapsel durchrissen ist. Wenn das Becken fixiert ist, so hemmt das Band die Hyperextension des Oberschenkels, d. h. eine zu weite Bewegung desselben nach hinten. Steht das Femur fest, so verhindert das Lig. Bertini, dass das Becken in der aufrechten Stellung des Menschen zu weit nach hinten sinkt.

2. Das *Lig. pubocapsulare* s. pubofemorale entspringt vom Ramus superior ossis pubis (hauptsächlich von der ganzen Crista obturatoria) und fliesst abwärts mit dem medialen Teile des Lig. Bertini und der Zona orbicularis zusammen. Im Verein mit letzterem Bande kann das Lig. pubofemorale eine zu starke Auswärtsrotation des Femur, für sich allein eine zu starke Abduction desselben verhindern, indem es sich bei diesen Bewegungen anspannt.

Zwischen dem Lig. Bertini und dem Lig. pubocapsulare findet sich stets eine dünne Stelle der Kapsel, an welcher unter dem M. iliopsoas ein Schleimbeutel, *Bursa iliopectinea* (Bursa iliaca s. subiliaca), gelegen ist. Dieser Schleimbeutel kann die dünne Stelle der Kapselwand zwischen den beiden eben genannten Bändern durchbrechen und mit der Höhle des Hüftgelenkes communicieren, sodass also Abscesse aus der letzteren leicht nach vorn unter den M. iliopsoas treten können. Dagegen sind die von der Wirbelsäule unter der Fascia iliaca nach dem Oberschenkel hinabsteigenden Senkungsabscesse natürlich vor dem letzteren Muskel gelegen. Ueber verschiedene andere Schleimbeutel der Beckengegend ist in meinem anatomischen Atlas nachzusehen.

3. Das *Lig. ischiocapsulare* entspringt oberhalb und neben dem Tuber ischiadicum und verschmilzt nach abwärts mit der Zona orbicularis, ohne sich eigentlich am Collum femoris anzusetzen.[1]) Dieses Band kann eine zu starke Rotation des Oberschenkels nach einwärts verhindern.

4. Die *Zona orbicularis* (Weberi) besteht zunächst aus circulären Fasern, welche, in die Kapsel fest eingewebt, den Schenkelhals umkreisen, ohne sich an demselben irgendwie festzusetzen.

---

[1]) Aus diesem Grunde muss das Band als *Lig. ischiocapsulare* und nicht als *Lig. ischiofemorale* bezeichnet werden. Das sogen. *Lig. pubocapsulare* (B. N. A.) setzt sich dagegen mit einem Teile seiner Fasern (s. oben) am Femur fest.

Im Gegenteil ist die Kapselwand zwischen der Zona und der hinteren Fläche des Collum femoris schlaff und relativ dünn *(Recessus sacciformis)*, sodass sich die hintere Fläche des Collum femoris bei den Bewegungen des Oberschenkels gegen die Zona bequem hin- und herschieben kann. Diesen unabhängigen Ringfasern mischen sich von den sämtlichen drei eben beschriebenen Bändern austrahlende Fasern zu, welche bogenförmig in die Bahnen der Zona übergehen.

5. Das *Lig. teres* entspringt aus der Fossa acetabuli und setzt sich an der Fovea capitis femoris fest. Da dieses Band nach STRUTHERS nur bei vollständiger Auswärtsrotation und Flexion des Oberschenkels gespannt ist, so kann es für gewöhnlich nicht dazu dienen, die Beweglichkeit des Oberschenkels nach irgend einer Richtung hin zu beschränken. Da ferner HYRTL behauptet, dass die durch die Inc. acetabuli in das Lig. teres eindringenden Blutgefässe nicht bis zum Caput femoris gelangen, sondern vorher schlingenförmig umbiegen, so scheint es fast, als ob dieses Band auch nicht die Function hätte, dem Oberschenkelkopfe Ernährungsgefässe zuzuführen. Nach WELCKER soll es „die Umtreibung der Synovia im Gelenke besorgen". Nach HENLE ist es „wesentlich Träger von Gefässen und wie die Synovialzotten an der Absonderung der Gelenkflüssigkeit beteiligt".[1])

Die dünneren Stellen der Kapsel sind zwischen den drei vorhin genannten Verstärkungsbändern gelegen und begünstigen das Durchtreten des Caput femoris bei Verrenkungen umsomehr, als nach MALGAIGNE an diesen Stellen der freie Rand des Supercilium acetabuli vertieft zu sein pflegt. Die erste dünne Stelle der Gelenkkapsel liegt zwischen dem Lig. ilio- und pubofemorale, d. h. also nach unten und lateral von der Eminentia iliopectinea, und ist vielfach von der Communication zwischen Hüftgelenk und Bursa iliopectinea direct durchbrochen; eine zweite Stelle befindet sich zwischen Lig. pubofemorale und ischiocapsulare und entspricht in ihrer Lage der Incisura acetabuli und dem For. obturatum; die dritte schwache Stelle der Kapselwand endlich ist zwischen Lig. iliofemorale und ischiocapsulare, d. h. also gegenüber der Incisura ischiadica major gelegen. Durch diese drei Stellen pflegt, wie schon erwähnt, bei Luxationen am häufigsten der Gelenkkopf des Oberschenkels hindurchzutreten. Endlich ist auf

[1]) Regelmässig fehlt das Band beim Orang, zuweilen auch beim Menschen.

die bereits auf voriger Seite (sub 4) erwähnte dünnere Ansatzstelle der Kapsel an die hintere Fläche des Collum femoris (Recessus sacciformis) hinzuweisen.

C. Das Kniegelenk.

Das Kniegelenk, *Articulatio genu*, stellt einen äusserst complicierten Apparat dar, da an demselben nicht allein die articulierenden Knochen (Femur, Tibia und Patella) sehr eigentümlich gekrümmte Gelenkflächen zeigen, sondern auch zwischen Femur und Tibia zwei halbringförmige faserknorpelige Scheiben, die sogen. Menisci, eingeschaltet sind, gegen welche sich diese Gelenkflächen bei den verschiedenen Bewegungen in sehr mannigfaltiger Weise verschieben. Trotz dieses complicierten und noch in vieler Hinsicht unaufgeklärten Mechanismus der einzelnen Gelenkverbindungen, welche sich hier zu einem Ganzen vereinigen, können wir das Kniegelenk doch in functioneller Beziehung als ein modificiertes Scharniergelenk (Ginglymo-Arthrodie) bezeichnen. Die Hauptbewegung, welche in demselben ausgeführt werden kann, nämlich die Beugung und Streckung des Unterschenkels, kann als eine Scharnierbewegung aufgefasst werden. Indessen handelt es sich hierbei um keine reine Scharnierbewegung, da die Knochen des Oberschenkels und des Unterschenkels in der Extension einen lateralwärts offenen Winkel bilden — ähnlich wie dies auch für das Ellbogengelenk beschrieben worden ist. Ausserdem wird von dem Unterschenkel am Ende einer jeden Streckung zugleich eine geringe Rotation nach auswärts (Supination) ausgeführt. Ist der Unterschenkel dagegen gebeugt, so kann derselbe um seine Längsachse nach auswärts (lateralwärts) und nach einwärts (medianwärts) rotiert werden.

Die Kapsel des Kniegelenkes ist fast überall durch derbe Faserzüge verstärkt, welche in dieselbe eingewebt oder auf dieselbe aufgelagert sind. Eine Ausnahme hiervon macht nur der oberhalb der Patella gelegene, vordere Teil der Kapsel, an welchem dieselbe zwar sehr dünn und schlaff erscheint, aber von dem M. quadriceps femoris bedeckt und geschützt wird. Die Kapsel geht nämlich vom oberen Rande der Patella eine Strecke weit an der hinteren Seite des Quadriceps hinauf und schlägt sich dann zur Vorderfläche des Oberschenkels hinüber, wo sie sich 2—8 cm oberhalb der Fossa patellae ansetzt. Auf diese

Weise bildet die Kapsel eine Art von Recessus (*Bursa suprapatellaris* s. Recessus subcruralis), welcher sich bei Flüssigkeitsansammlungen im Kniegelenke vorzugsweise zu füllen pflegt; man kann alsdann zu beiden Seiten der Quadricepssehne oberhalb der Patella statt der beiden normalen Gruben zwei deutliche Hervorwölbungen konstatieren. An diesen Recessus der Kapselwand setzen sich auch die Fasern des M. articularis genu an und verhindern die Einklemmung derselben zwischen Femur und Patella, indem sie dieselbe während der Extension nach oben ziehen. Die Gelenkkapsel reicht also vorn und zu beiden Seiten etwas höher hinauf, als der Rand des Gelenkknorpels. Bei der Tibia heftet sich die Kapsel an den Margo infraglenoidalis an, so dass sie die Fossae intercondyloideae mit einschliesst. Bei der Patella setzt sie sich an den Rand der Knorpelfläche an, sodass die letztere direct in die Gelenkhöhle hineinsieht. Ausserdem ist sie — abgesehen von einem kleinen Stücke des lateralen Meniscus — mit der Peripherie der beiden Gelenkscheiben fest verwachsen (s. auch S. 236).

Die Verstärkungsbänder des Kniegelenkes sind folgende:

1. Die Befestigungsbänder der Patella werden als ein unteres, mediales und laterales unterschieden. Das untere, *Lig. patellae* (inferius s. proprium patellae), verläuft von der Spitze der Patella zur Tuberositas tibiae und kann um so eher als eine Fortsetzung der Quadricepssehne aufgefasst werden, als einzelne Fasern der letzteren auch vor der Patella hinweg ziehen und in das eben genannte Band übergehen (s. Muskellehre). Das Lig. patellae inf. ist sehr kräftig, sodass bei zu starker Dehnung desselben weit eher ein Querbruch der Kniescheibe als eine Zerreissung des Bandes stattfindet. Die beiden Seitenbänder der Kniescheibe, das *Retinaculum patellae mediale* (internum) und *patellae laterale* (externum), bestehen aus Fasern, welche von den Ligg. collateralia und dem Epicondylus medialis und lateralis zu den beiden Seitenrändern der Patella hinziehen und mit der darüber gelegenen Fascia lata zum Teil fest verwachsen sind. Durch letztere Bänder wird eine zu starke seitliche Verschiebung der Patella nach medianwärts und lateralwärts verhindert.

2. Die Seitenbänder des Kniegelenkes werden als *Lig. collaterale tibiale* (Lig. accessorium mediale von HENLE, Lig. laterale internum) und Lig. *collaterale fibulare* (Lig. accessorium laterale von HENLE, Lig. laterale externum) bezeichnet. Das *Lig.*

collaterale tibiale entspringt von dem Epicondylus medialis des Femur und setzt sich an der medialen Fläche der Tibia etwas unterhalb des Condylus an. Mit dem Meniscus medialis ist dieses Band fest verwachsen. Das *Lig. collaterale fibulare* verläuft vom Epicondylus lateralis zum Capitulum fibulae, ist jedoch vom Meniscus lateralis durch die Sehne des M. popliteus getrennt. Beide Seitenbänder des Kniegelenkes inserieren an den Condylen des Femur excentrisch zur Krümmung der Knorpelflächen und zwar mehr nach der Flexionseite des Beines hin. Wenn der Unterschenkel gebeugt ist, werden infolgedessen die Insertionspunkte eines jeden Seitenbandes einander näher liegen, als wenn derselbe gestreckt ist. Hieraus resultiert die weitere Tatsache, dass die Seitenbänder bei gestrecktem Unterschenkel sich stark spannen und jede Rotationsbewegung des letzteren verhindern, während sie bei gebeugtem Unterschenkel schlaff sind und den Bewegungen des letzteren (insbesondere der Rotation um die Längsachse) keinerlei Widerstand entgegensetzen. Die Ligg. collateralia des Kniegelenkes verhalten sich also ähnlich wie die Ligg. collateralia der Metacarpophalangealgelenke (S. Fig. 9, S. 182), nur dass dort der Insertionspunkt mehr nach der Extensionseite, hier dagegen nach der Flexionseite des Gliedes liegt. Infolgedessen sind die Ligg. collateralia der Finger im Gegensatz zu denen des Kniegelenkes in der Streckung schlaff, in der Beugung dagegen gespannt.

3. An der hinteren Seite der Kapselwand liegt das *Lig. popliteum obliquum*, welches sich in schräger Richtung von der Gegend des Condylus med. tibiae zum Condylus lat. femoris erstreckt[1]) und im Wesentlichen eine nach oben und lateralwärts gerichtete Ausstrahlung der Sehne des M. semimembranosus bildet. HENLE bezeichnet ausserdem als *Lig. popliteum arcuatum* mit der Sehne des M. popliteus verwachsene Fasern, welche bogenförmig vom Condylus lat. femoris in die hintere Kapselwand ausstrahlen und sich mit abwärts gerichteter Convexität allmählich unter dem vorigen Bande verlieren. Ein besonderes Retinaculum, *Retinaculum lig. arcuati*, verbindet das Lig. arcuatum bezw. die Popliteussehne mit dem Capitulum fibulae. Beide Bänder sind (ebenso wie die ganze hintere Kapselwand) in der Streckung des Beines gespannt und müssen also der Hyperextension entgegenwirken. Durch Ver-

---

[1]) Der Faserverlauf des *Lig. popliteum obliquum* ist also derselbe wie derjenige des M. popliteus.

mittelung dieser Bänder können ausserdem die Mm. semimembranosus und popliteus die hintere Kapselwand während starker Beugung spannen und dadurch vor Einklemmung schützen.

4. Innerhalb der Gelenkhöhle sind die beiden Kreuzbänder des Kniegelenkes, *Ligg. cruciata genu,* gelegen. Das *Lig. cruciatum anterius* erstreckt sich von der Fossa intercondyloidea ant. der Tibia zur medialen Seite des Condylus lat. femoris, das *Lig. cruciatum posterius* von der Fossa intercondyloidea post. der Tibia zu der lateralen Seite des Condylus med. femoris. Die Hauptfunction beider Bänder besteht jedenfalls darin, bei gebeugtem Knie Femur und Tibia gegen einander zu fixieren, d. h. eine Verschiebung beider Knochen gegen einander zu verhindern. Letztere müsste in der Beugestellung eintreten, weil die Ligg. collateralia in diesem Falle schlaff und somit nicht geeignet sind, einer solchen Dislocation beider Knochenenden entgegen zu wirken.

Nach HENLE „widersetzen sich die Ligg. cruciata nebst der hinteren Kapselwand jeder Fortsetzung der Streckbewegung, durch welche die Tibia mit dem Schenkelbein einen nach vorn offenen Winkel bilden würde". Nach JOESSEL sind die Ligg. cruciata „Hemmungsbänder für die Rotationsbewegungen des Unterschenkels nach innen, die übrigens nur im flectierten Zustande des Kniegelenkes ausführbar sind. Die Rotationsbewegungen des Unterschenkels nach aussen werden aber nicht durch die Ligg. cruciata beschränkt, denn diese entspannen sich bei letzterer Bewegung. Das Lig. cruciatum post. widersetzt sich einer forcierten Extension; das Lig. cruciatum ant. spannt sich bei forcierter Flexion".

5. Innerhalb der Gelenkhöhle liegen ferner die bereits oben erwähnten faserknorpeligen Gelenkscheiben, der *Meniscus medialis* und *lateralis* (Fibrocartilagines interarticulares s. semilunares von HYRTL), welche zwischen den Condylen des Femur und der Tibia eingeschaltet sind, um den Krümmungsunterschied der Gelenkflächen auszugleichen, die an den Condylen der Tibia erheblich flacher sind als an denen des Femur. Dementsprechend besitzen diese Ringscheiben einen äusseren hohen und einen inneren zugeschärften Rand, so dass sie auf dem Querschnitt keilförmig erscheinen. Die Gebrüder WEBER vergleichen denn auch die Function der beiden Menisci mit derjenigen von zwei Keilen, welche, von vorn und hinten unter ein Wagenrad geschoben, bewirken, dass sich dasselbe bei Bewegungsversuchen auf der Stelle dreht und nicht auf der Unterlage weiter fortgleiten kann. Beide Menisci entspringen mit ihren vorderen Enden dicht vor der Eminentia intercondyloidea und setzen sich mit den hinteren Enden dicht hinter derselben fest. Zwischen den vorderen Enden

der Menisci zieht häufig, in dem Fett hinter dem Lig. patellae inferius gelegen, ein transversaler Faserstreifen entlang, welchen man als *Lig. transversum genu* bezeichnet hat. An ihrer Peripherie sind die beiden Knorpelscheiben fest mit der Gelenkkapsel verwachsen, doch ist der Meniscus lateralis von dem Lig. collaterale fibulare durch die Sehne des M. popliteus getrennt. Die Beugung und Streckung des Unterschenkels geschieht in den beiden oberen Gelenken zwischen den Menisci und dem Femur, die Rotation des gebeugten Unterschenkels in den unteren Gelenken zwischen den Menisci und der Tibia (ganz besonders in dem Gelenke zwischen Meniscus und Condylus lateralis der Tibia).

6. Die vordere Wand der Gelenkkapsel zeigt an ihrer Innenfläche eine fetthaltige Erhebung der Synovialhaut, *Plica synovialis patellaris*, welche unterhalb der Patellaspitze liegt und eine gabelförmige Falte[1]) bildet. Die beiden Enden der Gabel liegen neben den Seitenrändern der Patella und werden auch als *Plicae alares* s. Ligg. alaria bezeichnet. Häufig ist die Plica synovialis patellaris auch mit den Ligg. cruciata und sogar mit der hinteren Kapselwand verwachsen, so dass dieselbe alsdann eine Art von sagittaler Scheidewand innerhalb der Gelenkhöhle bildet. Alle diese Synovialfalten haben — abgesehen von der Absonderung von Synovia — wohl hauptsächlich die Bestimmung, die verschiedenen Incongruenzen der articulierenden Knochen auszugleichen, indem sie die zwischen den letzteren und der Gelenkkapsel befindlichen Lücken ausfüllen.

Das Kniegelenk ist ausgezeichnet durch einen grossen Reichtum von Schleimbeuteln, *Bursae mucosae*, welche in seiner Nachbarschaft liegen und meistens mit demselben communicieren, so dass also bei einer Injection des Kniegelenkes auch die Schleimbeutel gefüllt werden. Bei der Dünnwandigkeit dieser Schleimbeutel werden natürlich Kniegelenkabscesse mit Vorliebe durch die Wand derselben nach aussen durchbrechen. Die wichtigsten von diesen Bursae mucosae sind folgende:

1. Die *Bursa suprapatellaris* s. subcruralis liegt unter der Sehne des M. quadriceps femoris oberhalb der Patella und stellt in frühester Jugend eine abgeschlossene, mit Synovia gefüllte Höhle dar; späterhin schwindet jedoch die Scheidewand zwischen Bursa und Kniegelenkkapsel allmählich, und es stellt sich zunächst

---

[1]) Übrigens können auch sonst noch Synovialfalten von geringerer Grösse innerhalb des Kniegelenkes vorkommen.

eine enge Communication zwischen beiden her. Die letztere erweitert sich immer mehr und mehr, so dass in etwa 80 % der Fälle die Bursa suprapatellaris mit dem Recessus suprapatellaris des Kniegelenkes eine einzige gemeinsame Höhle bildet. Nur selten pflegt sich noch beim Erwachsenen eine von der Gelenkhöhle völlig getrennte Bursa vorzufinden.

2. Die drei *Bursae praepatellares* liegen an der Vorderfläche der Patella und können ihrer Lage nach als *Bursa praepat. subcutanea* (zwischen Haut und Fascie), als *Bursa praepat. subfascialis* (zwischen Fascie und Extensorsehne) und als *Bursa praepat. subtendinea* (zwischen Extensorsehne und vorderer Patellafläche) unterschieden werden. Nur selten sind indessen sämtliche drei Schleimbeutel vorhanden, einer oder auch zwei davon können fehlen. Am constantesten scheint der tiefste, die Bursa subtendinea, vorzukommen.

Bei Leuten, welche durch ihre Profession gezwungen sind, häufig zu knieen, pflegen sich in diesen Schleimbeuteln stärkere Flüssigkeitsmengen anzusammeln, so dass dieselben als rundliche Geschwulst vor der Patella hervorragen können. Da der Körper beim Knieen nicht auf der Patella, sondern auf der Tuberositas tibiae ruht, so sind diese Zustände nicht als eine Folge direkten Druckes, sondern höchstens der Dehnung und Reibung aufzufassen, welche die Fascie und Extensorsehne bei dieser Gelegenheit erfahren. Alle drei Schleimbeutel können wohl unter einander, aber niemals mit der Kniegelenkhöhle communicieren.

3. Die *Bursa infrapatellaris profunda* liegt hinter dem Lig. patellae inferius zwischen Kniescheibe und Tuberositas tibiae. Eine *Bursa infrapatellaris subcutanea* ist mitunter noch weiter abwärts vor dem Lig. patellae inferius vorhanden.

4. Die *Bursa subcutanea tuberositatis tibiae* ist direct vor der Tuberositas tibiae gelegen.

5. Die *Bursa m. poplitei* liegt etwas oberhalb des Capitulum fibulae, zwischen der Sehne des M. popliteus und der Gelenkkapsel. Sie communiciert stets mit der Kniegelenkhöhle, so dass sie auch als eine Ausstülpung der Synovialkapsel aufgefasst werden kann.

5. Die *Bursa m. semimembranosi* ist zwischen der Sehne des M. semimembranosus und dem medialen Gastrocnemiuskopfe gelegen. Dicht neben ihr liegt häufig unter dem letzteren noch die *Bursa m. gastrocnemii medialis:* fliessen beide Schleimbeutel zu einem einzigen zusammen, so hat man den letzteren auch als *Bursa gastrocnemiosemimembranosa* bezeichnet. Meistens ist eine Communication derselben mit dem Kniegelenke vorhanden.

7. Auch zwischen dem lateralen Kopfe des M. gastrocnemius und der Gelenkkapsel findet sich nicht selten ein Schleimbeutel, die *Bursa m. gastrocnemii lateralis,* welche ebenfalls mit der Gelenkhöhle communicieren kann.

8. Zwischen Bicepssehne und Kniegelenkkapsel ist endlich fast constant die *Bursa m. bicipitis femoris inferior* (Bursa bicipitalis) gelegen, welche indessen nur selten mit der Gelenkhöhle in Verbindung zu stehen scheint.

9. Zwischen der gemeinsamen sehnigen Ausbreitung der Mm. sartorius, gracilis und semitendinosus (Patte d'oie) und der Tibia ist in Höhe der Tuberositas die sog. *Bursa anserina* gelegen. Eine besondere *Bursa m. sartorii propria* kommt ausserdem noch mitunter zwischen der Gelenkkapsel und der Sartoriussehne etwa in der Höhe des Condylus medialis femoris vor.

D. Die Bandverbindungen zwischen Tibia und Fibula.

1. Das obere Ende der Fibula ist mit der Tibia durch die *Articulatio tibiofibularis* (Artic. tibiofibularis proximalis s. superior) verbunden, welche eine Amphiarthrose, also eine straffe, wenig bewegliche Gelenkverbindung darstellt, deren vordere und hintere Fläche mit Verstärkungsfasern, *Ligg. capituli fibulae ant.* und *post.*, versehen ist.

2. Die *Membrana interossea cruris* verläuft zwischen beiden Knochen und besitzt an seinem oberen und unteren Ende je eine Lücke zum Durchtritt für Blutgefässe. Durch die obere Lücke tritt die A. und V. tibialis ant. von hinten nach vorn hindurch, durch die untere in derselben Richtung ein Zweig der A. peronaea, welchen man als A. peronaea perforans s. A. peronaea ant. bezeichnet hat.

3. Die *Syndesmosis tibiofibularis* (Artic. tibiofibularis distalis s. inferior) verbindet das untere Ende der Tibia und Fibula mit einander. Zwischen beiden Knochen ist jedoch keine abgeschlossene Gelenkhöhle, sondern nur eine Fortsetzung des Talocruralgelenkes gelegen. Auch hier ist ein queres Verstärkungsband, das *Lig. malleoli lateralis anterius* an der vorderen, und ein ebensolches, das *Lig. malleoli lateralis posterius,* an der hinteren Seite vorhanden.

E. Die Gelenke und Bänder des Fusses.

a) Die Articulatio talocruralis.

Die *Articulatio talocruralis* s. pedis, d. h. die Gelenkverbindung zwischen dem Talus und den beiden Unterschenkel-

knochen (auch kurzweg als Fuss- oder Knöchelgelenk bezeichnet), stellt einen Ginglymus vor, dessen Scharnierbewegungen als Dorsalflexion (Heben des Fusses), und als Plantarflexion (Senken des Fusses) unterschieden werden. Doch ist es wohl richtiger, von einer Dorsalmotion und Plantarmotion zu sprechen, da der Fuss nach plantarwärts nicht einmal extendiert, geschweige denn wirklich flektiert werden kann. Ausser dieser Scharnierbewegung sind jedoch in diesem Gelenke am Ende der Plantarmotion, also bei gesenkter Fussspitze, noch geringe seitliche Locomotionen des Fusses möglich, welche sich als Bewegungen der Fussspitze nach medianwärts oder lateralwärts[1]) manifestieren und gewöhnlich mit dem Heben des medialen oder lateralen Fussrandes combiniert sind. Die beiden Unterschenkelknochen umfassen nämlich den Talus nach Art einer Gabel. Da der vordere Teil der oberen Gelenkfläche des Talus breiter ist, als der hintere, so muss sich diese Gabel auf dem ersteren festklemmen, wenn der Fuss dorsalwärts bewegt wird. Dagegen liegt die Gabel der Unterschenkelknochen bei gesenkter Fussspitze dem hinteren schmalen Teile der eben erwähnten Gelenkfläche nur lose und schlotterig auf, so dass seitliche Bewegungen in diesem Gelenke möglich sind, die allerdings eigentlich nur in einem Wackeln bestehen. Die Dorsal- und Plantarmotion gehen um die transversale Achse, die Abduction und Adduction um die verticale Achse dieses Gelenkes vor sich. Dagegen werden die Bewegungen um die sagittale Achse des Fusses (das Heben und Senken des medialen und lateralen Fussrandes) nicht in der Articulatio talocruralis, sondern hauptsächlich in dem hinteren Talusgelenke und dem Chopart'schen Gelenke ausgeführt.

Die Dorsalflexion des Fusses, d. h. das Heben der Fussspitze, hat man auch als Extension bezeichnet — ein Ausdruck, der gänzlich zu verwerfen ist, weil hierbei der Fuss nicht gestreckt, d. h. nicht in eine gerade Linie mit dem Unterschenkel gebracht, sondern im Gegenteil gebeugt wird.

Die Verstärkungsbänder der Articulatio talocruralis sind folgendermassen angeordnet:

1. An der medialen Seite des Gelenkes sind 3 Bänder vorhanden, nämlich: a) das *Lig. talotibiale anterius,* b) *das Lig. talotibiale posterius* und c) das *Lig. calcaneotibiale.* Alle drei gehen

---

[1]) Die letzteren, nur in geringem Grade ausführbaren Bewegungen hat man auch als Abduction und Adduction des Fusses bezeichnet, und es sind dieselben an und für sich mit dem Heben oder Senken der Fussränder durchaus nicht zu identificieren, wenngleich sich diese Bewegungen meistens combinieren.

von dem Malleolus medialis (also von der Tibia) aus. Das Lig. talotibiale anterius setzt sich vorn an der medialen Fläche des Talus, das Lig. calcaneotibiale am Sustentaculum und das Ligamentum talotibiale posterius am Proc. posterior des Talus fest. Alle drei Bänder stellen eigentlich eine continuierliche Bandmasse vor, welche deshalb von vielen Autoren als ein einziges Ligament aufgefasst und *Lig. deltoideum* s. laterale internum benannt wird. Eine mehr oberflächliche Schicht des Lig. deltoideum erstreckt sich oberhalb des Lig. talotibiale ant. von der Tibia über den Talus hinweg bis zum Os naviculare hin und wird deshalb als *Lig. tibionaviculare* besonders bezeichnet.

2. An der lateralen Seite des Gelenkes sind ebenfalls 3 Bänder gelegen, nämlich: a) das *Lig. talofibulare anterius,* b) das *Lig. calcaneofibulare* und c) das *Lig. talofibulare posterius,* welche in ganz ähnlicher Weise wie die vorigen drei Bänder vom Malleolus lateralis nach abwärts divergieren. Von denselben inseriert sich das Lig. talofibulare anterius dicht vor der lateralen Knorpelfläche des Talus, das Lig. calcaneofibulare an der Seitenfläche des Calcaneus und das Lig. talofibulare posterius am Proc. posterior des Talus. Obschon die letzteren drei Bänder sehr scharf von einander gesondert sind, so sind dieselben doch von manchen Autoren als ein einziges Band, nämlich als Lig. laterale externum des Fussgelenkes, aufgefasst und beschrieben worden.

Was die Function dieser Verstärkungsbänder betrifft, so müssen die vorderen, nämlich das Lig. talofibulare und talotibiale anterius die Plantarmotion hemmen, da sie sich hierbei spannen. Umgekehrt müssen die hinteren, also das Lig. talotibiale und talofibulare posterius, eine zu starke Dorsalflexion verhindern. Das Lig. calcaneotibiale spannt sich, wenn der laterale Fussrand, das Lig. calcaneofibulare, wenn der mediale Fussrand gehoben wird. Da sich die letzteren Bewegungen jedoch in den folgenden Gelenkverbindungen, d. h. der Articulatio talocalcanea und dem sogen. Chopart'schen Gelenke vollziehen, so sind das Lig. calcaneotibiale und calcaneofibulare nur in beschränktem Sinne als Verstärkungsbänder der Articulatio talocruralis aufzufassen.

b) Die Articulatio talocalcanea.

Unter der Bezeichnung *Articulatio talocalcanea* versteht man im engeren Sinne nur die grössere Gelenkverbindung zwischen

dem Körper des Talus und demjenigen des Calcaneus. Da dieselbe hinter dem Sinus tarsi gelegen ist, so wird sie auch als hinteres Talusgelenk, Articulatio talocalcanea propria s. posterior, bezeichnet, während die beiden kleinen, vor dem Sinus tarsi gelegenen Gelenkfacetten beider Knochen (s. S. 220 u. 221) mit dem Gelenke zwischen Taluskopf und Os naviculare gewöhnlich eine gemeinsame Gelenkhöhle bilden, welche von vielen Autoren als vorderes Talusgelenk, *Articulatio talocalcaneonavicularis*, zusammengefasst wird.

Was nun das hintere Talusgelenk (die *Articulatio talocalcanea* im engeren Sinne) betrifft, so bildet dasselbe ein Drehgelenk, *Rotatio,* d. h. ein Gelenk mit cylindrischen Knorpelflächen, in welchem sich der Calcaneus gegen den Talus dreht. Die Axe des Cylinders geht durch die Tuberositas calcanei und den Kopf des Talus und steht somit in einer nahezu sagittalen Richtung, so dass also die Bewegungen in diesem Gelenke in einem Heben und Senken des medialen und lateralen Fussrandes bestehen.[1]) Doch ist zu bemerken, dass sich an dem Heben und Senken der beiden Fussränder auch das bereits oben genannte und weiter unten genauer zu beschreibende Chopart'sche Gelenk beteiligt.

Die Verstärkungsbänder der *Articulatio talocalcanea* liegen an dem vorderen, dem hinteren und den beiden seitlichen Teilen der Kapselwand und werden demgemäss als *Lig. talocalcaneum anterius, posterius, mediale* und *laterale* von einander unterschieden. Von diesen Bändern ist das *Lig. talocalcaneum anterius* im Sinus tarsi gelegen. Dicht vor demselben befindet sich noch, durch lockere Bindegewebsmassen von ihm getrennt, das *Lig. talocalcaneum interosseum* (Apparatus ligamentosus sinus tarsi), welches den letztgenannten Gang fast vollständig ausfüllt. Das *Lig. talocalcaneum mediale* läuft nahezu horizontal vom Talus zum Sustentaculum, das *Lig. talocalcaneum posterius* vom Proc. posterior tali mit zwei Schenkeln zur oberen Fläche des Calcaneus nach abwärts. Das *Lig. talocalcaneum laterale* ist ein starker schräger Bandstreifen, welcher in die laterale Kapselwand des Gelenkes

---

[1]) Nach anderer Ansicht (cf. *Stieda-Pansch,* Anatomie d. Menschen) sollen diese Gelenkflächen Stücke eines Kegelmantels darstellen, dessen Basis lateralwärts, dessen Spitze medianwärts gerichtet wäre. Die Achse dieses Kegels (Drehachse des Gelenkes) wäre schräg gerichtet, so dass die Achsen des linken und des rechten Gelenkes sich bei ihrer Verlängerung vorn und oben schneiden würden.

eingewebt ist. In welcher Weise diese Bänder die Bewegungen im hinteren Talusgelenke beschränken, ist leicht zu verstehen, wenn man eine Vorstellung von ihrer Lage besitzt.

c) Die Articulatio tarsi transversa s. mediotarsea (Chopart'sches Gelenk).

Unter letzterer Bezeichnung fasse ich in Übereinstimmung mit

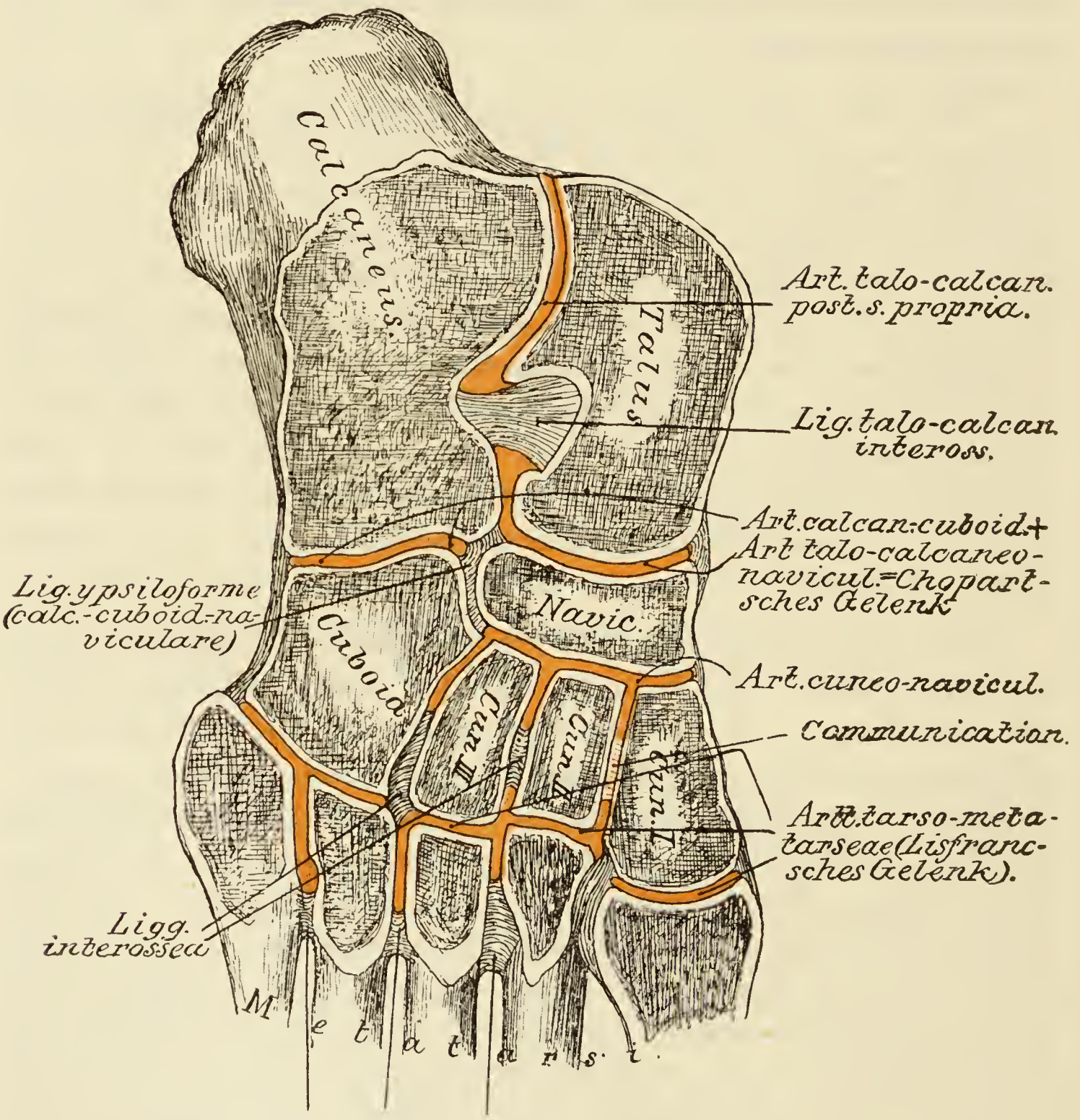

Fig. 15.

Die Gelenke des Fusses (schräger Horizontalschnitt).

den Chirurgen zwei völlig von einander getrennte Gelenkhöhlen zusammen, nämlich: 1) das vordere Calcaneusgelenk, d. h. die Verbindung zwischen Proc. ant. des Calcaneus und Würfelbein, *Articulatio calcaneocuboidea;* und 2) das schon auf voriger Seite genannte vordere Talusgelenk, d. h. die Verbindung

zwischen Taluskopf und Os naviculare, *Articulatio talonavicularis,* welche sich jedoch auch zwischen Talus und Calcaneus nach hinten erstreckt und deswegen auch als *Articulatio talocalcaneonavicularis* bezeichnet worden ist. Beide Gelenke liegen in einer Linie, welche, von oben betrachtet, wellenförmig verläuft, indem die Convexität des Taluskopfes und die Concavität des Proc. anterior calcanei nach vorn sehen.[1]) Von diesen beiden Gelenken ist das vordere Talusgelenk ein Kugelgelenk, also eine Arthrodie, während das vordere Calcaneusgelenk als ein Sattelgelenk aufzufassen ist. Die Bewegungen, welche im Chopart'schen Gelenke ausführbar sind, bestehen in Rotationen um die Längsaxe des Fusses, d. h. in dem Heben und Senken des medialen und lateralen Fussrandes, und das Chopart'sche Gelenk, im ganzen betrachtet, kann also seiner Function nach als eine Art von Drehgelenk bezeichnet werden, dessen Bewegungen sich mit denen eines anderen Drehgelenkes, nämlich der Articulatio talocalcanea propria s. posterior, combinieren. Mit dem Heben und Senken der beiden Fussränder pflegt zugleich die Adduction und Abduction des Fusses bzw. der Fussspitze in den beiden eben genannten Gelenken ausgeführt zu werden.

Die Scheidewand zwischen dem vorderen Talus- und vorderen Calcaneusgelenke ist durch ein starkes Zwischenknochenband, das *Lig. bifurcatum* (Lig. calcaneocuboideonaviculare), gebildet, welches sich vom Proc. anterior des Calcaneus zwischen das Os cuboideum und naviculare hineinschiebt, indem es sich an jedem von diesen beiden Knochen mit je einem Zipfel ansetzt, *Pars calcaneonavicularis* und *Pars calcaneocuboidea.* Das Band hat somit die Gestalt eines Y (*Lig. ypsiloforme* der französ. Autoren); bei der Eröffnung des Chopart'schen Gelenkes ist es vom Chirurgen zu beachten.

Unter den Verstärkungsbändern des Chopart'schen Gelenkes sind die an der Plantarseite gelegenen am mächtigsten entwickelt. Das *Lig. plantare longum,* das stärkste und ausgedehnteste Band des ganzen Fusses, geht von der ganzen unteren Fläche des Calcaneus zur Tuberositas des Würfelbeines hin und erstreckt sich sogar noch über das Würfelbein hinaus bis zu den

---

[1]) Wegen der Lage beider Gelenke in einer continuierlichen Linie wird hier häufig die Amputation nach CHOPART ausgeführt: auf die letztere ist die Bezeichnung des Gelenkes zurückzuführen. Bei dieser Amputation bleiben also von sämtlichen Fussknochen nur der Talus und Calcaneus am Amputationsstumpf zurück. Das Chopart'sche Gelenk ist unter der Haut des medialen Fussrandes dicht hinter der Tuberositas ossis navicularis aufzufinden.

Basen der Metatarsalknochen, indem es auf diese Weise die vor der Tuberositas ossis cuboidei gelegene transversale Rinne für die Sehne des M. peronaeus longus zum Kanal schliesst. Gewissermassen als tiefere Portion dieses Bandes kann man das *Lig. calcaneocuboideum plantare* auffassen, unter welcher Bezeichnung man diejenigen Fasern des Lig. plantare longum verstehen kann, welche vorn an der Tuberositas ossis cuboidei enden. Von der unteren Fläche des Calcaneus zieht ferner zur lateralen und hinteren Seite des Schiffbeines das *Lig. calcaneonaviculare plantare* hin. Auch das vorhin (S. 240) bereits erwähnte *Lig. tibionaviculare* kann man zu den Verstärkungsbändern des Chopart'schen Gelenkes rechnen, da dies Band an dem Taluskopf vorüberzieht, ohne sich an demselben festzusetzen. Das Caput tali kann sich infolgedessen gegen das Band wie gegen eine Art von Gelenkpfanne bewegen.[1]) Hierauf ist auch seine Bezeichnung als „Pfannenband" zurückzuführen. Was die dorsalen Verstärkungsbänder des Chopart'schen Gelenkes betrifft, so sind dieselben schwächer als die plantaren Ligamente: man hat hier ein *Lig. talonaviculare dorsale* und *calcaneocuboideum dorsale* besonders bezeichnet.

Von sämtlichen Bändern der Fusssohle sind das *Lig. plantare longum* bezw. *calcaneocuboideum plantare* und das *Lig. calcaneonaviculare plantare* ganz besonders dazu bestimmt, die Gewölbeform des Fusses zu erhalten. Bei dieser Function werden dieselben nach HENLE aufs Wesentlichste durch den M. tibialis post. unterstützt, „dessen Sehne unter dem membranösen Teile der Pfanne vorüberzieht, und den Sprungbeinkopf tragen hilft. Erschlaffung dieses Muskels wäre für sich allein schon ein hinreichender Grund, dass das Sprungbein zwischen dem Fersen- und Schiffbein allmählich sich herabsenkt, und die Wölbung des medialen Fussrandes verloren ginge". Nach DUCHENNE soll die Wölbung des Fusses hauptsächlich von dem M. peronaeus longus abhängig sein, dessen Sehne quer über die Fussohle hinweg zum Tuberculum plantare des 1. Metacarpale zieht. In der Tat müssen beide Muskeln einen wesentlichen Einfluss in diesem Sinne ausüben und somit bei guter Entwickelung der Bildung des Plattfusses Widerstand leisten.

d) Die Articulatio cuneonavicularis und cuneocuboidea.

Unter der Bezeichnung Schiffbeingelenk oder *Articulatio cuneonavicularis* versteht man die Gelenkverbindung zwischen dem

---

[1]) Von vielen Autoren wird das *Lig. tibionaviculare* direct zu den Articulationsflächen des vorderen Talusgelenkes gerechnet, wozu allerdings um so mehr Berechtigung vorliegt, als die dem Taluskopfe zugewandte Fläche dieses Bandes glatt, nicht selten sogar völlig überknorpelt ist.

Os naviculare und den drei Keilbeinen, welche eine einzige Gelenkhöhle bildet. Lateral ist dieselbe durch das Os cuboideum und das S. 243 erwähnte Zwischenknochenband, das Lig. bifurcatum, abgeschlossen. Vorn sendet die Gelenkhöhle Divertikel in die Spalten zwischen die drei Keilbeine hinein. Von diesen Divertikeln setzt sich gewöhnlich eines zwischen dem I. und II. Os cuneiforme bis zur Articulatio tarsometatarsea fort, so dass also zwischen der letzteren und dem Schiffbeingelenke meistens eine Communication existiert.

Das Schiffbeingelenk ist eine Amphiarthrose, also eine straffe, wenig bewegliche Gelenkverbindung, deren sagittale Verstärkungsbänder an der dorsalen und plantaren Seite vom Schiffbein zu den drei Keilbeinen hinziehen und nach den Knochen benannt werden, zwischen denen sie verlaufen. Die plantaren Bänder werden erheblich verstärkt und teilweise ersetzt durch die Sehnenfasern des M. tibialis posterior, welche vom Os naviculare auf die Ossa cuneiformia hinüberstrahlen. Ausserdem sind zwischen dem Schiffbein und Würfelbein sowohl an der Dorsal- wie an der Plantarseite mehr transversale Bandstreifen gelegen. Die plantaren Bänder zählt die B. N. A. auf als: *Ligg. navicularicuneiformia plantaria, Lig. cuboideonaviculare plantare, Ligg. intercuneiformia plantaria* und *Lig. cuneocuboideum plantare.*

Das zwischen dem II. Keilbein und dem Würfelbein gelegene Divertikel stellt oft eine kleine, völlig abgeschlossene Gelenkhöhle, die *Art. cuneocuboidea,* dar.

e) Die Articulationes tarsometatarseae (Lisfranc'sches Gelenk).

Die Gelenkverbindungen zwischen der II. Reihe der Fusswurzelknochen und den Basen der 5 Metatarsalknochen, *Articulationes tarsometatarseae* oder Lisfranc'sches Gelenk[1]), werden als ein einziges Gelenk aufgefasst und beschrieben, obschon die Höhle desselben (genau so wie bei dem Carpometacarpalgelenk der Hand) durch Zwischenknochenbänder in drei separate kleinere Gelenkhöhlen geschieden wird. Die erste Gelenkhöhle, welche wohl stets für sich abgeschlossen bleibt, ist zwischen dem I. Keil-

---

[1]) Die Bezeichnung Lisfranc'sches Gelenk rührt (ähnlich wie die des Chopart'schen Gelenkes) daher, dass in der Articulatio tarsometatarsea die Exarticulation des Fusses nach LISFRANC ausgeführt wird. Zur Auffindung resp. zum Beginn der Schnittführung dient die Tuberositas ossis metatarsi V., hinter welcher das Gelenk gelegen ist.

bein und dem Metatarsale der grossen Zehe gelegen; die zweite befindet sich zwischen dem II. und III. Keilbein und den beiden entsprechenden Metatarsalknochen, während endlich die dritte zwischen dem Würfelbein und den beiden letzten Ossa metatarsi eingeschlossen ist. Die mittlere Gelenkhöhle ist es, welche, wie dies oben erwähnt ist, zwischen dem I. und II. Keilbein sehr häufig mit dem Schiffbeingelenk in Communication steht. Von dem Lisfranc'schen Gelenk gehen nach vorn zwischen die Basen der Metatarsalknochen, nach hinten zwischen die Keilbeine und das Würfelbein kleine Ausstülpungen der Gelenkhöhle hinein, die vorn durch die *Ligg. basium interossea* (zwischen den Seitenflächen der Basen) und hinten durch die *Ligg. intertarsea interossea* abgeschlossen werden, welche zwischen den benachbarten Seitenflächen der Keilbeine als *Ligg. intercuneiformia interossea*, zwischen denen des III. Keil- und Würfelbeines als *Lig. cuneocuboideum interosseum* benannt werden.

Die verschiedenen Abteilungen des Lisfranc'schen Gelenkes sind sämtlich Amphiarthrosen, d. h. straffe, nur sehr wenig bewegliche Gelenke, deren kurze sagittale Verstärkungsbänder (abgesehen von den eben erwähnten Zwischenknochenbändern) als *Ligg. tarsometatarsea dorsalia* und *plantaria* unterschieden werden und zwischen den Tarsal- und den Metatarsalknochen verlaufen. Es erscheint überflüssig, diesselben einzeln nach den Knochen zu benennen, welche sie verbinden. Ganz dasselbe gilt von den kurzen transversalen Bändern, welche an der Dorsal- und Plantarseite zwischen den Fusswurzelknochen der II. Reihe oder zwischen den Basen der Metatarsalknochen dahinziehen. Die ersteren sind als *Ligg. intertarsea dorsalia* und *plantaria*, die letzteren als *Ligg. intermetatarsea dorsalia* und *plantaria* (*Ligg. basium dorsalia* und *plantaria*) bezeichnet worden.

f) Die Zehengelenke.

Zu den Zehengelenken kann man: 1) die Gelenke zwischen den Köpfchen der Metatarsalknochen und den ersten Phalangen, *Articulationes metatarsophalangeae*, 2) die Gelenke zwischen den einzelnen Phalangen, *Articulationes digitorum pedis* s. interphalangeae, rechnen. Von diesen sind die *Articulationes metatarsophalangeae* (Zehentarsalgelenke von HENLE) wie bei den Fingern Ginglymoarthrodieen, während die *Articulationes digitorum pedis* (Zehengelenke von HENLE) als Scharniergelenke aufzufassen sind. Wie an den Fingern befinden sich zu beiden Seiten eines jeden von diesen Gelenken als Ver-

stärkungsbänder die *Ligg. collateralia* s. lateralia (Ligg. accessoria von HENLE), für welche auf alles dasjenige verwiesen werden kann, was bereits bei der Hand (S. 181) gesagt ist. Die Kapsel zeigt auch bei sämtlichen Zehengelenken an der Plantarseite eine derbe fibröse Verdickung, das *Ligamentum accessorium plantare* (Trochlea), über welche die Sehnen der Zehenbeuger gleiten. Am Metatarsophalangealgelenk der grossen Zehe sind wie am Daumen in die Trochlea zwei grosse Sesambeine eingeschaltet, von denen das eine medial, das andere lateral gelegen ist. Die Trochleae sind ähnlich wie an der Hand durch quere Streifen, die *Ligg. capitulorum transversa,* verbunden.

Betreffs der zahlreichen, am Fusse befindlichen Schleimbeutel ist am Schlusse des nächsten Kapitels nachzusehen.

XV. Die Muskeln und Fascien der unteren Extremität.

Die Muskeln der unteren Extremität werden eingeteilt in: A) die Hüftmuskeln; B) die Oberschenkelmuskeln; C) die Unterschenkelmuskeln; D) die Muskeln des Fusses.

A. Die Hüftmuskeln.

a) Vordere Hüftmuskeln.

Zu den vorderen Hüftmuskeln rechnet man: 1) den *M. psoas major;* 2) den *M. iliacus* (internus); 3) den *M. psoas minor;* 4) den *M. quadratus lumborum,* welcher jedoch auch zu den Bauchmuskeln gezählt werden kann und dort (s. S. 147) bereits beschrieben ist.

1. Der *M. psoas major* entspringt mit einer vorderen Schicht von den Körpern des XII. Brustwirbels und der vier oberen Lendenwirbel, mit einer hinteren Schicht von den Querfortsätzen sämtlicher Lendenwirbel. Zwischen beiden Schichten ist der Anfangsteil des Plexus lumbalis gelegen. Die Sehne des Psoas major verschmilzt mit der Sehne des M. iliacus und setzt sich am Trochanter minor fest.

2. Der *M. iliacus* (internus) entspringt aus der Fossa iliaca des Darmbeines und inseriert sich, mit dem vorigen vereinigt, an dem Trochanter minor. Wegen dieser Verschmelzung beider Sehnen zieht HENLE beide Muskeln zu einem einzigen, dem *M. iliopsoas* zusammen. Zwischen dem letzteren und der Hüftgelenkkapsel

ist der schon erwähnte Schleimbeutel, die *Bursa subiliaca* oder *iliaca*, gelegen.

Function: Beide Muskeln heben den Oberschenkel ventralwärts; ist der letztere fixiert, so können dieselben die Lendenwirbelsäule und das Becken nach vorn ziehen, wie dies z. B. bei Verbeugungen geschieht.

3. Der *M. psoas minor* entspringt von der Vorderfläche der mittleren Lendenwirbelkörper und setzt sich entweder an der Linea terminalis (innominata) oder an der Fascia iliaca an. Der Muskel ist nicht immer vorhanden.

Function: Da das Becken für gewöhnlich den festeren Punkt darstellen dürfte, so wird der Psoas minor bei seiner Contraction die Lendenwirbelsäule in ganz derselben Weise nach vorn ziehen, wie dies soeben für den M. iliopsoas erörtert worden ist. Wenn der Psoas minor sich an der Fascia iliaca inseriert, wird er jedoch selbstverständlich eher die letztere spannen, als die Lendenwirbelsäule beugen.

b) Hintere Hüftmuskeln.

Zu den hinteren Hüftmuskeln gehören: 1) der *M. glutaeus maximus;* 2) der *M. glutaeus medius;* 3) der *M. glutaeus minimus;* 4) der *M. piriformis;* 5) der *M. obturator internus* mit den beiden *Mm. gemelli;* 6) der *M. quadratus femoris;* 7) der *M. obturator externus*. Alle diese Muskeln, mit Ausnahme des M. glutaeus maximus, inserieren sich am Trochanter major, und zwar die beiden Mm. obturatores und gemelli im Speziellen in der Fossa trochanterica des letzteren. Im Einzelnen verhalten dieselben sich folgendermassen.

1. Der *M. glutaeus maximus* s. magnus entpringt am Os ilium hinter der Linea glutaea posterior, ferner von der Fascia lumbodorsalis und dem Seitenrande des Kreuz- und Steissbeines, endlich von dem Lig. sacrotuberosum. Die in groben Bündeln angeordneten Fasern des Muskels ziehen schräg nach unten und lateralwärts, und in dieser Richtung müssen auch die Schnitte für diejenigen chirurgischen Operationen geführt werden, bei welchen der M. glutaeus maximus durchschnitten werden muss. Der Muskel setzt sich nicht am Trochanter major fest, von welchem er im Gegenteil durch einen starken Schleimbeutel, die *Bursa trochanterica m. glutaei maximi*, getrennt ist, sondern seine Fasern gehen zum Teil zum obersten Abschnitt (Tuberositas glutaea) des

Labium laterale der Linea aspera femoris, zum Teil in den Maissiat'schen Streifen[1]) der Fascia lata über.

Ein zweiter Schleimbeutel, *Bursa glutaeofemoralis,* ist mitunter zwischen dem Trochanter minor und der Tuberositas glutaea unter der Insertionssehne dieses Muskels gelegen.

Auch zwischen dem M. glutaeus maximus und dem Tuber ischiadicum findet sich mitunter noch ein dritter Schleimbeutel, die *Bursa glutaeotuberosa,* welche wohl am stärksten bei Leuten mit sitzender Lebensweise entwickelt sein dürfte, da beim Sitzen der Körper auf den Tubera ischiadica ruht. Schliesslich wäre noch die auf der Sehne dieses Muskels dicht unter der Haut befindliche *Bursa trochanterica subcutanea* zu erwähnen.

Die Gegend des Gesässes ist von dem Oberschenkel durch eine transversale Furche, die Gesässfurche oder Glutaealfalte, getrennt. Diese Furche entspricht jedoch keineswegs dem unteren Rande des M. glutaeus magnus, sondern kreuzt sich mit dem letzteren unter spitzem Winkel.

2. Der *M. glutaeus medius* entspringt von dem Felde zwischen der Linea glutaea ant., der Linea glutaea post. und der Crista iliaca und setzt sich (wie alle folgenden Hüftmuskeln) am Trochanter major fest. Der Muskel ist in seinem unteren Teile vom M. glutaeus magnus bedeckt, in seinem oberen Teile dagegen frei und besitzt hier eine sehr derbe Fascie, welche so fest mit seiner Oberfläche verwachsen ist, dass man bei der Praeparation gezwungen ist, dieselbe mit dem Muskel in Verbindung zu lassen. Zwischen seiner Ansatzsehne und dem Trochanter major sind zwei kleine Schleimbeutel, *Bursa trochanterica glutaei medii ant.* und *post.,* gelegen.

3. Der *M. glutaeus minimus,* unter dem vorigen gelegen, entspringt unterhalb der Linea glutaea ant. von der Aussenfläche des Darmbeines und setzt sich am Trochanter major fest. Auch zwischen der Insertionssehne dieses Muskels und dem Knochen kann eine kleine *Bursa trochanterica m. glutaei minimi* vorkommen.

---

[1]) Als Maissiat'schen Streifen bezeichnet man einen stärkeren Streifen der Fascia lata des Oberschenkels, welcher in der Nähe des Trochanter major aus dem unteren Ende des M. glutaeus magnus und M. tensor fasciae latae hervorgeht und bis zum Condylus lateralis tibiae nach abwärts zieht. Der hintere Rand dieses Streifens ist an das Labium lat. der Linea aspera femoris angeheftet. MAISSIAT selbst nannte ihn *Lig. iliotibiale,* die B. N. A. *Tractus iliotibialis*, weil er sich vom *Tuberculum coxae* des Darmbeinkammes bis zu einer Verdickung am lateralen Umfange der Tibia, *Tubercule de Gerdy* der Franzosen s. *Tuberculum tractus iliotibialis*, erstreckt.

4. Der *M. piriformis* entspringt von der vorderen, concaven Fläche des Kreuzbeines, geht durch das Foramen ischiadicum majus hinaus und setzt sich an der Spitze des Trochanter major fest. Die kleine Lücke oberhalb des Muskels ist das *Foramen suprapiriforme* (WALDEYER) und diejenige unterhalb desselben das *Foramen infrapiriforme* (WALDEYER), durch welche die bei der Besprechung des knöchernen Beckens aufgezählten Gefässe und Nerven (s. S. 209) aus dem letzteren heraustreten. Zwischen seiner Insertionssehne und dem Knochen ist mitunter die *Bursa m. piriformis* gelegen.

5. Der *M. obturator internus* entspringt von der ganzen Innenfläche des Hüftbeines unterhalb der Linea terminalis (incl. der Membrana obturatoria) und geht alsdann durch das Foramen ischiadicum minus zum Becken hinaus, um sich in der Fossa trochanterica des Oberschenkels festzusetzen. Dem M. obturator int. gesellen sich ausserhalb des kleinen Beckens als Trabanten die *Mm. gemellus superior* und *inferior* hinzu, von denen der obere von der Spina ischiadica, der untere von dem Tuber desselben Knochens entspringt. Die Sehnen der beiden Gemelli sind mit der Sehne des Obturator int. verschmolzen. Wo sich der letztere Muskel um die Incisura ischiadica minor herumbiegt, ist zwischen ihm und dem überknorpelten Rande der Incisur ein Schleimbeutel gelegen, welchen man als *Bursa m. obturatoris interni* bezeichnet hat.

6. Der *M. quadratus femoris* entspringt von dem Tuber ischiadicum und setzt sich am hintersten Teile des Trochanter major und der angrenzenden Crista intertrochanterica fest.

7. Der *M. obturator externus* entspringt von der Aussenfläche der Membrana obturatoria und dem angrenzenden Rande des For. obturatum. Der Muskel verläuft in der S. 211 erwähnten Rinne dicht unterhalb des Hüftgelenkes und hinter dem Collum femoris zur Fossa trochanterica.

Function: Die hinteren Hüftmuskeln sind im allgemeinen Auswärtsroller des Oberschenkels, weil sie sich am Trochanter major oder wie der M. glutaeus magnus in der Nähe desselben inserieren. Auch der *M. obturator ext.* muss ein Auswärtsroller sein, da er nicht vor, sondern hinter dem Schenkelhalse zum Trochanter zieht. Würde er vor dem Schenkelhalse verlaufen, so müsste er allerdings den Oberschenkel nach einwärts rotieren. Die drei *Mm. glutaei* dienen ausserdem dazu, den Oberschenkel dorsalwärts zu ziehen. Der *M. glutaeus maximus*

muss zugleich vermittels des Maissiat'schen Streifens die Fascia lata spannen. Eine besondere Rolle spielen die vordersten Fasern des *Glutaeus medius*, welche vorn und oben nahe der Spina iliaca ant. sup. entspringen und alsdann nach hinten und unten zum Trochanter ziehen. Sie müssen infolge ihrer Zugrichtung den Trochanter major nach vorn bewegen und auf diese Weise den Oberschenkel nach einwärts rotieren. Die hintersten Fasern dieses Muskels würden dagegen eine auswärts rotierende Wirkung haben. Wirken sämtliche Fasern des Glutaeus medius zu gleicher Zeit, so soll nach HENLE eine Abduction des Oberschenkels eintreten. Die Wirkung des *Glutaeus minimus* dürfte sich von der des vorigen Muskels nicht wesentlich unterscheiden.

Während wir also als Einwärtsroller des Oberschenkels nur den vordersten Abschnitt des M. glutaeus medius und minimus zu bezeichnen haben, besitzt der Oberschenkel eine grosse Anzahl von Auswärtsrollern, so dass infolgedessen die letztere Bewegung stets mit grosser Leichtigkeit und Präcision ausgeführt werden kann. Die Einwärtsrotation des Femur lässt sich im Gegensatz dazu immer nur in beschränktem Masse und unter grösserer Kraftanstrengung zustandebringen.

B. Die Muskeln des Oberschenkels.

Die Muskeln des Oberschenkels werden in drei Gruppen eingeteilt, nämlich: 1) die Streckmuskeln oder Extensoren; 2) die Beugemuskeln oder Flexoren; und 3) die Adductoren.

Man kann sich merken, dass fast sämtliche Oberschenkelmuskeln sich an der Linea aspera ansetzen oder von derselben entspringen, insoweit sie überhaupt am Os femoris befestigt sind.

a) Die Extensoren.

Diese Gruppe wird eingeteilt in: a) eine oberflächliche Schicht oder die uneigentlichen Extensoren; und b) eine tiefe Schicht oder die eigentlichen Extensoren.

α) Oberflächliche Schicht oder uneigentliche Extensoren.

Hierzu gehören: 1) der *M. sartorius;* 2) der *M. tensor fasciae latae.*

1. Der *M. sartorius* entspringt dicht unter der Spina iliaca ant. sup., geht alsdann schräg nach unten und medianwärts bis zu

dem hinteren Rande des Condylus medialis femoris und setzt sich schliesslich, wieder nach vorn verlaufend, an der medialen Fläche der Tibia unweit der Tuberositas tibiae fest.

Mit dem M. sartorius zusammen inserieren sich an dieser Stelle die Sehnen des M. gracilis und semitendinosus; die Sehnen aller drei Muskeln strahlen ausserdem noch in die Fascia cruris aus und bilden zusammen eine aponeurotische Ausbreitung, welche die Franzosen als *Patte d'oie* (Gänsefuss) bezeichnet haben. Zwischen der letzteren und der Tibia ist constant ein Schleimbeutel, die *Bursa anserina*, gelegen. Ein anderer, die *Bursa m. sartoria propria*, ist mitunter zwischen der Sartoriussehne und der Kniegelenkkapsel etwa in der Höhe des Epicondylus anzutreffen.

Function: Der M. sartorius (Schneidermuskel) tritt in Tätigkeit, wenn man, wie die Schneider beim Nähen, das eine Bein über das andere hebt. Ist der Unterschenkel gestreckt, so kann er denselben noch fester gegen den Oberschenkel heranziehen. Ist der Unterschenkel jedoch gebeugt, so wird der Sartorius ihn noch weiter beugen und zugleich nach einwärts rotieren können.

Zwischen dem M. sartorius, dem M. adductor longus und dem Poupart'schen Bande liegt eine dreiseitige Grube, das Scarpa'sche Dreieck, *Trigonum femorale* s. subinguinale (s. auch S. 256, sub. 1), welches mit der Basis nach aufwärts, mit der Spitze nach abwärts gerichtet ist, und in welchem die A. und V. femoralis nebst den Zweigen des N. femoralis gelegen sind.

2. Der *M. tensor fasciae latae* entspringt lateral von der Spina iliaca ant. sup. und setzt sich in den S. 249 bereits erwähnten Maissiat'schen Streifen fort, welcher einen Teil der Fascia lata bildet.

Function: Der M. tensor fasciae latae spannt die Fascia lata und abduciert den Oberschenkel.

β) Die tiefe Schicht oder die eigentlichen Extensoren.

Die Muskeln dieser Schicht bestehen eigentlich aus einem einzigen Muskel, dem *M. quadriceps femoris* s. Extensor cruris quadriceps, welcher sich aus vier Köpfen zusammensetzt, nämlich: 1) dem *M. rectus femoris;* 2) dem *M. vastus medialis* (internus); 3) dem *M. vastus intermedius* (anterior s. medius); 4) dem *M. vastus lateralis* (externus). Doch sind die drei Mm. vasti bei der Präparation nicht immer leicht von einander abzugrenzen.

Alle vier Köpfe gehen in eine gemeinsame Sehne über, welche sich zum Teil an der Basis, zum Teil (dem Vastus medialis und lateralis entsprechend) an den Seitenrändern der Patella an-

setzt. Ein anderer Teil der Sehnenfasern des Quadriceps femoris geht vor der Patella hinweg nach unten und vereinigt sich mit dem Lig. patellae (inferius) zu einem starken sehnigen Streifen, welcher sich an der Tuberositas tibiae inseriert.[1]) Betreffs ihrer Ursprünge verhalten sich die einzelnen Portionen des M. quadriceps femoris folgendermassen:

1. Der *M. rectus femoris* entspringt mit einem Zipfel von der Spina iliaca anterior inferior, mit einem zweiten von dem oberen Rande des Supercilium acetabuli, insoweit der letztere zum Os ilium gehört. Unter seiner oberen Sehne ist die kleine *Bursa m. recti femoris* gelegen.

2. Der *M. vastus medialis* entspringt von dem ganzen Labium mediale der Linea aspera femoris und dem unteren Teile der Linea intertrochanterica ant.

3. Der *M. vastus intermedius* (auch als M. cruralis s. femoralis bezeichnet) entspringt von der Vorderfläche des Oberschenkels bis zur Linea intertrochanterica ant. hin.

4. Der *M. vastus lateralis* entspringt von dem ganzen Labium laterale der Linea aspera femoris bis zum Trochanter major hinauf.

Unter dem M. vastus intermedius liegt noch der *M. articularis genu* s. subcruralis, welchen man auch als einen Teil des M. vastus intermedius auffassen kann, weil seine Fasern sich ohne scharfe Grenze an den letzteren anschliessen. Der M. articularis entspringt von dem unteren Teile der Vorderfläche des Oberschenkels und setzt sich an den oberen Recessus der Kniegelenkkapsel *(Rec.* s. *Bursa suprapatellaris* s. *subcruralis)* an.

Die Function des *M. quadriceps* besteht darin, den Unterschenkel zu strecken. Eine besondere, sehr wichtige Function besitzen die Fasern des *M. articularis genu,* insofern dieselben den oberhalb der Patella gelegenen Recessus der Kniegelenkkapsel während der Streckung nach oben ziehen und dadurch vor der Einklemmung zwischen Patella und unterem Femurende bewahren.

---

[1]) Man kann also auch ebenso gut sagen, dass die Patella eine Art von Sesambein darstellt, welches in die Quadricepssehne eingeschaltet ist. Da ein Teil der Sehnenfasern vor der Patella hinweggeht, so können bei queren Brüchen der Kniescheibe die beiden Bruchstücke nur in beschränktem Masse auseinanderweichen, so lange diese Sehnenfasern unzerrissen sind.

b) Die Flexoren.

Zu dieser Gruppe gehören: 1) der *M. semitendinosus;* 2) der *M. semimembranosus;* 3) der *M. biceps femoris.*

Sämtliche Beugemuskeln, mit Ausnahme des kurzen Bicepskopfes, entspringen von dem Tuber ischiadicum und verhalten sich im Einzelnen folgendermassen:

1. Der *M. semitendinosus* (so bezeichnet wegen seiner langen Sehne, welche fast die ganze untere Hälfte des Muskels bildet) entspringt von dem Tuber ischiadicum und geht zunächst hinter dem Semimembranosus, hierauf an der medialen Seite des oberen Endes des Tibia bis neben die Tuberositas tibiae, wo seine Sehne in die auf S. 252 erwähnte *Patte d'oie* übergeht.

2. Der *M. semimembranosus* (so bezeichnet, weil seine Ursprungssehne eine membranartige Ausbreitung bildet) entspringt von dem Tuber ischiadicum und setzt sich hinten am Condylus medialis tibiae an. Einzelne Fasern seiner Endsehne strahlen als Lig. popliteum obliquum in die Kniegelenkkapsel aus. Über die *Bursa m. semimembranosi* ist beim Kniegelenk nachzusehen.

3. Der *M. biceps femoris* entspringt mit einem langen Kopfe von dem Tuber ischiadicum und mit einem kurzen Kopfe vom unteren Teile des Labium laterale der Linea aspera femoris. Beide Köpfe verschmelzen mit einander und setzen sich am Capitulum fibulae fest. Sowohl unter seiner Ursprungs- wie unter seiner Insertionssehne ist je ein kleiner Schleimbeutel, die *Bursa m. bicipitis femoris superior* und *inferior,* zwischen ihm und dem M. gastrocnemius lateralis die *Bursa bicipitogastrocnemialis* gelegen.

Function der Beugemuskeln: Wenn der Unterschenkel gestreckt ist, so dienen sämtliche Flexoren dazu, denselben zu beugen. Befindet sich derselbe schon in Beugestellung, so kann er vom *M. semitendinosus* und *M. semimembranosus* nach einwärts, dagegen vom *M. biceps* nach auswärts rotiert werden. Die Beugemuskeln liefern also ein Beispiel dafür, dass ganz dieselben Muskeln je nach den Umständen entweder als Synergisten wirken, d. h. die gleichen Functionen ausüben oder als Antagonisten, d. h. mit entgegengesetzter Function, tätig sein können. Ist der Unterschenkel gestreckt, so wirken alle drei Muskeln als Synergisten, ist er dagegen gebeugt, so betätigt sich der Biceps den anderen Beugemuskeln gegenüber als Antagonist.

c) Die Adductoren.

Die Adductoren bestehen aus: 1) dem *M. pectineus;* 2) dem *M. gracilis;* 3) dem *M. adductor longus;* 4) dem *M. adductor brevis;* 5) dem *M. adductor magnus;* 6) dem *M. adductor minimus.*

Diese Muskeln entspringen sämtlich vom Becken in zwei concentrischen Kreisbogen, welche dem medialen Umfange des Foramen obturatum parallel verlaufen. Der grössere und zugleich mehr medial gelegene von beiden Bogen (s. Fig. 16) wird durch den Ursprung des *M. pectineus* vom Pecten ossis pubis, ferner des *M. adductor longus* zwischen Tuberculum und Symphysis pubis, sodann

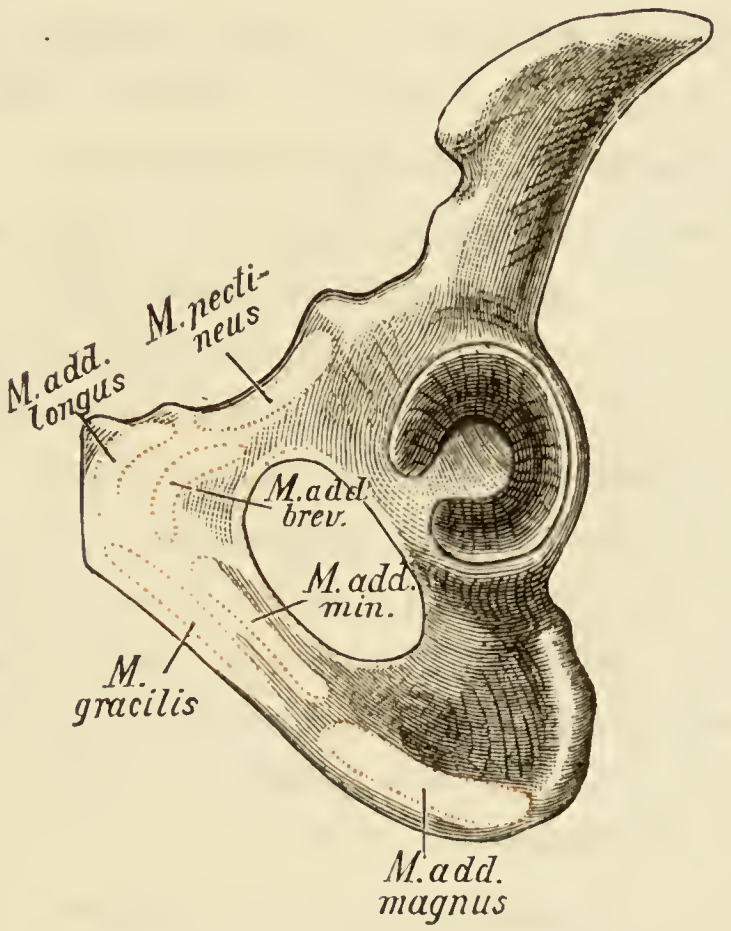

Fig. 16.
Schematische Uebersicht über die Ursprünge der Adductoren.

des *M. gracilis* von dem freien unteren Rande des Ramus inf. ossis pubis, endlich des *M. adductor magnus* vom Ramus inferior und dem Tuber ischiadicum gebildet. Der kleinere und mehr lateral gelegene Kreis wird von den Ursprüngen der beiden kleinen Adductoren, nämlich des *M. adductor brevis* am Os pubis und des *M. adductor minimus* am Os pubis und ischii eingenommen. Der M. adductor minimus bildet eigentlich keinen selbständigen Muskel, insofern er nur aus den obersten, mehr transversal verlaufenden Fasern des M. adductor magnus besteht. Sämtliche Adductoren, mit Ausnahme des Gracilis, inserieren sich am Labium mediale der Linea aspera femoris. Im Einzelnen verhalten sich diese Muskeln folgendermassen:

1. Der *M. pectineus* entspringt vom Pecten ossis pubis (auch unterhalb desselben und vom Lig. pubicum Cooperi) und setzt sich an der Crista pectinea (dem obersten Teile des Labium mediale der Linea aspera femoris) an.

Zwischen dem M. pectineus und M. iliopsoas liegt eine tiefe Rinne, die *Fossa iliopectinea*, welche den Boden des S. 252 erwähnten Scarpa'schen Dreiecks bildet und in welcher die A. und V. femoralis nebst dem N. femoralis gelegen sind.

2. Der *M. gracilis* entspringt vom freien, unteren Rande des unteren Schambeinastes und setzt sich neben der Tuberositas tibiae an, wo seine Sehne zusammen mit derjenigen des Sartorius und Semitendinosus in die S. 252 erwähnte *Patte d'oie* übergeht.

3. Der *M. adductor longus* entspringt zwischen Symphysis und Tuberculum ossis pubis und inseriert sich an dem mittleren Teile des Labium mediale der Linea aspera femoris.

4. Der *M. adductor brevis* liegt zur Hälfte unter dem M. adductor longus und zur anderen Hälfte unter dem M. pectineus, entspringt vom Os pubis an der Stelle, wo die beiden Äste desselben zusammenstossen, und inseriert sich etwas oberhalb des M. adductor longus an dem Labium mediale der Linea aspera femoris.

5. Der *M. adductor magnus* entspringt von dem Ramus inferior und dem Tuber des Os ischii und setzt sich fast an dem ganzen Labium mediale der Linea aspera femoris an. Seine Sehne erstreckt sich sogar bis zum Condylus med. femoris hinab, und der Adductor magnus ist somit nicht nur der grösste, sondern auch der längste von sämtlichen Adductoren.

Etwa an der Grenze zwischen dem mittleren und dem unteren Drittel des Oberschenkels besitzt die Sehne des Adductor magnus eine Öffnung, den sogen. Adductorenschlitz, *Hiatus tendineus* s. adductorius, durch welchen die A. und V. femoralis auf die Rückseite des Oberschenkels hindurchtreten, um von hier als A. und V. poplitea weiter zu verlaufen. Oberhalb des Adductorenschlitzes ziehen von der Vorderfläche des Adductor magnus sehnige Fasern vor der A. und V. femoralis zum Vastus medialis hinüber, welche somit die eben genannten Gefässe in eine Art von Kanal, den Adductorenkanal von JOESSEL, einschliessen. Die untere (distale) Öffnung des Adductorenkanals würde also durch den Adductorenschlitz gebildet sein.

6. Der *M. adductor minimus* entspringt vom Ramus inferior ossis ischii nebst dem angrenzenden Stück des Schambeines und setzt sich lateral von der Crista pectinea (dicht hinter dem M.

pectineus und Adductor brevis) an einer Linie an, welche von der Linea aspera bis zur Mitte der Linea intertrochanterica post. vertical nach aufwärts verläuft und als eine Art von Abzweigung des Labium mediale erscheint (wenn sie nämlich am macerierten Knochen als besondere Linie sichtbar ist, s. S. 213). Sein oberer Rand stösst an den M. quadratus femoris, sein unterer an den Adductor magnus. Wie schon erwähnt, wird er von vielen Autoren als ein Teil des Adductor magnus angesehen und deswegen überhaupt nicht besonders bezeichnet.

Function: Sämtliche Adductoren adducieren den Oberschenkel, d. h. sie ziehen ihn an die Medianebene heran. Wenn der Unterschenkel gebeugt ist, so kann der *M. gracilis* denselben auch nach einwärts rotieren.

C. Die Muskeln des Unterschenkels.

Die Muskeln des Unterschenkels werden in drei Gruppen eingeteilt: a) die vorderen Muskeln oder Extensoren; b) die lateralen Muskeln oder die Peronaealgruppe; c) die hinteren Muskeln oder Flexoren (Wadenmuskeln).

Betreffs der Insertion der Unterschenkelmuskeln kann man sich den allgemeinen Satz merken, dass die *Mm. tibiales* mit ihren Endsehnen nach der Basis des I. Metatarsale, die *Mm. peronaei* dagegen nach der Basis des V. Metatarsale hinstreben. Die Mm. tibiales und peronaei zeigen also in dieser Beziehung ein ähnliches Verhalten, wie die Mm. flexores und extensores carpi radiales und ulnares an der Hand (s. S. 187).

a) Die Extensoren.

Hierzu gehören: 1) der *M. tibialis anterior*; 2) der *M. extensor hallucis longus;* 3) der *M. extensor digitorum longus* mit dem *M. peronaeus tertius,* welche sämtlich an der Vorderfläche des Unterschenkels gelegen sind.

Die Hauptursprünge dieser Muskeln sind in derselben Reihenfolge: 1) an der Tibia, 2) der Membrana interossea, 3) an der Fibula parallel neben einander gelegen. Ihre Sehnen werden am unteren Ende des Unterschenkels durch stärkere Fascienstreifen, das *Lig. transversum cruris* und das bereits mehr am Fussrücken gelegene *Lig. cruciatum cruris,* in ihrer Lage gehalten. Im Einzelnen verhalten sich die Extensoren folgendermassen:

1. Der *M. tibialis anterior* entspringt oben von der lateralen Fläche, unten von der Crista interossea der Tibia, daneben auch noch von der Membrana interossea, zieht mit seiner Sehne zunächst nach

dem Fussrücken, sodann längs der medialen Fläche des I. Keilbeines zur Fusssohle und setzt sich schliesslich mit einem Zipfel an der Basis des I. Metatarsale, mit einem zweiten an dem dahintergelegenen I. Keilbein an. Es ist also zu beachten, dass der Muskel, anstatt sich an der Rückseite des Fusses zu inserieren, auf die Plantarseite hinübergreift, um so den medialen Fussrand ausgiebiger zu umfassen. Zwischen seiner Sehne und den beiden soeben genannten Knochen des medialen Fussrandes ist constant ein Schleimbeutel gelegen.

2. Der *M. extensor hallucis longus* entspringt hauptsächlich von der Membrana interossea (ausserdem mit einem Teile seiner Fasern von der Mitte der Fibula) und geht in die Extensorensehne der grossen Zehe über, welche sich an dem Nagelglied der letzteren inseriert.

3. Der *M. extensor digitorum longus* entspringt hauptsächlich von den oberen drei Vierteln der Fibula (reicht jedoch oben bis an die Tibia heran) und geht in die Extensorensehnen für die 4 letzten Zehen über, welche sich ähnlich wie an der Hand verhalten, d. h. mittels eines mittleren Zipfels bis zur Basis der Mittelphalange, mittels zweier seitlicher Zipfel bis zur Basis der Endphalange ziehen. Der unterste Teil des M. extensor digitorum longus geht in eine fünfte Sehne über, welche sich an der Basis des V. Metatarsalknochens ansetzt, und wird deswegen als *M. peronaeus tertius* besonders bezeichnet.

b) Die laterale oder Peronaealgruppe.

Die Peronaealgruppe besteht aus: 1) dem *M. peronaeus brevis;* 2) dem *M. peronaeus longus,* welche beide, wie dies in ihrem Namen liegt, von der Fibula (s. Perone) ihren Ursprung nehmen.

1. Der *M. peronaeus brevis* entspringt von der Aussenfläche der Fibula (untere Hälfte) und geht in einer eigenen Furche dicht hinter dem Malleolus lat., hierauf an der Aussenfläche des Calcaneus oberhalb des Proc. trochlearis bis zur Tuberositas ossis metatarsalis V. hin, wo er sich ansetzt.

2. Der *M. peronaeus longus* entspringt vom oberen Abschnitt der Fibula, bedeckt zum Teil den vorigen Muskel und verläuft sodann in derselben Furche des Malleolus lat., aber hinter der vorigen Sehne, nach abwärts, um weiterhin an der Aussenfläche des Calcaneus unterhalb des Proc. trochlearis zunächst bis in die Nähe der Basis des V. Metatarsale zu ziehen. Hier setzt er sich

jedoch nicht fest, sondern geht wie auf einer Rolle (STIEDA) längs der Eminentia obliqua des Würfelbeins in die Fusssohle, durch welche er schräg nach vorn und medianwärts zieht, um sich schliesslich am Tuberculum plantare der Basis des I. Metatarsale zu inserieren.

Die Sehnen beider Peronaei werden durch besondere, mit der Unterschenkelfascie eng verbundene Faserzüge, das *Retinaculum mm. peron. sup.* (zwischen dem Malleolus lat. und der Aussenfläche des Calcaneus) und das *Retinaculum mm. peron. inf.* (an der Aussenfläche des Calcaneus) in ihrer Lage gehalten.

c) Die Flexoren oder Wadenmuskeln.

Die Flexoren des Unterschenkels zerfallen in: *α*) die oberflächliche Schicht, welche den M. quadriceps bezw. *triceps surae* bildet; *β*) die tiefe Schicht, welche aus den übrigen Beugemuskeln besteht.

α) Die oberflächliche Schicht der Wadenmuskeln.

Der M. quadriceps surae besteht aus: 1) dem zweiköpfigen *M. gastrocnemius;* 2) dem *M. soleus* und 3) dem *M. plantaris*, welche sämtlich nach abwärts in eine gemeinsame Sehne übergehen. Diese sehr starke Sehne, die sogen. Achillessehne, *Tendo calcaneus* s. *Achillis*, inseriert sich an dem unteren Teile der hinteren Fläche des Calcaneus. Zwischen ihr und dem oberen Teile der hinteren Calcaneusfläche ist der (S. 221) erwähnte Schleimbeutel, die *Bursa calcanea,* gelegen. Nach den B. N. A. werden jedoch die beiden Gastrocnemiusköpfe und der M. soleus unter der Bezeichnung *M. triceps surae* zusammengefasst und der M. plantaris gesondert beschrieben.

1. Der *M. gastrocnemius* entspringt mit 2 Köpfen (*Caput mediale* und *laterale*, Mm. gemelli surae) dicht oberhalb des Condylus med. und lat. femoris und geht in die gemeinsame Achillessehne über. In der Mitte zwischen den vereinigten Muskelbäuchen befindet sich eine sehnige Raphe, welche der Länge nach von dem N. cutaneus surae medialis (N. communicans tibialis) durchzogen wird. Unter jedem der beiden Köpfe kann ein Schleimbeutel gelegen sein (s. beim Kniegelenk).

2. Der *M. soleus* (von *solea* die Scholle) hat ein plattes Aussehen und entspringt von der Linea poplitea tibiae und dem Capitulum fibulae mit zwei Portionen, zwischen denen unter einem kleinen Sehnenbogen die A. und V. poplitea und der N. tibialis in die Tiefe treten. Nach abwärts geht der Muskel in die gemeinsame Achillessehne über.

Der *M. plantaris* ist ein sehr kleiner Muskel, welcher (oberhalb des lateralen Gastrocnemiuskopfes) teils von der Kniegelenkkapsel, teils vom Knochen dicht über dem Condylus lat. femoris entspringt und mit einer sehr langen, dünnen Sehne zwischen Gastrocnemius und Soleus bis zur medialen Seite der Achillessehne verläuft, um hier mit der letzteren zu verschmelzen. Doch kommt es auch vor, dass die Sehne des Plantaris sich an der Fussgelenkkapsel oder am Calcaneus oder an der benachbarten Fascie ansetzt.

β) Tiefe Schicht der Wadenmuskeln.

Zu derselben gehören: 1) der *M. popliteus*[1]*);* 2) der *M. tibialis posterior;* 3) der *M. flexor hallucis longus;* 4) der *M. flexor digitorum longus.*

Abgesehen vom M. popliteus, müssten die drei übrigen Muskeln (theoretisch gedacht) eigentlich in derselben Weise wie die entsprechenden gleichnamigen Muskeln der vorderen Gruppe entspringen, d. h. der M. tibialis posterior von der Tibia, der M. flexor hallucis longus von der Membrana interossea und der M. flexor digitorum longus von der Fibula. Indessen ist dies tatsächlich nicht der Fall, indem hier eine Umordnung, eine sogen. Revolution der Ursprünge, stattgefunden hat, welche man sich vielleicht am besten in folgender Weise merkt:

Der erstgenannte von diesen drei Muskeln, der *M. tibialis posterior*, beginnt diese Revolution, indem er mit seinem Ursprunge von der Tibia auf die Membrana interossea rückt. Der auf diese Weise vom Lig. interosseum verdrängte *M. flexor hallucis longus* rückt mit seinem Ursrunge auf die Fibula hinüber und nimmt dem *M. flexor digitorum longus* den ihm eigentlich zukommenden Platz, so dass dem letzteren nur noch die freigewordene Tibia als Ursprungstätte übrig bleibt.

Infolge dieser Umordnung der Ursprünge können die drei Sehnen der eben genannten Muskeln natürlich nicht mehr parallel nebeneinander verlaufen, sondern müssen sich kreuzen, um zu ihrer Insertion zu gelangen. Von diesen Kreuzungen finden statt: 1) eine Kreuzung zwischen den Sehnen des *M. tibialis posterior* und *M. flexor digitorum longus* hinter dem Malleolus medialis; 2) eine Kreuzung zwischen den Sehnen des *M. flexor digitorum longus* und *M. flexor hallucis longus* in der

---

[1]) Der M. popliteus wird bald zur oberflächlichen Schicht (HENLE), bald zur tiefen Schicht der Wadenmuskeln (HOLLSTEIN u. a.) gerechnet.

Fusssohle. Übrigens werden diese Sehnen während ihres Verlaufes zur Fusssohle sämtlich von einem Streifen der Fascia cruris, dem sogen. *Lig. laciniatum*, bedeckt, welches vom Malleolus med. zur medialen Fläche des Calcaneus zieht. Im einzelnen verhalten sich die eben genannten Muskeln folgendermassen:

1. Der *M. popliteus* entspringt vom Condylus lat. femoris und setzt sich am Planum popliteum der Tibia, also oberhalb der Linea poplitea an. Die vom Condylus kommende Sehne liegt in der Höhle des Kniegelenkes und hängt mit dem in die hintere Wand der Kniegelenkkapsel eingewebten Lig. popliteum arcuatum (HENLE) zusammen. Unter dieser Sehne ist die bereits beim Kniegelenk beschriebene *Bursa m. poplitei* gelegen, welche stets mit der Kniegelenkhöhle communiciert.

2. Der *M. flexor digitorum longus* entspringt von der Tibia, zieht mit seiner Sehne dicht hinter der Sehne des M. tibialis post. abwärts (Kreuzung hinter dem medialen Knöchel), gleitet an dem freien Rande des Sustentaculum in die Fusssohle hinein und teilt sich in 4 Sehnenzipfel für die 4 letzten Zehen, an deren Endphalangen er sich ansetzt, indem seine eben erwähnten 4 Sehnenzipfel die Sehnen des M. flexor digitorum brevis durchbohren.

3. Der *M. tibialis posterior* entspringt hauptsächlich von der Membrana interossea, ausserdem aber von der angrenzenden Partie der Tibia und Fibula bis nach oben hin, läuft in einer besonderen Furche hinter dem medialen Knöchel zur Fusssohle und setzt sich am Os naviculare und mittels mehrerer Ausstrahlungen an den drei davor gelegenen Keilbeinen fest.

Der Muskel sollte sich nach der S. 257 gegebenen Regel eigentlich an der Basis des I. Metatarsale inserieren; dort ist ihm jedoch sein Platz durch die Insertion des M. tibialis anterior und peronaeus longus genommen.

4. Der *M. flexor hallucis longus* ist der stärkste Muskel dieser Gruppe, weil beim Gehen der Fuss hauptsächlich auf der grossen Zehe ruht. Der M. flexor hallucis longus entspringt von der Fibula (mitunter auch noch von der Membrana interossea), verläuft zunächst dicht hinter dem unteren Ende der Tibia, dann in der Rinne des Proc. posterior tali, endlich unterhalb des Sustentaculum nach vorn und setzt sich an der Endphalange der grossen Zehe an. In der Fusssohle ist seine Sehne oberhalb derjenigen des M. flexor digitorum longus gelegen und setzt sich mit der letzteren an der vorhin erwähnten Kreuzungstelle durch einen Zwischenstreifen in Verbindung.

Die Functionen der Unterschenkelmuskeln:

Die *Mm. flexores* und *extensores digitorum* sind betreffs ihrer Functionen einfach zu verstehen, indem dieselben stets diejenige Phalange strecken oder beugen, an welcher sie sich ansetzen. Der *M. triceps surae* bewegt den Fuss plantarwärts und wird also hauptsächlich beim Gehen oder Stehen auf den Fussspitzen in Tätigkeit treten. Der *M. plantaris* kann vermöge seiner Verwachsung mit der Kniegelenkkapsel (oder seiner Insertion an der Fussgelenkkapsel) dazu dienen, diese Gelenkkapseln zu spannen, obschon seine Wirkung keine erhebliche sein wird. In wirksamerer Weise vermag der *M. popliteus* die Kniegelenkkapsel zurechtzuziehen und dadurch bei zu starker Beugung vor Einklemmung zu bewahren. Ausserdem muss der letztere Muskel den Unterschenkel beugen und in der Beugestellung nach einwärts rotieren können. Der *M. tibialis anterior* hebt den medialen Fussrand, wozu er, wie schon erwähnt, besonders befähigt ist, da seine Insertion auf die Plantarseite übergreift. Der *M. tibialis posterior* zieht den medialen Rand des Fusses nach abwärts, indem er dabei zugleich die Fusssohle einwärts kehrt, wie dies z. B. beim Klettern auf eine Stange oder einen Mastbaum geschieht[1]). Die *Mm. peronaei* heben sämtlich den lateralen Fussrand. Von diesen vermag der *Peronaeus longus* insbesondere zu gleicher Zeit den medialen Fussrand nach abwärts zu ziehen, wie dies z. B. beim Tanzen oder noch besser bei Schwimmbewegungen geschieht.

D. Die Muskeln des Fusses.

Die Muskeln des Fusses werden zunächst in zwei Unterabteilungen eingeteilt: a) die Muskeln des Fussrückens; und b) die Muskeln der Fusssohle.

Die Function fast sämtlicher Fussmuskeln ist durch ihre Namen ausgedrückt.

a) Die Muskeln des Fussrückens.

Die Muskeln des Fussrückens bestehen aus: 1) dem *M. extensor hallucis brevis*; 2) dem *M. extensor digitorum brevis.*

Beide Muskeln sind an ihrem Ursprunge vom Calcaneus miteinander verschmolzen.

---

[1]) Die alte Bezeichnung dieses Muskels als *M. nauticus* ist, wie HYRTL bemerkt, demzufolge nicht als „Schwimmmuskel", sondern als „Schiffermuskel" zu übersetzen, da der M. tibialis post. wohl beim Klettern der Matrosen, aber nicht beim Schwimmen in Tätigkeit treten kann.

1. Der *M. extensor hallucis brevis* entspringt von der oberen Fläche des Proc. anterior calcanei (und der unteren Fläche des Lig. cruciatum) und geht in die Extensorensehne der grossen Zehe über, wo seine Fasern jedoch nur bis zur Basis der I. Phalange gelangen.

2. Der *M. extensor digitorum brevis* entspringt von der oberen und lateralen Fläche des Proc. anterior calcanei; seine 4 Sehnen gehen zu den 4 übrigen Zehen des Fusses und verschmelzen daselbst ohne scharfe Grenze mit den Sehnenzipfeln des Extensor digitorum longus, indem sie gemeinsam mit den letzteren die complicierte Extensorensehne bilden, welche sich am Fusse ähnlich wie an der Hand verhält (s. S. 197).

b) Die Muskeln der Fusssohle.

Die Muskeln der Fusssohle zerfallen in drei Gruppen, nämlich in: *α*) die Muskeln des Grosszehenballens; *β*) die, Muskeln des Kleinzehenballens; *γ*) die mittleren Fussmuskeln oder Muskeln des Mittelballens.

α) Die Muskeln des Grosszehenballens.

Alle diese Muskeln inserieren sich an dem medialen oder lateralen Sesambein in der Gelenkkapsel des I. Metatarsophalangealgelenkes und können durch Vermittelung dieser Kapsel auch auf die I. Phalange der grossen Zehe einen Zug ausüben. Einen M. opponens besitzt die grosse Zehe nicht, weil beim Menschen der Fuss aus einem Greiforgan zu einem Gehorgan und dadurch der Opponens überflüssig geworden ist. In ganz besonderem Masse tritt beim Gehen die grosse Zehe in Tätigkeit weil die Körperlast hauptsächlich auf derselben ruht. Bei den Affen, wo der Fuss noch zum Greifen benutzt wird, fehlt auch der M. opponens nicht. Im Einzelnen verhalten sich diese Muskeln, nämlich: 1) der *M. abductor hallucis*, 2) der *M. flexor brevis hallucis* 3) *der M. adductor hallucis,* folgendermassen:

1. Der *M. abductor hallucis* entspringt vom Proc. medialis des Tuber calcanei (Tuberculum majus des Calcaneus) und dem Lig. laciniatum[1]) (mitunter mittels eines accessorischen Kopfes vom Os naviculare) und inseriert sich an dem medialen Sesambeine der grossen Zehe.

[1]) S. die Beschreibung der Fascie des Fusses (S. 271).

2. Der *M. flexor hallucis brevis* entspringt vom I. Keilbein und dem Lig. plantare longum[1]) und teilt sich in zwei Köpfe, von denen sich der eine am medialen Sesambein, der andere am lateralen Sesambein der grossen Zehe anheftet.

3. Der *M. adductor hallucis* setzt sich aus einem schrägen und einem queren Kopfe zusammen. Der schräge Kopf nimmt seinen Ursprung von einer Linie, welche vom Würfelbein und dem vorderen Teile des Lig. plantare longum über das III. Keilbein und die Sehne des M. peronaeus longus hinweg bis zu den Basen des II. und III. Metatarsalknochens hinzieht, der quere Kopf (*M. transversus plantae*) entspringt mit 3 Zipfeln von der unteren Kapselwand der 3 letzten Metatarsophalangealgelenke. Beide Köpfe inserieren sich am lateralen Sesambein der grossen Zehe.

β) Die Muskeln des Kleinzehenballens.

Die Muskeln dieser Gruppe bestehen aus: 1) dem *M. abductor digiti minimi;* 2) dem *M. flexor brevis digiti minimi;* 3) dem *M. opponens digiti minimi.* Von denselben ist der M. flexor brevis sehr unbeständig und vielfach von dem M. oppenens nicht deutlich zu trennen.

1. Der *M. abductor digiti minimi* entspringt von dem Proc. lateralis des Tuber calcanei (Tuberculum minus des Calcaneus), sowie mittels eines accessorischen Kopfes von der Tuberositas ossis metatarsi V., und inseriert sich an der Basis der I. Phalange der kleinen Zehe.

2. Der *M. flexor brevis digiti minimi* entspringt mit dem M. opponens zusammen von den vorderen Zipfeln des Lig. plantare longum und der Basis des V. Mittelfussknochens und geht mit dem M. abductor vereinigt zur Basis der I. Phalange der kleinen Zehe hin.

3. Der *M. opponens digiti minimi* entspringt wie der vorige, erreicht aber nicht die I. Phalange, sondern setzt sich am Körper des V. Metatarsale an.

γ) Die mittleren Fussmuskeln.

Zu dieser Gruppe gehören: 1) der *M. flexor digitorum brevis*; 2) der *M. quadratus plantae;* 3) die *Mm. lumbricales;* 4) die *Mm. interossei.*

---

[1]) Es ist zu beachten, dass das *Lig. plantare longum* den grössten Teil der Fusssohle einnimmt und infolgedessen einer grossen Anzahl der Fusssohlenmuskeln zum Ursprung dient.

1. Der *M. flexor digitorum brevis* entspringt vom Proc. medialis des Tuber calcanei (Tuberculum majus des Calcaneus) und der Aponeurosis plantaris, mit welcher sein hinterer Abschnitt infolgedessen fest verwachsen ist, und inseriert sich mit 4 Sehnenzipfeln an den Basen der Mittelphalangen der 4 letzten Zehen. Die 4 Sehnen des M. flexor digitorum brevis werden von den Sehnen des M. flexor digitorum longus perforiert, welche (in der aufrechten Stellung des Menschen) über dem ersteren Muskel, d. h. also zwischen jenem und den Fussknochen, gelegen sind und, wie schon erwähnt, bis zur Basis der Endphalange gehen. Der M. flexor digitorum brevis ist also als Analogon des M. flexor digit. sublimis der Hand aufzufassen.

Auch hier gilt, wie bei der Hand, das Gesetz, dass der oberflächlichere (nicht der kürzere) von beiden Flexoren der perforierte ist und sich an der Basis der II. Phalange ansetzt. Würde die Sehne des M. flexor digitorum brevis bis zur III. Phalange gehen, so könnte überhaupt kein Perforationsverhältnis stattfinden.

2. Der *M. quadratus plantae* (auch als Caro quadrata Sylvii oder als Caput plantare des M. flexor digitorum longus bezeichnet) bildet einen vierseitigen Muskel, welcher (von dem vorigen Muskel bedeckt) an der medialen und unteren Fläche des Calcaneus seinen Ursprung nimmt und schräg nach vorn zur Sehne des M. flexor digitorum longus hinzieht. Der M. quadratus plantae ist ein sogen. Leit- oder Zügelmuskel, welchem die Aufgabe zufällt, die Sehne des M. flexor digitorum longus zurechtzuziehen. Da letztere Sehne, vom Malleolus medialis kommend, in schräger Richtung durch die Fusssohle läuft und da bei einem schrägen Zuge durch Reibung immer mehr Kraft verloren geht, als bei einem graden, so dient der Quadratus plantae dazu, den schrägen Zug des M. flexor digitorum longus auf die Zehen in einen graden zu verwandeln, wodurch natürlich eine kräftigere Flexion der letzteren ermöglicht wird.

3. Die 4 *Mm. lumbricales* entspringen von dem Grosszehenrande der 4 Sehnenzipfel des M. flexor digitorum longus[1]) und gehen am Grosszehenrande der I. Phalange in die Extensorensehne der 4 letzten Zehen über. Das Verhältnis der Lumbricales zu diesen Extensorensehnen ist ebenso wie an der Hand, nur

---

[1]) Die drei lateralen Mm. lumbricales entspringen übrigens nicht allein vom Grosszehenrande der entsprechenden Sehnen, sondern aus den Winkeln der einander zugekehrten Sehnenränder des M. flexor digitorum longus.

viel unregelmässiger, indem dieselben sich mitunter direct an der I. Phalange inserieren oder doch der Strecksehne nur wenige Fasern abgeben.

4. Die *Mm. interossei* des Fusses teilt man in *Interossei dorsales* und *Interossei plantares* ein. Über dieselben ist das Nötige bereits bei der Hand (s. S. 195—198) erwähnt worden; nur muss hinzugefügt werden, dass diese Muskeln und ihre Wirkungen beim Fuss in mehr verkümmerter Form zutage treten. Der Hauptunterschied zwischen Hand und Fuss besteht darin, dass beim Fuss die Axe, um welche sich die Interossei gruppieren, nicht durch die dritte, sondern durch die zweite Zehe geht. Ausserdem ist der M. interosseus plantaris I mit dem Adductor hallucis untrennbar verschmolzen, so dass man gezwungen ist, beim Fuss nur 3 Interossei plantares anzunehmen, während man bei der Hand bekanntlich 4 Interossei volares unterscheiden kann. Auch betreffs der Function der Mm. interossei ist für den Fuss dasselbe wie für die Hand gültig.

E. Die Fascien der unteren Extremität.

Zu den Fascien der unteren Extremität ist zunächst ein im Abdomen gelegenes Fascienblatt, die *Fascia iliaca*, zu rechnen, welche die Vorderfläche des M. iliopsoas bekleidet. Die Fascia iliaca nimmt zugleich mit diesem Muskel ihren Ursprung von den Lendenwirbeln und dem Rande des grossen Beckens. Lateral ist sie mit der Crista iliaca, medial mit der Linea terminalis s. arcuata fest verwachsen, erstreckt sich jedoch an der letzteren nur bis zur Eminentia iliopectinea. An dieser Stelle bildet die Fascia iliaca das *Lig. iliopectineum*, d. h. einen stärkeren Streifen, welcher von der Eminentia iliopectinea zum Poupart'schen Bande hinzieht (s. Fig. 14 S. 226) und unterhalb des letzteren die Lacuna vasorum von der Lacuna musculorum scheidet. Vorn ist die Fascia iliaca mit dem Poupart'schen Bande verwachsen: doch hört sie an dem letzteren nicht auf, sondern setzt sich als dünnes Blatt auf den Oberschenkel fort, indem sie die vordere Fläche des M. iliopsoas bis zu seinem Ansatz überzieht. Von hier aus erstreckt sie sich als *Fascia pectinea* ganz in derselben Weise auch vor dem M. pectineus nach medianwärts, indem sie oben mit dem Pecten pubis, unten mit dem Labium mediale der Linea aspera femoris, medial mit dem oberflächlichen Blatte der Fascia lata verschmilzt. Die Fascia pectinea nebst demjenigen Teil der

Fascia iliaca, welcher in der beschriebenen Weise die Fossa iliopectinea bekleidet, hat man auch als *Fascia iliopectinea* oder als tiefes Blatt der Oberschenkelfascie zusammengefasst. Die A. und V. iliaca ext. sind medial von der Fascia iliaca, die A. und V. femoralis vor der Fascia iliopectinea gelegen.

Die Oberschenkelfascie, *Fascia lata*, ist durch ihre grosse Stärke ausgezeichnet und, wenigstens an der vorderen Seite des Oberschenkels, deutlich in ein oberflächliches[1]) und ein tiefes Blatt zu trennen.

Von dem tiefen Blatte der Fascia lata der sogen. *Fascia iliopectinea*, haben wir soeben gesprochen, und es wäre nur hinzuzufügen, dass dasselbe nach abwärts, median- und lateralwärts sich mit dem oberflächlichen Blatte vereinigt. Beide Blätter sind sonst am ganzen Oberschenkel miteinander verwachsen — abgesehen davon, dass sie die grossen Oberschenkelgefässe zwischen sich fassen. Ausser der A. und V. femoralis sind zwischen beiden Blättern auch noch die Mm. sartorius und tensor fasciae latae gelegen.

Das oberflächliche Blatt der Fascia lata ist oben mit dem Kreuzbein, mit der Crista iliaca und dem Poupart'schen Bande, medial mit dem Ramus inferior ossis pubis und ossis ischii fest verbunden und erstreckt sich von hier nach abwärts, indem es sämtliche Oberschenkelmuskeln umhüllt. Dicht unterhalb des Poupart'schen Bandes und etwas nach medianwärts ist die Fascia lata durch die Eintrittstelle der V. saphena magna durchbrochen (s. Fig. 6 S. 150). An der Stelle, wo die Vene unter die Fascie tritt, bildet die letztere einen sichelförmigen Vorsprung, den *Processus falciformis (Incisura falciformis* von HENLE), dessen Concavität *(Margo falciformis)* nach medianwärts gekehrt ist, und unterhalb dessen mitunter noch ein Stück der A. femoralis, beständig ein solches der V. femoralis zutage tritt, in welche sich die V. saphena magna ergiesst. Das obere Horn des Proc. falciformis endet entweder am Gimbernat'schen Bande oder in der Nähe desselben, das untere Horn verliert sich allmählich an der

---

[1]) Das oberflächliche Blatt der Fascia lata ist jedoch nicht mit der allgemeinen Körperfascie, *Fascia superficialis corporis*, zu verwechseln, welche noch ausserdem den ganzen Körper und somit auch die untere Extremität unmittelbar unter dem subcutanen Fettgewebe als dünne Bindegewebslage überzieht. Nach JOESSEL besteht hier auch die letztere aus zwei deutlichen Schichten, zwischen denen bei fettleibigen Personen noch eine beträchtliche Menge von Fettgewebe eingelagert ist.

Vorderfläche der Fascie. Medial von dem Proc. falciformis ist nun die Eintrittstelle der V. saphena magna zu einer seichten Grube, der *Fossa* s. Fovea *ovalis* vertieft, welche gewöhnlich durch einzelne Lymphdrüsen sowie durch Binde- oder Fettgewebe bezw. verschiedene Gefässe und Nerven ausgefüllt wird. Ausser der V. saphena magna brechen nämlich in der Fossa ovalis oder neben derselben noch die Aa. und Vv. pudendae externae, der N. lumboinguinalis und verschiedene Lymphgefässe des Oberschenkels durch, so dass hier die die Fossa deckende, ziemlich derbe Bindegeweblage immer ein durchlöchertes Aussehen zeigt, woher die Bezeichnung derselben als *Lamina cribrosa* oder *Fascia cribriformis* herrührt. Geht man mit dem Finger längs der V. saphena und femoralis und dem Proc. falciformis nach oben, so gelangt man zwischen dem oberflächlichen und tiefen Blatte der Fascia lata bis zu dem inneren Schenkelring, *Annulus femoralis* s. cruralis *internus*, welcher, wie dies schon bei der Beschreibung des Poupart'schen Bandes erwähnt wurde, zwischen dem Lig. Gimbernati und der V. femoralis gelegen ist. Der Finger befindet sich alsdann in dem sogen. Schenkelkanal, *Canalis femoralis* s. cruralis, durch welchen sich häufig, besonders bei weiblichen Individuen, die Schenkelbrüche, *Herniae femorales* s. crurales, hervordrängen. Doch ist dabei zu bemerken, dass der Schenkelkanal keineswegs einen wirklichen Kanal darstellt, da derselbe von lockerem Bindegewebe ausgefüllt ist; durch das letztere müssen sich die Schenkelbrüche ihren Weg bahnen. Ausserdem ist in demselben häufig eine Lymphdrüse, die sogen. Rosenmüller'sche Drüse, gelegen. Der äussere Schenkelring, *Annulus femoralis* s. cruralis *externus*, würde also durch die Fossa ovalis gebildet sein, und in der Tat treten grössere Schenkelbrüche durch dieselbe hervor und bleiben unter der Haut des Oberschenkels liegen. An der lateralen Seite des Oberschenkels ist die Fascia lata durch verticale Faserzüge verstärkt, welche man als Maissiat'schen Streifen, *Tractus iliotibialis*, bezeichnet. Dieser Streifen ist hauptsächlich durch die sehnigen Ausstrahlungen des M. tensor fasciae latae und M. glutaeus maximus gebildet und erstreckt sich nach abwärts bis zum Condylus lat. tibiae (Tubercule de Gerdy) hin, wo er sich anheftet. Nach MAISSIAT soll dieser Streifen die Adductionsbewegung des Oberschenkels hemmen. Als Fortsetzung des Maissiat'schen Streifens nach hinten ist das *Septum* s. Lig. *intermusculare laterale* s. externum zu betrachten, welches sich zwischen den M. vastus lateralis und die Flexoren des Ober-

schenkels einschiebt und an dem ganzen Labium laterale der Linea aspera femoris ansetzt. Ein zweites Fascienblatt, das *Septum* s. Lig. *intermusculare mediale* s. internum, geht von der Fascia lata zwischen dem M. vastus medialis und den Adductoren in die Tiefe und befestigt sich am ganzen Labium mediale. Weit schwächer ist noch ein drittes, nicht besonders benanntes Fascienblatt, welches sich in ganz ähnlicher Weise zwischen den Adductoren und Flexoren in die Tiefe senkt; oberhalb der Kniekehle erreicht dasselbe jedoch nicht mit seinem Ansatze das Femur, sondern pflegt mit dem Lig. intermusculare laterale zu verschmelzen. Durch diese drei Fascienblätter oder Ligamente wird also die Musculatur des Oberschenkels in die bekannten drei Muskelcomplexe oder Muskelgruppen, nämlich die Extensoren, Flexoren und Adductoren geschieden. Am wichtigsten in praktischer Beziehung ist das Lig. intermusculare laterale, längs dessen man an der ganzen Aussenseite des Oberschenkels bis zum Os femoris vordringen kann, ohne Gefässe, Muskeln oder Nerven zu verletzen. Im Übrigen ist die Fascia lata von den Muskeln überall durch lockeres Bindegewebe getrennt, in welchem sich subfasciale Entzündungen und Eiterungen natürlich sehr weit verbreiten können.

Am Knie ist die Fascia lata vorn mit der Patella gänzlich, mit den Kniescheibenbändern und der Sehne des Quadriceps femoris zum Teil verwachsen. Hinten ist sie dagegen von der Kniegelenkkapsel durch die Fettmassen, grossen Gefässe und Nerven getrennt, welche in der Kniegelenkgrube, *Fossa poplitea*, gelegen sind. Die Fossa poplitea hat eine rautenförmige Gestalt: sie wird oben an der lateralen Seite vom M. biceps, an der medialen von den Mm. semitendinosus und semimembranosus begrenzt, während ihre beiden unteren Seiten durch den medialen und lateralen Gastrocnemiuskopf gebildet werden. Die Lage der grossen Gefässe und Nerven in dieser Grube ist eine derartige, dass am oberflächlichsten (also dicht unter der Fascie) der N. tibialis (lateral von demselben der N. peronaeus), unter dem N. tibialis die V. poplitea (vielfach doppelt) und endlich am tiefsten, also dicht auf dem Knochen und der Kapsel, die A. poplitea gelegen ist.[1]) Dabei ist der N. tibialis zugleich am meisten lateral, die

---

[1]) Mnemotechnisch wird das Wort *Newa* angegeben, um hier das Lageverhältnis des Nerven, der Vene und der Arterie zu bezeichnen (also Ne. V. A. in der Richtung von der Oberfläche nach der Tiefe gerechnet).

A. poplitea am meisten medial gelegen. Da die Fascie vorn mit der Kniegelenkkapsel fest verwachsen, hinten dagegen von derselben durch lockeres Fettgewebe getrennt ist, so folgt daraus, dass unter der Fascie befindliche Abscesse des Oberschenkels sich wohl an der hinteren, aber nicht an der vorderen Seite nach dem Unterschenkel hinabsenken können.

Vom Knie aus erstreckt sich die Fascie als *Fascia cruris* continuierlich auf den Unterschenkel nach abwärts, indem sie mit dem Periost der beiden Unterschenkelknochen überall dort mehr oder weniger fest verwachsen ist, wo die letzteren nicht von Muskeln bedeckt sind, sondern mit ihr in unmittelbarer Berührung stehen. Oben und vorn ist sie jedoch nicht allein mit den Condylen der Tibia und dem Capitulum fibulae, sondern auch mit den Extensoren so fest verbunden, dass man bei der Praeparation am besten die Fascie mit den Muskeln im Zusammenhange lässt. Weiter abwärts ist sie dagegen von den Muskeln durch lockeres Bindegewebe getrennt. An der hinteren Seite des Unterschenkels muss man ein oberflächliches und ein tiefes Blatt der Fascia cruris unterscheiden, von denen das erstere, die *Fascia cruris superficialis*, den M. triceps surae an seiner Oberfläche locker bedeckt, während das letztere, die *Fascia cruris profunda*, zwischen dem ebengenannten Muskel und den tiefen Beugemuskeln gelegen ist. Nach oben hin setzt sich das tiefe Blatt (*Lamina profunda*) an der hinteren Fläche des M. popliteus bis zur Kniegelenkkapsel fort, seitlich ist es an die Tibia und Fibula befestigt und auf diese Weise auch mit dem oberflächlichen Blatt verbunden. Während das tiefe Blatt im oberen Teile sehr dünn und zart ist, verstärkt sich dasselbe nach abwärts ganz erheblich durch quere Faserzüge, welche sich bis zum Calcaneus hinab erstrecken. Was das oberflächliche Blatt (*Lamina superficialis)* betrifft, so schiebt sich von demselben ein derber Streifen, das *Septum* s. *Lig. intermusculare fibulare*, zwischen die Mm. peronaei und die Extensoren in die Tiefe, indem es sich an der Fibula befestigt. An der vorderen Seite des Unterschenkels sind oberhalb der Malleolen in die Fascie stärkere quere Fasern eingewebt, welche zwischen Tibia und Fibula verlaufen und das sogen. *Lig. transversum cruris* bilden. Ganz in derselben Weise zeigt sich vor dem Talocruralgelenk das *Lig. cruciatum* in die Fascie eingewebt. Die Faserzüge der letzteren kreuzen sich, indem sie von den beiden Malleolen zum medialen und lateralen Fussrand verlaufen. Nach HENLE sollte dieses Band eigentlich nicht als Lig.

cruciatum bezeichnet werden, weil gewöhnlich der obere laterale Schenkel desselben nur schwach entwickelt ist und das Band somit meistens nicht ein kreuzförmiges, sondern ein λ-ähnliches Aussehen hat. Das Lig. cruciatum bildet ein Retinaculum für die Sehnen der Extensoren, welche unter demselben in drei, durch Septa von einander getrennten Fächern (das eine für den M. tibialis ant., das zweite für den M. extensor hallucis longus, das dritte für die Mm. extensor dig. comm. und peronaeus tertius) zum Fuss ziehen.[1]) Ein ähnliches Retinaculum für die Sehnen des M. tibialis post. und M. flexor dig. comm. longus ist in die Fascie an der medialen Seite des Fussgelenkes in Gestalt des *Lig. laciniatum* (internum) eingewebt, welches vom Malleolus medialis zum Calcaneus herabzieht. Ebenfalls als eine Verstärkung der Fascie ist endlich das *Retinaculum tendinum mm. peronaeorum superius* (Lig. laciniatum externum) aufzufassen, welches vom Malleolus lateralis zum Calcaneus verläuft und, wie dies im Namen liegt, die Sehne des M. peronaeus longus und brevis hinter dem lateralen Knöchel zurückhält. Als ein mehr selbständiges, jedoch fest mit der Fascie verwachsenes, halbringförmiges Ligament ist ausserdem noch das *Retinaculum tendinum mm. peronaeorum inferius* zu nennen, welches (durch eine Scheidewand in zwei Fächer geteilt und an die Procc. trochleares angeheftet) an der Seitenfläche des Fersenbeines die Sehnen der Mm. peronaei in die für dieselben bestimmten Furchen einschliesst.

Die Fascie an der Dorsalseite des Fusses ist eine directe Fortsetzung der Fascia cruris; sie ist, abgesehen von den eben erwähnten Verstärkungsbändern, dünn, schlaff und gegen die darunter liegenden Sehnen leicht verschieblich. Durch ihre grosse Stärke und sehnige Beschaffenheit ist dagegen die oberflächliche Fascie an der Plantarseite, *Fascia plantaris,* ausgezeichnet, welche die wichtige Function besitzt, die in der Fusssohle gelegenen Gebilde vor Druck zu schützen. Der mehr sehnige Teil dieser Fascie, *Aponeurosis plantaris,* entspringt am Tuber calcanei und setzt sich nach vorn bis zu den Köpfchen der Mittelfussknochen fort; hier teilt sie sich in fünf Stränge — für sämtliche Zehen —, welche sich schliesslich gabelförmig teils an der Haut, teils an

[1]) Streng genommen besteht das Lig. cruciatum aus zwei Blättern, welche sich nach HENLE „wiederholt vereinigen und trennen, um in gesonderten platten Ringen die Sehnen des Ext. dig. longus, des Ext. hall. long. und des Tibialis ant. einzuschliessen". Das tiefe Blatt desselben würde mit dem Periost des Fersenbeines verschmolzen sein.

den Basen der Grundphalangen inserieren. Diese fünf Stränge sind ausserdem durch Querfasern *(Fasciculi transversi)* verbunden. Medianwärts und lateralwärts geht die Fascia plantaris an der Oberfläche des M. abductor hallucis und dig. minimi continuierlich in die Rückenfascie des Fusses über, indem sie an den Fussrändern überall dort mit dem Periost der Fussknochen verwachsen ist, wo sie mit den letzteren in unmittelbare Berührung tritt. Ebenso ist die Fascie mit den angrenzenden Muskeln mehr oder weniger fest verbunden, am innigsten mit dem hinteren Teile des M. flexor digitorum brevis, so dass es sich empfiehlt, bei der Praeparation dieses Muskels die Fascie quer zu durchschneiden, hinten mit dem Muskelfleisch im Zusammenhang zu lassen und nur vorn von demselben abzulösen. Zwischen die drei grossen Muskelgruppen der Fusssohle schickt die Fascia plantaris Septa hinein, welche mit der Fascia interossea der Fusssohle verschmelzen. Ausser der soeben erwähnten oberflächlichen Fascie findet sich nämlich ebensowohl an der Dorsal- wie an der Plantarseite des Fusses noch ein tiefes Fascienblatt, die *Fascia interossea dorsalis* und *plantaris*, welche den Mm. interossei dicht aufliegt und mit sämtlichen Metatarsalknochen verwachsen ist.

Es erübrigt noch, die wichtigeren Durchtrittstellen für die Hautnerven und Hautvenen durch die Fascien der unteren Extremität zu erwähnen. Die Fossa ovalis ist bereits als Eintrittstelle für die *V. saphena magna* beschrieben worden. Die *V. saphena parva* senkt sich in der Kniekehle in die V. poplitea ein. Von Nerven tritt am Oberschenkel durch die Fossa ovalis oder den Proc. falciformis der *N. lumboinguinalis* zur Haut. Der *N. cutaneus femoris lateralis* bricht gewöhnlich 2—3 cm unterhalb der Spina iliaca ant. sup., der *N. cutaneus anterior* meist vorn in der Mitte des Oberschenkels, der *N. cutaneus medialis* meist in gleicher Höhe und etwas weiter medial durch die Fascie hindurch. Die Durchtrittstelle für den Hauptast des *N. obturatorius* ist ziemlich hoch oben an der medialen Seite des Oberschenkels (etwa zwischen dem oberen und mittleren Drittel desselben) gelegen. Der Hauptstamm des *N. cutaneus femoris posterior* durchbohrt die Fascie meistens erst in der Gegend der Kniekehle; der *N. saphenus (major)* an der medialen Seite der Kniegegend. Ein besonderer Zweig des N. saphenus, der *R. infrapatellaris*, kann mitunter schon etwas oberhalb der Kniegegend die Fascie durchbrechen. Am Unterschenkel wird die Fascie vorn (im unteren Drittel desselben) durch die Zweige des *N. peronaeus superficialis*,

hinten und lateral (etwas unter der Kniekehle) durch den *N. cutaneus surae lateralis (N. communicans peronaei)*, endlich am lateralen Rande der Achillessehne (in dem mittleren Drittel des Unterschenkels) durch den *N. cutaneus surae medialis (N. communicans tibialis)* perforiert. Die eben erwähnten Durchtrittstellen der Nerven durch die Fascie haben hauptsächlich deswegen ein practisches Interesse, weil sie bei Neuralgien mit Vorliebe die sogen. *Points douloureux* darstellen.

Die Schleimscheiden (Sehnenscheiden) und Schleimbeutel des Fusses.

Am Fussrücken werden die Sehnen der dort gelegenen Muskeln von 4 gesonderten Schleimscheiden umgeben. Die erste Schleimscheide gehört dem *M. tibialis anterior* an; sie beginnt (cf. JOESSEL. Topograph. Anatomie) schon 5—6 cm über dem Knöchelgelenk und pflegt sich unter dem Lig. cruciatum bis zum Schiffbein zu erstrecken. Etwas tiefer, nämlich ungefähr 1 cm über dem Knöchelgelenk, beginnt die zweite, die Schleimscheide für den *M. extensor hallucis longus*, und begleitet die Sehne desselben bis in die Nähe des I. Metatarsalknochens, mitunter sogar bis zur Grundphalange hin. Ein wenig höher, d. h. etwa 2 cm über dem Knöchelgelenk, ist der Anfang der dritten, für den *M. extensor digitorum longus* und *peronaeus tertius* bestimmten Schleimscheide, welche sich etwa bis in die Nähe des Chopart'schen Gelenkes erstreckt. Die vierte Scheide umschliesst zugleich die *Mm. peronaeus longus* und *brevis;* sie beginnt etwa 3 bis 4 cm über der Spitze des Malleolus lateralis und kann sich ebenfalls bis zum Chopart'schen Gelenk erstrecken. Während ihres Verlaufes an der Fusssohle ist die Sehne des M. peronaeus longus von einer zweiten, besonderen Schleimscheide umgeben. Die Verbindungslinie zwischen den oberen (proximalen) Enden der eben genannten Sehnenscheiden bildet also einen nach abwärts convexen Bogen, dessen höchster Punkt, entsprechend dem M. tibialis anterior, am meisten medial gelegen ist. Die unteren (distalen) Enden reichen sämtlich bis in die Nähe des Chopart'schen Gelenkes — nur die Scheide für den M. extensor hallucis longus erstreckt sich bis in die Nähe des I. Metatarsalknochens.

An der Fusssohle sind von gesonderten Schleimscheiden umgeben 1) der *M. tibialis posterior;* 2) der *M. flexor digg. pedis longus;* 3) der *M. flexor hallucis longus*. Die Scheiden für die beiden erstgenannten Muskeln beginnen dicht oberhalb

des medialen Knöchels, diejenige für den *M. flexor hallucis longus* gewöhnlich etwas tiefer, also ungefähr in der Höhe der Articulatio talocruralis. Die Scheide des *M. tibialis posterior* begleitet die Sehne dieses Muskels bis zum Chopart'schen Gelenk, während sich die Scheiden für die beiden anderen Sehnen bis über die Kreuzungstelle derselben hinaus erstrecken. Ausserdem ist die Sehne des *M. peronaeus longus*, wie schon erwähnt, während ihres Verlaufes in der Fusssohle vom lateralen Fussrande bis zur Insertion von einer zweiten Schleimscheide umschlossen. Auch die Sehnen der *Mm. lumbricales* sind in der Gegend der Metatarsalköpfchen noch ganz oder teilweise von kurzen Schleimscheiden umhüllt.

An den Zehen sind die Sehnen des *M. flexor digitorum longus* und *brevis* ähnlich wie an den Fingern von Schleimscheiden umhüllt, welche durch eine fibröse Scheide, *Vagina fibrosa*, in den Längsrinnen der Phalangen festgehalten werden. Auch bei den Zehen sind in die fibröse Scheide Verstärkungstreifen eingewebt, welche man allgemein als *Ligg. vaginalia*, im Einzelnen je nach ihrer Verlaufsrichtung als *Ligg. annularia*, *cruciata* und *obliqua* bezeichnet hat. Ein continuierlicher Zusammenhang zwischen den Schleimscheiden der Zehen und der Fusssohle, wie wir sie (wenigstens für den Daumen und kleinen Finger) bei den Flexoren der Hand nahezu constant vorfinden (s. S. 202), ist am Fusse jedoch nicht vorhanden. Dass eine genaue Kenntnis der Sehnenscheiden in chirurgischer Beziehung von Wichtigkeit ist, ist bereits bei Besprechung der Fascie der oberen Extremität erörtert worden.

Ausser den eben geschilderten Schleimscheiden sind am Fusse noch eine ganze Anzahl von mehr oder weniger constant vorkommenden Schleimbeuteln vorhanden, für welche auf die in meinem anatomischen Atlas gegebenen Abbildungen des Näheren verwiesen werden muss. Hier mag nur erwähnt werden, dass zunächst subcutane Schleimbeutel an den beiden Malleolen, ferner an den drei hauptsächlichsten Unterstützungspunkten der Fusssohle, nämlich am Tuber calcanei und an den Köpfchen des ersten und fünften Metatarsalknochens, schliesslich auch am Fussrücken oberhalb der beiden ebengenannten Stellen und der Köpfchen der Grundphalangen sich vorfinden können. Von den subfascialen bezw. subtendinösen Schleimbeuteln mögen hier nur noch die Bursae unter den Insertionssehnen des M. tibialis anterior und posterior sowie die Bursae intermetatarsophalangeae (zwischen den Metatarsophalangealgelenken) besonders genannt sein.

F. Der Schenkelkanal.

Um nicht unnötigerweise bereits bekannte Dinge zu recapitulieren, sei zunächst auf dasjenige verwiesen, was bereits S. 226 beim Poupart'schen Bande und S. 266 bei der Fascia lata über diesen Gegenstand gesagt wurde. Zum besseren Verständnis der etwas schwierigen anatomischen Verhältnisse müssen ferner Fig. 6 auf S. 150, Fig. 7 auf S. 151 und Fig. 14 auf S. 226 genauer studiert werden.

Der Schenkelkanal *Canalis femoralis* s. cruralis, bildet keinen offenen Gang, sondern stellt lediglich einen mit Bindegewebe ausgefüllten Weg dar, in welchen unter gewissen Umständen die Baucheingeweide von den Bauchmuskeln hineingepresst werden können.[1]) Liegen derartige Eingeweide im Schenkelkanal, so wird dieser Zustand als Schenkelbruch, *Hernia femoralis* s. cruralis, bezeichnet. An dem Schenkelkanal kann man nun ähnlich wie an dem Leistenkanal den sogen. inneren Schenkelring, die Wände und den äusseren Schenkelring unterscheiden.

1. Der innere Schenkelring, *Annulus femoralis* s. cruralis *internus* (auch kurzweg als Schenkelring oder Schenkellücke im engeren Sinne bezeichnet), bildet die Eintrittpforte für die Schenkelbrüche, wenn dieselben aus der Bauchhöhle in den Schenkelkanal eindringen: er ist zugleich die engste Stelle des Kanals, an welcher es somit am häufigsten zu Einklemmungen des Bruches kommt. Der innere Schenkelring ist eine unterhalb des medialen Endes des Lig. Pouparti gelegene Lücke von annähernd elliptischer Gestalt (s. Fig. 14): sein oberer Rand wird somit von dem Poupart'schen Bande, sein medialer Rand von dem Lig. Gimbernati, sein unterer Rand vom Pecten ossis pubis resp. von dem längs des letzteren verlaufenden Lig. pubicum Cooperi (s. S. 227), endlich sein lateraler Rand von der V. femoralis, richtiger gesagt, von der die V. und A. femoralis gemeinsam umhüllenden fibrösen Gefässscheide[2]) gebildet. Die A.

---

[1]) ROSER (Chirurg.-Anatomisches Vademecum' S. 116) gibt allerdings an: „die Schenkelbrüche entstehen nicht durch Druck von innen, sondern durch Herauszerrung", ohne übrigens an der ebengenannten Stelle diese Ansicht irgendwie zu begründen.

[2]) Wenn hier und späterhin von der Gefässscheide (Cruralscheide) kurzweg die Rede ist, so ist damit niemals das von den vielen englischen und deutschen Autoren unter dieser Bezeichnung zusammengefasste oberflächliche und tiefe Blatt der Fascia lata gemeint, zwischen denen die Vasa femoralia gelegen sind.

und. V. epigastrica inferior ist somit auch am lateralen bzw. oberen Rande des inneren Schenkelringes und folglich auch der Schenkelbrüche gelegen. Hierbei ist zu beachten, dass in der aufrechten Stellung des Menschen die Ebene des inneren Schenkelringes schräg nach vorn geneigt ist, d. h. dass der obere Rand mehr nach vorn, der untere mehr nach hinten gelegen ist. Wichtig ist ferner, dass, von der Bauchseite aus betrachtet, das Gimbernat'sche Band mit der Schenkelvene eine Art von trichterförmigem Raum (*Infundibulum*, *Entonnoir crural* der Franzosen) bildet, dessen tiefste und engste Stelle durch den Annulus femoralis int. gegeben sein würde, was möglicherweise das Entstehen der Brüche begünstigt.

Indessen bildet der innere Schenkelring nur eine schematische Lücke: in Wirklichkeit ist derselbe durch eine bald mehr lockere, bald mehr feste Bindegewebmasse ausgefüllt, welche man als *Septum femorale* s. crurale (nach CLOQUET) bezeichnet hat. Dieses Septum femorale wird durch die von der unteren Extremität in die Bauchhöhle ziehenden Lymphgefässe durchbrochen. Nicht selten ist zwischen den Fasern des Septum sogar eine Lymphdrüse, die sogen. Rosenmüller'sche Drüse, gelegen. An der gegen die Bauchhöhle gewandten Fläche des Septum ist die Fascia transversalis, nach innen von der letzteren das Peritonaeum gelegen, von welchem bereits früher gesagt wurde, dass es an der Stelle des inneren Schenkelringes (also auch des Infundibulum) eine kleine Bucht oder Grube, die sogen. *Fovea femoralis* s. cruralis, bildet (s. Fig. 7 auf S. 151).

2. Die Wände des Schenkelkanals werden nun in folgender Weise gebildet. Die vordere Wand wird durch den oberen Teil (das sogen. obere Horn) des *Processus falciformis* (s. Fig. 6) dargestellt, von welchem bei der Beschreibung der Oberschenkelfascie gesagt wurde, dass er ein Stück des oberflächlichen Blattes der Fascia lata ist. Die hintere Wand ist durch das tiefe Blatt der Fascia lata gegeben, welches die Fossa iliopectinea (also die Vorderfläche der Mm. iliopsoas und pectineus) überzieht und demzufolge auch als *Fascia iliopectinea* bezeichnet wird. Doch ist nur derjenige Teil dieser Fascie, welcher den

---

Als Gefässscheide bezeichne ich hier stets die von dem oberflächlichen Blatt der Fascia lata bedeckte bindegewebige Scheide, welche die A. und V. femoralis gemeinsam umhüllt. Durch eine Art von sagittalem Septum ist diese Gefässscheide im engeren Sinne in zwei Fächer, das eine für die Arterie, das andere für die Vene geteilt.

M. pectineus bekleidet, die sogen. *Fascia pectinea*, als hintere Wand des Schenkelkanals anzusehen. Die laterale Wand des letzteren wird durch die Gefässscheide der V. femoralis gebildet. Eine eigentliche mediale Wand ist endlich am Schenkelkanal nicht vorhanden, da die Grenze der letzteren an dieser Seite durch die Verwachsungstelle der Fascia pectinea mit dem oberflächlichen Blatte der Fascia lata gegeben ist.

3. Als äusserer Schenkelring, *Annulus femoralis* s. cruralis *externus*, d. h. als Austrittpforte der Schenkelbrüche aus dem Schenkelkanal unter die Haut, kann die *Fossa ovalis* angesehen werden, d. h. jene ovale vertiefte Stelle, welche von dem Rande des *Proc. falciformis* umgrenzt wird und der V. saphena magna behufs Einmündung in die V. femoralis zum Durchtritt dient. Um diese Durchtrittstelle sind die oberflächlichen Lymphdrüsen des Oberschenkels gelegen, hier treten auch eine Anzahl von kleinen Gefäss- und Nervenzweigen zur Haut (s. a. S. 268). Der Rand des Proc. falciformis bildet einen medianwärts concaven Bogen, *Margo falciformis*, welcher mit dem sogen. oberen Horn entweder am Gimbernat'schen Bande oder mehr abwärts an der Fascia pectinea entspringt, während das untere Horn sich unter der Eintrittstelle der V. saphena magna wieder nach einwärts krümmt. Von der Insertion des oberen Hornes ist nun die Länge des Schenkelkanals abhängig. Entspringt das obere Horn des Marg. falciformis direct am Gimbernat'schen oder gar am Poupart'schen Bande, so ist der Schenkelkanal nur kurz, so dass die durch den inneren Schenkelring austretenden Brüche sofort durch die Fossa ovalis unter die Haut gelangen müssen. Ist das obere Horn dagegen weiter abwärts in einer grösseren oder geringeren Entfernung vom Poupart'schen Bande an die Fascia pectinea befestigt, so müssen die Schenkelbrüche auch dementsprechend einen längeren oder kürzeren Weg zurücklegen, bevor sie aus der Fossa ovalis austreten. Von der Entwickelung des Proc. falciformis hängt ferner die Grösse der Fossa ovalis ab. Während die letztere für gewöhnlich nur so gross ist, dass der mediale Rand der V. femoralis unter dem Margo falciformis hervorsieht, kann in anderen Fällen der Rand des letzteren soweit zurückweichen, dass noch ein Teil der Arterie sichtbar wird. Unter der Bezeichnung Lamina s. *Fascia cribrosa* s. cribriformis endlich versteht ein Teil der Autoren ganz allgemein das oberflächliche Blatt der Fascia lata, insoweit dasselbe nach abwärts vom Poupart'schen Bande die Schenkelgefässe deckt, weil hier

nach Entfernung der hindurchtretenden Blutgefässe, Lymphgefässe und Nerven die Fascie ein durchlöchertes Aussehen zeigt. Andere Autoren — denen ich beipflichte — haben diesen von der Pariser Schule herrührenden Ausdruck auf denjenigen Teil der allgemeinen Körperfascie (s. S. 267 unten) bezogen, welcher den Proc. falciformis, die Fovea ovalis und die V. saphena magna bedeckt.

4. Die Schenkelbrüche, *Herniae femorales* s. crurales, treten somit in die dicht unterhalb der Fovea inguinalis medialis, gelegene Fovea femoralis s. cruralis hinein, schieben das Peritonaeum vor sich her und dringen im wesentlichen zwischen den Fasern des Septum femorale durch den inneren Schenkelring in den Schenkelkanal hinein, um den letzteren schliesslich durch die Fossa ovalis wieder zu verlassen und unter die Haut des Oberschenkels zu gelangen. Nach ROSER bleibt sogar stets der laterale Teil des Septum crurale in Gestalt eines fibrösen Stranges zwischen dem Bruch und der V. femoralis stehen, so dass er einen Druck auf die letztere verhindert, welcher zum Ödem oder zur Venenerweiterung an der unteren Extremität führen könnte. Nur bei sehr ausgedehnten Schenkelbrüchen oder sehr zart entwickeltem Septum femorale soll der eben erwähnte fibröse Strang nicht nachweisbar sein. Der Bruchsack der Schenkelbrüche besteht: 1) aus dem *Peritonaeum*, welches nach dem vorhin genannten Autor wegen seiner wenig entwickelten Verwachsungen mit der folgenden Fascie die Eigentümlichkeit besitzt, dass es auch an seiner Aussenfläche eine glatte, ja sogar mitunter glänzende Beschaffenheit zeigt, welche bei Operationen zu der irrigen Annahme führen kann, dass man es nicht mit dem Peritonaeum des Bruchsackes, sondern mit einer Darmschlinge zu tun hat; 2) aus der *Fascia propria herniae femoralis* (COOPER), d. h. einer aponeurotisch verdichteten, bindegewebigen Lage, welche sich aus den herausgedrängten und später zu einer gemeinsamen Ausbreitung verschmolzenen Fasern des Septum femorale, des im Schenkelkanal gelegenen lockeren Bindegewebes und der Fascia cribrosa, zusammensetzt. Die Schenkelhernien kommen im Gegensatz zu den Leistenbrüchen beim weiblichen Geschlechte bedeutend häufiger als beim männlichen vor, was vielleicht darauf zurückzuführen ist, dass bei Weibern infolge der grösseren Breite des Beckens auch der innere Schenkelring grösser zu sein pflegt. Beim Manne ist oberhalb des Schenkelbruches der Samenstrang gelegen.

In seltenen Fällen kann der Schenkelbruch zwischen dem Poupart'schen Bande und den Vasa femoralia, also vor den Schenkelgefässen, noch seltener zwischen der Arterie und dem Lig. iliopectineum, also lateral von den Schenkelgefässen oder endlich gar hinter den letzteren nach abwärts dringen und alsdann mitunter hinter dem oberflächlichen Blatte der Fascia lata liegen bleiben, ohne aus der Fossa ovalis herauszutreten. Diese Varietäten des Schenkelbruches haben einige Autoren veranlasst, als inneren Schenkelring nicht die oben beschriebene Lücke zwischen dem Gimbernat'schen Bande und der V. femoralis, sondern die ganze Lacuna vasorum (s. S. 227) zu bezeichnen.

Es möge noch an dieser Stelle darauf hingewiesen sein, dass für die Operation der eingeklemmten Schenkelbrüche gewisse Anomalien im Verlaufe der A. obturatoria oder A. epigastrica inf. von Wichtigkeit sind, über welche bei den letzteren Näheres nachzusehen ist.

Zweiter Teil.

Gefäss- und Nervenlehre.

K. - Kö. - RV - RK. - Lg - LV

A. Das Herz und der Herzbeutel.

1. Allgemeine Betrachtung des Herzens.

Das Herz, *Cor,* ist eine dickwandige, muskulöse Tasche, welche die Aufgabe hat, durch rythmische Contractionen das im Gefässsystem enthaltene Blut in steter circulierender Bewegung zu erhalten und durch alle Teile des Körpers zu treiben. Das Herz hat eine mit der Faust des betreffenden Individuums ungefähr übereinstimmende Grösse und ein annähernd kegelförmiges Aussehen. Man unterscheidet an demselben ein breites oberes Ende, *Basis cordis,* und ein mehr spitzes unteres Ende, die Herzspitze, *Apex cordis,* ferner eine gewölbte vordere und eine plane hintere Fläche, endlich einen scharfen rechten und einen stumpfen linken Rand. Durch die beiden Ränder werden einerseits die Basis und die Spitze miteinander verbunden, andererseits die vordere und hintere Fläche voneinander abgegrenzt.

Die Lage des Herzens (s. auch d. Kap. der Eingeweidelehre über die Lage der Brusteingeweide) ist eine derartige, dass etwa ein Drittel seiner Masse der rechten, etwa zwei Drittel der linken Körperhälfte angehören.[1]) Seine Längsaxe entspricht nicht der longitudinalen Körperaxe, sondern verläuft von rechts, oben und hinten nach links, unten und vorn. Die gewölbte vordere Fläche, *Facies sternalis* s. sternocostalis, sieht ein wenig nach links und oben und ist grösstenteils von beiden Lungen bedeckt, welche sich zwischen das Herz und die Brustwand mit ihren vorderen Rändern einschieben. Nur ein Teil des rechten Ventrikels bleibt unbedeckt und grenzt an das Sternum und den linken V.—VI. Rippenknorpel. Will man also bei einer Punction des Herzbeutels eine Verletzung der Lungen vermeiden, so sticht man am besten im V. Intercostalraum dicht

[1]) Der einfacheren Darstellung wegen sind der Herzbeutel und das Brustfell bei der Schilderung dieser Lageverhältnisse nicht berücksichtigt, obschon diese Häute selbstverständlicher Weise stets das Herz, die Lungen und ihre Nachbarorgane voneinander trennen.

neben dem linken Sternalrande ein. Die plane hintere Fläche des Herzens, *Facies diaphragmatica*, sieht dagegen ein wenig nach rechts und unten. Sie ruht auf dem vorderen Abschnitte des Centrum tendineum des Zwerchfelles und grenzt hinten an den Oesophagus und die Aorta descendens. Der scharfe rechte Rand liegt ein wenig nach vorn und unten; sein oberer Teil grenzt an die mediale Fläche der rechten Lunge, sein unterer Teil schiebt sich zwischen das Zwerchfell und die vordere Brustwand ein. Der stumpfe linke Rand ist nach hinten und oben gerichtet und grenzt an die mediale Fläche der linken Lunge. An der Aussenfläche des Thorax ist die Lage des Herzens folgendermassen zu bestimmen: Das rechte Drittel desselben liegt hinter der medialen Hälfte des III. und IV. rechten Rippenknorpels. Die Herzspitze entspricht in ihrer Lage dem V. linken Intercostalraum dicht unter der Grenze zwischen dem Knorpel und dem Knochen der V. Rippe. Die obere Grenze des Herzens überragt nur in sehr geringem Grade das III. Sternocostalgelenk, so dass also über dem letzteren hinter dem Sternum nur die grossen Gefässe des Herzens gelegen sein würden. Nach diesen Angaben lassen sich die Conturen der beiden Ränder des Herzens leicht ergänzen.

Betrachtet man die Oberfläche des Herzens, so sieht man, dass die grossen Gefässe desselben mit ihren Ursprungstellen sämtlich auf die Basis zusammengedrängt sind. Nach dem Schema des Herzens könnte man erwarten, dass nur die blutzuführenden Gefässe, also die Venen, an der Basis einmünden, dagegen die blutabführenden Gefässe, also die Arterien, an der Spitze ihren Ursprung nehmen müssten. Indessen auch die Ursprungstellen der letzteren, nämlich der Aorta und A. pulmonalis, sind an die beiden oberen, vorderen Enden der Ventrikel (dicht neben das Septum cordis) verlegt, so dass eben schliesslich sämtliche grossen Herzgefässe an der Basis zusammenliegen. An der Oberfläche des Herzens sieht man weiterhin zunächst entsprechend der Längsaxe sowohl vorn wie hinten eine Furche, den *Sulcus longitudinalis cordis*, verlaufen, welcher unten nicht über die Herzspitze, sondern rechts von derselben hinweg zieht, indem er hier gewöhnlich eine Art von Einkerbung, *Incisura cordis*, bildet. Senkrecht zum Sulcus longitudinalis cordis läuft ringförmig eine zweite Furche, der *Sulcus coronarius* s. circularis s. atrioventricularis, um das Herz herum. Den an der vorderen Fläche des Herzens gelegenen Teil der Längsfurche hat man als *Sulcus*

longitudinalis anterior, den an der hinteren Fläche gelegenen Teil derselben als *Sulcus longitudinalis posterior* bezeichnet. In ähnlicher Weise pflegt man die linke und rechte Hälfte der ringförmigen Furche als *Sulcus coronarius dexter* und *sinister* voneinander zu unterscheiden. Hierbei ist jedoch zu betonen, dass beide Furchen vollständig nur an der hinteren Fläche des Herzens sichtbar sind, da dieselben am oberen Teile der vorderen Fläche durch die vorhin erwähnten grossen Arterien (die Aorta und A. pulmonalis) verdeckt werden. Dem Sulcus longitudinalis cordis entspricht in ihrer Lage genau die Scheidewand des Herzens, *Septum cordis*, durch welche dasselbe in zwei, beim Erwachsenen vollständig voneinander getrennte Abteilungen, die linke und die rechte Herzhälfte, geschieden wird. Der Sulcus coronarius cordis entspricht wiederum in seiner Lage der sogen. Atrioventricular grenze, d. h. eine jede Herzhälfte ist dieser Furche entsprechend in einen oberen Abschnitt, den Vorhof oder die Vorkammer, *Atrium*, und in einen unteren Abschnitt, die Herzkammer, *Ventriculus cordis*, eingeteilt, so dass wir also im Ganzen am Herzen 4 Abteilungen, nämlich zwei obere, das linke und das rechte Atrium, und zwei untere, den linken und den rechten Ventrikel, unterscheiden müssen. Diese 4 Abteilungen des Herzens haben zwar eine verschiedene Form, besitzen jedoch die gleiche Capazität, d. h. sie können in gefülltem Zustande alle vier das gleiche Quantum von Blut fassen. Es sollen nun in dem Folgenden zunächst diejenigen Merkmale geschildert werden, welche einerseits den beiden Atrien, andererseits den beiden Ventrikeln gemeinsam sind.

Die beiden Vorkammern oder Atrien haben eine annähernd cubische Form mit abgerundeten Ecken und Kanten und dienen den grossen Venen des Herzens (links den 4 Lungenvenen, rechts den beiden grossen Hohlvenen) zur Einmündung. An jedem von beiden Atrien unterscheidet man die Haupthöhle, *Sinus atrii*, und einen von dieser Haupthöhle ausgehenden hohlen Fortsatz, das Herzohr, *Auricula cordis*, welches sich sowohl links wie rechts bis neben die A. pulmonalis nach vorn erstrecken kann. Die Wand der beiden Atrien ist relativ dünn und ihre Innenfläche grösstenteils glatt. Nur in den Herzohren und einem Teile des rechten Atrium finden sich parallele Muskelvorsprünge, die man wegen ihres kammähnlichen Aussehens als Kammmuskeln, *Musculi pectinati*, bezeichnet hat. Die Scheide-

wand, das *Septum atriorum,* ist muskulös und nur in der Mitte entsprechend der sogen. Fossa ovalis (s. S. 289) von häutiger Beschaffenheit.

An der Übergangstelle der beiden Atrien in die beiden Ventrikel findet sich jederseits eine rundliche Öffnung, das *Ostium venosum* s. atrioventriculare, dessen Lage genau dem Sulcus coronarius cordis entspricht. Die Muskulatur der Atrien ist hier von derjenigen der Ventrikel durch je einen derben, bindegewebigen Ring, den *Annulus fibrosus* (früher inkorrekt als *Annulus fibrocartilagineus* bezeichnet), völlig geschieden. Diese beiden Ringe dienen nun den Atrioventricularklappen zum Ursprung, d. h. häutigen Lappen, welche in die Ventrikel hinabhängen. Durch mehr oder weniger deutliche Einschnitte wird die rechte Atrioventricularklappe in drei, die linke in zwei dreiseitige Zipfel geteilt. Die rechte wird demzufolge als *Valvula tricuspidalis*, die linke als *Valvula bicuspidalis* oder wegen ihrer Ähnlichkeit mit einer Bischofsmütze auch als *Valvula mitralis* bezeichnet. Wenn die Ventrikelwand schlaff ist (also in der Diastole), liegen diese Klappen derselben dicht an. Bei der Contraction der Ventrikel müssten dieselben jedoch durch das andrängende Blut in das Lumen der Atrien hineingeschleudert werden, wenn sie nicht durch die Musculi papillares vermittelst der Chordae tendineae zurückgehalten würden. Die *Musculi papillares* sind nämlich kegelförmige Muskelvorsprünge der inneren Ventrikelwand mit mehrfach zerklüfteten Spitzen, von denen sehnige Fäden, die *Chordae tendineae*, zu den freien Rändern der Atrioventricularklappen hinziehen. Die Zahl der Papillarmuskeln pflegt im Ganzen der Zahl der Klappenzipfel zu entsprechen. Doch ist zu beachten, dass die Chordae tendineae eines jeden Papillarmuskels sich nicht an je einem Klappenzipfel, sondern an den benachbarten Rändern je zweier Klappenzipfel ansetzen. Die Contraction dieser Muskeln erfolgt gleichzeitig mit der Ventrikelcontraction. Infolgedessen fängt sich während jeder Contraction das Blut in den schlaffen Klappen (ähnlich wie der Wind in einem Segel) und die letzteren werden mit den Schliessungsrändern fest aneinander gedrängt.[1]) Nicht mit Unrecht hat man die Atrio-

[1]) Man begreift somit, warum schon eine Erkrankung oder Erschlaffung der Papillarmuskeln für sich allein zur Insufficienz der Klappen, d. h. dazu führen muss, dass sich die letzteren während der Ventrikelcontraction mehr oder weniger undicht aneinanderlegen und somit einen Teil des Blutes in das Atrium zurückströmen lassen.

ventricularklappen deshalb als Segelventile bezeichnet. Ist ihr Schluss erfolgt, so bilden dieselben einen nach oben (nach dem Atrium) offenen Trichter. Ihrer Structur nach besteht jede Klappe aus zwei Lamellen, welche als Fortsetzungen des Endocards zu betrachten sind und eine bindegewebige Platte zwischen sich fassen. Beim Ansatz an den Annulus fibrosus verdickt sich diese Platte zu einer knorpelharten Bindegewebmasse, welche sich an der Klappe selbst durch hellere Färbung und grössere Undurchsichtigkeit markiert. Diese knorpelharte Masse hat HENLE als Knoten, *Nodus valvulae atrioventricularis*, bezeichnet.

Die beiden Kammern oder Ventrikel nehmen den untersten Teil des Herzens ein und haben (von aussen betrachtet) die Form

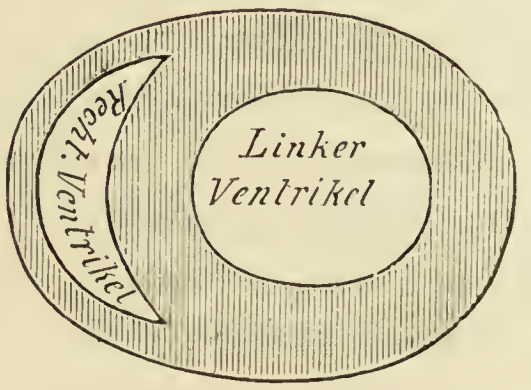

Fig. 17.
Schematischer Querschnitt durch die beiden Ventrikel des Herzens.

von Halbkegeln, deren Spitzen der Herzspitze entsprechen. Auf dem Querschnitte sieht man jedoch, dass die Scheidewand, das *Septum ventriculorum*, sich stark in das Lumen des rechten Ventrikels hineinwölbt, so dass das Lumen des linken Ventrikels rundlich, das des rechten dagegen halbmondförmig erscheint. Zugleich stimmt das Septum in seiner Dicke mit der Wand des linken Ventrikels überein, so dass es sich wie ein Teil der letzteren ausnimmt (s. Fig. 17). Die Innenfläche beider Ventrikel bekommt durch eine Anzahl von netzförmigen Muskelbalken, *Trabeculae carneae*, ein sehr unebenes Aussehen. Neben den letzteren ragen die schon erwähnten kegelförmigen *Musculi papillares* hervor. Die Scheidewand der Ventrikel ist wie das Septum atriorum muskulös bis auf eine dünne, häutige, durchscheinende Stelle, die *Pars membranacea septi ventriculorum*, welche allerdings nur teilweise den Ventrikeln angehört, da sie zwischen der Aortenwurzel und dem Ansatz der rechten Atrioventricularklappe gelegen ist.

Die Übergangstelle der beiden Ventrikel in die grossen Arterien des Herzens (links die Aorta, rechts die A. pulmonalis) wird wiederum jederseits durch eine rundliche Öffnung, das *Ostium arteriosum*, gebildet, welches, wie schon erwähnt, in der obersten vordersten Ecke eines jeden Ventrikels dicht neben dem Septum cordis gelegen ist. Dicht oberhalb eines jeden Ostium arteriosum (also eigentlich schon in den Arterien) sitzen nun drei halbmondförmige Klappen, *Valvulae semilunares*, welche infolge ihrer Form und Anheftung in wesentlich anderer Weise als die Atrioventricularklappen functionieren müssen. Eine jede Valvula semilunaris zeigt nämlich einen convexen Rand, mittels dessen sie an die Arterienwand angeheftet ist, und einen geraden Rand, welcher frei in das Lumen der Arterie hineinragt. Beim Klappenschluss erscheint jedoch der gerade Rand einer jeden Semilunarklappe winkelig geknickt, so dass alle drei Valvulae semilunares mit ihren Schliessungsrändern die Gestalt eines dreistrahligen Sternes bilden. Jede Klappe besitzt ferner in der Mitte des freien Randes ein Knötchen, *Nodulus valvulae semilunaris* s. Arantii, welches beim Schluss in das Centrum der eben erwähnten dreistrahligen Figur zu liegen kommt.[1]) Die Valvulae semilunares gleichen somit kleinen Taschen, in welchen sich das aus den Arterien zusammenströmende Blut fängt, dieselben aufbauscht und dadurch zum Schluss bringt. Sie werden infolgedessen mit Recht als Taschenventile bezeichnet. Der Raum zwischen einer jeden Valvula semilunaris und der Arterienwand (d. h. also das Lumen der Tasche) stellt den *Sinus Valsalvae* dar. Da an der Stelle der eben genannten Sinus die Arterienwand dem stärksten Anpralle des regurgitierenden Blutes ausgesetzt ist, so ist dieselbe hier ausgebuchtet. Die Zahl der Sinus Valsalvae entspricht natürlich der Zahl der Valvulae semilunares.

2. Betrachtung der einzelnen Herzhöhlen im Besonderen.

Das rechte Atrium wird auch als Hohlvenensinus bezeichnet, weil dasselbe den beiden Hohlvenen zur Einmündung dient. Die Einmündungstelle der V. cava inferior ist an der hinteren Wand nahe dem Septum cordis und der Atrioventricular-grenze, diejenige der V. cava superior an der oberen

[1]) Nicht selten zeigt der freie Rand der Valvulae semilunares zu beiden Seiten des Nodulus Arantii die sog. *Lunulae*, d. h. zwei halbmondförmige, verdünnte Stellen, welchen offenbar dazu dienen sollen, eine genaue Anlagerung der Klappenränder beim Klappenschlusse zu ermöglichen.

Wand ebenfalls dicht neben dem Septum gelegen. Das vom rechten Atrium ausgehende Herzohr hat eine mehr pyramidale Form und erstreckt sich vor der Aorta bis zum Ursprunge der Lungenarterie hinüber. Am injicierten Herzen wird dasselbe durch eine deutliche Furche, *Sulcus terminalis*, von dem übrigen Atrium abgegrenzt. Die Innenfläche des rechten Atrium ist durch ziemlich viele und recht deutliche *Musculi pectinati* ausgezeichnet, welche sich jedoch nur am Herzohr, an der vorderen und rechten Wand desselben vorfinden. Die Musculi pectinati entspringen von einer Leiste, *Crista terminalis*, welcher aussen der genannte Sulcus terminalis entspricht. Im Uebrigen ist die Innenfläche glatt — abgesehen von einzelnen kleinen Öffnungen, *Foramina venarum minimarum* s. *Thebesii*, welche zum Teil blinde Vertiefungen, zum Teil Einmündungstellen der kleinsten Herzvenen darstellen. Übrigens finden sich diese Foramina Thebesii, allerdings in weit geringerer Zahl, auch in den anderen Höhlen des Herzens vor.

An der sonst muskulösen Scheidewand der beiden Atrien bemerkt man eine ovale häutige Stelle, welche durchsichtig erscheint, wenn man das Septum gegen das Licht hält. Diese bereits S. 286 erwähnte Stelle erscheint an der Innenfläche des rechten Atrium zugleich etwas vertieft und wird deshalb als *Fossa* s. Fovea *ovalis* bezeichnet. Beim Fötus ist jedoch an Stelle der Fossa ein Loch, das *Foramen ovale*, vorhanden, durch welches die beiden Atrien miteinander kommunicieren. Von dem hinteren Rande des Foramen ovale ragt ferner nach links hin, also in das Lumen des linken Atrium, eine häutige Klappe mit concavem Rande, die *Valvula foraminis ovalis*, hinein, welche sich nach der Geburt an das Septum anlegt und somit das vorhandene Loch schliesst. Gar nicht selten findet sich übrigens auch beim Erwachsenen noch eine enge Communication beider Atrien als Überrest des Foramen ovale vor. Der Rand, welcher die Fossa ovalis umgrenzt, ist gewulstet und wird als *Limbus fossae ovalis* s. *Isthmus Vieussenii* bezeichnet.[1]) Vom unteren Rande des Foramen ovale zieht zum vorderen (unteren) Rande der Mündung der V. cava

---

[1]) An derjenigen Stelle des Limbus, welche zwischen den Einmündungstellen der V. cava superior und inferior gelegen ist, befindet sich ein stärkerer Vorsprung, *Tuberculum intervenosum* s. *Loweri*, welcher durch eine geringe Anhäufung von Fett hervorgerufen ist und dazu dienen soll, das Zusammenfliessen des Blutes aus den beiden eben genannten Venen zu verhindern. Während dieser Vorsprung bei Tieren und beim Fötus mehr oder weniger gut ausgeprägt ist, ist er, wie HYRTL ganz richtig bemerkt, beim Erwachsenen niemals deutlich wahrzunehmen.

inferior eine häutige Falte hinüber, die *Valvula venae cavae* s. *Eustachii*, welche beim Fötus sehr stark entwickelt ist und dort die Aufgabe hat, das aus der V. cava inferior kommende gute, d. h. sauerstoffhaltige Blut nach dem Foramen ovale und durch dasselbe in das linke Atrium hinüber zu leiten. In der Ecke zwischen der Valvula Eustachii und der Atrioventriculargrenze, dicht neben dem Septum cordis, liegt die Einmündungstelle der Vena magna cordis, *Ostium sinus coronarii*, welche von einer kleinen halbmondförmigen häutigen Klappe, der *Valvula sinus coronarii* s. *Thebesii*, zum Teil verdeckt ist. Die Erweiterung, welche diese Vene kurz vor ihrer Einmündung in das Atrium bildet, wird als *Sinus coronarius* bezeichnet.

Das linke Atrium (auch als Lungenvenensinus bezeichnet), zeigt die Einmündungstellen der beiden linken und der beiden rechten Lungenvenen an den beiden Ecken, welche der Grenze zwischen der hinteren und der oberen Wand entsprechen. Das von ihm ausgehende linke Herzohr ist erheblich schmäler und länger als das rechte, **S**-förmig gekrümmt und mit einem eingekerbten Rande versehen. Sein vorderes Ende überlagert mindestens einen Teil der Lungenarterie. Die Innenfläche des linken Atrium ist dadurch ausgezeichnet, dass sie ein ganz glattes Aussehen besitzt. *Musculi pectinati* finden sich nur in dem Herzohr vor. An dem Septum atriorum bemerkt man den letzten Überrest der *Valvula foraminis ovalis* in Gestalt einer kleinen Falte, deren concaver Rand nach vorn gerichtet ist.

Im rechten Ventrikel befindet sich die dreilappige *Valvula tricuspidalis*, von deren Klappenzipfeln der eine medial (also am Septum), der zweite vorn, der dritte hinten gelegen ist. Man hat demzufolge einen *Cuspis medialis, anterior* und *posterior* unterschieden. Das ganze *Ostium venosum dextrum* steht in der natürlichen Lage des Herzens nicht horizontal, sondern etwas schräg, so dass dasselbe eine Verbindungslinie zwischen dem Sternalansatze des III. linken und des V. rechten Rippenknorpels entspricht. Der Stand der Papillarmuskeln entspricht den Einschnitten zwischen den Klappenzipfeln. Gewöhnlich sind nur drei *Mm. papillares*, nämlich ein vorderer, ein lateraler und ein hinterer vorhanden, doch kann ihre Zahl auch vermehrt sein. Beim Übergang in die A. pulmonalis verjüngt sich der rechte Ventrikel ganz allmählich und ohne scharfe Grenze zu einer Art von Trichter, welchen man als *Conus arteriosus* bezeichnet hat. Vom Ostium venosum wird der Conus arteriosus durch eine stärkere Muskelleiste, *Crista supra-*

ventricularis abgegrenzt. Das *Ostium arteriosum* (Ostium pulmonale) zeigt in der natürlichen Lage des Herzens die drei *Valvulae semilunares* so angeordnet, dass die eine vorn, die beiden anderen links hinten und rechts hinten gelegen sind. Die Klappen werden demgemäss als *Valvula semilunaris anterior, sinistra* und *dextra* bezeichnet. Die Lage des Ostium pulmonale entspricht ungefähr dem linken Seitenrande des Sternum dicht über dem III. Sternocostalgelenk.

Der linke Ventrikel ist zunächst gegenüber dem rechten durch seine zwei- bis dreimal dickere Wandung ausgezeichnet. In das Lumen desselben hängt die zweizipfelige *Valvula bicuspidalis* s. mitralis hinein, an welcher man einen medialen (in der natürlichen Stellung des Herzens zugleich nach vorn gelegenen) Klappenzipfel, *Cuspis anterior,* und einen lateralen (zugleich mehr hinteren), *Cuspis posterior,* unterscheidet. Der mediale Klappenzipfel entspringt zum Teil an dem *Ostium aorticum* und wird deshalb auch als Velum aorticum bezeichnet. Die beiden *Mm. papillares* (ein vorderer und ein hinterer) stehen wiederum an den Einschnittstellen zwischen den Klappenzipfeln. Das *Ostium venosum sin.* liegt ein wenig höher und etwas weiter nach links als das gleichnamige Ostium der rechten Seite. Seine Lage dürfte somit etwa dem III. linken Rippenknorpel entsprechen. Das *Ostium arteriosum sin.* (Ostium aorticum) zeigt die drei *Valvulae semilunares* so angeordnet, dass man eine hintere, eine vordere rechte und eine vordere linke Klappe[1]) unterscheiden kann, welche demzufolge als *Valvula semilunaris dextra, sinistra* und *posterior* bezeichnet werden. Seine Lage ist dicht hinter dem Ostium der A. pulmonalis (ein wenig tiefer als das letztere) und entspricht also dem III. linken Sternocostalgelenk.

Werfen wir noch einmal einen kurzen Überblick über die Lage der einzelnen Teile des Herzens, so finden wir die Herzspitze im V. Intercostalraum (zwischen Parasternal- und Mammillarlinie, Knorpelknochengrenze der V. Rippe), die Einmündung der V. cava sup. dicht über dem III. rechten Sternocostalgelenk, die Semilunarklappen der A. pulmonalis am oberen Ende des III. linken Sternocostalgelenkes, die Semilunarklappen der Aorta hinter den vorigen und etwas tiefer, also am III. linken Sternocostalgelenk, die Basis der Valvula tricuspidalis in einer Verbindungslinie zwischen dem III. linken und dem VI. rechten Sternocostalgelenk, die Basis der Valvula bicuspidalis am III. linken Rippenknorpel.

[1]) Das Lageverhältnis zwischen den Valvulae semilunares der Aorta und der A. pulmonalis würde somit dieser Figur $\frac{\nabla}{\triangle}$ entsprechen. Hierbei stellen die Seiten der beiden Dreiecke die freien Klappenränder dar.

Nimmt man hinzu, dass die rechte Grenze des Herzens sich etwa bis zur Mitte des III. und IV. rechten Rippenknorpels (Parasternallinie) erstreckt, so macht es keine Schwierigkeit, sich die ganze, dem Herzen entsprechende Figur auf die Thoraxwand zu projicieren.

Will man sich am herausgeschnittenen Herzen über die einzelnen Höhlen desselben orientieren, so hat man zuerst den Conus arteriosus und die von demselben aufwärtsstrebende Lungenarterie aufzusuchen, welche an der Vorderfläche des Herzens gelegen und leicht kenntlich sind. Man weiss, dass man sich am rechten Ventrikel befindet und kann nun leicht die anderen Höhlen auffinden.

3. Die genauere Structur der Herzwand.

Die Muskulatur des Herzens, *Myocardium,* ist quergestreift, obschon ihre Contractionen dem Einflusse des Willens entzogen sind. Mit der glatten Muskulatur stimmen die Muskelfasern des Herzens übrigens nicht allein in letzterer Beziehung, sondern auch darin überein, dass sie kein deutlich nachweisbares Sarkolemm besitzen. Eine fernere Eigentümlichkeit der Herzmuskelfasern liegt darin, dass dieselben anastomosieren und auf Behandlung mit gewissen Reagentien, wie z. B. Argentum nitricum, in eine Anzahl von Elementen zerfallen, von denen jedes einen Kern besitzt, also einem sogen. Muskelkörperchen äquivalent ist. Betreffs der Anordnung der Muskelfasern ist vor allem das physiologisch wichtige Resultat zu betonen, dass die Muskulatur der Vorhöfe von derjenigen der Ventrikel durch die früher erwähnten Annuli fibrosi vollständig geschieden ist. Ebenso wie die Atrioventricularklappen nehmen auch die Muskelfasern von diesen Ringen zum Teil ihren Ursprung. Im übrigen ist über die Muskulatur des Herzens folgendes zu merken:

1. Die beiden Atrien besitzen eine äussere Muskellage, welche ihnen gemeinsam, und eine innere Muskellage, welche jedem Atrium besonders angehört. Für die beiden Ventrikel gilt ganz dasselbe.
2. Die Atrien zeigen an den meisten Stellen aussen eine transversale, innen eine longitudinale Schicht von Muskelfasern, von denen die letztere in Gestalt der Mm. pectinati sichtbar hervortritt. Um das Foramen ovale und die Einmündungstellen der Venen pflegen kreisförmige Faserzüge zu verlaufen.
3. An den Ventrikeln ist im Gegensatze dazu aussen eine longitudinale, innen eine circuläre Muskelschicht gelegen. An die letztere schliesst sich noch weiter nach innen das

Netzwerk der Trabeculae carneae nebst den Mm. papillares an. Die äusseren longitudinalen Fasern laufen schief über beide Ventrikel, um an der Herzspitze spiralig zu convergieren und sich hierauf, nach innen und aufwärts umbiegend, in die Trabeculae und Mm. papillares fortzusetzen. Die spiralige Convergenz dieser Fasern ist an der Herzspitze von aussen als Herzwirbel, *Vortex cordis*, bemerkbar.

Die Nerven des Herzens werden vom *N. vagus* und *sympathicus* geliefert, von denen der erstere hemmende, der zweite beschleunigende Fasern für die Herzaction führt. Die Rr. cardiaci des Vagus kommen nicht allein vom Stamm, sondern auch vom N. laryngeus sup. und inf. desselben, diejenigen des Sympathicus von sämtlichen drei Halsganglien des letzteren: beide Arten von Fasern ziehen längs der grossen Gefässe zum Herzen, wo sie die Aa. coronariae in den Herzfurchen geflechtartig umspinnen und hierauf zu den Muskelfasern treten. Ihre kleinen undeutlich entwickelten Endorgane können nicht mehr als motorische Endplatten bezeichnet werden. RANVIER hat denselben (ebenso wie den Nervenendigungen in den glatten Muskelfasern) nur die Bezeichnung motorische Flecken *(Tâches motrices)* zuerkannt. Im Verlaufe der Herznerven finden sich endlich an einzelnen Stellen Ganglienzellen in grösserer Zahl eingelagert Eine derartige Anhäufung, das einfache oder doppelte Wrisberg'sche Ganglion, ist schon vor dem Eintritt der Nerven in das Herz, nämlich an der Teilungstelle der Lungenarterie, gelegen. Beim Frosch (nach SCHLAREWSKY auch bei Säugetieren und Vögeln) sind über der Atrioventriculargrenze die Bidder'schen Ganglien, im Septum atriorum die Ludwig'schen Ganglien zu finden. Wenn gleich nun für den Menschen genauere Untersuchungen über die Herzganglien nicht existieren, so scheint es doch, dass die letzteren auch im menschlichen Herzen nicht allein an den eben bezeichneten, sondern auch noch an anderen Stellen vorhanden sind.

Die Blutgefässe des Herzens bestehen aus Arterien und Venen, deren Hauptäste an der äusseren Oberfläche des Herzens unmittelbar unter dem Pericard gelegen sind. Die Arterien, *A. coronaria cordis dextra* und *sinistra*, entspringen aus dem vorderen rechten und vorderen linken Sinus Valsalvae der Aorta. Die *A. coronaria cordis dextra* verläuft hierauf in dem Sulcus circularis dexter (also um die rechte Herzhälfte) nach hinten

und alsdann als *Ramus descendens posterior* im Sulcus longitudinalis posterior bis zur Herzspitze. Die *A. coronaria cordis sin.* teilt sich von vornherein in einen *R. descendens anterior*, welcher im Sulcus longitudinalis ant., und einen *R. circumflexus* s. posterior, welcher im Sulcus circularis sin. verläuft. Beide Arterien sollen nach HYRTL nur durch capilläre Anastomosen mit einander verbunden sein. Die Venen unterscheidet man in folgender Weise: die grösste von ihnen, die *V. cordis magna* (V. coronaria magna), beginnt im Sulcus longitudinalis ant. und läuft alsdann im Sulcus circularis sin. um die linke Herzhälfte, um sich an der (S. 290) erwähnten Stelle in das rechte Atrium einzusenken. Eine zweite Vene, die *V. cordis media* (auch als V. cordis minor s. posterior bezeichnet), liegt im Sulcus longitud. post. und senkt sich in die V. cordis magna (unmittelbar neben ihrer Einmündungstelle) ein. Im rechten Sulcus circularis laufen ferner eine oder mehrere kleine Venen, *Vv. cordis parvae*, und ergiessen ihr Blut in der Nähe dieser Furche in das rechte Atrium. Als *Vv. minimae cordis* hat man endlich jene kleinen Venen benannt, welche mittels der schon erwähnten Foramina Thebesii nicht allein in das rechte Atrium, sondern auch in die anderen Herzhöhlen einmünden. Ausser diesen Venen werden noch die *V. posterior ventriculi sinistri* und die sog. Marshall'sche Vene, *V. obliqua atrii sinistri*, besonders bezeichnet. Die letztere stellt einen Überrest der fötalen V. cava sup. sinistra dar, dessen obliteriertes Stück als *Lig. v. cavae sinistrae* bezeichnet wird.

4. Pericardium und Endocardium.

Der Herzbeutel, *Pericardium*, gehört zu den sogen. serösen Säcken, d. h. er stellt einen, nur sehr wenig seröse Flüssigkeit enthaltenden, allseitig geschlossenen Beutel vor, in welchen man sich das Herz von oben her eingestülpt denken kann. Der eingestülpte Teil des Pericards, das sogen. viscerale Blatt, *Pericardium viscerale* s. *Epicardium*, ist mit der Herzmuskulatur fest verwachsen und verleiht der Herzoberfläche das glatte, spiegelnde Aussehen. Zwischen dem visceralen Blatt und der Muskulatur ist bei vielen Individuen an verschiedenen Stellen, besonders aber neben den Blutgefässen, das subpericardiale Fettgewebe angehäuft. Der Rest des Herzbeutels, das sogen. parietale Blatt, *Pericardium parietale* oder kurzweg *Pericardium*, umgibt das Herz in Gestalt eines schlaffen, faltigen Sackes, so dass das letztere auch im grössten Füllungzustande für seine Excursionen Platz behält. Von dem visceralen ist das parietale Blatt durch die

seröse Höhle, das *Cavum pericardii,* getrennt. Diese Höhle besitzt jedoch in Wirklichkeit nur ein virtuelles Lumen, d. h. sie stellt unter normalen Verhältnissen einen feinen Spalt vor, welcher nur so viel seröse Flüssigkeit enthält, als notwendig ist, um die beiden Blätter des Pericards schlüpfrig und gegeneinander leicht verschieblich zu erhalten.

Die Uebergangstelle zwischen beiden Blättern (die Umschlagstelle des Pericardium) ist nicht an der Herzbasis gelegen, sondern das viscerale Blatt erstreckt sich über die letztere hinaus bis auf die grossen Gefässe, so dass es die Aorta und A. pulmonalis mittels einer gemeinsamen Scheide allseitig umhüllt, während es die Hohl- und Lungenvenen meistens nur an ihrer Vorderfläche überzieht. In dieser Weise wird die Aorta bis zur Concavität ihres Bogens, die A. pulmonalis bis zur Teilungstelle, die V. cava sup. bis etwa einen Zoll unterhalb ihrer Teilungstelle vom Pericard bekleidet. Die V. cava inf. kommt nur sehr wenig mit dem Herzbeutel in Berührung, da sie sich unmittelbar nach ihrem Durchtritt durch das Zwerchfell in das rechte Atrium einsenkt. Die Lungenvenen werden dagegen an der Vorderfläche bis zu ihrem Eintritt in die Lunge vom Pericard bedeckt. Da die Aorta und A. pulmonalis gemeinsam und allseitig vom Pericard umschlossen werden, so findet sich zwischen diesen beiden Arterien und der Vorderfläche der Atrien eine weite, für zwei Finger bequem durchgängige Spalte, welche völlig von dem visceralen Blatte des Pericards ausgekleidet ist und von HENLE als *Sinus transversus pericardii* bezeichnet wird. Nach beiden Seiten hängt diese Spalte continuierlich mit dem übrigen Cavum pericardii zusammen.

Da sich der Herzbeutel, wie eben erwähnt, so weit nach oben auf die grossen Gefässe fortsetzt, so muss derselbe in natürlicher Lage (von vorn betrachtet) die Figur eines Dreiecks mit abgestutzten Ecken bilden. Die Basis des Dreiecks liegt nach unten und entspricht dem rechten scharfen Rande des Herzens, die nach oben gelegene Spitze desselben wird durch die Austrittstelle der grossen Gefässe gebildet. Bei krankhafter Flüssigkeitsansammlung im Pericardialraum lässt sich demzufolge durch die Percussion eine Herzdämpfung von der eben beschriebenen, sogen. „conischen“ Form an der vorderen Brustwand nachweisen. Was im übrigen die Beziehungen des Herzbeutels zu seiner Nachbarschaft betrifft, so ist seine vordere Fläche mit dem Sternum



durch einzelne fibröse Stränge, die *Ligg. sternopericardiaca*, verbunden. Seitlich ist das parietale Pericard mit dem mediastinalen Blatte des Brustfelles, unten mit der oberen Fläche des Zwerchfelles ziemlich fest verwachsen. Hinten ist die Verbindung mit dem Oesophagus und der Aorta descendens hauptsächlich durch lockeres Bindegewebe gegeben. Doch pflegen daneben einige festere fibröse Stränge zwischen dem Herzbeutel und der Wirbelsäule zu verlaufen.

Seiner Structur nach besteht der Herzbeutel, wie alle serösen Säcke, aus festem Bindegewebe mit zahlreichen elastischen Fasern und ist an der Innenfläche mit platten Endothelzellen austapeziert. Das parietale Blatt ist aussen noch von einer besonderen fibrösen Lage überzogen, welche sich oben in die Adventia der grossen Gefässe fortsetzt. Viele Autoren haben diese fibröse Lage als fibröses Blatt und das eigentliche Pericardium als seröses Blatt des Herzbeutels bezeichnet.

Die Herzmuskulatur mit allen ihren Unebenheiten und Vertiefungen ist an der Innenfläche von dem sogen. *Endocardium* ausgekleidet, einer dünnen, glänzenden Haut, welche als Fortsetzung der Intima der grossen Gefässe aufgefasst werden kann. Das Endocardium besteht nämlich in den Atrien aus geschichteten elastischen Lamellen, in den Ventrikeln aus feinen Fasernetzen, welche mit der Muskulatur durch Bindegewebe fest zusammenhängen. Seine Innenfläche ist wie die der grossen Gefässe mit platten Endothelzellen ausgekleidet. Die Klappen sind als Duplikaturen des Endocards aufzufassen.

Beim Menschen in den ersten Lebensmonaten und auch bei vielen erwachsenen Tieren fand zuerst PURKINJE unter dem Endocard eigentümliche graue Fäden vor, von welchen sich später bei genauerer Untersuchung zeigte, dass sie aus „kürbiskernartigen“ Zellen zusammengesetzt waren. Da diese Zellen vielfach eine quere Streifung zeigen, so scheinen dieselben neue, in Bildung begriffene Schichten der Herzwand darzustellen.

Die aus dem Herzen entspringenden Blutgefässe werden als Arterien und Venen unterschieden. Unter einer Arterie versteht man ein jedes Gefäss, dessen Blut vom Herzen irgend einem Organe zugetrieben wird, ganz gleich, ob dieses Blut sauerstoffarm, also dunkel, oder sauerstoffreich, also hellrot, gefärbt ist. Im Gegensatze dazu liegt das Charakteristikum einer Vene darin, dass das Blut in derselben von irgend einem Körperorgane nach dem Herzen fliesst. Zwichen den Arterien und Venen ist das

Netzwerk der Capillaren eingeschaltet, welche so fein sind, dass sie niemals mit blossem Auge wahrgenommen werden können. Eine stärkere Blutfüllung der Capillaren tritt demgemäss für das unbewaffnete Auge immer nur als eine stärkere Rötung des betreffenden Organes in Erscheinung.

In Bezug auf ihre histologische Beschaffenheit sind die Arterien vor den Venen zunächst dadurch ausgezeichnet, dass ihre Wandung sehr zahlreiche und stark entwickelte elastische Elemente enthält. Die Härte oder Weichheit des Pulses hängt im Wesentlichen von dem grösseren oder geringeren Widerstand ab, welchen die Arterienwände der Blutwelle entgegensetzen. Die Grösse oder Kleinheit des Pulses hängt dagegen von der Menge des Blutes und der Grösse der durch das Herz ausgetriebenen Blutwelle ab. Ausserdem sind die mittleren und kleineren Arterien durch ihren Gehalt an glatten Muskelfasern, insbesondere von ringförmiger Beschaffenheit, ausgezeichnet. Hierauf beruht auch die für den Arzt so wichtige Eigenschaft verletzter Arterien, sich nach Anwendung der Kälte, adstringierender Mittel oder bei Gemütsbewegungen zusammenzuziehen. Die Arterien des menschlichen Körpers werden in zwei Systeme geteilt, nämlich: 1) das System der Lungenarterie, *A. pulmonalis*, 2) das System der grossen Körperpulsader, *Aorta*.

B. Die A. pulmonalis.

Die *A. pulmonalis* entspringt aus dem rechten Ventrikel dicht oberhalb des III. linken Sternocostalgelenkes und verläuft vor der Aortenwurzel nach oben und zugleich etwas nach hinten bis unter die Concavität des Aortenbogens, wo sie sich in die linke und rechte Lungenarterie, *A. pulmonalis dextra* und *sinistra*, teilt. Von diesen beiden Ästen zieht die *A. pulmonalis sin.* vor der Aorta descendens, die *A. pulmonalis dext.* hinter der Aorta ascendens und V. cava sup. zum Hilus der entsprechenden Lunge hin. Die Lungenarterie führt im Gegensatze zu allen übrigen Arterien des menschlichen Körpers dunkles, sauerstoffarmes Blut, welches erst in den Lungen wieder mit Sauerstoff gesättigt, also hellrot wird. Wie an der Aorta fasst man auch an der Lungenarterie die Summe der drei *Sinus Valsalvae* (s. S. 288) als *Bulbus arteriae pulmonalis* zusammen. Zwischen der Teilungstelle

der Lungenarterie und der Concavität des Aortenbogens ist beim Erwachsenen ein bindegewebiger Strang, das *Lig. arteriosum,* zu constatieren. Dieser Strang stellt den letzten Überrest eines ehemals sehr grossen Blutgefässes, des *Ductus arteriosus (Botalli)* dar, durch welchen beim Fötus die Aorta und die A. pulmonalis miteinander communicieren.

C. Die Aorta.

Die Ursprungstelle der *Aorta* aus dem linken Ventrikel ist mehr dorsal und zugleich ein wenig tiefer wie diejenige der A. pulmonalis (also etwa in Höhe des III. linken Sternocostalgelenkes) gelegen. Von diesem Punkte aus zieht das Gefäss zunächst als aufsteigende Aorta, *Aorta ascendens*, hinter der Lungenarterie bis zum II. rechten Sternocostalgelenk in die Höhe (also nach rechts und oben). Beide Arterien müssen sich also kreuzen. Dicht oberhalb ihres Ursprunges bildet die Aortenwand in Gestalt der drei bereits S. 288 erwähnten *Sinus Valsalvae* eine Erweiterung, welche man als Aortenzwiebel, *Bulbus aortae,* bezeichnet. Noch ein wenig höher (bereits hinter dem Sternum) ist eine andere, mehr cylindrische Erweiterung der Aorta, der *Sinus quartus* s. maximus, gelegen. Nachdem die Aorta diesen Sinus gebildet hat, tritt sie aus dem Herzbeutel heraus und bildet den aufwärts convexen Aortenbogen, *Arcus aortae,* welcher vom II. rechten Sternocostalgelenke nach hinten zieht, um hier an der linken Seite des III. Brustwirbelkörpers in die absteigende Aorta, *Aorta descendens,* überzugehen. Der höchste Punkt des Aortenbogens soll dem oberen Rande des I. Rippenknorpels entsprechen. Die absteigende Aorta wird während ihres Verlaufes in der Brusthöhle als *Aorta descendens thoracica*, in der Bauchhöhle als *Aorta descendens abdominalis* bezeichnet und ist dicht vor der Wirbelsäule (oben mehr links, unten dicht neben der Medianlinie) gelegen. Ihr Lageverhältnis zu den Nachbarorganen ist in der Brusthöhle ein derartiges, dass sie zunächst links vom Oesophagus, dann aber links von der V. azygos verläuft, da der Oesophagus vom VIII. Brustwirbel an sich allmählich vor der Aorta hinweg nach links hinüberbegibt, um zur Cardia des Magens zu gelangen. In der Bauchhöhle ist rechts von der Aorta und dicht neben derselben

die V. cava inf. gelegen. Links schiebt sich zwischen die Aorta und das obere Ende der linken Niere die Nebenniere hinein. Über die Lagebeziehungen der Aorta zum Ductus thoracicus ist beim Kapitel „Lymphgefässe“ nachzusehen. Ungefähr an der Grenze zwischen dem IV. und V. Lendenwirbel spaltet sich die Aorta in drei Äste, von denen die beiden seitlichen, die *Aa. iliacae communes*, sehr stark sind, während der mittlere, die *A. sacralis media*, nur ein sehr schwaches Kaliber besitzt. Nichtsdestoweniger ist die letztere Arterie als eigentliche Fortsetzung der Aorta aufzufassen.

Die Summe aller aus der Aorta direct oder indirect entspringenden Äste hat man unter der Bezeichnung „Aortensystem“ zusammengefasst. Diese Äste können nun betreffs ihres Ursprunges und ihres Verlaufes vielfache Abweichungen von dem normalen Verhalten zeigen. Am häufigsten ist der Ursprung einer Arterie auf eine höhere oder tiefere Stelle verlegt, oder mehrere kleinere Arterienzweige sind zu einem gemeinsamen Stamm vereinigt, anstatt gesondert von der Hauptarterie zu entspringen. Erheblich seltener kommen Variationen in Bezug auf den Verlauf einer Arterie vor. Es muss somit als wichtig betont werden, dass sich die Bezeichnung einer vorliegenden Arterie nicht nach ihrem Ursprung oder ihrem Verlaufe, sondern nach ihrem Verbreitungsbezirke, d. h. darnach richtet, welche Organe dieselbe versorgt. Es sollen nun zunächst sämtliche aus der Aorta direct entspringenden Äste aufgezählt und unter ihnen die kleineren sogleich genauer betreffs ihres Verbreitungsbezirkes charakterisiert werden. Die grossen Äste werden alsdann weiterhin noch ausführlicher besprochen werden. Wo bei den einzelnen Arterien nichts besonderes erwähnt ist, gilt es als selbstverständlich, dass sie die benachbarten Organe versorgen. Auch die kleinen Muskeläste, welche von den stärkeren Arterien in grosser Zahl und sehr unregelmässiger Weise zu den benachbarten Muskeln ziehen, und die zahlreichen Anastomosen zwischen benachbarten Arterien werden nicht überall besonders hervorgehoben werden.

D. Die directen Äste der Aorta.

a) Brustaorta, *Aorta thoracalis.*

1. Die *A. coronaria cordis dextra* und *sinistra* ist in Bezug auf Verlauf, Ursprung und Verbreitung bereits beim Herzen S. 293 besprochen worden.

2. Die *A. anonyma* entspringt aus dem Anfangsteil des Arcus aortae, ist etwa 5 cm lang und in ausgedehntem Zustande etwa von der Dicke eines kleinen Fingers. Ihr Anfangsteil ist meist noch vor dem unteren Ende der Trachea gelegen. Indem sie hierauf hinter dem Sternum ein wenig schräg von links und unten

nach rechts und oben verläuft, teilt sie sich in der Höhe des rechten Sternoclaviculargelenkes in die *A. carotis communis dextra* und *A. subclavia dextra.*

3. Die *A. thyreoidea ima* (Neubauer'sche Arterie) entspringt meistens zwischen der vorhergehenden und der folgenden Arterie und bildet einen abnormen Ast der *Aorta,* welcher jedoch keineswegs selten vorkommt (nach der Mittelzahl zwischen den Beobachtungen von GRUBER und NUHN etwa an jeder zehnten Leiche). Dieser Ast ist von chirurgischer Wichtigkeit, weil derselbe in der Medianlinie dicht vor der Trachea zur Schilddrüse zieht und deswegen beim Luftröhrenschnitt unter das Messer kommen kann.

4. Die *A. carotis communis sinistra* entspringt wie die beiden vorigen aus der Convexität des Aortenbogens und läuft längs des Halses zum Kopf in die Höhe.

5. Die *A. subclavia sinistra* entspringt ebenfalls aus der Convexität des Aortenbogens und verläuft zur linken oberen Extremität.

6. Die *Aa. bronchiales* stellen mehrere kleine Äste vor, welche zum Teil aus der Concavität des Aortenbogens, zum Teil bereits aus der Aorta descendens ihren Ursprung nehmen und mit dem linken und rechten Bronchus zu den beiden Lungen ziehen, wo sie sich in den Lymphdrüsen, in der Wand der Bronchien, im peribronchitischen und interlobulären Bindegewebe verzweigen.

7. Die *Aa. oesophageae* sind zwei bis vier kleine Äste, welche hauptsächlich von der vorderen Wand der Aorta zum nahe gelegenen Oesophagus verlaufen.

8. Die *Aa. mediastinales posteriores* bestehen aus zahlreichen kleinen Zweigen, welche das Bindegewebe des Mediastinum posterius und dessen Nachbarteile (wie z. B. die hintere Wand des Herzbeutels, die benachbarte Pleura etc.) versorgen. Die untersten von diesen Arterien treten mitunter auf die obere Fläche des Zwerchfelles hinüber und werden alsdann als *Aa. phrenicae superiores* besonders bezeichnet.

9. Die *Aa. intercostales* (*Aa. intercostales posteriores*), gewöhnlich 8—10 paarige Äste, entspringen in zwei longitudinalen Reihen am hinteren Umfang der Aorta und verlaufen zunächst hinter der Pleura, dann hinter den Mm. subcostales, endlich zwischen den Mm. intercostales ext. und intt. nach vorn. Wie jeder N. intercostalis ist auch jede A. intercostalis in einen

oberen Ast für den Sulcus costalis je einer oberen Rippe und einen unteren Ast für den oberen Rand der entsprechenden Nachbarrippe geteilt. Doch werden die beiden obersten Intercostalräume von einem Ast der Subclavia, der *A. intercostalis suprema*, versorgt. Eine jede Intercostalarterie gibt unmittelbar neben der Wirbelsäule den Rückenast, *R. posterior* s. dorsalis, ab, welcher mit dem Rückenast des betreffenden Intercostalnerven zur Haut und Muskulatur des Rückens zieht und überdies einen *R. spinalis* durch das entsprechende For. intervertebrale in den Wirbelkanal schickt. Perforierende Äste gehen ferner noch von den Intercostalarterien zu den Rücken-, den Brustmuskeln und der Brustdrüse hin. Die vorderen Enden der Aa. intercostales fliessen mit den Rr. intercostales aus der Mammaria int. zusammen.

b) Bauchaorta, *Aorta abdominalis.*

Die Äste der Aorta abdominalis sind in paarige, *Rami parietales*, und unpaare Äste, *Rami viscerales*, einzuteilen, von denen die letzteren an der vorderen Seite der Aorta entspringen und für den Verdauungstractus nebst seinen Anhängen bestimmt sind.

α) Unpaare Äste.

1. Die *A. coeliaca* (Tripus Halleri) versorgt den obersten Teil des Verdauungskanales und seiner Anhänge, d. h. den Magen, die obere Hälfte des Duodenum und Pankreas, die Leber und die Milz.

2. Die *A. mesenterica superior* versorgt den nächstfolgenden Teil des Verdauungskanales, d. h. die untere Hälfte des Duodenum und Pankreas, den ganzen übrigen Dünndarm und den oberen Teil des Dickdarmes, also das Caecum Colon ascendens und die rechte obere Hälfte des Colon transversum.

3. Die *A. mesenterica inferior* versorgt den unteren Teil des Dickdarmes, d. h. die linke Hälfte des Colon transversum, das Colon descendens, das Colon sigmoideum und den obersten Teil des Rectum.

β) Paarige Äste.

4. Die *Aa. phrenicae inferiores* entspringen entweder neben oder seltener aus der A. coeliaca und gelangen (die rechte hinter der V. cava inf.) zur unteren Fläche des Zwerchfelles, wo sie sich in je einen vorderen und hinteren Ast spalten. Kleinere Zweige desselben können auch zu den Nachbarorganen des Zwerchfelles, wie z. B. zur Leber, Milz, dem Pankreas und den Nebennieren *(Rr. suprarenales superiores)*, hinübertreten.

5. Die *Aa. lumbales* (4—5) sind Analoga der Intercostalarterien und entspringen demzufolge gewöhnlich vor den entsprechenden Lendenwirbeln. Sie ziehen hinter den Zwerchfellschenkeln und dem M. psoas major nach lateralwärts und versorgen (mittels des sogen. *R. anterior)* die Lenden- und Bauchmuskeln. Jede A. lumbalis gibt ferner wie die Intercostalarterien einen Rückenast, *R. dorsalis* s. posterior, ab, welcher neben der Wirbelsäule zur Haut und Muskulatur des Rückens zieht und ausserdem einen *R. spinalis* durch das entsprechende Zwischenwirbelloch in den Wirbelkanal hineinschickt.

6. Die *Aa. suprarenales* können aus der Aorta *(Aa. suprarenales mediae),* aber auch aus den Aa. phrenicae inff. *(Rami suprarenales superiores)* oder aus den Aa. renales *(Aa. suprarenales inferiores)* kommen und ziehen zu den Nebennieren hin.

7. Die *Aa. renales* (meistens einfach, selten in mehrfacher Zahl) gehen meist rechtwinkelig zum Hilus der Nieren, können jedoch auch an die Umgebung der letzteren und an die Nebennieren Zweige abgeben.

8. Die *Aa. spermaticae internae* sind lange, dünne Äste, welche meistens aus der vorderen Wand der Aorta (seltener aus der rechten oder linken A. renalis) entspringen und vor dem M. psoas, vor dem Ureter und vor der A. und V. iliaca nach abwärts ziehen. Beim Manne durchsetzen sie in Begleitung des Ductus deferens den Leistenkanal und enden im Hoden; beim Weibe ziehen sie zum Ovarium *(A. ovarica)* und dem lateralen Teile der Tube und gehen mit den Zweigen der A. uterina innerhalb des Lig. latum zahlreiche Anastomosen ein.

9. Die *Aa. iliacae communes* (Aa. anonymae iliacae von HENLE) ziehen schräg divergierend von der Teilungstelle der Aorta am medialen Psoasrande bis zur Artic. sacroiliaca, wo sich eine jede in die Arterie der unteren Extremität, *A. iliaca externa,* und die Arterie des Beckens, *A. hypogastrica* s. iliaca interna, teilt.

10. Die *A. sacralis media* ist, wie oben erwähnt, eigentlich nicht als Ast der Aorta, sondern als ihre directe Fortsetzung nach abwärts zu betrachten. Sie zieht an der Vorderfläche des V. Lendenwirbels und des Kreuzbeines nach abwärts, um in der Steissdrüse, *Glomus coccygeum,* zu endigen. Ihre Seitenäste, unter denen der oberste, die *A. lumbalis quinta,* durch seine Stärke ausgezeichnet ist, entsprechen den Intercostalarterien und anastomosieren mit den Zweigen der A. sacralis lateralis.

E. Die grösseren Zweige der Aorta.

I. A. carotis communis.

Die *A. carotis communis* verläuft an der Seite der Trachea und des Kehlkopfes bis etwa zur Höhe der Protuberantia laryngea, welche beim männlichen Geschlechte am Halse stets deutlich hervorragt. An dieser Stelle (bei Kurzhalsigen etwas höher) teilt sie sich in zwei ziemlich gleich grosse Hauptäste, die *A. carotis externa* und die *A. carotis interna*. Die Lage der A. carotis communis ist eine derartige, dass sich medial von derselben die Trachea und der Kehlkopf, lateral die V. jugularis interna befindet. Zwischen und hinter der A. carotis communis und V. jugularis interna s. communis ist der N. vagus, hinter der Arterie der N. sympathicus gelegen. Alle drei Organe werden von einer gemeinsamen Scheide umhüllt. Vor dem unteren Teile der Carotis comm. ist der M. sternocleidomastoideus gelegen, während der obere Teil des Gefässes medial von letzterem Muskel in der sogen. Malgaigne'schen Grube oder *Fossa carotica* s. carotidea (s. S. 103) dicht unter der Haut gefühlt werden kann. Die A. carotis communis kann gegen den ziemlich stark prominierenden Querfortsatz des sechsten Halswirbels *(Tuberculum caroticum* s. *Tubercule de Chassaignac)* angedrückt werden.

II. A. carotis externa.

Die *A. carotis externa* verläuft in ziemlich senkrechter Richtung von ihrer Ursprungstelle nach aufwärts, indem sie zunächst von dem M. stylohyoideus und dem hinteren Bauche des M. digastricus, weiter nach oben von der Ohrspeicheldrüse bedeckt ist. In der letzteren Gegend (der Fossa parotidea) liegt sie zwischen dem Unterkieferaste und dem Proc. mastoideus und teilt sich alsdann etwa in der Höhe des Unterkieferhalses in ihre beiden Endäste, die *A. temporalis superficialis* und die *A. maxillaris interna*. Die 9 Äste, welche die Carotis ext. abgibt,[1]) heissen folgendermassen:

1. Die *A. pharyngea ascendens* entspringt meistens dicht neben der Teilungstelle der beiden Carotiden — seltener höher aufwärts aus der Carotis ext. — und läuft an der Seitenwand

[1]) Drei grosse Körperarterien, nämlich die Carotis ext., die Subclavia und die Hypogastrica, sind durch die Neunzahl ihrer Äste ausgezeichnet.

des Pharynx in verticaler Richtung nach oben. Ihre Zweige verästeln sich zum Teil im Schlundkopf *(Rami pharyngei)* zum Teil dringen sie sogar *(Rami meningei)* durch das For. lacerum anterius und posterius in die Schädelhöhle hinein.

2. Die *A. sternocleidomastoidea* (mitunter in mehrfacher Zahl) bildet einen seiner Stärke wegen besonders benannten Muskelzweig zum Sternocleidomastoideus.

3. Die *A. thyreoidea superior* verläuft unterhalb des Zungenbeines nach abwärts zur Schilddrüse und verästelt sich in dem oberen Abschnitte der letzteren. Ein Zweig dieser Arterie, die *A. laryngea superior*, geht zusammen mit dem gleichnamigen Nerven durch die Membrana hyothyreoidea zu den inneren Teilen des Kehlkopfes hin. Sie teilt sich dort in einen aufsteigenden und absteigenden Ast, von denen der letztere mit der A. laryngea inf. (aus der A. thyreoidea inf.) anastomosiert. In chirurgischer Beziehung wichtig ist ferner ein ziemlich constanter Verbindungszweig zwischen den beiden Aa. thyreoideae supp., der *R. cricothyreoideus*, welcher vor dem Lig. cricothyreoideum medium in transversaler Richtung verläuft und deshalb bei der Laryngotomie leicht durchschnitten werden kann.

4. Die *A. lingualis* verläuft oberhalb des Zungenbeines zunächst mit dem N. hypoglossus, sodann unter dem M. stylohyoideus und dem hinteren Bauch des M. digastricus zur Zungenwurzel, um hier unter die Fasern des M. hyoglossus zu treten und sich alsdann in ihre beiden Endäste, die *A. dorsalis linguae* und *A. profunda linguae*, zu spalten. Die A. und V. lingualis verlaufen nicht zusammen, sondern sind durch den M. hyoglossus getrennt. Die Vene liegt also mehr nach aussen wie die Arterie. Zweige der A. lingualis sind:

a) ein *R. hyoideus* verläuft längs des Zungenbeines nach medianwärts und anastomosiert mitunter mit dem gleichnamigen Zweige der anderen Seite.

b) die *A. sublingualis* verläuft dicht oberhalb des M. mylohyoideus und lateral vom Ductus Whartonianus am Boden der Mundhöhle nach vorn, indem sie der Glandula sublingualis Zweige abgibt.

c) die *A. dorsalis linguae* (vielfach in mehrere feine Ästchen geteilt, welche alsdann als *Rami dorsales linguae* bezeichnet werden), dringt in den M. hyoglossus hinein und zieht hierauf am Zungenrücken in der Nähe der Schleimhaut bis zur Zungenspitze hin.

d) die *A. profunda linguae* s. ranina wird von vielen Autoren als das eigentliche Ende der A. lingualis angesehen und zieht in der Zungensubstanz nahe der unteren Zungenfläche zur Seite des M. genioglossus bis zur Zungenspitze hin.

5. Die *A. maxillaris externa* verläuft zunächst ebenso wie die Lingualis medial vom M. stylohyoideus und dem hinteren Bauche des Digastricus bis unter die Glandula submaxillaris, von welcher sie also bedeckt wird. Alsdann tritt sie am vorderen Rande des M. masseter über die Basis des Unterkiefers zum Gesicht und verläuft von hier aus bis in die Nähe des medialen Augenwinkels, indem sie von der oberflächlichen Schicht der Gesichtsmuskeln bedeckt wird. Am vorderen Rande des Masseter kann die A. maxillaris ext. leicht aufgesucht und gegen den Unterkiefer comprimiert werden. Ihre Zweige sind:

a) die *A. palatina ascendens* (A. pharyngopalatina) entspringt unterhalb des Unterkiefers und steigt zwischen dem M. styloglossus und dem M. stylopharyngeus neben der Seitenwand des Schlundes zum Velum palatinum und den angrenzenden Teilen in die Höhe. Die Arterie kommt nicht selten direkt aus der Carotis ext.

b) der *R. tonsillaris* entspringt häufig aus der vorigen Arterie und bildet für gewöhnlich nur einen kleinen Ast, welcher medial vom Kieferwinkel zur Tonsille geht; wenn die letztere krankhaft vergrössert ist, kann der R. tonsillaris jedoch sehr stark werden und bei Operationen an den Mandeln zu beträchtlichen Blutungen Veranlassung geben.

c) die *A. submentalis* (meist von dem Hauptzweige des N. mylohyoideus begleitet) verläuft an der unteren Fläche des M. mylohyoideus zwischen dem Unterkiefer und dem vorderen Bauche des M. digastricus nach vorn. Entweder aus ihr oder dem Stamme der A. maxillaris externa ziehen Zweige zur Glandula submaxillaris hin *(Rami glandulares)*.

d) die *A. praemasseterica* ist ein zwar nur kleiner, aber ziemlich constanter Ast, welcher am vorderen Rande des Masseter aufwärts zieht.

c) die *A. labialis inferior* und *superior* (Aa. coronariae labii inferioris und labii superioris) gehören schon zu den Gesichtsästen der A. maxillaris externa und verlaufen in transversaler Richtung in der Unter- und Oberlippe nach medianwärts,

wo sie mit den gleichnamigen Arterien der anderen Seite anastomosieren und somit einen Gefässkranz um die Mundöffnung bilden. Von der A. labialis superior steigt die kleine *A. septi mobilis narium* zur Nasenscheidewand in die Höhe.

f) die *Rami buccales* gehen nach hinten zu den Wangen und anastomosieren mit den Ästen der A. maxillaris interna.

g) die *A. angularis* (nasi) bildet das Ende der Maxillaris externa und läuft an der Seitenwand der Nase in die Höhe, um am medialen Augenwinkel mit der A. nasalis aus der Ophthalmica zu anastomosieren.

6. Die *A. occipitalis* läuft unter dem Schutze des M. stylohyoideus und des hinteren Bauches des M. digastricus nach hinten und oben bis zu der kleinen für sie bestimmten Rinne am Schläfenbein (s. S. 39). Hierauf verläuft sie zunächst bedeckt vom M. sternocleidomastoideus bis in die Nähe des For. mastoideum nach aufwärts, sodann bedeckt vom Splenius nach medianwärts, um schliesslich am medialen Rande des Splenius den M. trapezius zu durchbohren und sich zusammen mit den Zweigen des N. occipitalis major am Hinterhaupt zu verästeln *(Rami occipitales)*. Ein kleiner Zweig derselben, der *Ramus mastoideus* (A. meningea post. externa) geht durch das For. mastoideum zur Dura mater in die Schädelhöhle hinein. Andere Zweige der Occipitalis, *Rr. descendentes* s. cervicales, ziehen zu den Nackenmuskeln nach abwärts.

7. Die *A. auricularis posterior* verläuft meistens neben dem M. stylohyoideus und digastricus nach hinten und oben zum Proc. styloideus, wendet sich jedoch alsdann dicht vor dem Proc mastoideus und hierauf hinter dem Ohre nach aufwärts. Die Arterie gibt zunächst einen kleinen Zweig, die *A. stylomastoidea*, ab, welche durch das For. stylomastoideum in den Falloppischen Kanal und in die Paukenhöhle eindringt. Weiterhin gehen von ihr Zweige für das Ohr *(Rami auriculares)* und die Seitenfläche des Hinterhauptes *(Rami occipitales)* ab.

8. Die *A. maxillaris interna*, der eine von den beiden Endästen der Carotis ext., zieht in einer schrägen Linie von der medialen Seite des Unterkieferhalses zwischen dem M. pterygoideus ext. und dem M. temporalis sodann zwischen beiden Köpfen des M. pterygoideus ext. zur Fiss. sphenomaxillaris, in welcher sie sich in ihre Endzweige auflöst. Sie kreuzt den N.

lingualis und alveolaris inf., welche einwärts von ihr gelegen sind. Die Zweige der Maxillaris int. lassen sich am besten in drei Gruppen einteilen.

Die erste Gruppe entspringt an der medialen Seite des Unterkieferhalses, d. h. bevor die A. maxill. int. zwischen die eben genannten Kaumuskeln tritt. Zu dieser Gruppe gehören:

a) die *A. auricularis profunda* steigt hinter dem Kiefergelenk zum äusseren Gehörgang empor;

b) die *A. tympanica anterior* geht durch die Fiss. Glaseri zur Schleimhaut der Paukenhöhle;

c) die *A. alveolaris inferior* tritt mit dem N. alveolaris inf. zwischen dem Lig. sphenomandibulare und dem Unterkieferaste in den Can. mandibularis des Unterkiefers hinein, kommt als *A. mentalis* durch das gleichnamige Loch wieder heraus und verästelt sich am Kinn und an der Unterlippe. Vor dem Eintritt in den Unterkieferkanal entspringt von ihr der *R. mylohyoideus*, welcher mit dem gleichnamigen Nerven im Sulcus mylohyoideus des Unterkiefers nach vorn zieht. In dem Unterkieferkanal selbst sendet die A. alveolaris inf. die *Aa. dentales* durch feine Knochenkanälchen zu den Zähnen des Unterkiefers;

d) die *A. meningea media* dringt durch das For. spinosum zusammen mit dem N. spinosus (N. recurrens des III. Trigeminusastes) in die Schädelhöhle und teilt sich hier in einen vorderen und einen hinteren Ast, von denen der erstere bis in die vordere Schädelgrube hineinzieht,[1]) während der letztere sich hauptsächlich am Scheitelbein und am oberen Teile des Hinterhauptbeines verästelt. Beide Äste versorgen die Dura mater und die angrenzenden Schädelknochen. Ein inconstanter kleiner Zweig der A. meningea media, der *Ramus meningeus accessorius* s. A. meningea parva, entspringt dicht unterhalb der Schädelbasis und geht von unten her durch das For. ovale zur Dura mater.

Die zweite Gruppe von Zweigen der A. maxillaris int. entspringt aus der letzteren während ihres Verlaufes zwischen den Kaumuskeln und entspricht den Zweigen des N. masticatorius

[1]) Dieser Ast geht mitunter mit der A. ophthalmica durch die Fissura orbitalis superior oder ein eigenes Loch im grossen Keilbeinflügel, *Foramen meningeoorbitale* (Waldeyer), eine Anastomose ein.

s. crotaphiticobuccinatorius (vom III. Aste des Trigeminus), welche bekanntlich die Kaumuskeln und die Haut und Schleimhaut der Wange versorgen. Zu dieser Gruppe gehören:

a) die *A. masseterica* zieht durch die Inc. mandibulae des Unterkiefers zu dem gleichnamigen Muskel hin;

b) und c) die *Aa. pterygoidea externa* und *interna* verlaufen direkt zu den gleichnamigen Kaumuskeln;

d) zwei *Aa. temporales profundae* steigen unmittelbar auf dem Planum temporale des Schädels in die Höhe und verästeln sich im M. temporalis;

e) die *A. buccinatoria* verläuft mit dem N. buccinatorius an der Aussenfläche des M. buccinator zur Haut und Schleimhaut der Wange.

Die dritte Gruppe liegt in der Fiss. sphenomaxillaris und bildet die Endzweige, in welche sich die A. maxillaris int. auflöst. Zu dieser Gruppe gehören:

a) die *A. infraorbitalis* verläuft mit dem N. infraorbitalis durch den Sulcus und Can. infraorbitalis zum Gesicht, wo dieselbe mit den anderen Gesichtsarterien zahlreiche Anastomosen eingeht. Kleinere Zweige derselben sind die Oberkieferarterien, *Aa. alveolares superiores*,[1]) von denen man wiederum vordere, mittlere und hintere Ästchen (*Aa. alveol. supp. anteriores, mediae* und *posteriores)* unterscheidet, welche durch die gleichnamigen Löcher und Kanäle des Oberkiefers zu den Zähnen des letzteren hinziehen und daher auch als *Aa. dentales superiores* etc. bezeichnet werden. Ein anderer Zweig, die *A. zygomatica* s. subcutanea malae, die übrigens sehr häufig auch aus der vorderen A. temporalis profunda kommt, geht mit dem gleichnamigen Nerven durch die Fiss. orbitalis inf. in die Augenhöhle, um dort entweder die A. lacrimalis zu ersetzen oder auch mit ihren Zweigen durch den Can. zygomaticofacialis und zygomaticotemporalis zur Haut zu treten;

b) die *A. palatina descendens* s. A. pterygopalatina sendet zuerst die *A. Vidiana* s. *canalis pterygoidei* durch den Can. Vidianus zur Tuba Eustachii und zum oberen Teil des Pharynx, steigt hierauf durch den Can. pterygopalatinus nach abwärts und teilt sich wie die gleichnamigen Nerven in zwei kleinere

---

[1]) Die *Aa. alveol. supp. posteriores* entspringen sehr häufig direkt von der Maxillaris int. als einfache *A. alveolaris superior posterior.*

Zweige, die *Aa. palatinae minores*, für den weichen Gaumen und die Mandel und einen grösseren Zweig, die *A. palatina major*, für die untere Fläche des harten Gaumens bis zum For. incisivum;

c) die *A. sphenopalatina* (A. nasalis posterior) zieht durch das For. sphenopalatinum in die Nasenhöhle hinein, indem sie sich meistens schon in der eben genannten Öffnung in drei oder mehrere kleinere Zweige spaltet, nämlich: *α*) die *A. pharyngea descendens* zur Decke des Pharynx, *β*) die *Aa. nasales posteriores laterales (postt. supp.)* zur Seitenwand der Nasenhöhle, *γ*) die *Aa. nasales posteriores septi narium* zur Nasenscheidewand. Unter den Scheidewandästen ist durch ihre Stärke die *A. nasopalatina Scarpae* ausgezeichnet, welche mit dem gleichnamigen Nerven in einer Furche des Vomer (s. daselbst) bis zum For. incisivum nach abwärts zieht, um in dem letzteren mit dem vorderen Aste der *A. palatina major* zu anastomosieren.

9. Die *A. temporalis superficialis* bildet den letzten Ast und die direkte Fortsetzung der Carotis externa nach oben und zieht vor dem Ohr, dicht unter der Haut und auf der Fascia temporalis, in die Höhe, um sich schliesslich an der Schläfe in zwei fast rechtwinkelig zueinander stehende Endäste, den *R. frontalis* und den *R. occipitalis,* zu teilen. Die Zweige der A. temporalis superf. sind:

a) *Rr. auriculares anteriores* zum vorderen Teil des Ohres;
b) die *A. transversa faciei* verläuft unterhalb des Jochbogens und bedeckt von der Parotis zum Gesicht; entweder von ihr oder direkt aus der A. temporalis superficialis gehen die *Rami parotidei* zur Parotis hin;
c) die *A. zygomaticoorbitalis* zieht oberhalb des Jochbogens auf der Fascia temporalis zum lateralen Augenwinkel;
d) die *A. temporalis media* bohrt sich dicht oberhalb des Jochbogens in die Fascia temporalis ein und verästelt sich alsdann im M. temporalis;
e) der *R. frontalis* läuft schräg nach vorn und oben zur Stirngegend;
f) der *R. parietalis (R. occipitalis)* zieht längst der Seitenwand des Schädels nach hinten und oben bis in die Nähe des Scheitels.

III. A. carotis interna.

Die *Carotis interna* liegt zunächst lateral und ein wenig nach hinten von der Carotis externa[1]) und geht dann hinter der letzteren hinweg mehr nach medianwärts hinüber, so dass sie weiterhin neben der Pharynxwand aufwärts steigend, von der Carotis ext. durch die Mm. styloglossus und stylopharyngeus getrennt ist. Alsdann durchzieht die Arterie den Can. caroticus des Schläfenbeines und gelangt durch das For. lacerum zu dem Sulcus caroticus des Keilbeines. Während sie in dieser Furche nach vorn zieht, ist sie in dem unteren lateralen Teile des Sinus cavernosus gelegen, von dessen Blut ihre Wandung umspült wird. Neben dem Proc. clinoideus ant. löst sich die Carotis interna schliesslich in ihre Endäste auf.

Während dieses Verlaufes bildet die Arterie folgende 5 Krümmungen. Die erste schwach S-förmige Krümmung ist an ihrem Ursprungteile und dicht hinter der Carotis ext. gelegen. Eine zweite, nahezu horizontal liegende Krümmung mit nach vorn und medianwärts gerichteter Convexität, wird von ihr dicht unterhalb der Schädelbasis gebildet. Hieran schliesst sich innerhalb des Can. caroticus des Schläfenbeines die dritte Krümmung, das sogen. *Genu caroticum*. Eine vierte, leicht S-förmige Krümmung liegt in dem Sulcus caroticus zur Seite des Türkensattels. Die fünfte Krümmung endlich entspricht der Impressio carotica des Keilbeines und ist mit der Convexität nach vorn gerichtet. Am Halse gehen von der Carotis int. keinerlei Äste ab. Nachdem sie im Can. caroticus einige kleinere Zweige für die Paukenhöhle *(Rr. caroticotympanici)* und im Sinus cavernosus für die nahe gelegene Dura und andere Nachbarteile abgegeben hat, entsendet sie folgende Äste:

1. Die *A. ophthalmica* nimmt ihren Ursprung von der letzten nach vorn convexen Krümmung der Carotis int. und dringt durch das For. opticum mit und unter dem N. opticus in die Augenhöhle hinein. Hier tritt sie zunächst lateral von diesem Nerven und dann über demselben hinweg zu der medialen Wand der Orbita, an welcher sie mit dem N. nasociliaris etwa in einer Verbindunglinie zwischen dem For. ethmoidale ant. und post. verläuft, um schliesslich oberhalb des Lig. palpebrale

[1]) Dies ist die Stellung, welche man gewöhnlich an Leichen findet, bei denen der Kopf nach hinten und abwärts hängt. Bei vorn übergeneigtem Kopfe ist die Carotis interna mehr gestreckt und deshalb zunächst hinten und dann medianwärts von der Carotis externa gelegen.

mediale zur Augenhöhle hinauszutreten und sich in ihre Endäste, die *A. dorsalis nasi* und die *A. frontalis*, zu spalten. Auf diesem Wege gibt sie folgende Zweige ab:

a) die *A. centralis retinae* durchbohrt die Hüllen des N. opticus und verläuft in dessen Längsachse bis zur Retina, welche sie ausschliesslich versorgt, ohne mit anderen Arterien zu communicieren;

b) die *A. lacrimalis* geht mit dem N. lacrimalis an der Grenze zwischen oberer und lateraler Augenhöhlenwand dicht unter dem Periost der Orbita zur Thränendrüse und über diese hinaus zum lateralen Augenwinkel, wo sie die *A. palpebralis lat. superior* und *inferior* für das obere und untere Augenlid abgibt;

c) die *A. supraorbitalis* geht mit dem Hauptzweige des N. frontalis (dem N. supraorbitalis) auf dem M. levator palpebrae superioris und dicht unterhalb des Periostes des Orbitaldaches nach vorn, tritt durch die Inc. supraorbitalis zur Augenhöhle hinaus und steigt alsdann in verticaler Richtung längs der Stirn in die Höhe;

d) die *A. ethmoidalis posterior* zieht durch das For. ethmoidale post. mit dem N. ethmoidalis posterior zu den hinteren Siebbeinzellen;

e) die *A. ethmoidalis anterior* geht durch das For. ethmoidale ant. zusammen mit dem N. ethmoidalis ant. erst in die Schädelhöhle und dann durch die Lam. cribrosa zum vorderen Teil der Nasenhöhle (insbesondere zum Sinus frontalis und zu den vorderen und mittleren Siebbeinzellen). Ein Zweig derselben, die *A. meningea anterior*, läuft in einer kleinen Furche neben der Crista galli an der hinteren Fläche des Stirnbeines in die Höhe;

f) *Rr. musculares* zu den Augenmuskeln entspringen zum Teil selbständig aus der Ophthalmica, zum Teil als Zweige der bereits genannten Arterien: sie geben die *Aa. ciliares anteriores* ab, welche am vordersten Teile des Bulbus auf der Aussenfläche der Sclera geschlängelt bis zum Rande der Cornea verlaufen, um hier die Sclera zu durchbohren und in einen um den Ciliarrand der Iris gelegenen Gefässkranz, den *Circulus arteriosus iridis major*, überzugehen. Andere Zweige der Aa. ciliares antt. bleiben an der Aussenfläche des Bulbus und bilden um den Rand der Cornea das arterielle Randschlingennetz;

g) die *Aa. ciliares posteriores* (etwa 4—6 an der Zahl) entspringen direkt aus der Ophthalmica und ziehen neben dem N. opticus in Begleitung der Nn. ciliares breves zum hintersten Teil des Bulbus. Als *Aa. ciliares postt. breves* bezeichnet man diejenigen Zweige, welche sich nach Durchbohrung der Sclera in der Chorioidea verästeln. Zwei *Aa. ciliares postt. longae* (die eine auf der medialen, die andere auf der lateralen Seite des Bulbus) ziehen an der Innenfläche der Sclera nach vorn, um schliesslich am Ciliarrande der Iris in den bereits erwähnten *Circulus arteriosus iridis major* überzugehen. Aus diesem Gefässkranz gehen alsdann die feinen arteriellen Zweige für die Iris und das Corpus ciliare hervor. Diejenigen Zweige, welche den Pupillarrand der Iris erreichen, bilden daselbst den sogen. *Circulus arteriosus iridis minor;*

h) die *Aa. palpebrales mediales*, eine *superior* und eine *inferior*, ziehen nahe dem freien Rande der Augenlider an der Vorderfläche des Tarsus den Aa. palpebr. latt. aus der A. lacrimalis entgegen, um mit den letzteren um die Augenlidspalte einen oberen und einen unteren Gefässbogen, den *Arcus tarseus superior* und *inferior*, zu bilden;

i) die *A. frontalis* läuft mit dem medialen Zweige des N. frontalis medial von der A. und dem N. supraorbitalis längs der Stirn in die Höhe;

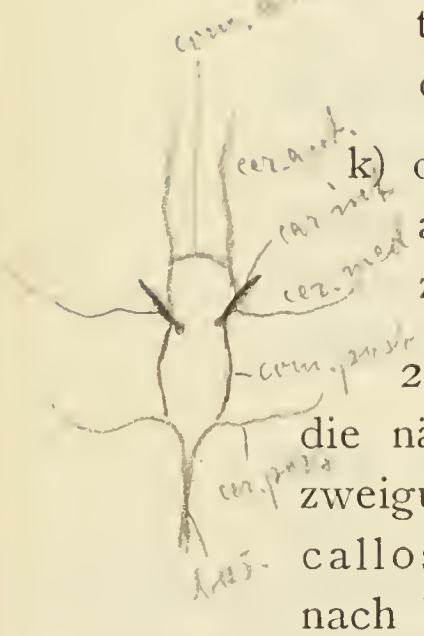

k) die *A. dorsalis nasi* fliesst an der Seite der Nase mit der A. angularis nasi aus der Maxillaris ext. zusammen (Anastomose zwischen Carotis ext. und int.).

2. Die *A. cerebri anterior* s. corporis callosi gehört ebenso wie die nächstfolgenden Äste der Carotis int. schon zu deren Endverzweigungen. Sie läuft von vorn her um das Genu corporis callosi und alsdann längs der oberen Fläche des Balkens nach hinten, indem sie die mediale Fläche der Grosshirnhemisphären und den Balken mit Zweigen versorgt. Dicht vor dem Chiasma nerv. opticorum werden die beiden Aa. corporis callosi durch eine kurze quere unpaare Anastomose verbunden, welche man als *A. communicans anterior* bezeichnet hat.

3. Die *A. cerebri media* s. fossae Sylvii läuft in der Fossa cerebri lateralis *(Fossa Sylvii)* nach hinten und oben und versorgt die benachbarten Grosshirnlappen.

4. Die *A. chorioidea* zieht lateral von den Pedunculi cerebri mit dem Tractus opticus nach hinten und dringt hierauf von unten her in das Unterhorn des Seitenventrikels ein, wo sie sich hauptsächlich in den Plexus chorioidei verästelt. Doch sendet sie auch den nahe gelegenen Hirnteilen kleine Zweige zu.

5. Die *A. communicans posterior* läuft jederseits lateral vom Tuber cinereum und den Corpp. mammillaria in sagittaler Richtung nach hinten und senkt sich in den Endast der A. basilaris, die *A. cerebi posterior* s. profunda, ein, indem sie auf diese Weise einen arteriellen Gefässkranz, den *Circulus arteriosus Willisi*, schliesst.

Der *Circulus arteriosus Willisi* bildet einen an der Gehirnbasis gelegenen Gefässkranz, welcher das Chiasma, das Tuberc. cinereum und die Corpp. mammillaria umfasst und sich (von vorn nach hinten gezählt) aus folgenden Arterien zusammensetzt:

a) die *A. communicans anterior*,
b) den beiden *Aa. cerebri anteriores*,
c) einem kurzen Stücke der *A. carotis interna dextra* und *sinistra*,
d) den beiden *Aa. communicantes posteriores*,
e) den beiden *Aa. cerebri posteriores*.

Die sub e) genannten Arterien kommen jedoch nicht mehr aus der Carotis int., sondern aus der A. basilaris. Man kann also auch sagen, dass die *A. communicans posterior* jederseits eine Communication zwischen der A. carotis interna und der A. basilaris bildet, durch welche eine vollständige Versorgung des Gehirnes mit arteriellem Blute auch dann stattfindet, wenn die eine oder die andere der beiden letzteren Arterien (durch Embolie etc.) verstopft ist.

IV. Die A. subclavia. 9 Zeile.

Die *A. subclavia* verläuft nach ihrem Ursprunge (rechts aus der A. anonyma, links aus der Aorta) bogenförmig dicht über der Pleurakuppel nach aufwärts und geht alsdann dicht über der ersten Rippe wieder nach abwärts. Oberhalb der ersten Rippe liegt sie zwischen dem M. scalenus anterior und medius,

welche sich beide (der erstere an dem Tuberculum scaleni s. Lisfranci) an dieser Rippe ansetzen. Das Lageverhältnis zwischen der A. und V. subclavia und dem Plexus brachialis oberhalb der ersten Rippe ist ein derartiges, dass die *V. subclavia* vor dem M. scalenus anterior und somit auch vor dem Tuberculum scaleni, die *A. subclavia* zwischen M. scalenus anterior und medius, also hinter dem Lisfranc'schen Höcker, endlich der *Plexus brachialis* ebenfalls zwischen dem M. scalenus ant. und medius zum Teil oberhalb, zum Teil hinter der Arterie gelegen ist. Weiter nach abwärts gelangt die A. subclavia unter das Schlüsselbein (resp. den M. subclavius) und schliesslich hinter den M. pectoralis minor, um sich alsdann in die A. axillaris fortzusetzen. Wird also das Schlüsselbein stark nach hinten, d. h. gegen die erste Rippe gezogen, so kann die Subclavia zwischen diesen beiden Knochen derartig comprimiert werden, dass der Radialpuls unfühlbar wird. Das Ende der A. subclavia wird von den meisten Autoren schon dort angenommen, wo dieselbe unter der Clavicula hervortritt. Von anderen wird dagegen das Stück zwischen der Clavicula und dem oberen Rande des M. pectoralis minor ebenfalls zur Subclavia gerechnet. Die 9 Äste der Subclavia heissen folgendermassen:

1. Die *A. mammaria interna* (A. thoracica interna) läuft zunächst hinter dem Sternoclaviculargelenk und vor der V. anonyma, dann hinter den Rippenknorpeln, in einiger Entfernung neben dem Seitenrande des Sternum bis zum Zwerchfell nach abwärts, wo sie sich in ihre Endäste, die *A. epigastrica superior* und die *A. musculophrenica*, spaltet. Auf diesem Wege gibt sie folgende Zweige ab:

a) die *A. pericardiacophrenica* nimmt oft schon in der oberen Brustapertur ihren Ursprung und zieht mit dem N. phrenicus (s. daselbst) zwischen dem Pericard und der Pleura mediastinalis bis zum Zwerchfell nach abwärts;

b) die *Rr. sternales, mediastinales anteriores* und *thymici* verästeln sich an der hinteren Fläche des Sternum, im Mediastinum anterius und der Thymusdrüse (falls die letztere noch vorhanden ist);

c) die *Rami intercostales* (Aa. intercostales anteriores) für die 5—6 oberen Intercostalräume ziehen den Aa. intercostales posteriores entgegen und anastomosieren mit denselben;

d) die *Rr. perforantes* (häufig Zweige der vorigen Arterien) brechen zwischen den Rippenknorpeln hindurch und verästeln sich zum Teil in den Brustmuskeln, zum Teil als *Aa. mammariae externae* in der Brustdrüse, wo sie selbstverständlicherweise beim Weibe besonders stark entwickelt sind;

e) die *A. musculophrenica* läuft dicht oberhalb des Zwerchfellansatzes längs der Brustwand nach lateralwärts und gibt Zweige für das Zwerchfell sowie die *Rr. intercostales* für die 5—6 unteren Intercostalräume ab;

f) die *A. epigastrica superior* durchbricht die Lücke zwischen der Portio sternalis und costalis des Zwerchfelles und läuft längs der hinteren Fläche des M. rectus abdominis (innerhalb seiner Scheide) nach abwärts, um schliesslich mittels ihrer Zweige innerhalb des ebengenannten Muskels mit der A. epigastrica inferior (aus der A. iliaca externa) zu anastomosieren. Durch die A. epigastrica superior und inferior wird also eine wichtige Anastomose zwischen den grossen Gefässen der oberen und der unteren Extremität hergestellt (s. die Anm. bei der A. epigastrica inferior).

2. Die *A. vertebralis* läuft zwischen dem M. scalenus anterior und longus colli vertical in die Höhe und tritt meistens in das For. transversarium des VI. Halbwirbels[1]) ein, um alsdann durch die Forr. transversaria aller übrigen Halswirbel bis zum Atlas nach oben zu ziehen. Hierauf geht die Arterie hinter dem oberen Gelenkfortsatz des Atlas (im Sinus atlantis) nach hinten und bohrt sich alsdann in die Membrana atlantooccipitalis posterior ein. Auf diese Weise gelangt die Vertebralis zuerst in den Wirbelkanal und alsdann nach kurzem Verlauf in derselben durch das For. magnum in die Schädelhöhle. Am unteren Rande der Varolsbrücke vereinigen sich die beiden Aa. vertebrales zu der unpaaren *A. basilaris*, welche sich am oberen Rande der Varolsbrücke wieder in ihre beiden Endäste, die *Aa. cerebri posteriores* s. profundae, teilt.

Während ihres Verlaufes am Halse gibt die A. vertebralis ausser einzelnen Muskelästen noch *Rr. spinales* ab, welche durch die Forr. intervertebralia in die Wirbelhöhle eindringen. In der

---

[1]) Der Eintritt kann jedoch auch in das For. transv. irgend eines anderen Halswirbels (vom III. bis VII.) erfolgen.

Schädelhöhle entspringen zum Teil aus der A. vertebralis (a—c), zum Teil aus der A. basilaris (d—h) folgende Zweige:

a) die *Aa. spinales anteriores* entspringen aus dem Vereinigungswinkel der beiden Aa. vertebrales und laufen alsdann zuerst getrennt durch das For. magnum, hierauf zu einem gemeinsamen Stamm vereinigt an der vorderen Fläche des Rückenmarks nach abwarts;

b) die *Aa. spinales posteriores* entspringen weiter nach hinten, gehen ebenfalls durch das For. magnum und laufen an der hinteren Fläche des Rückenmarks getrennt nach abwärts. Die Aa. spin. antt. und postt. gehen sowohl untereinander, wie mit den durch die Intervertebralöffnungen eindringenden Blutgefässen Anastomosen ein;

c) der *Ramus meningeus* (A. meningea posterior interna) verästelt sich jederseits in der Dura mater der hinteren Schädelgrube;

d) die *A. auditiva interna* entspringt ebenso wie die folgenden Arterien bereits aus der A. basilaris oder aus der A. cerebelli inferior anterior und tritt jederseits zusammen mit dem N. acusticus in den Porus acusticus int. hinein, um das innere Ohr mit Zweigen zu versehen;

e) die *Aa. cerebelli inferiores* (gewöhnlich jederseits aus einem hinteren und einem vorderen Zweige bestehend) verlaufen längs der unteren Fläche des Kleinhirns nach hinten;

f) die *Aa. cerebelli superiores* verlaufen längs der oberen Fläche des Kleinhirns, welches sie ebenso wie die vorigen versorgen;

g) die *Rami ad pontem* sind kleinere Zweige, welche in die Substanz der Varolsbrücke eindringen;

h) die *A. cerebri posterior* s. profunda zieht jederseits am oberen Rande der Varolsbrücke zuerst vor dem N. oculomotorius, dann lateral von den Pedunculi cerebri nach hinten und verästelt sich am hinteren Teile des Grosshirns. Kleinere Zweige dringen durch den Querschlitz des Gehirns in die Tela chorioidea superior hinein. Die Aa. cerebri posteriores stehen durch die *Aa. communicantes postt.* mit der Carotis int. in Verbindung *(Circulus arteriosus Willisi* s. S. 313).

3. Die *A. thyreoidea inferior* entspringt gewöhnlich mit den drei folgenden Arterien, nämlich der *A. cervicalis ascendens*, der

A. cervicalis superficialis und der *A. transversa scapulae*, von einem kurzen gemeinsamen Stamm, welchen man als *Truncus thyreocervicalis* bezeichnet hat. Die A. thyreoidea inferior zieht dicht hinter der Carotis communis und vor der A. vertebralis zum unteren und seitlichen Teil der Schilddrüse hin und versorgt die letztere mit Zweigen. Bevor sie in die Schilddrüse eintritt, gibt sie die *A. laryngea inferior* ab, welche mit dem N. laryngeus inf. zur hinteren Fläche des Kehlkopfes verläuft. Zwischen den Aa. thyreoideae inferiores, sowie zwischen diesen und den Aa. thyreoideae supp. finden in der Regel keine Anastomosen statt (HYRTL).

4. Die *A. cervicalis ascendens* geht in senkrechter Richtung vor den Querfortsätzen der Halswirbel mitunter sogar bis zur Schädelbasis in die Höhe.

5. Die *A. cervicalis superficialis* läuft unter dem oberflächlichen Blatte der Fascia colli quer durch die Fossa supraclavicularis major bis unter den vorderen Rand des M. trapezius, in den sie sich einsenkt.

6. Die *A. transversa scapulae* s. suprascapularis läuft, der vorigen parallel (aber etwas weiter lateral und tiefer gelegen, meist hinter dem Schlüsselbein versteckt), zur Inc. scapulae und geht gewöhnlich über dem Lig. transversum zunächst in die Fossa supraspinata, dann durch die Inc. colli scapulae in die Fossa infraspinata, indem sie die in diesen beiden Gruben gelegenen Muskeln versorgt und mit der A. circumflexa scapulae (s. S. 319) anastomosiert. Ein *R. acromialis* geht nach Durchbohrung des M. trapezius zur Gegend des Acromion.

7. Die *A. transversa colli* entspringt meistens schon unterhalb des Schlüsselbeines und zieht in der Tiefe der Fossa supraclavicularis major, zunächst zwischen den Zweigen des Plexus brachialis, sodann dicht auf dem M. scalenus med. und post. nach hinten. Indessen verläuft sie den vorigen Ästen nicht parallel, sondern kreuzt dieselben häufig und gelangt auf diese Weise zum oberen medialen Winkel der Scapula. Hier teilt sie sich in einen *Ramus ascendens*, welcher zwischen den Mm. splenii und dem M. levator scapulae nach aufwärts zieht, und einen *Ramus descendens*, welcher zwischen den Mm. rhomboidei und dem M. serratus post. sup. längs der Basis scapulae nach abwärts verläuft. Beide Äste verzweigen sich in den benachbarten Muskeln.

8. Die *A. cervicalis profunda* bildet meistens an ihrem Ursprunge mit der folgenden Arterie einen kurzen gemeinsamen Stamm, den *Truncus costocervicalis*, welcher bei der Präparation nicht ganz leicht aufzufinden ist, weil er vom hintersten Umfange der A. subclavia dicht neben der I. Rippe seinen Ursprung nimmt. Die A. cervicalis profunda geht hinter den Mm. scaleni und den Querfortsätzen der Halswirbel in die Höhe und lässt sich auf dem M. semispinalis cervicis bis zu den tiefen Nackenmuskeln verfolgen.

9. Die *A. intercostalis suprema* geht über den Stamm des letzten Cervicalnerven nach hinten zum Halse der I. Rippe und gibt alsdann die beiden *Aa. intercostales postt.* für die beiden obersten Intercostalräume ab.

V. A. axillaris.

Die *A. axillaris* bildet die Fortsetzung der A. subclavia, beginnt am oberen Rande des M. pectoralis minor und reicht bis zum unteren Rande des M. pectoralis major, wo sie aus der Achselhöhle hervortritt und sich in die A. brachialis fortsetzt. In der Achselhöhle ist sie neben der V. axillaris dicht unter der Fascie und den oberflächlichen Lymphdrüsen gelegen. Die *V. axillaris* befindet sich dabei medial und etwas oberflächlicher als die Arterie. Der *Plexus brachialis* ist dicht unterhalb der Clavicula lateral von der Arterie gelegen; weiter abwärts ist er in Gestalt der später zu erwähnenden drei Stränge um die Arterie angeordnet. Der aus den beiden vorderen Strängen entspringende N. medianus umfasst die A. axillaris gabelförmig. Ihre Äste sind folgende:

1. Die *A. thoracalis suprema* verästelt sich (teilweise mit den Zweigen der Nn. thoracales antt.) am oberen Rande des M. pectoralis minor, indem sie dem M. subclavius, pectoralis minor und major und sogar nach Durchbohrung des letzteren der Brustdrüse und der darüber gelegenen Haut Zweige gibt. Auch der M. serratus ant. und die Intercostalmuskeln können von ihr Zweige bekommen.

2. Die *A. thoracoacromialis* (häufig mit der vorigen zu einem Stamme vereint) zieht über den oberen Rand des M. pectoralis minor nach vorn und teilt sich in: a) *Rr. pectorales* für die äusseren Brustmuskeln, b) einen *R. acromialis*, welcher

den M. deltoideus durchbohrt und zum Acromion zieht, c) einen *R. deltoideus,* welcher in der Mohrenheim'schen Grube neben der V. cephalica zur Haut durchbricht.

3. Die *A. thoracalis lateralis* s. longa verläuft meist nach hinten von dem N. thoracalis longus an der Aussenfläche des M. serratus ant. nach abwärts, um diesen Muskel und mit einigen aufwärts umbiegenden Zweigen auch die Brustdrüse zu versorgen.

4. Die *A. circumflexa humeri anterior* zieht unter den Mm. coracobrachialis und biceps vor dem Collum chirurgicum humeri nach lateralwärts, um schliesslich am Schultergelenk, im Periost des Humerus und den benachbarten Muskeln zu enden.

5. Die *A. circumflexa humeri posterior* tritt in Begleitung des N. axillaris zwischen dem M. subscapularis und dem M. latissimus (bezw. M. teres major) nach hinten und schlingt sich hierauf vor der Sehne des M. anconaeus longus und hinter dem Collum chirurgicum humeri nach lateralwärts, um am Schultergelenk und den benachbarten Muskeln zu enden und mit der vorigen Arterie zu anastomosieren.

6. Die *A. subscapularis* (mitunter mehrfach vorhanden) zieht längs des lateralen Randes der Scapula nach abwärts und versorgt den M. subscapularis, latissimus und teres major. Ein Ast derselben, die *A. circumflexa scapulae*, schlingt sich zwischen dem M. subscapularis und M. latissimus (bezw. M. teres major), aber medial vom M. anconaeus longus, um den lateralen Rand der Scapula und gelangt auf die Rückseite derselben zur Fossa infraspinata, um mit der A. transversa scapulae zu anastomosieren. Ein zweiter Ast, die *A. thoracodorsalis*, zieht zwischen dem M latissimus und serratus ant. (also etwa an der Grenze zwischen der eigentlichen Brust- und Rückengegend) nach abwärts.

VI. A. brachialis.

Die *A. brachialis* geht am unteren Rande des M. pectoralis major aus der A. axillaris hervor und läuft in dem Sulcus bicipitalis medialis (internus), d. h. in der medialen Furche zwischen dem M. biceps und triceps, nach unten. In der Ellbogenbeuge zieht die Arterie auf dem M. brachialis und bedeckt vom Lacertus fibrosus der Bicepssehne nach abwärts, um sich schliesslich meist dicht unterhalb des Ellbogengelenkes in ihre beiden Endäste, die *A. ulnaris* und *radialis*, zu spalten. Doch kommt

es nicht selten vor, dass diese Teilung schon höher am Oberarm ja sogar in der Achselhöhle erfolgt.

Die *A. brachialis* ist zu beiden Seiten von den *Vv. brachiales* begleitet, deren Verbindungäste sie mitunter vielfach umstricken. Der *N. medianus*, welcher sich ebenfalls in ihrer Nachbarschaft befindet, ist gewöhnlich ganz oben lateral, in der Mitte vor und ganz unten medial von den eben genannten Gefässen gelegen. Die meisten Zweige der A. brachialis hat man als Seitenäste, *Aa. collaterales*, bezeichnet und weiterhin radiale und ulnare Seitenäste unterschieden, je nachdem diese sich nach der Radial- oder Ulnarseite des Oberarmes wenden. Diese Äste sind:

1. Der *Ramus deltoideus* (A. collateralis radialis superior) bildet einen kleinen, aber ziemlich constanten Ast, welcher hinter dem M. biceps transversal zur Insertion des M. deltoideus hinzieht. Mitunter nimmt derselbe aus der folgenden Arterie seinen Ursprung.

2. Die *A. profunda brachii* verläuft (vom M. triceps bedeckt) mit dem N. radialis in dem Sulcus spiralis, d. h. also unmittelbar hinter dem Humerus, nach unten und lateralwärts. Ihre beiden Endzweige sind:

a) die *A. collateralis media* zieht in der Substanz des M. anconaeus int. an der hinteren Fläche des Humerus bis zum Ellbogen nach abwärts, um sich in das dort befindliche arterielle *Rete olecrani* einzusenken;

b) die *A. collateralis radialis* (A. collateralis radialis inferior) verläuft dicht hinter dem Lig. intermusculare laterale bis zum *Rete olecrani* nach abwärts.

3. Die *A. collateralis ulnaris superior* entspringt meistenteils in der Nähe der A. profunda brachii (mitunter auch gemeinsam mit der letzteren) und läuft in Gesellschaft des N. ulnaris hinter dem Lig. intermusculare mediale bis zum *Rete olecrani* nach abwärts.

4. Die *A. collateralis ulnaris inferior* entspringt unter rechtem Winkel in der Ellenbeuge und zieht, S-förmig gekrümmt, auf dem M. brachialis int. oberhalb des Condylus int. nach medianwärts, um sich schliesslich ebenfalls in das *Rete olecrani* einzusenken. Vorher pflegt sie je einen aufsteigenden und absteigenden Ast zu den benachbarten Muskeln abzugeben.

5. Die *A. plicae cubiti superficialis*, ein kleiner, nicht ganz konstanter Ast, läuft dicht unter dem Lacertus fibrosus der Bicepssehne nach medianwärts zur Haut der Ellenbeuge.

VII. A. ulnaris.

Die *A. ulnaris* zieht zunächst zwischen der oberflächlichen und der tiefen Schicht der Flexoren des Unterarmes nach ulnarwärts und ist weiterhin, ebenso wie der N. ulnaris, von dem M. flexor carpi ulnaris[1]) bedeckt, unter dessen Schutze beide zur Hand verlaufen. Am Handgelenk tritt alsdann die A. ulnaris zwischen dem Lig. carpi volare commune und dem Lig. carpi transversum an der Radialseite des Erbsenbeines zur Vola manus und teilt sich hier, ebenso wie der N. ulnaris, in einen oberflächlichen Ast, *R. volaris superficialis*, und in einen tiefen Ast, *R. volaris profundus*, von denen der erstere, bedeutend stärkere, in den oberflächlichen, der zweite in den tiefen Hohlhandbogen übergeht. Auf diesem Wege gehen von der A. ulnaris ausser verschiedenen, nicht besonders benannten Muskelzweigen folgende Äste ab.

1. Die *A. recurrens ulnaris* (vielfach doppelt) teilt sich in einen vorderen und einen hinteren Ast: der vordere Ast geht vor dem Epicondylus medialis zur A. collat. uln. inf. in die Höhe, der hintere Ast bohrt sich durch den Ursprung des M. flexor carpi ulnaris hindurch und zieht hinter dem Epicondylus medialis zum *Rete olecrani*.

2. Die *A. interossea communis* ist ein kurzer Stamm, welcher sich bald in zwei starke Äste, die *Aa. interossea volaris* und *dorsalis* teilt.

a) die *A. interossea volaris* s. anterior s. interna verläuft mit dem N. interosseus volaris längs der Vorderfläche des Lig. interosseum zwischen dem M. flexor pollicis longus und dem M. flexor digitorum profundus nach abwärts und zieht unter dem M. pronator quadratus zu einem arteriellen Netzwerk, dem *Rete carpi volare*, hin, welches an der Volarfläche der Handwurzelknochen gelegen ist. Ein Zweig der A. interossea volaris, der mitunter zu beträchtlicher Stärke

---

[1]) Das Lageverhältnis des *N. ulnaris* und *N. radialis* zu den beiden gleichnamigen Arterien des Unterarmes ist ein derartiges, dass beide Nerven peripher von den Arterien verlaufen, d. h. die letzteren sozusagen zwischen sich fassen.

anwachsen und sich sogar in den tiefen Hohlhandbogen einsenken kann, ist die *A. mediana*, welche den N. medianus begleitet. Ein anderer Zweig, *A. interossea volaris perforans* (A. interossea anterior dorsalis s. interossea perforans inferior), tritt am unteren (distalen) Ende des Lig. interosseum auf die Rückseite des Unterarmes und geht an der Dorsalfläche der Handwurzelknochen in das hier gelegene *Rete carpi dorsale* über.

b) die *A. interossea dorsalis* s. posterior s. externa (auch als A. interossea perforans superior bezeichnet) tritt am oberen (proximalen) Ende des Lig. interosseum unter dem M. supinator brevis zur Rückseite des Unterarmes und zieht hier in Begleitung des N. interosseus dorsal zwischen den oberflächlichen und den tiefen Extensoren des Unterarmes nach abwärts. Ein Zweig derselben, die *A. recurrens interossea*, geht unter dem M. anconaeus quartus zum *Rete olecrani*.

3. Der *R. carpeus volaris* (mitunter mehrere kleine Äste) zieht am unteren Rande des M. pronator quadratus zum *Rete carpi volare* hin.

4. Der *R. carpeus dorsalis* (mitunter ebenfalls mehrere kleine Äste) zieht unter der Insertionssehne des M. flexor carpi ulnaris zur Rückseite der Hand, um in das dort gelegene *Rete carpi dorsale* überzugehen.

5. Die *A. metacarpea dorsalis* von HENLE, welche öfters mit den vorigen Arterien gemeinsam entspringt, geht ebenfalls unter der Insertionssehne des M. flexor carpi ulnaris zur Rückseite der Hand und endet am Ulnarrande des kleinen Fingers (*A. digit. V. dors. ulnaris*).

6. Der *R. volaris superficialis* (A. metacarpea volaris sublimis von HENLE) geht neben dem oberflächlichen Aste des N. ulnaris unter dem M. palmaris brevis und der Aponeurosis palmaris in den oberflächlichen Hohlhandbogen, *Arcus volaris superficialis*, über.

7. Der *R. volaris profundus* (A. metacarpea volaris profunda von HENLE) zweigt sich in der Nähe des Erbsenbeines von der vorigen Arterie ab und dringt mit dem tiefen Aste des N. ulnaris meistens zwischen dem M. abductor und M. flexor brevis digiti minimi in die Tiefe, um sich in den tiefen Hohlhandbogen, *Arcus volaris profundus*, einzusenken.

Von den beiden Endästen der A. ulnaris ist der tiefe Ast erheblich schwächer als der oberflächliche; den letzteren kann man somit als eigentliche Fortsetzung der Arterie auffassen.

VIII. A. radialis.

Die *A. radialis* ist am oberen Teile des Vorderarmes zwischen dem Muskelbauche des Supinator longus und dem M. pronator teres in derselben fibrösen Scheide[1]) gelegen, welche den M. pronator teres bekleidet. Weiter unten verläuft sie sehr oberflächlich, nämlich nur von der Haut und Fascie bedeckt, zwischen der Sehne des M. brachioradialis und M. flexor carpi radialis. Man kann also sagen, dass die Arterie zunächst etwas tiefer, dann oberflächlicher zwischen dem Brachioradialis und den oberflächlichen Flexoren nach abwärts zieht. Ihre Verlaufsrichtung ist durch eine Linie gegeben, welche von der Mitte der Ellenbeuge bis zur Mitte zwischen dem Proc. styloideus radii und der Sehne des M. flexor carpi radialis geht. In der Nähe des Handgelenkes ist die Arterie dicht vor dem Radius gelegen und ihr Pulsieren dort bekanntlich sehr deutlich unter der Haut zu fühlen. Von dieser Stelle aus tritt die A. radialis unter den Sehnen der Mm. abductor pollicis longus, extensor pollicis brevis und extensor pollicis longus dicht auf der Kapsel des Handgelenkes zum Rücken der Hand hinüber. Die Arterie ist auch hier in der sogen. Tabatière[2]) deutlich fühlbar, d. h. einer Grube, welche zwischen den beiden Sehnen der Mm. abductor pollicis longus und extensor pollicis brevis einerseits und der Sehne des M. extensor pollicis longus andererseits deutlich sichtbar wird, wenn man den Daumen abduciert. Vom Handrücken kehrt jedoch die A. radialis bald wieder zur Hohlhand zurück, indem sie im I. Intermetacarpalraum zwischen die beiden Ursprungköpfe des M. interosseus dorsalis I eindringt und sich hier in ihre beiden Endäste, die *A. princeps pollicis* für den Daumen und den *R. volaris profundus* für den tiefen Hohlhandbogen, spaltet. Während die Arterie unter dem

---

[1]) Will man die A. radialis in dieser Gegend unterbinden, so muss man infolgedessen, nachdem man den M. brachioradialis lateralwärts verschoben hat, zuerst diese fibröse Scheide spalten, um das Gefäss zu Gesicht zu bekommen.

[2]) Die Bezeichnung Tabatière (Schnupftabakdose) rührt daher, weil die alten Anatomen in diese Grube den Schnupftabak zu schütten pflegten, wenn sie schnupfen wollten, ohne sich die schmutzigen Finger zu waschen.

M. brachioradialis liegt, ist sie von dem oberflächlichen Aste des N. radialis begleitet, welcher sich jedoch weiter abwärts von ihr trennt und schon früher unter der Supinatorsehne zur Rückseite des Unterarmes tritt. Die Äste der A. radialis heissen:

1. Die *A. recurrens radialis* läuft unter den Muskeln der Radialgruppe zum *Rete olecrani* hin.
2. Der *R. carpeus volaris* begibt sich am unteren Rande des M. pronator quadratus zum *Rete carpi volare*.
3. Der *R. volaris superficialis* (A. metacarpea volaris sublimis von HENLE) ist ein schwacher Ast, welcher meistens auf, seltener zwischen den Muskeln des Daumenballens zum *Arcus volaris superficialis* hinzieht. Dieser Ast kann übrigens auch ganz fehlen oder sich zwischen den Daumenmuskeln verlieren.
4. Der *R. carpeus dorsalis* (mitunter doppelt) geht dicht auf der Rückseite der Handwurzelknochen zum *Rete carpi dorsale* hin.
5. Die *A. metacarpea* s. intermetacarpea *dorsalis prima* (A. interossea dorsalis prima von HYRTL) entspringt ebenfalls bereits am Handrücken und spaltet sich in drei *Aa. digitales dorsales* für die beiden Ränder des Daumens und den Radialrand des Zeigefingers.
6. Der *R. volaris profundus* (A. metacarpea volaris profunda von HENLE) geht zwischen den beiden Köpfen des M. interosseus dorsalis I. in den *Arcus volaris profundus* über, zu dessen Bildung er hauptsächlich beiträgt.
7. Die *A. princeps pollicis* (A. digitalis communis volaris prima von HENLE) spaltet sich unter den Muskeln des Daumenballens in drei *Aa. digitales volares propriae*, welche die beiden Ränder des Daumens und den Radialrand des Zeigefingers *(A. volaris indicis radialis)* an der Volarseite versorgen.

Rete cubitale s. olecrani s. articulare cubiti.

Die vielen Zweige, welche von den Armarterien nach der Gegend des Ellbogengelenkes hinstreben, bilden hauptsächlich an der hinteren Fläche des Olecranon ein arterielles Netzwerk, welches man als *Rete cubitale* s. olecrani bezeichnet hat. An der Bildung derselben nehmen teil:

a) die *A. collateralis radialis* (inferior)
b) die *A. collateralis media*
c) die *A. collateralis ulnaris superior*
d) die *A. collateralis ulnaris inferior*

} Äste der *A. brachialis* welche sämtlich nach abwärts verlaufen.

e) die *A. recurrens radialis*
f) die *Aa. recurrentes ulnares*
g) die *A. recurrens interossea*

} Äste der entsprechenden Unterarmarterien (*A. radialis, ulnaris* und *interossea dors.*), welche sämtlich aufwärts ziehen.

Rete carpi volare.

Das *Rete carpi volare* bildet ein meistens nur sehr schwach und undeutlich entwickeltes Netzwerk, welches an der Volarfläche unmittelbar auf den Bändern der Handwurzelknochen gelegen ist. Abgesehen von den schwachen Endzweigen der *A. interossea vol.* wird dieses Netz von der *A. carpea volaris* aus der *A. radialis* und von der *A. carpea volaris* aus der *A. ulnaris* gebildet.

Rete carpi dorsale.

Das *Rete carpi dorsale* liegt an der Dorsalfläche unmittelbar auf den Bändern der Handwurzelknochen und ist immer bedeutend stärker entwickelt als das Rete carpi volare. An der Bildung des dorsalen Arteriennetzes beteiligen sich zunächst die *A. carpea dorsalis* aus der *A. radialis* und die *A. carpea dorsalis* aus der *A. ulnaris*. Ausserdem senkt sich die *A. interossea volaris perforans* (*A. interossea perforans inferior*) mit ihren Endzweigen in dieses Netz ein.

Ist das Rete carpi dorsale gut entwickelt, so entspringen aus demselben 3 *Aa. metacarpeae* s. intermetacarpeae *dorsales* (Aa. interosseae externae s. dorsales anderer Autoren), welche auf den Mm. interossei zwischen den letzten 4 Metacarpalknochen nach abwärts ziehen, um sich alsdann in die *Aa. digitales dorsales* für je zwei benachbarte Fingerränder zu spalten. Doch pflegen die letzteren die Versorgung der Fingerrücken nur bis zur Mitte der II. Phalange zu übernehmen.

Arcus volaris superficialis.

Der oberflächliche Hohlhandbogen, *Arcus volaris superficialis*, wird von dem stark entwickelten *R. volaris superficialis* (A. metacarpea vol. subl. von HENLE) aus der *A. ulnaris* und von

dem viel schwächeren *R. volaris superficialis* (A. metacarpea vol. subl. von HENLE) aus der *A. radialis* gebildet, welche beide bogenförmig zusammenfliessen. Dieser arterielle Bogen liegt unmittelbar unter der Aponeurosis palmaris und bedeckt eine ziemlich constant vorhandene Anastomose zwischen dem N. medianus und ulnaris.

Von dem convexen Rande des Arcus volaris superficialis gehen 3 *Aa. digitales communes* ab, welche sich in der Nähe der Metacarpalköpfchen gabelig spalten und auf diese Weise die *Aa. digitales volares propriae* für die einander zugekehrten Ränder an der Volarseite der letzten vier Finger abgeben. Die letztgenannten Arterien übernehmen jedoch mittels feiner Netze auch die Versorgung der Fingerrücken von der Mitte der II. Phalange bis zur Fingerspitze.

Arcus volaris profundus.

Der tiefe Hohlhandbogen, *Arcus volaris profundus*, wird von dem starken *R. volaris profundus* (A. metacarpea volaris profunda von HENLE) aus der *A. radialis* und von dem viel schwächeren gleichnamigen Aste aus der *A. ulnaris* gebildet und ist vor den Basen der Metacarpalknochen neben dem tiefen Aste des N. ulnaris gelegen.

Aus dem convexen Rande des tiefen Bogens gehen in den Zwischenräumen der 4 letzten Metacarpalknochen 3 *Aa. metacarpeae* s. intermetacarpeae *volares* (Aa. interosseae internae s. volares) ab und senken sich in die Enden der Aa. digitales communes des oberflächlichen Bogens ein. Die Aa. metacarpeae volares und dorsales sind zwischen den Basen und mitunter auch zwischen den Köpfchen der Metacarpalknochen durch je einen *R. perforans interosseus* verbunden. Wenn das Rete carpi dorsale schwächer entwickelt ist, so können die Aa. intermetacarpeae dorsales aus den hinteren Rami perforantes interossei hervorgehen.

IX. A. coeliaca.

Die *A. coeliaca* ist ein unpaarer Ast, welcher aus der Aorta dicht über dem oberen Rande des Pankreas entspringt und sich kurz nach seinem Ursprunge in drei Zweige spaltet. Diese drei Zweige, denen die Arterie auch die Bezeichnung *Tripus Halleri* verdankt, heissen folgendermassen:

1. Die *A. gastrica sinistra* s. coronaria ventriculi sinistra verläuft von der Cardia an längs der linken Hälfte der kleinen

Curvatur des Magens, indem sie den angrenzenden Teil des letzteren und das Lig. hepatogastricum versorgt und mit den anderen Magenarterien Anastomosen eingeht.[1])

2. Die *A. lienalis* s. splenica zieht längs des oberen Randes des Pankreas in transversaler Richtung nach links zum Hilus der Milz und gibt auf diesem Wege folgende Zweige ab:

a) *Rr. pancreatici* zum angrenzenden Teil des Pankreas;
b) *Rr. gastrici breves* zum Fundus des Magens;
c) die *A. gastroepiploica sinistra*, welche längs der linken Hälfte der grossen Curvatur des Magens verläuft und den angrenzenden Teil des letzteren nebst dem grossen Netz (Epiploon) versorgt;
d) *Rr. lienales*, welche in den Hilus der Milz eindringen.

3. Die *A. hepatica* zieht in dem Lig. hepatoduodenale zusammen mit der Pfortader und dem Ductus choledochus zur Porta hepatis und teilt sich hier in zwei Zweige, von denen der *R. hepaticus sinister* den linken, der *R. hepaticus dexter* den rechten Leberlappen versorgt. Die Lage der Leberarterie, des Gallenganges und der Pfortader zu einander ist eine derartige, dass die *A. hepatica* am meisten nach links, der *Ductus choledochus* am meisten nach rechts und die *V. portae* zwischen und zugleich hinter den beiden eben genannten Gefässen gelegen ist. Von der A. hepatica entspringen folgende Zweige:

a) die *A. gastrica dextra* s. coronaria ventriculi dextra verläuft längs der rechten Hälfte der kleinen Curvatur des Magens und versorgt den angrenzenden Teil des letzteren und des Lig. hepatogastricum;
b) die *A. gastroduodenalis* zieht hinter der Pars horizontalis sup. des Duodenum nach abwärts und teilt sich in zwei Zweige, nämlich:
   α) die *A. gastroepiploica dextra*, welche längs der rechten Hälfte der grossen Curvatur des Magens verläuft und den angrenzenden Teil des letzteren nebst dem grossen Netz versorgt, und
   β) die *A. pancreaticoduodenalis superior*, welche zwischen dem Kopfe des Pankreas und der oberen Hälfte der Pars descendens duodeni liegt und die eben genannten Organe versorgt;

---

[1]) Sämtliche Magenarterien stehen übrigens untereinander durch zahlreiche Anastomosen in Verbindung.

c) der *R. hepaticus dexter* und *sinister* treten an der Porta hepatis in den linken und den rechten Leberlappen hinein. Über ihren weiteren Verlauf in der Lebersubstanz ist bei der Leber nachzusehen. Aus dem stärkeren R. hepaticus dexter entspringt kurz vor seinem Eintritt in die Leber die *A. cystica*, welche die Gallenblase nebst der angrenzenden Lebersubstanz versorgt.

X. A. mesenterica superior.

Die *A. mesenterica* (mesaraica) *superior* ist ebenfalls ein unpaares Gefäss, welches an dem unteren Rande des Pankreas (dicht oberhalb der Flexura duodenojejunalis) aus der Aorta hervortritt und in der Wurzel des Dünndarmgekröses unter einem nach links convexen Bogen bis in die rechte Fossa iliaca verläuft, wo sie an der Übergangstelle zwischen Ileum und Caecum als *A. ileocolica* endet. Die Äste derselben sind:

1. Die *A. pancreaticoduodenalis inferior* läuft zwischen dem Kopfe des Pankreas und der Concavität der unteren Hälfte des Duodenum der A. pancreaticoduodenalis superior entgegen, um mit der letzteren zu anastomosieren und den unteren Teil des Pankreaskopfes und des Duodenum zu versorgen.

2. Die *Aa. intestinales* (14—16 an der Zahl) entspringen aus der Convexität des Bogens und verlaufen zwischen den beiden Blättern des Gekröses zum Dünndarm, welchen sie (mit Ausnahme des Duodenum) vollständig versorgen, indem die benachbarten Gefässe untereinander bogenförmige Anastomosen eingehen.

3. Mehrere *Rr. colici dextri* entspringen aus der A. colica media und ileocolica oder eine *A. colica dextra* aus der Concavität des Stammes der A. mesenterica superior und verlaufen längs der hinteren Bauchwand nach rechts zum Colon ascendens.

4. Die *A. colica media* geht zwischen den beiden Blättern des Mesocolon transversum zum Colon transversum.

5. Die *A. ileocolica* versorgt die Übergangstelle zwischen Ileum und Caecum und tritt auch hinter dem ersteren Darmabschnitte als *A. appendicularis* zum Proc. vermiformis hin.

XI. A. mesenterica inferior.

Die *A. mesenterica* (mesaraica) *inferior* ist ebenso wie die beiden vorigen unpaar und entspringt etwa 3—4 cm über der Teilungstelle der Aorta in die beiden Aa. iliacae communes. Sie zieht erst dicht vor der Aorta, sodann an der hinteren Bauchwand nach links und abwärts und teilt sich bald in ihre beiden Endäste, die *A. colica sinistra* und die *A. haemorrhoidalis superior*, welche stumpfwinkelig nach oben und nach unten divergieren.

1. Die *A. colica sinistra* zieht vor dem linken Ureter und der linken A. spermatica int. nach oben und lateralwärts, um das Colon descendens zu versorgen. Die Zweige derselben anastomosieren mit der A. colica media und A. haemorrhoidalis superior durch ähnliche Gefässbogen, wie sie sich auch sonst überall an den Gefässen des Dünndarmes und Dickdarmes vorfinden. Mit der A. colica sin. zusammen verläuft der obere Teil der V. mesenterica inferior nach aufwärts.

2. Die *A. haemorrhoidalis superior* s. interna läuft nach abwärts zur Flexura sigmoidea und dem oberen Teile des Rectum. Die zur Flexur gehenden Zweige können als *Aa. sigmoideae* bezeichnet werden. Nach oben geht diese Arterie mit der A. colica sin., nach unten mit der A. haemorrhoidalis media (aus der A. hypogastrica) Anastomosen ein.

XII. A. iliaca communis.

Die *Aa. iliacae communes* (Aa. anonymae iliacae von HENLE) entstehen gabelförmig aus dem Ende der Aorta, welches ungefähr an der Grenze zwischen dem IV. und V. Lendenwirbel (mitunter aber auch etwas höher oder tiefer) gelegen ist. Eine jede von diesen beiden Arterien bildet einen kurzen Stamm, welcher von der eben genannten Stelle längs des medialen Randes des M. psoas major bis zum oberen Ende der Articulatio sacroiliaca zieht, um sich vor der letzteren in die *A. hypogastrica* s. *iliaca interna* und die *A. iliaca externa* zu teilen. Zu beachten ist das Lageverhältnis zwischen den eben genannten Arterien und den gleichnamigen Venen, welche dieselben begleiten. Die V. cava inf. liegt rechts von der Aorta und teilt sich in gleicher Höhe mit der letzteren in die beiden Vv. iliacae communes, von denen sich jede wiederum in die V. iliaca ext.

und V. hypogastrica spaltet. Diese Venen haben nun das Bestreben, an die mediale Seite der entsprechenden Arterien zu gelangen, und es müssen zu diesem Zwecke verschiedene Kreuzungen stattfinden, welche ein Blick auf die unten gegebene Zeichnung besser klar macht, als dies eine detaillierte Schilderung

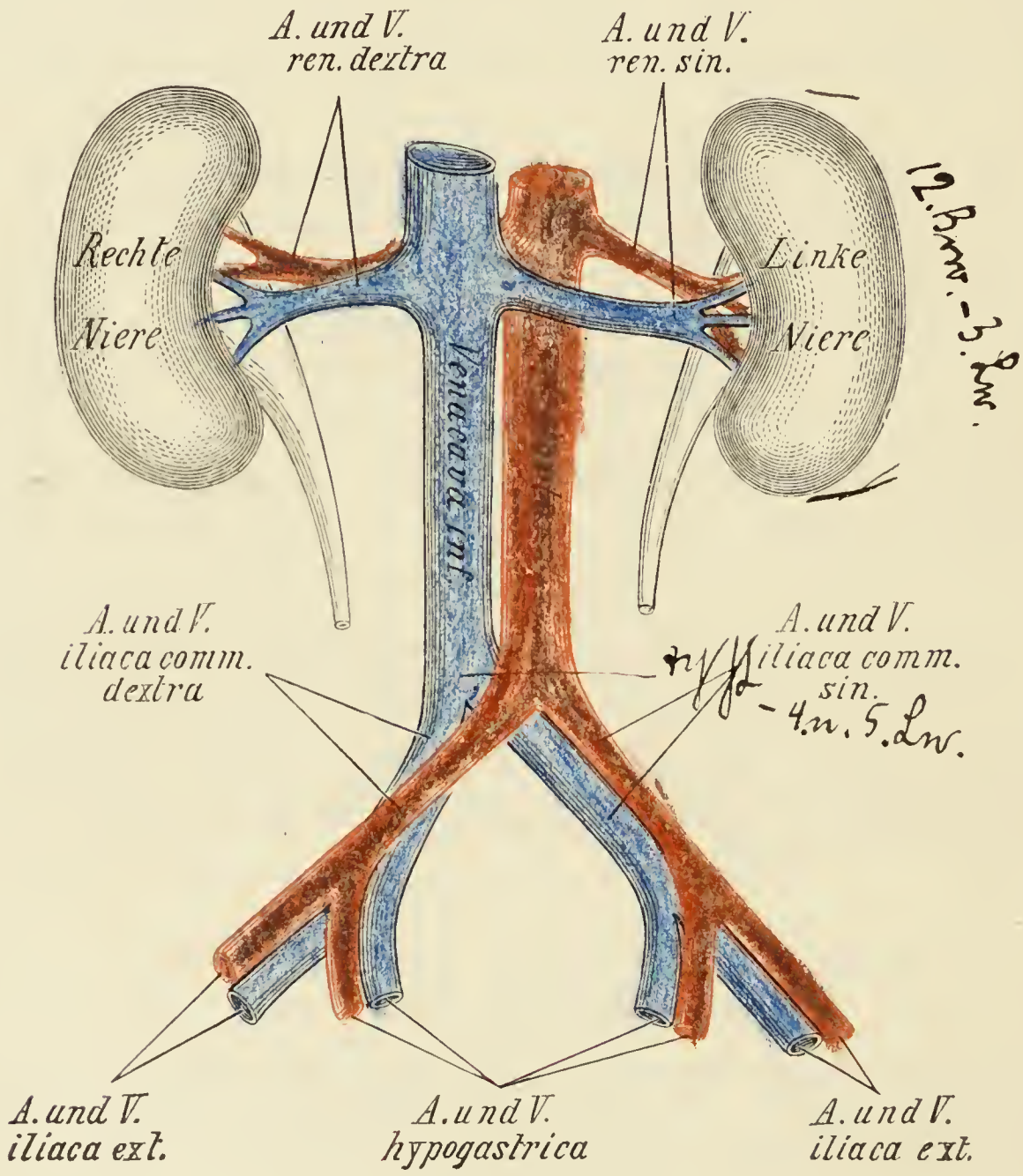

Fig. 18.

Die Lageverhältnisse der Vasa renalia und iliaca.

tun könnte. Für alle diese Kreuzungen gilt jedoch das Gesetz, dass an den Kreuzungstellen die entsprechenden Venen stets hinter den Arterien hinwegziehen.[1])

[1]) Umgekehrt gilt für die Nierengegend das Gesetz, dass die Vena cava inferior und die von ihr abgehenden Nierenvenen bei den verschiedenen Kreuzungen mit der Aorta und den Nierenarterien stets vor den letzteren gelegen sind.

XIII. A. hypogastrica.

Die *A. hypogastrica* s. iliaca interna steigt vor der Articulatio sacroiliaca in das kleine Becken hinab und löst sich nach kurzem Verlauf in 9 Äste[1]) auf, welche grösstenteils vor dem Plexus sacralis nach verschiedenen Richtungen divergieren. Sehr häufig ist die Arterie auch erst in einen oberen und unteren Ast gespalten, von denen alsdann ihre 9 Endäste abgehen. Die Äste heissen:

1. Die *A. umbilicalis* (Nabelarterie) verläuft beim Foetus jederseits neben der Harnblase zur vorderen Bauchwand, wo sie, bedeckt vom Peritonaeum, bis zum Nabel in die Höhe zieht, um sich hierauf innerhalb des Nabelstranges bis zum Mutterkuchen fortzusetzen. Beim Erwachsenen ist die Arterie obliteriert und bildet auf jeder Seite einen bindegewebigen Strang, das *Lig. umbilicale* (vesicale) *laterale*, welches in gewissem Grade dazu dient, die Blase in ihrer Lage zu erhalten. Doch bleibt auch beim Erwachsenen nicht selten der Anfangsteil der A. umbilicalis wegsam, und von diesem für das Blut passierbaren Abschnitte der Arterie entspringen dann die *Aa. vesicales superiores*, welche zum oberen Teile der Harnblase ziehen.

2. Die *A. obturatoria* zieht in Begleitung des N. obturatorius dicht unterhalb der Linea terminalis s. innominata an der Innenfläche des M. obturator int. nach vorn und tritt durch die obere Ecke des For. obturatum zum Becken hinaus, um sich dort in einen medialen und einen lateralen Endzweig zu spalten. Die Zweige dieser Arterie sind:

a) ein *R. pubicus* zieht hinter dem horizontalen Schambeinast nach medianwärts und anastomosiert mit dem gleichnamigen Aste der A. epigastrica inferior. Diese Anastomose verläuft dicht hinter dem lateralen Rande des Lig. Gimbernati. Wenn der Anfangsteil der A. obturatoria sehr schwach und diese Anastomose sehr stark entwickelt ist, so kommt jene für Bruchoperationen[2]) so wichtige Gefäss-

---

[1]) Wenn man die *A. umbilicalis* mitzählt, welche beim Foetus ein ansehnliches Gefäss darstellt, beim Erwachsenen dagegen obliteriert ist, würde die Zahl der Äste zehn betragen.

[2]) Die verderbliche Bedeutung dieser Anomalie liegt darin, dass die anomale *A. obturatoria* am lateralen Rande des Gimbernat'schen Bandes verläuft, welches bei Einklemmungen von Schenkelbrüchen eingeschnitten wurde, um den einschnürenden Ring zu trennen (*Corona mortis*, Totenkranzarterie, HESSELBACH).

anomalie zu Stande, bei welcher die A. obturatoria aus der A. epigastrica inf. entspringt;

b) der mediale Endast, *R. anterior* s. internus, verläuft längs des medialen Randes des For. obturatum und versorgt ausser den Mm. obturatores hauptsächlich die Adductoren des Oberschenkels;

c) der laterale Endast, *R. posterior* s. externus, verläuft am lateralen Rande des For. obturatum und verästelt sich in den benachbarten Hüftmuskeln und der Hüftgelenkkapsel. Von diesem Endaste geht ein kleiner Zweig, die *A. acetabuli,* durch die Inc. acetabuli in das Lig. teres hinein.

3. Die *A. iliolumbalis* zieht zwischen M. psoas und iliacus nach lateralwärts und versorgt dieselben mit Zweigen. Wenn die Arterie gut entwickelt ist, so läuft ein Ast derselben längs der Crista iliaca nach vorn, um mit der A. circumflexa ilium zu anastomosieren. Ein *R. spinalis* zieht nach hinten in den Wirbelkanal hinein.

4. Die *A. sacralis lateralis* läuft an der Vorderfläche des Kreuzbeines vor den Forr. sacralia anteriora nach abwärts und schickt durch die letzteren die *Rr. spinales* in den Kreuzbeinkanal hinein. Die Enden der Rr. spinales gelangen durch die Forr. sacralia posteriora zur Rückseite des Kreuzbeines, wo sie die dort gelegene Muskulatur und Haut versorgen.

5. Die *Aa. vesicales inferiores* gehen nach vorn und medianwärts zum Blasengrunde, zur Prostata und zu den Samenblasen. Beim Weibe wird auch die Vagina durch einige Zweige derselben versorgt.

6. Die *A. haemorrhoidalis media* läuft oberhalb der Beckenfascie zum Rectum, indem sie dem letzteren und dem M. levator ani Zweige gibt.

7. Die *A. uterina* (beim Weibe) und die *A. deferentialis* (beim Manne) stellen Analoga dar. Die *A. uterina* verläuft nach vorn und medianwärts bis in die Nähe der Cervix uteri. Nachdem sie hier die *A. vaginalis* abgegeben hat, welche an der Seitenwand der Vagina nach abwärts verläuft, zieht sie zwischen den beiden Blättern des Lig. latum unweit des Seitenrandes der Gebärmutter in die Höhe und versorgt die letztere mit Zweigen. Vom Fundus uteri an zieht die A. uterina alsdann wieder nach lateralwärts und endet in Zweigen für die Tube und das Ovarium, welche mit den Zweigen der A. spermatica

int. anastomosieren. Die A. uterina ist für gewöhnlich ein leicht geschlängeltes Gefäss von mässigem Kaliber, erlangt jedoch beim schwangeren Weibe eine beträchtliche Stärke. Sehr häufig ist sie schon in einer gewissen Entfernung von der Cervix uteri in mehrere Zweige geteilt. Über ihre Beziehungen zum Ureter ist ebendaselbst nachzusehen. Die derselben analoge *A. deferentialis* des Mannes läuft zu dem Ductus deferens und versorgt denselben mit auf- und absteigenden Zweigen, von denen die letzteren sich sogar bis zum Nebenhoden erstrecken und mit der A. sperm. int. anastomosieren können.

8. Die *A. glutaea superior* (A. glutaea von HENLE) tritt, gewöhnlich zwischen dem letzten Lumbal- und ersten Sacralnerven, oberhalb des M. piriformis (For. suprapiriforme) zusammen mit dem N. glutaeus sup. aus dem For. ischiadicum majus heraus und teilt sich gewöhnlich in zwei Zweige, von denen sich der eine zwischen M. glutaeus maximus und medius, der andere zwischen M. glutaeus medius und minimus zu verästeln pflegt.

9. Die *A. glutaea inferior* (A. ischiadica von HENLE) geht nach Durchbrechung des Plexus sacralis unterhalb des M. piriformis (For. infrapiriforme) zusammen mit dem N. glutaeus inf. durch das For. ischiadicum majus heraus und versorgt hauptsächlich den M. glutaeus maximus. Andere Zweige gehen zum Hüftgelenk und zu den benachbarten Auswärtsrollern und Flexoren des Oberschenkels. Unter den abwärts verlaufenden Zweigen begleitet constant die kleine *A. comes n. ischiadici* den N. ischiadicus eine längere oder kürzere Strecke.

10. Die *A. pudenda interna* s. communis geht ebenfalls unterhalb des M. piriformis mit dem N. pudendus (communis) durch das For. ischiadicum majus aus dem Becken heraus, gelangt hierauf hinter die Spina ischiadica und geht alsdann durch das For. ischiadicum minus wieder in das kleine Becken (richtiger die *Fossa ischiorectalis)* hinein. Daselbst verläuft die Arterie an der Innenfläche des M. obturator int. in der hier gelegenen Fascie nach vorn, um schliesslich längs des medialen Randes des oberen Sitzbein- und unteren Schambeinastes zwischen den Fasern des M. transversus perinei prof.[1]) bis unter die Symphysis oss. pubis zu ziehen, wo sie sich in

[1]) Nach HENLE teilt sich die A. pudenda int. am hinteren Rande des M. transv. per. prof. in die *A. perinei* und *A. penis,* von denen sich die letztere wiederum unter der Symphyse in die *A. dorsalis* und *profunda penis* spaltet.

ihre beiden Endäste, die *A. dorsalis penis* und *A. profunda penis*, spaltet. Ihre Zweige, welche stets von den gleichnamigen Ästen des N. pudendus (communis) begleitet sind, heissen folgendermassen:

a) die *Aa. haemorrhoidales inferiores* s. externae ziehen schräg oder transversal durch das Fett der Fossa ischiorectalis zur Analöffnung hin;

b) die *A. perinei* zieht oberflächlich unter der Haut des Dammes in der Furche zwischen dem M. ischio- und bulbocavernosus beim Manne zum Scrotum, beim Weibe zu den grossen Schamlippen hin. Ihre Endzweige hat man infolgedessen als *Aa. scrotales (labiales) posteriores* bezeichnet. Die Arterie versorgt ausser den Dammmuskeln die Haut am Damm und am hinteren Teile des Scrotum (der grossen Schamlippen). Beim Weibe erhält auch das Vestibulum vaginae nebst den Nymphen kleinere Zweige;

c) die *A. bulbourethralis* (vielfach in eine *A. bulbi urethrae* und *A. urethralis* geteilt) verläuft zwischen den Fasern des M. transversus perinei prof. nach medianwärts, um hauptsächlich die Urethra zu versorgen. Ist die Arterie in zwei Äste geteilt, so pflegt die *A. bulbi urethrae* den Bulbus urethrae und die im Diaphragma urogenitale gelegenen Gebilde zu versorgen, während die *A. urethralis* jederseits in der Rinne zwischen dem Corpus cavernosum penis und dem Corpus cavernosum urethrae bis zur Glans nach vorn verläuft;

d) die *A. profunda penis* (beim Weibe *A. profunda clitoridis)* dringt an der medialen Seite in die Wurzel der Corpp. cavernosa penis (clitoridis) ein und führt den letzteren das zur Erection nötige Blut zu;

e) die *A. dorsalis penis (clitoridis)* bohrt sich dicht unter der Symphyse neben dem Lig. suspensorium penis hindurch und verläuft in der Rückenfurche des Penis nach vorn, um hauptsächlich die Haut desselben nebst der Eichel zu versorgen. In der letzteren pflegen die linke und rechte A. dorsalis penis bogenförmig zu anastomosieren. Kleine Zweige dringen auch in die Corpp. cavernosa ein. Zwischen den beiden Aa. dorsales penis ist eine einfache V. dorsalis penis gelegen. Die beiden Nn. dorsales ziehen an der lateralen Seite der Arterien nach vorn.

XIV. A. iliaca externa.

Die *A. iliaca externa* (von HENLE im Gegensatze zur A. hypogastrica auch kurzweg als *A. iliaca*, von anderen Autoren als Bauchstück der *A. femoralis* bezeichnet) läuft am medialen Rande des M. psoas nach abwärts, um alsdann durch die Lacuna vasorum unterhalb des Poupart'schen Bandes hindurchzutreten und in die A. femoralis s. cruralis überzugehen. Medial von der Arterie ist die *V. iliaca ext.* gelegen. Der *N. femoralis* gelangt erst unterhalb des Poupart'schen Bandes (s. Fig. 14, S. 226) an die laterale Seite derselben. Ausser kleineren Muskelzweigen gibt die A. iliaca kurz vor ihrem Austritte aus der Bauchhöhle folgende Äste ab:

1. Die *A. circumflexa ilium profunda* s. posterior zieht zuerst hinter dem Poupart'schen Bande und dann längs der Crista iliaca nach hinten, wo sie mit Zweigen der A. iliolumbalis zu anastomosieren und die benachbarten Bauch- und Hüftmuskeln zu versorgen pflegt.

2. Die *A. epigastrica inferior* verläuft zunächst unterhalb des Annulus inguin. int. (s. Fig. 7, S. 151) in horizontaler Richtung nach medianwärts, biegt sich hierauf fast rechtwinkelig um und dringt alsdann in die Rectusscheide ein, um an der hinteren Fläche des M. rectus nach oben zu verlaufen und schliesslich in der Substanz dieses Muskels mit der A. epigastrica superior (aus der A. mammaria interna) zu anastomosieren.[1]) Über die rechtwinkelige Umbiegungstelle der Epigastrica inf. hinweg tritt der Ductus deferens in das kleine Becken hinab. Aus der A. epigastrica inf. entspringen noch folgende kleine Zweige:

a) Ein *R. pubicus* zieht hinter dem Lig. Pouparti zur Symphysis oss. pubis, parallel mit dem gleichnamigen Aste der A. obturatoria, mit welchem er eine Anastomose bildet. Die Anastomose ist hinter dem lateralen Rande des Lig. Gimbernati gelegen. Wenn dieselbe sich im Laufe der Entwickelung stark ausbildet, während der Anfangsteil der A. obturatoria verkümmert, so kann die letztere durch die erstere vollständig ersetzt werden (anomaler Ursprung der A. obturatoria aus A. epigastr. inf. cf. S. 331).

---

[1]) Durch die Anastomose zwischen A. epigastrica sup. und inf. wird eine wichtige arterielle Verbindung zwischen der A. subclavia und iliaca ext. hergestellt, durch welche bei einer Unterbindung oder Verstopfung der Aorta das Blut aus der oberen in die untere Körperhälfte gelangen kann.

b) Die *A. spermatica externa* (A. cremasterica von COOPER) zieht durch den Leistenkanal nach aussen und verästelt sich mit ihren Zweigen beim Manne in den Hüllen des Hodens, beim Weibe im Lig. teres uteri und in den grossen Schamlippen.

XV. A. femoralis.

Die *A. femoralis* s. cruralis beginnt als Fortsetzung der A. iliaca ext. dicht unterhalb des Lig. Pouparti und endet an dem sogen. Adductorenschlitz, an welchem sie die Sehne des Adductor magnus durchbricht, um an der Rückseite der Kniegegend in die A. poplitea überzugehen. Während dieses Verlaufes kann man an der Arterie drei Segmente unterscheiden, von denen das erste medial, das zweite hinter, das dritte lateral von dem M. sartorius gelegen ist.

Das erste Segment liegt in dem sogen. Scarpa'schen Dreieck *(Trig. subinguinale)*, d. h. in jenem Dreieck, welches oben von dem Poupart'schen Bande, medial vom M. adductor longus und lateral vom M. sartorius begrenzt wird. Die Arterie zieht hier unterhalb des Poupart'schen Bandes, und zwar in der Mitte zwischen dem vorderen oberen Darmbeinhöcker und der Symphysis pubis, zusammen mit der V. und dem N. femoralis in der Fossa iliopectinea nach abwärts, d. h. in jener Rinne, welche sich zwischen dem M. pectineus und iliopsoas befindet und sozusagen den Boden des Scarpa'schen Dreiecks bildet. Die Lage der A. femoralis ist eine derartige, dass medial von derselben die *V. femoralis* liegt, welche sich jedoch, je weiter nach abwärts um so mehr, hinter die Arterie begibt. Der *N. femoralis* ist zunächst lateral von der Arterie gelegen, pflegt sich jedoch schon etwa 3 cm unterhalb des Lig. Pouparti in seine Äste aufzulösen.

Das zweite Segment der Arterie liegt in dem sogen. Hunter'schen Kanal, unter welchem man jenen Raum versteht, der vorn vom M. sartorius, medial vom M. adductor longus und lateral vom M. vastus medialis begrenzt wird. Die Arterie ist also während ihres Verlaufes in diesem Kanal von dem M. sartorius bedeckt. Die *V. femoralis* ist hier und ebenso im folgenden Abschnitte schon nach hinten und sogar nach lateralwärts von der Arterie getreten. Vor beiden Gefässen zieht der *N. saphenus* nach abwärts, welcher sich jedoch weiter unten

mehr nach medianwärts wendet, um zur Haut des Unterschenkels zu gelangen.

Das dritte Segment der Arterie ist lateral vom M. sartorius gelegen. Die Arterie befindet sich hier zwischen dem M. vastus medialis und M. adductor magnus ebenfalls in einem etwa 5 cm langen Kanal (Adductorenkanal von JOESSEL), welcher nach vorn durch sehnige Streifen zwischen den beiden eben genannten Muskeln abgeschlossen ist. Am unteren Ende dieses Kanals tritt die Arterie (im sogen. Adductorenschlitz) durch die Sehne des M. adductor magnus auf die Rückseite des Oberschenkels und wird von hier ab als *A. poplitea* bezeichnet.

Während dieses Verlaufes gibt die A. femoralis folgende Äste ab:

1. Die *A. epigastrica superficialis* entspringt dicht unterhalb des Poupart'schen Bandes, durchbohrt meistens den Proc. falciformis der Fascia lata und läuft dicht unter der Haut des Bauches in die Höhe, indem sie die Richtung nach dem Nabel einschlägt.

2. Die *A. circumflexa ilium superficialis* s. anterior entspringt dicht neben oder gemeinsam mit der vorigen Arterie und schlägt alsdann fast parallel mit dem Poupart'schen Bande die Richtung nach der Spina iliaca ant. sup. ein, indem sie (wie die vorige Arterie) Zweige für die benachbarten Lymphdrüsen und die nahe gelegene Haut abgibt.

3. Die *Aa. pudendae externae* (selten einfach) durchbrechen die Fascia lata in oder neben der Fossa ovalis und ziehen vor oder hinter der V. femoralis nach medianwärts zur Haut der äusseren Geschlechtsteile, wo sie als *Aa. scrotales (labiales) anteriores* endigen.

4. Die *A. profunda femoris* ist von nahezu gleicher Stärke wie die A. femoralis und entspringt gewöhnlich etwa 3 cm unterhalb des Poupart'schen Bandes von der letzteren. Liegt der Ursprung der A. profunda fem. höher oben, dicht unter dem Lig. Pouparti, so kann es bei Unterbindungen vorkommen, dass beide Arterien mit einander verwechselt werden. Zur Unterscheidung hat man sich zu merken, dass die A. profunda femoris alsdann stets nach hinten und (nach JOESSEL u. a.) fast immer etwas lateral von der A. femoralis gelegen ist. Weiter ab-

wärts kommt sie jedoch stets hinter die A. femoralis zu liegen. Schon kurz nach ihrem Ursprunge gibt die Arterie eine grosse Anzahl von starken Ästen ab, welche nach allen Seiten divergieren. Der Hauptstamm zieht zwischen den Adductoren und dem M. vastus medialis nach abwärts, indem er sich dem tiefer gelegenen Oberschenkelknochen nähert. Das Ende der Profunda femoris dringt zwischen den M. adductor longus und magnus ein und geht in die letzte *A. perforans* über (s. sub c). Ausser zahlreichen Muskelzweigen gibt die A. profunda fem. ab:

a) die *A. circumflexa femoris medialis* (interna s. posterior) geht oberhalb der Adductoren, also zwischen M. iliopsoas und Pectineus, an der medialen Seite des Schenkelhalses nach hinten bis in die Gegend der Fossa trochanterica, wo sie mit der nächstfolgenden Arterie anastomosiert. Ihre Zweige verästeln sich hauptsächlich in den benachbarten Adductoren und Flexoren. Andere Zweige können entweder in die Inc. acetabuli, *Ramus acetabuli* (s. auch bei der A. obturatoria), oder in die Hüftgelenkkapsel vordringen;

b) die *A. circumflexa femoris lateralis* (externa s. anterior) verläuft dicht auf der Vorderfläche des Femur (also bedeckt von den Mm. vasti) unterhalb des Trochanter major nach lateralwärts und gelangt schliesslich ebenfalls bis zur Fossa trochanterica, wo sie mit der vorhergehenden Arterie anastomosiert. Aufsteigende Äste ziehen zu den Mm. iliopsoas, sartorius und tensor fasciae latae. Ein absteigender Zweig pflegt sich hinter dem M. rectus zum M. quadriceps zu begeben und kann mitunter bis zum Knie nach abwärts verfolgt werden;

c) die *Aa. perforantes* (3—4 an der Zahl) durchbrechen die Adductoren dicht neben dem Knochen und gelangen so auf die Rückseite des Oberschenkels, wo sie die Flexoren versorgen. Die unterste von diesen Aa. perforantes kann als das Ende der A. profunda femoris aufgefasst werden. Von der III. A. perforans geht gewöhnlich das Ernährungsgefäss des Oberschenkelbeines, die *A. nutricia femoris*, etwa in der Mitte der Linea aspera in den Knochen hinein. Doch können kleinere Aa. nutriciae femoris auch von den anderen Aa. perforantes herkommen.

5. Die *A. genu suprema* s. superficialis (A. anastomotica magna), entspringt meist kurz vor dem Eintritt der A. femoralis in

den Adductorenkanal, gibt einen tieferen Zweig an den M. vastus medialis und zieht (in der Nähe des N. saphenus) vor der Sehne des M. adductor magnus zum Kniegelenk, wo sie sich mit den übrigen Kniegelenkarterien an der Bildung eines grossen arteriellen Netzes, des *Rete articulare genu*, beteiligt, welches die Kniegelenkkapsel umspinnt.

XVI. A. poplitea.

Die *A. poplitea* (Kniekehlenpulsader) bildet die Fortsetzung der A. femoralis und zieht durch die rautenförmige Fossa poplitea auf dem Planum popliteum des Femur nach abwärts, von welcher sie jedoch durch eine 1—2 cm dicke Fettschicht getrennt ist. Weiter unten ist die Arterie unmittelbar hinter der hinteren Wand der Kniegelenkkapsel, noch weiter abwärts hinter dem M. popliteus gelegen, an dessen unterem Rande sie sich in ihre beiden Endäste, die *Aa. tibialis anterior* und *posterior*, spaltet.

Die Arterie verläuft jedoch nicht in verticaler Richtung durch die Fossa poplitea, sondern ist schon in der Mitte derselben mehr nach lateralwärts abgewichen. Im übrigen ist ihr Lageverhältnis zu den dort gelegenen Venen und Nerven ein derartiges, dass der *N. tibialis* am oberflächlichsten, nämlich unmittelbar unter der Fascie, etwas tiefer die einfache oder doppelte *V. poplitea* und am tiefsten die *A. poplitea* gelegen ist (s. auch die Anm. S. 269), so dass also die Auffindung der letzteren bei Operationen sehr schwierig ist. Zugleich ist, der Nerv (besonders im oberen Teile) am meisten lateral, mehr medial die Vene und endlich noch ein wenig weiter medial die Arterie gelegen, d. h. also je tiefer man kommt, desto mehr medianwärts hat man das betreffende von diesen drei Organen zu suchen. Arterie und Vene sind durch festes Bindegewebe mit einander verbunden. Ausser verschiedenen unregelmässigen *Rr. musculares*, welche zum Teil vom Hauptstamm der A. poplitea, zum Teil von ihren Ästen zu den benachbarten Muskeln ziehen, sendet die Arterie hauptsächlich Äste zum Kniegelenk, welche sich in das bereits erwähnte *Rete articulare genu* einsenken.

1. Die *A. genu superior medialis* (int.) geht dicht auf dem Knochen und bedeckt von der Sehne des M. adductor magnus oberhalb des Condylus med. femoris nach vorn zum *Rete articulare genu*.

2. Die *A. genu superior lateralis* (ext.) geht wie die vorige dicht auf dem Knochen und bedeckt vom M. biceps oberhalb des Condylus lat. femoris nach vorn, um an der Bildung des *Rete articulare genu* teilzunehmen.

3. Die *A. genu media* s. azygos genu (gewöhnlich ein einfacher Ast) dringt in die hintere Wand der Kniegelenkkapsel ein, um sich in den Ligg. cruciata und den Synovialfalten des Kniegelenkes zu verästeln.

4. Die *A. genu inferior medialis* (int.) wendet sich unterhalb des Condylus med. der Tibia zwischen dem Lig. collaterale tibiale und dem Knochen (also dicht auf dem letzteren) zum *Rete articulare genu.*

5. Die *A. genu inferior lateralis* (ext.) zieht zunächst unter den Mm. gastrocnemius und plantaris nach lateralwärts, geht sodann dicht oberhalb des Capitulum fibulae bis unter die Bicepssehne und umkreist hierauf unter dem Lig. collaterale fibulare den lateralen Meniscus des Kniegelenkes, um sich ebenfalls in das *Rete articulare genu* einzusenken[1]).

6. Die *Aa. surales,* zwei starke Muskeläste für die beiden Gastrocnemiusköpfe, sind zu beiden Seiten des N. tibialis gelegen. Zweige dieser Arterien können auch in Begleitung des N. cutaneus surae lateralis und N. cutaneus surae medialis zur Haut treten.

Spurr-Wade Corn. 746

XVII. A. tibialis anterior.

Die *A. tibialis anterior* s. antica durchbohrt das Lig. interosseum am oberen (proximalen) Ende und gelangt so zur Vorderfläche desselben. Überall, wo sie dem Lig. interosseum dicht anliegt, ist sie von einem besonderen fibrösen Blatte bedeckt *(Canalis fibrosus* von HYRTL). Während ihres ganzen Verlaufes am Unterschenkel ist die Arterie an der lateralen Seite des M. tibialis anterior und zwar zunächst zwischen dem M. tibialis anterior und M. extensor digitorum longus, weiter unten dagegen zwischen dem M. tibialis anterior und M. extensor hallucis longus gelegen. In der Nähe des Fussgelenkes tritt sie alsdann unter der Sehne des M. extensor hallucis longus und dem Lig. cruciatum auf den Fussrücken, wo sie als *A. dorsalis pedis* s. pediaea

[1]) Die beiden oberen und unteren *Aa. genu* sind auch als *Aa. circumflexae genu* bezeichnet worden, weil sie sich bogenförmig von hinten nach vorn schlingen.

bezeichnet wird. Hier zieht die Arterie ganz oberflächlich, lateral von der Sehne des M. extensor hallucis longus, zum I. Intermetatarsalraum, um sich zwischen den Basen des I. und II. Metatarsalknochens in ihre beiden Endäste, die *A. metatarsea (intermetatarsea) dorsalis* I und den *R. plantaris profundus*, zu spalten, von denen der letztere zur Fusssohle hindurchtritt und an der Bildung des *Arcus plantaris* Teil nimmt. Auf diesem Wege wird die Arterie, abgesehen von den beiden gleichnamigen Venen, von dem *N. peronaeus profundus* begleitet. Der Nerv pflegt oben lateral, in der Mitte vor, unten medial von den Blutgefässen zu liegen[1]).

Der Verlauf der A. tibialis anterior wird durch eine Linie bezeichnet, welche oben in der Mitte zwischen der Tuberositas tibiae und dem Capitulum fibulae beginnt und unten in der Mitte zwischen den Spitzen beider Malleolen endigt, um sich von da an bis zum I. Intermetatarsalraum fortzusetzen. Von der A. tibialis anterior gehen folgende Äste ab:

1. Die *A. fibularis superior* entspringt vor dem Durchtritt der A. tibialis ant. durch das Lig. interosseum und wendet sich, bedeckt vom M. soleus, unter Abgabe von Muskelästen (dicht auf dem Knochen) um den Hals der Fibula nach vorn, um im *Rete articulare genu* zu enden.

2. Die *A. recurrens tibialis posterior* entspringt wie die vorige noch an der Rückseite des Unterschenkels und geht, bedeckt von dem M. popliteus, zur hinteren Wand der Kniegelenkkapsel, um ebenfalls im *Rete articulare genu* zu enden.

3. Die *A. recurrens tibialis anterior* entspringt gleich nach dem Durchtritt der A. tibialis ant. durch das Lig. interosseum und verläuft dicht vor der Tibia zwischen den Ursprungfasern des M. tibialis ant. nach aufwärts, um sich an der vorderen und lateralen Seite des Kniegelenkes in das *Rete articulare genu* einzusenken.[2])

---

[1]) Wie man sieht, haben der *N. medianus*, der *N. saphenus* und der *N. peronaeus prof.*, alle das gleiche Lageverhältnis zu den entsprechenden Begleitgefässen, oben lateral, in der Mitte vor, unten medial von denselben.

[2]) Es ist zu beachten, dass alle eben genannten rückläufigen Äste zum Kniegelenk ihren Ursprung aus der *A. tibialis anterior* und nicht aus der A. tibialis posterior nehmen. Die letztere sendet keine derartigen Äste nach aufwärts.

4. *Rr. musculares* in sehr unregelmässiger Zahl, welche die Muskeln an der Vorderseite des Unterschenkels versorgen.

Corn. 754

5. Die *A. malleolaris ant. medialis* (int.) zieht unter der Sehne des M. tibialis ant. (also dicht auf dem Knochen) zum Malleolus medialis hin.

6. Die *A. malleolaris ant. lateralis* (ext.) zieht unter den Sehnen des M. extensor digg. longus und peronaeus tertius (also ebenfalls dicht auf dem Knochen) nach dem Malleolus lateralis hin.

7. Die *Aa. tarseae mediales* s. intt. (2—3 kleinere Zweige) entspringen schon von der A. dorsalis pedis und ziehen unter der Sehne des M. extensor hallucis longus (also dicht auf den Fusswurzelknochen) zum medialen Fussrande hin, wo sie noch bis zu den Muskeln des Grosszehenballens hinabsteigen können.

8. Die *A. tarsea lateralis* (ext.) *posterior* entspringt hinter dem Lig. cruciatum und zieht zuerst dicht auf dem Taluskopf, sodann unter dem M. extensor digg. brevis schräg nach lateralwärts, um sich mit ihren Zweigen nach vorn in das *Rete tarsi dorsale* einzusenken.

9. Die *A. tarsea lateralis* (ext.) *anterior* entspringt kurz vor der Teilungstelle der A. dorsalis pedis und zieht wie die vorige unter den Sehnen des M. extensor digg. brevis (dicht neben den Basen der Metatarsalknochen) in bald mehr schräger, bald mehr querer, bald mehr bogenförmiger Richtung *(A. arcuata)* bis zum lateralen Fussrande. Ihre Zweige gehen nach rückwärts in das *Rete dorsale pedis* über. Nach vorn entsendet sie die *Aa. metatarseae dorsales* (s. S. 345) sowie einen Zweig zum Fibularrand der kleinen Zehe.

10. Die *A. metatarsea dorsalis prima* (A. interossea dors. I.) geht im I. Intermetatarsalraum dicht neben dem I. Mittelfussknochen nach vorn und spaltet sich am vorderen Ende des letzteren gabelig in drei *Aa. digitales dorsales* für den medialen Rand der I. und die einander zugekehrten Ränder der I. und II. Zehe.

11. Der *R. plantaris profundus* bohrt sich zwischen den Basen des I. und II. Metatarsale[1]) zur Fusssohle hindurch, um an der Bildung des *Arcus plantaris* teilzunehmen.

XVIII. A. tibialis posterior.

Die *A. tibialis posterior* s. postica ist oben zwischen dem M. soleus und den tiefen Flexoren, am unteren Drittel des Unterschenkels nahe der Haut in der Mitte zwischen der Achillessehne und der Tibia gelegen. Während dieses Verlaufes ist die Arterie stets von der Fascia cruris profunda bedeckt, so dass die letztere gespalten werden muss, wenn das Gefäss unterbunden werden soll. Hierauf tritt die A. tibialis post. unter dem Lig. laciniatum und dem Ursprung des M. abductor hallucis zur Fusssohle und teilt sich hier in ihre beiden Endäste, die *A. plantaris medialis* s. interna und die *A. plantaris lateralis* s. externa.

Der Verlauf der Arterie am Unterschenkel ist durch eine Linie gegeben, welche in der Mitte der Regio poplitea beginnt und etwas vor der Mitte zwischen Malleolus med. und Fersenhöcker endigt. In ihrer Begleitung ziehen 2—3 mitunter stark erweiterte *Vv. comitantes* und der *N. tibialis* nach abwärts. Der N. tibialis ist zunächst dorsal, weiter unten noch ein wenig lateral von den eben genannten Gefässen (dicht unter der Fascia cruris profunda) gelegen. Die Äste der A. tibialis post. sind:

1. Die *A. peronaea,* ein starker Ast, zieht längs der hinteren Seite der Fibula (grösstenteils bedeckt vom M. flexor hallucis longus) nach abwärts und endigt in Gestalt der *Rr. calcanei laterales* an der lateralen Fläche des Fersenbeines. Anomaler Weise kann die A. peronaea mitunter die A. tibialis post. oder (mittels der A. peronaea perforans) die A. tibialis ant. ersetzen. Ausser verschiedenen *Rr. musculares* entspringen von dieser Arterie:

a) die *A. nutricia fibulae* (das Ernährungsgefäss der Fibula) geht etwa in der Mitte der Fibula in das dort befindliche For. nutricium hinein;

---

[1]) Wie aus dem Gesagten folgt, verlaufen mit Ausnahme der unbeständigen *Rr. musculares* sämtliche Äste der *A. tibialis anterior* dicht auf den Knochen und Bändern zu ihrem Verbreitungsbezirk.

b) der *R. perforans (A. peronaea perforans)* geht am unteren Ende des Lig. interosseum nach vorn und senkt sich am Fussrücken in das dort gelegene *Rete dorsale pedis* ein[1]);

c) der *R. communicans* (A. coronaria malleolaris, R. anastomoticus transversus) verläuft etwas oberhalb der Malleolen, bedeckt von den Sehnen der Flexoren, lateralwärts zur A. tibialis post., um sich in die letztere einzusenken;

d) die *A. malleolaris post. lat.* zieht zum lateralen Knöchel hin;

e) die schon erwähnten *Rr. calcanei laterales* (extt.), welche sich an der lateralen Fläche des Calcaneus verästeln.

2. Die *A. nutricia tibiae* (das stark entwickelte Ernährungsgefäss der Tibia) dringt dicht unterhalb der Linea poplitea in das dort gelegene For. nutricium ein.

3. Die *A. malleolaris posterior medialis* (int.) geht dicht hinter dem medialen Knöchel der A. malleolaris ant. med. entgegen.

4. Die *Rr. calcanei mediales* (intt.) gehen zur medialen Fläche der Ferse, um mit den Rr. calcanei laterales (aus der A. peronaea) ein schwaches arterielles Netzwerk *(Rete calcaneum)* um das hintere Ende des Calcaneus zu bilden.

5. Die *A. plantaris medialis* (int.) läuft mit dem gleichnamigen Nerven zwischen dem M. abductor hallucis und M. flexor digitorum brevis nach vorn, wo sie sich bei genügend starker Entwickelung mittels des *Ramus profundus* in den Arcus plantaris oder die A. digitalis comm. plantaris I. einsenkt. Ein Zweig derselben *(Ramus superficialis* s. A. superfic. pedis medialis von HENLE) kann am medialen Fussrande bis zur grossen Zehe verlaufen.

6. Die *A. plantaris lateralis* (ext.) ist zunächst von dem M. flexor digitorum brevis bedeckt. Zwischen letzterem Muskel und der Caro quadrata geht die Arterie alsdann schräg lateralwärts bis zur Basis des V. Metatarsalknochens, um sich hier bogenförmig in den *Arcus plantaris* einzusenken. Ein Zweig derselben (A. digitalis plantaris propria lat. von HENLE) geht zum lateralen Rande der V. Zehe.

---

[1]) Den Rest der A. peronaea, welcher nach Abgabe der *A. peronaea perforans* s. *anterior* übrig bleibt, hat HYRTL als *A. peronaea posterior* bezeichnet, so dass sich also nach diesem Autor die A. peronaea ant. und post. zu einander ganz ähnlich wie die A. tibialis ant. und post verhalten würden.

Rete articulare genu.

Unter dem *Rete articulare genu* versteht man ein aus feinen arteriellen Zweigen gebildetes Netzwerk, welches die ganze Kniegelenkkapsel nebst der Vorderfläche der Kniescheibe umspinnt und von folgenden, teils vom Oberschenkel, teils vom Unterschenkel herkommenden Arterien gebildet wird:

1) von der *A. genu suprema*	aus der *A. femoralis*,
2) von der *A. genu sup. medialis*	sämtlich aus der *A. poplitea*
3) von der *A. genu sup. lateralis*	
4) von der *A. genu media*	
5) von der *A. genu inf. medialis*	
6) von der *A. genu inf. lateralis*	
7) von der *A. fibularis superior*	sämtlich aus der *A. tibialis anterior*.
8) von der *A. recurrens tibialis posterior*	
9) von der *A. recurrens tibialis anterior*	

Das Netzwerk, welches aus diesen Arterien hervorgeht, ist an dem vorderen Teile der Kniegelenkkapsel ganz besonders stark entwickelt. Hier ist ein feineres, weitläufiges Netz zwischen Haut und Fascie, ein stärkeres, enges unter den Sehnen und Bändern des Kniegelenkes gelegen. Das so reich entwickelte Gefässnetz der vorderen Kniegegend ist schuld daran, dass Verletzungen hier zu relativ starken Blutergüssen zu führen pflegen.

Rete pedis s. tarsi dorsale.

Das *Rete dorsale pedis* ist ein arterielles Netzwerk, welches an der Rückseite des Fusses dicht auf den Bändern der Fusswurzelknochen gelegen ist und von der *A. peronaea perforans* und den beiden *Aa. tarseae laterales* gebildet wird. Von diesem Netzwerk (richtiger gesagt von der *A. tarsea lat. anterior* s. arcuata) ziehen 3 *Aa. metatarseae dorsales* (Aa. interosseae dorsales) zwischen den 4 letzten Metatarsalknochen nach vorn, um sich an den Köpfchen derselben gabelig in die *Aa. digitales dorsales* zu spalten. Ein anderer Zweig, die *A. dorsalis digiti minimi lateralis* (A. metatarsea dorsalis fibularis von HENLE, A. digitalis dorsalis ext. von HYRTL), verläuft längs des lateralen Fussrandes zur kleinen Zehe.

Ein *Rete plantare pedis* fehlt beim Fusse und auch das Rete dorsale pedis ist mitunter sehr schwach entwickelt; in letzterem Falle werden die *Aa. metatarseae dorsales* durch die *Rr. perforantes anteriores* und *posteriores* der an der Fusssohle gelegenen *Aa. metatarseae plantares* ersetzt.

Arcus plantaris.

Der *Arcus plantaris* wird von dem *R. plantaris profundus* (aus der *A. tibialis anterior)* und der *A. plantaris lateralis* (aus der *A. tibialis posterior)* gebildet und stellt somit eine Anastomose zwischen den beiden eben genannten Arterien vor, welche an der Fusssohle zwischen den Sehnen der Zehenbeuger und den Basen der Metatarsalknochen gelegen ist. Aus diesem Bogen entspringen die vier *Aa. metatarseae plantares* (Aa. digitales communes, Aa. interosseae plantares), welche sich zwischen den Köpfchen der Metatarsalknochen gabelig in die *Aa. digitales plantares* (propriae) für sämtliche Zehen spalten. In jedem Intermetatarsalraume steigen zwischen den Basen und den Köpfchen der Metatarsalknochen die oben erwähnten *Rr. perforantes antt.* und *postt.* zum Fussrücken in die Höhe, um sich in die Aa. metatarseae dorsales einzusenken.

F. Das Venensystem.

Zu den Venen rechnet man alle diejenigen Blutgefässe, welche das Blut aus irgend einem Teile des menschlichen Körpers direkt oder indirekt nach dem Herzen leiten. Von den Arterien unterscheiden sich die Venen zunächst durch die dünnere Beschaffenheit ihrer Wandungen, welche eine erheblich geringere Menge von elastischen Elementen und glatten Muskelfasern enthalten. Ein weiterer Unterschied beider Gefässarten liegt darin, dass die Arterien hellrotes, also sauerstoffreiches und kohlensäurearmes Blut führen, während die Venen dunkelrotes, also kohlensäurereiches und sauerstoffarmes Blut besitzen. Eine Ausnahme von dieser Regel wird beim Erwachsenen durch die Lungenarterien und Lungenvenen, beim Foetus ausserdem noch durch die Nabelarterien und die Nabelvene gebildet. Während die Lungenarterie, *A. pulmonalis,* der Lunge dunkelrotes Blut zuführt, welches in der letzteren durch Sauerstoffaufnahme und Kohlensäureabgabe restauriert wird, strömt das restaurierte hellrote Blut durch die Lungenvenen, *Vv. pulmonales,* wieder zum Herzen zurück[1]).

---

[1]) Wesentlich anders wie beim Erwachsenen gestalten sich in dieser Beziehung die Verhältnisse beim Foetus, dessen Kreislauf weiter unten in einem besonderen Kapitel behandelt werden wird.

Im Gegensatze zu den Arterien besitzen endlich die Venen an ihrer Innenfläche Klappen, denen die Aufgabe zufällt, den Rückfluss und die Rückstauung des Blutes nach den Capillaren zu verhindern. Klappenlos sind die grössten und die kleinsten Venen, ferner die Nieren- und Lebervenen, die Pfortader mit ihren Verzweigungen, die Venen des Gehirns und Rückenmarkes u. a. m. Am stärksten sind die Venenklappen an den Extremitäten entwickelt, bei denen die Gefahr einer Rückstauung des Blutes am grössten ist, weil sie für gewöhnlich nach abwärts gerichtet sind. Auch die häufigen und starken Muskelactionen, welche hier vorkommen, begünstigen die Compression der Venen und damit die Stauung des Blutes in denselben mehr als an anderen Körperteilen.

Nach K. v. BARDELEBEN betragen die Abstände der Venenklappen das n-fache (1-, 2-, 3- bis vielfache) einer bestimmten Grunddistanz, welche in geradem Verhältnis zur Länge der betreffenden Extremität steht. Beim Erwachsenen beträgt diese Grunddistanz 5,5 mm für die obere, 7 mm für die untere Extremität.

Bei vielen Venen wird der Rückfluss des Blutes nach dem Herzen durch andere mechanische Einrichtungen erleichtert. Diese Venen können nämlich derart mit nahe gelegenen Fascien verwachsen sein, dass ihr Lumen bei gespannter Fascie sich erweitern, bei schlaffer Fascie zusammensinken muss. Wenn nun durch Muskelaction die betreffende Fascie gespannt und somit das Lumen einer solchen Vene erweitert wird, muss das Blut in dieselbe hineingezogen werden. Das wichtigste hierüber ist bereits bei den betreffenden Muskeln und Fascien gesagt worden. So muss sich z. B. das Lumen der V. subclavia bei jeder Vorwärtsbewegung oder Hebung der Clavicula erweitern. In gleicher Weise wird das Blut in das erweiterte Lumen der V. femoralis hineingesogen, wenn das Poupart'sche Band gespannt wird, wie dies z. B. bei jeder Contraction der Bauchmuskeln geschieht. Auch die Auswärtsrotation des Oberschenkels soll auf die V. femoralis ansaugend wirken. Eine genaue Kenntnis dieser Einrichtungen ist für den Chirurgen deswegen von grosser Wichtigkeit, weil eine angeschnittene Vene bei jeder Erweiterung ihres Lumens Luft in sich hineinsaugen muss, welche in Gestalt von kleinen Bläschen durch das Herz bis in die Lungen gelangen und dort durch Verstopfung der Lungencapillaren den Tod herbeiführen kann.

Wenn schon Abnormitäten bei den Arterien keineswegs selten sind, so muss man von den Venen sagen, dass zahlreiche Variationen in der Stärke, dem Ursprung und Verlauf derselben fast zur Regel gehören. Diese Neigung zur Bildung von Varietäten ist darauf zurückzuführen, dass sich zwischen benachbarten Venen (mit Ausnahmen von einigen grossen Hauptstämmen) stets zahlreiche Anastomosen vorfinden, welche vielfach vollständige Geflechte bilden können. Innerhalb dieser Anastomosen und Geflechte ist es oft schwierig, den Verlauf des Hauptstammes zu verfolgen, und so erklären sich die Differenzen, welche sich bei verschiedenen Autoren in der Darstellung des Venensystems vorfinden. Die Venen des menschlichen Körpers kann man nun in folgende Kategorien einteilen:

1. Die Hautvenen, *Vv. subcutaneae,* sind oberflächlich zwischen Haut und Fascie gelegen und sehr häufig von Nerven, aber nur sehr selten von Arterien begleitet.

2. Die tiefen Venen oder Begleitvenen, *Vv. comitantes* s. satellites arteriarum, sind unter den oberflächlichen Körperfascien gelegen und verlaufen fast immer in Begleitung von Arterien. Nur der *V. azygos* und *hemiazygos,* der *V. portae,* den *Sinus durae matris* und den *Vv. diploëticae* entsprechen keine gleichwertigen Arterien. Im Allgemeinen wird eine Arterie immer von zwei Venen begleitet. Nur die grössten Venen pflegen constant in einfacher Zahl vorzukommen. An einzelnen Stellen sind auch die kleineren Begleitvenen nur in einfacher Zahl vorhanden; die einfache *V. umbilicalis* und *V. dorsalis penis* werden sogar von doppelten Arterien escortiert.

3. Die Blutleiter der harten Hirnhaut, *Sinus durae matris,* sind venöse Blutleiter, welche, obschon tief gelegen, wie gesagt, doch nicht von Arterien begleitet werden. Indessen sind sie von den anderen Körpervenen noch durch manche andere Eigentümlichkeiten unterschieden, so dass es nicht möglich ist, sie einer von den beiden vorhin genannten Kategorien zuzuzählen. Die Wand der Sinus besteht nämlich nicht wie bei den übrigen Venen aus drei deutlich von einander gesonderten Schichten (der Intima, Media und Adventitia), sondern lediglich aus dem Gewebe der Dura mater, welches an der Innenfläche eines solchen Blutleiters mit einem Endothel ausgekleidet ist. Die Wand der Sinus ist infolgedessen von starrer Beschaffenheit und fällt nach dem Anschneiden nicht zusammen. Das Lumen

eines durchschnittenen Sinus erscheint auf dem Querschnitt aus eben demselben Grunde entweder dreiseitig oder unregelmässig polygonal, während der Querschnitt einer gewöhnlichen Vene rundlich ist. Endlich ist zu erwähnen, dass das Lumen vieler Sinus von fibrösen Balken durchzogen ist, welche ebenfalls mit einer einfachen Endothellage bekleidet sind. Durch besonders zahlreiche fibröse Balken ist der Sinus cavernosus ausgezeichnet. Klappen finden sich in dem Sinus nicht vor.

Wenn wir von den eigenen Venen des Herzens, den *Vv. minimae*, *parvae*, *media* und *magna cordis*, absehen, welche ihr Blut direkt ins Herz ergiessen, und über welche bereits beim Herzen (s. S. 294) das Wichtigste gesagt worden ist, so stellen die übrigen Venen des menschlichen Körpers nur Äste und Zweige folgender Hauptstämme dar:

1) der Lungenvenen, *Vv. pulmonales,*
2) der oberen Hohlvene, *V. cava superior,*
3) der unteren Hohlvene, *V. cava inferior,*
4) der Pfortader, *V. portae.*

I. Vv. pulmonales.

Die beiden linken und die beiden rechten Lungenvenen, *Vv. pulmonales*, sind dazu bestimmt, das in den Lungen restaurierte, also sauerstoffhaltige und hellrote Blut dem Herzen zuzuführen. Nachdem sie am Hilus der Lunge hervorgetreten sind, ziehen sie sogleich im vordersten untersten Teile der Lungenwurzel zum linken Vorhof, in welchem sie an den beiden oberen Ecken, an der Grenze zwischen der oberen und der hinteren Wand des Atrium, einmünden. Die beiden rechten Lungenvenen müssen natürlich auf diesem Wege hinter der V. cava sup. und dem rechten Vorhof hinwegziehen. Die Lage der beiden Vv. pulmonales innerhalb der Lungenwurzel (genauer geschildert) ist gewöhnlich derartig, dass jederseits die obere Lungenvene vor der Lungenarterie und dem Bronchus, die untere Lungenvene dagegen schon etwas unterhalb der eben genannten Organe gelegen ist. Die obere V. pulmonalis führt jederseits das Blut aus dem Oberlappen, die untere aus dem Unterlappen der Lunge zum Herzen. Rechterseits nimmt die obere Vene auch den Ast des mittleren Lungenlappens auf. Die Zahl der Lungenvenen kann übrigens auf beiden Seiten vermehrt oder die beiden Venen einer Seite zu einem gemeinsamen Stamm verschmolzen sein. Klappen finden sich in denselben nicht vor.

II. V. cava superior.

Die obere Hohlvene, *V. cava superior*, mündet dicht über dem III. rechten Sternocostalgelenke in den rechten Vorhof und zieht rechts von der Aorta hinter dem rechten Sternalrande nach aufwärts. Hinter dem Knorpel der I. rechten Rippe teilt sie sich in zwei gleich starke Äste, die *V. anonyma dextra* und *sinistra*, von denen die erstere fast senkrecht in die Höhe steigt, während die letztere dicht hinter dem Sternum fast horizontal nach links zieht. Eine jede V. anonyma spaltet sich weiterhin (die rechte hinter dem rechten, die linke hinter dem linken Sternoclaviculargelenk) in die *V. subclavia* und die *V. jugularis interna* s. communis. Die *V. subclavia* entspricht mit ihren Verzweigungen im Wesentlichen der A. subclavia und führt somit hauptsächlich das Blut der oberen Extremität zum Herzen. Die *V. jugularis interna* entspricht mit ihren Ästen der Carotis communis und nimmt folglich das Blut aus den meisten Venen des Kopfes und Halses auf. Über die Lage der V. subclavia zur A. subclavia und der V. jugularis int. s. comm. zur Carotis comm. ist bei diesen beiden Arterien nachzusehen.

An dem Vereinigungswinkel der V. subclavia und V. jugularis comm. s. int. oder dicht neben demselben münden jedoch jederseits in die V. anonyma noch eine Anzahl von kleineren und grösseren Venen ein, welche eigentlich Äste der V. subclavia oder V. jugularis communis sein sollten.[1]) Diese Venen sind:

1) die *V. thyreoidea inferior*,
2) die *V. mammaria interna*,
3) die *V. cervicalis profunda*,
4) die *V. intercostalis suprema*,
5) die *V. vertebralis*,
6) die *V. jugularis externa*,
7) die *V. jugularis anterior*,
8) die *V. jugularis posterior*.

Von den eben genannten Venen ist die *V. jugularis post.* nicht immer vorhanden; wenn sie sich vorfindet, zieht sie ohne die Begleitung einer Arterie neben der V. cervicalis prof. auf den

---

[1]) HENLE drückt dies Verhältnis so aus: „Die Äste der V. anonyma scheinen, mit dem arteriellen System verglichen, von der Subclavia auf die Anonyma vorgerückt zu sein.“

tiefen Nackenmuskeln nach abwärts. Da der Vereinigungswinkel der V. subclavia und jugularis communis die Einmündungstelle einer so grossen Anzahl von Venen darstellt, hat man denselben auch als *Angulus venosus* bezeichnet. Im Speziellen betrachtet, verhalten sich die Venen des Kopfes, Halses und der oberen Extremität folgendermassen:

a) Kopf und Hals.

Am Halse sind ausser der *V. jugularis interna* noch jederseits zwei Hautvenen, die soeben erwähnte *V. jugularis anterior* und *V. jugularis externa* vorhanden.

1. Die *V. jugularis anterior (V. subcutanea colli mediana)* zieht dicht neben der Medianlinie des Halses zwischen Haut und Fascie nach abwärts, durchbricht am medialen Rande des M. sternocleidomastoideus die Fascie und zieht hinter dem eben genannten Muskel nach lateralwärts zum *Angulus venosus* oder zur V. jugularis ext. hin. Ihr Blut empfängt sie aus benachbarten kleineren Venen, welche an der vorderen Seite des Halses ein weitläufiges Netz bilden. Ein querer starker Venenast pflegt ziemlich constant die unteren Enden der beiden Vv. jugulares antt. zu verbinden.

2. Die *V. jugularis externa* sammelt das Blut aus den vor und hinter dem Ohre gelegenen Venen, den *Vv. occipitales, auriculares posteriores* und zum Teil aus den *Vv. temporales,* welche in ihrem Verlaufe den gleichnamigen Arterien entsprechen. Ihr Stamm zieht in ziemlich verticaler Richtung vom Ohr nach abwärts, um sich schliesslich am lateralen Rande des M. sternocleidomastoideus in die Tiefe und in den *Angulus venosus* einzusenken.

Die tiefen Venen des Halses und Kopfes (abgesehen von den bereits beim Angulus venosus erwähnten) fliessen sämtlich in die *V. jugularis interna* s. communis ein. Der Stamm der letzteren kommt durch das For. jugulare aus der Schädelhöhle und ist oben lateral und nach hinten von der Carotis int., weiter unten lateral von letzterer gelegen. Im Foramen jugulare und vor ihrer Vereinigung mit der V. subclavia pflegt sie je eine Anschwellung, den *Bulbus v. jugularis superior* und *inferior*, zu bilden. Die V. jugularis int. bezieht (von unten nach oben gerechnet) ihr Blut durch folgende Venen:

1. Die *V. facialis communis* entsteht etwa in der Höhe des Unterkieferwinkels aus der *V. facialis anterior* und der *V. facialis posterior* und bildet einen kurzen, ziemlich dicken Stamm, welcher, nur bedeckt vom Platysma, lateral von der Carotis ext. nach abwärts zieht, um sich, etwa der Teilungstelle der Carotiden entsprechend, in die V. jugularis interna einzusenken.[1]) Die Äste der *V. facialis post.* entsprechen den gleichnamigen Ästen der A. maxillaris int. und A. temporalis. Diejenigen Äste, welche der Maxillaris int. entsprechen, bilden zwischen den Kaumuskeln ein dichtes Geflecht, den *Plexus pterygoideus* (Plexus maxill. int.), welcher auch die *V. ophthalmica inferior* aufnimmt; die letztere verläuft am Boden der Augenhöhle und tritt durch die Fiss. orbit. inf. zu dem eben erwähnten Geflecht. Das einfache oder doppelte Stämmchen, welches aus dem Plexus pterygoideus hervorgeht und in die V. facialis post. mündet, hat man auch als tiefen Ast der V. facialis post. bezeichnet. Die *V. facialis ant.* entspricht mit ihren Ästen dem Verbreitungsbezirke der Maxillaris ext., ist jedoch von der letzteren durch die Glandula submaxillaris getrennt, d. h. sie verläuft oberflächlich unter dem Platysma: auch in diese Vene pflegt sich ein tiefer Ast aus dem Plexus pterygoideus einzusenken.

2. Die *V. lingualis* (cf. S. 304) und die *Vv. thyreoideae supp.* entsprechen den gleichnamigen Arterien. Die *Vv. pharyngeae* kommen von dem an der äusseren Pharynxfläche gelegenen *Plexus pharyngeus* her und können auch in die V. lingualis oder die Vv. thyreoideae supp. einmünden.

3. Die *Sinus durae matris* ergiessen ihr Blut schliesslich sämtlich durch das For. jugulare in die V. jugularis int. Die detaillierte Beschreibung der Sinus wird später bei der Dura gegeben werden. Nur die Zuflüsse sollen hier genauer erörtert werden. Die Sinus erhalten ihr Blut ausser von den Venen der Dura *(Vv. meningeae)* noch durch folgende Gefässe:

---

[1]) Während die meisten Autoren die Bezeichnungen der *V. jugularis communis* und *interna* identisch gebrauchen, wird von anderen der oberhalb der V. facialis gelegene Teil derselben als *V. jugularis int.*, der unterhalb der V. facialis gelegene Teil als *V. jugularis communis* bezeichnet. HYRTL reserviert die Bezeichnung *V. jugularis comm.* für den aus der Vereinigung der V. jugul. int. und ext. entstandenen Stamm — wenn sich nämlich die letztere in die erstere ergiesst.

a) die *Vv. cerebri* s. cerebrales treten an der Oberfläche des Gehirns hervor und münden in verschiedener Höhe in die benachbarten Sinus ein. Je nach ihrer Lage hat man *Vv. cerebri supp.*, *mediae* und *inff.* unterschieden. Das Blut aus den Wänden der Hirnventrikel und den Plexus chorioidei sammelt sich in der *V. cerebri int. dextra* und *sinistra*, welche unter dem Balkenwulst hervortreten und zu der unpaaren *V. cerebri magna* s. Galeni (V. cerebri int. comm. von HENLE) zusammenfliessen, die sich nach kurzem Verlauf und nach Aufnahme einiger Zweige von der Hirnbasis und dem Kleinhirn in den Sinus rectus ergiesst;

b) die *Vv. diploicae* (auch als Breschet'sche Venen bezeichnet) sind ziemlich grosse dünnwandige Gefässe, welche in der Diploë der Schädelknochen gelegen sind und ihr Blut zum Teil in die Sinus, zum Teil in andere benachbarte Schädelvenen ergiessen;

c) die *V. ophthalmica superior* sammelt das Blut aus dem oberen Teil der Augenhöhle und geht durch die Fiss. orbit. superior in den Sinus cavernosus hinein. Die *V. ophthalmica inferior*, welche das Blut aus dem unteren Teil der Augenhöhle sammelt und durch die Fiss. orbitalis inf. hindurchtritt, ergiesst sich zwar meistens in den Plexus pterygoideus, kann jedoch auch mit der vorigen in den Sinus cavernosus einmünden;

d) die *Vv. auditivae internae* (cf. die gleichnamigen Arterien) kommen aus dem Porus acust. int. heraus und führen das Blut aus dem inneren Ohr zum Sinus transversus oder petrosus inferior;

e) die Vene des *Aquaeductus vestibuli* ergiesst sich gewöhnlich in eine Vene der Dura mater, die Vene des *Aquaeductus cochleae (V. canaliculi cochleae)* in den Bulbus der V. jugularis int.

Die Sinus stehen durch zahlreiche *Emissaria Santorini* mit den Venen an der Aussenfläche des Schädels in Verbindung, worüber alles Wichtige bereits beim Stirnbein, Scheitelbein, Hinterhauptbein etc. gesagt worden ist.

b) Obere Extremität.

An der oberen Extremität sind ebenfalls die Hautvenen und die tiefen Venen zu unterscheiden.

Die Hautvenen münden sämtlich in zwei Hauptstämme ein, die *V. cephalica* und *V. basilica:* beide entwickeln sich aus einem Venengeflecht des Handrückens, dem sogen. *Rete venosum dorsale manus*, an welchem übrigens gewöhnlich zwei Stämme, der eine *(V. salvatella)* im vierten, der andere *(V. cephalica pollicis)* im ersten Intermetacarpalraum gelegen, besonders hervortreten.

1. Die *V. cephalica* entsteht in der Gegend des Daumens (also an der Hauptseite der Hand) und steigt zunächst an der Radialseite des Unterarmes und Oberarmes in die Höhe, um sich schliesslich mehr nach vorn zu wenden und durch die Mohrenheim'sche Grube in die V. axillaris einzusenken.

Nach K. v. BARDELEBEN setzt sich beim Embryo die spätere V. cephalica des Unterarmes in einen starken Venenstamm fort, welcher vor der Ellbeuge zur medialen Seite des Oberarmes zieht und sich schliesslich in der Achselhöhle in die V. axillaris einsenkt. B. betrachtet das Unterarmstück der V. cephalica und den eben erwähnten Venenstamm des Oberarmes als die Hauptvene des Armes, *V. capitalis brachii*, und sieht in der letzteren ein Analogon der V. saphena magna der unteren Extremität. In späterem Alter geht gewöhnlich das Oberarmstück der V. capitalis brachii verloren.

2. Die *V. basilica* kommt von der Kleinfingerseite der Hand und zieht (häufig in einen vorderen und einen hinteren Zweig geteilt) am Ulnarrande des Unterarmes bis etwa zur Mitte des Oberarmes in die Höhe, um hier im Sulcus bicipitalis med. die Fascie zu durchbrechen und sich in die mediale V. brachialis einzusenken.

Ausser den beiden genannten Venen findet sich sehr häufig noch zwischen der V. cephalica und basilica die sog. *V. mediana cubiti* vor, welche an der Vorderfläche des Unterarmes bis zur Ellbeuge nach aufwärts zieht und sich dort gewöhnlich in zwei Zweige teilt, von denen sich der eine, die *V. mediana cephalica*, in die V. cephalica, der andere, die *V. mediana basilica*, in die V. basilica einsenkt.

Die tiefen Venen der oberen Extremität entsprechen in ihrem Verlaufe und ihren Bezeichnungen den Arterien, welche sie überall in doppelter Zahl begleiten. Nur die *V. axillaris* und *subclavia* sind als einfache Stämme vorhanden. Über die Lage der letzteren ist bei den gleichnamigen Arterien nachzusehen.

c) Thorax.

Wenn wir von den *Vv. intercostales supremae* und *mammariae intt.* nebst ihren Zweigen absehen, so sammeln sich die Venen

des Thorax in einem unpaaren Stamme, der *V. azygos*, deren Blut sich schliesslich in die V. cava sup. ergiesst. Die V. azygos entspringt in der rechten Hälfte der Bauchhöhle aus den Vv. lumbales (mitunter auch aus der V. renalis dextra oder der V. cava inf.) und tritt meistens durch eine Lücke in dem medialen Schenkel des Zwerchfelles (nach anderer Version zwischen dem mittleren und inneren Zwerchfellschenkel s. S. 139) in die Brusthöhle hinein. Hier zieht die Vene im Mediastinum posterius rechts vor den Brustwirbelkörpern und den Aa. intercostales dextrae ziemlich senkrecht in die Höhe und krümmt sich dann etwa in der Höhe des III. bis IV. Brustwirbels über die rechte Lungenwurzel nach vorn hinüber, um sich in die V. cava sup. (dicht vor deren Eintritt in den Herzbeutel) einzusenken. Links von der V. azygos ist im unteren Teile des Thorax die Aorta descendens, im oberen Teile desselben der Oesophagus gelegen. Doch schiebt sich zwischen die V. azygos und die Aorta noch der Ductus thoracicus ein, welcher also ebenfalls vor der Wirbelsäule (an der linken Seite der Vene) in die Höhe steigt.

Da die Vv. lumbales, aus welchen die V. azygos entsteht, Äste der V. cava inf. sind, so kann man sagen, dass die V. azygos eine Anastomose zwischen der V. cava inf. und der V. cava sup. darstellt — eine Anastomose, deren Blut sich allerdings hauptsächlich nach einer Richtung, nämlich in die Cava sup., ergiesst.

An der linken Seite des Körpers findet sich an Stelle der V. azygos ein kürzerer Stamm vor, die *V. hemiazygos*, welche ähnlich wie die vorige aus den linken Vv. lumbales entsteht und durch eine Lücke im medialen Zwerchfellschenkel in die Brusthöhle tritt, um hier links von der Aorta und dicht vor den Anfängen der Aa. intercostales sinistrae in die Höhe zu ziehen. Indessen meistens schon in Höhe des VIII. Brustwirbels wendet sich die V. hemiazygos hinter der Aorta und dem Ductus thoracicus nach rechts, um in die V. azygos einzumünden. Nicht selten entsteht jedoch aus dem oberen Teile der V. hemiazygos ein neuer Venenstamm, die *V. hemiazygos accessoria* (superior), welche links von der Aorta und der Wirbelsäule nach oben zieht, um sich entweder in die V. anonyma sin. oder in die V. intercostalis suprema zu ergiessen. Die V. hemiazygos sup. zeigt übrigens ein äusserst variables Verhalten. Wenn sie vorhanden ist, würde sie im Verein mit der V. hemiazygos auf der linken

Seite des Körpers eine Anastomose zwischen der V. cava sup. und inf. darstellen.

Ausser der *V. hemiazygos*, in welche sich meistens nur die 4—5 unteren linken Intercostalvenen und einzelne kleine Nachbarvenen aus dem Mediastinum posterius einsenken, nimmt die V. azygos folgende Venen auf:

1. sämtliche *Vv. intercostales*, welche nicht in die V. hemiazygos (resp. V. hemiazygos accessoria) und die V. intercostalis suprema (Ast der V. subclavia) einmünden;

2. die *Vv. oesophageae* und *mediastinales posteriores* vom Oesophagus und den benachbarten Organen des Mediastinum posterius;

3. die *Vv. bronchiales dextra* und *sinistra*, welche neben den Bronchien aus dem Hilus der Lunge heraustreten.

Wie man sieht, bezieht die V. azygos ihr Blut im Brustkorb aus denjenigen Venen, welche den Ästen der Aorta descendens thoracica entsprechen. Wenn die V. hemiazygos accessoria vorhanden ist, pflegt dieselbe allerdings das Blut aus einigen Nachbarvenen, wie z. B. einigen *Vv. intercostales*, aufzunehmen und in die V. anonyma sin. zu leiten.

III. V. cava inferior.

Die untere Hohlvene, *V. cava inferior*, mündet unmittelbar nach ihrem Durchtritt durch das Zwerchfell (s. S. 137) in das rechte Atrium ein. Von dieser Einmündungstelle an erstreckt sie sich dicht vor der Wirbelsäule und rechts von der Aorta descendens bis etwa zur Grenze zwischen dem IV. und V. Lendenwirbel nach abwärts, wo sie sich ebenso wie die Aorta in die beiden *Vv. iliacae communes* und die *V. sacralis media* teilt. Jede *V. iliaca communis* (V. anonyma iliaca von HENLE) teilt sich wiederum in eine *V. hypogastrica* und eine *V. iliaca externa* (V. iliaca von HENLE), deren Verzweigungen völlig den gleichnamigen Arterien entsprechen. Die V. iliaca ext. führt das Blut aus den Venen der unteren Extremität, die V. hypogastrica aus den Venen des Beckens der V. cava inf. zu. Was die Lage dieser Venen betrifft, so ist hierüber Fig. 18, S. 330 nachzusehen. Während ihres Verlaufes von der Teilungstelle bis zur Einmündung in den rechten Vorhof nimmt die V. cava inf. eine Anzahl von Venenästen auf, welche den paarigen Ästen der Bauchaorta entsprechen. Man kann also sagen, dass die Verzweigungen der ganzen V. cava inf.

den Ästen der Aorta abdominalis entsprechen — mit Ausnahme der drei Eingeweideäste, der A. coeliaca, mesenterica sup. und inf., deren Begleitvenen in die Pfortader fliessen (s. weiter unten). Im Speziellen verhalten sich die Verzweigungen der V. cava inf. folgendermassen.

a) Bauchhöhle.

Da, wie eben erwähnt, die Begleitvenen der drei unpaaren Aortenäste zu einem besonderen Stamm, der Pfortader, zusammenfliessen, so muss die V. cava inf., der Bauchaorta entsprechend, jederseits folgende Venen in sich aufnehmen, welche mit Ausnahme der *Vv. hepaticae* neben den gleichnamigen Arterienästen verlaufen:

1. die *Vv. hepaticae*, zwei bis drei grössere und verschiedene kleinere Venen, welche aus dem hinteren Rande der Leber hervortreten und sofort in die V. cava inf. einmünden, deren vordere Wand der Leber unmittelbar anliegt;

2. die *Vv. phrenicae inferiores* (jederseits doppelt);

3. die *Vv. lumbales*, von denen die oberen durch verticale Anastomosen in Verbindung stehen, welche sich nach oben in die V. azygos und hemiazygos fortsetzen. Den durch diese Anastomosen gebildeten Anfangsteil der V. azygos und hemiazygos hat man auch als *V. lumbalis ascendens* bezeichnet;

4. die *V. suprarenalis*, welche sich übrigens sehr häufig in die V. renalis einsenkt;

5. die *V. renalis* (nur selten jederseits in mehrfacher Zahl vorhanden) kommt vor der A. renalis aus dem Hilus der Niere hervor (betreffs ihres weiteren Verlaufes s. Fig. 18, S. 330);

6. die *Vv. spermaticae internae* (meistens jederseits doppelt) kommen beim Manne vom Hoden und bilden im Samenstrange ein starkes Geflecht, den *Plexus pampiniformis* s. spermaticus, an dem sehr leicht infolge der Stauung des Blutes jene Erweiterungen entstehen können, welche man als Krampfaderbruch, *Varicocele*, bezeichnet hat. Nachdem diese Venen den Leistenkanal passiert haben, ziehen sie neben den gleichnamigen Arterien an der hinteren Bauchwand in die Höhe. Doch pflegt sich gewöhnlich nur die rechte V. spermatica in die V. cava inf., die linke dagegen in die V. renalis sin. einzusenken, so dass also der Blutstrom rechts unter spitzem Winkel in die V. cava inf. einströmt,

während er links zwei Mal einen nahezu rechtwinkelig geknickten Verlauf nehmen würde. Infolge dieses Hindernisses wird linkerseits eine grössere Prädisposition für Stauungen im Plexus pampiniformis, d. h. also für das Zustandekommen der Varicocele, vorhanden sein müssen. Beim Weibe bilden die Vv. spermaticae intt. zwischen den beiden Blättern des Lig. latum einen erheblich kleineren Plexus, welcher mit dem Plexus uterinus zusammenhängt.

b) Becken.

Die Verzweigungen der *V. hypogastrica* entsprechen den Ästen der A. hypogastrica, welche sie in doppelter Zahl begleiten; sie sind ausserhalb des Beckens mit Klappen versehen. Im Becken sind die Eingeweideäste dieser Venen durch starke Geflechte ersetzt, welche man zum Teil besonders benannt hat, obschon sie continuierlich untereinander und mit den Nachbarvenen zusammenhängen. Man unterscheidet:

1. den *Plexus pudendalis* (pubicus impar), welcher hinter dem unteren Rande der Symphysis oss. pubis gelegen ist und sich bis zur vorderen Wand der Blase und Urethra erstreckt. Da dieses Geflecht beim Manne die Prostata umspinnt, hat man es hier auch als *Plexus prostaticus* s. Santorini bezeichnet. Dasselbe erhält seinen Zufluss ausser durch die kleinen Venen der Nachbarorgane hauptsächlich durch die *V. dorsalis penis (clitoridis)* und ergiesst sein Blut in die *V. pudenda interna.* Die *Vv. profundae penis (clitoridis)* sollen dagegen nach HENLE stets direkt in den *Plexus pudendalis* einmünden;

2. den *Plexus vesicalis,* welcher den Grund der Harnblase umgibt und sein Blut durch die *Vv. vesicales* in die V. hypogastrica ergiesst;

3. beim Weibe den *Plexus uterovaginalis,* welcher die Vagina umstrickt und sich auch (im Lig. latum) längs der Seitenränder der Gebärmutter bis zum Fundus uteri ausdehnt. Das Blut dieses Plexus wird hauptsächlich durch die *Vv. uterinae* in die V. hypogastrica geleitet. Indessen wird ein Teil desselben auch durch die *Vv. spermatt. intt.* abgeführt;

4. den *Plexus haemorrhoidalis,* welcher das Rectum umgibt und sich in seinem oberen Teile durch die *V. haemorrhoidalis sup.* s. int. in die Pfortader, in seinem mittleren Teile durch die *V. haemorrhoidalis media* in die V. hypogastrica, in seinem unteren

Teile durch die *Vv. haemorrhoidales inff.* s. extt. in die V. pudenda int. ergiesst.

c) Untere Extremität.

An der unteren Extremität sind wie an der oberen die Hautvenen und die tiefen Venen von einander zu unterscheiden.

Die Hautvenen entstehen beide hauptsächlich aus einem venösen Geflecht am Fussrücken, dem *Rete venosum dorsale pedis*, und sammeln sich in folgenden beiden Stämmen:

1. Die *V. saphena magna* (interna) entwickelt sich am medialen Fussrande aus den Venen des Fussrückens und der Fusssohle und verläuft hierauf vor dem inneren Knöchel zum Unterschenkel, an dessen medialer Fläche sie zunächst bis zum Condylus med. femoris in die Höhe zieht. Am Oberschenkel pflegt sie weiterhin ziemlich genau dem Verlaufe des M. sartorius zu folgen, um sich schliesslich medial vom Proc. falciformis in die V. femoralis einzusenken. Nicht selten ist sie doppelt vorhanden, in sehr seltenen Fällen kann sie gänzlich fehlen. Ausser den benachbarten Hautvenen an der medialen und der hinteren Seite der unteren Extremität pflegt die V. saphena magna noch in der Nähe der Fossa ovalis die *Vv. epigastricae superficiales*, *Vv. pudendae externae* und mitunter auch einige *Vv. dorsales penis subcutaneae* aufzunehmen.

2. Die *V. saphena parva* (minor s. posterior) entsteht in ähnlicher Weise wie die vorige am lateralen Fussrande und verläuft hinter dem äusseren Knöchel zur hinteren Fläche des Unterschenkels, wo sie weiterhin zwischen den beiden Gastrocnemiusköpfen in die Höhe zieht, um sich entweder in der Kniekehle in die V. poplitea einzusenken oder mit der nahe gelegenen V. saphena magna zu vereinigen.

Die tiefen Venen der unteren Extremität entsprechen in Bezug auf ihren Verlauf und ihre Bezeichnung vollständig den Ästen der A. iliaca ext., femoralis und poplitea: hierbei ist zu betonen, dass die grossen Venen, d. h. also die *V. iliaca ext.*, *femoralis* und meistens auch die *V. poplitea*, einfache Stämme bilden, während die übrigen, kleineren Venen in doppelter Zahl die entsprechenden Arterien begleiten. Über die Lageverhältnisse dieser Gefässe ist bei den Arterien nachzusehen.

Nach BRAUNE ist die V. femoralis das einzige Gefäss, welches das Blut aus der unteren Extremität zum Herzen führt, so dass

nach einer Verschliessung oder Verletzung dieser Vene unterhalb des Poupart'schen Bandes kein collateraler Kreislauf zu Stande kommt, durch welchen das Blut der unteren Extremität zum Herzen gelangen könnte.

Die Venen des Rückens ergiessen ihr Blut zum Teil in Zweige der V. cava sup., zum Teil in solche der V. cava inf.: ihr Blut sammelt sich in den Rückenästen *(Rr. dorsales)* der *Vv. vertebrales, intercostales, lumbales* und *sacrales*, deren Verzweigungen durchaus den Arterien entsprechen.

Über die Venen innerhalb und ausserhalb des Wirbelkanales, welche ihr Blut ebenfalls in die soeben aufgezählten Stämme ergiessen, ist beim Rückenmark nachzusehen.

IV. V. portae.

Die Pfortader, *V. portae* s. portarum, führt das Blut aus dem grössten Teile des Verdauungskanales und seiner Anhänge zur Leber, deren Capillaren es passiert, um schliesslich durch die Lebervenen, *Vv. hepaticae,* der V. cava inf. zugeführt zu werden.

Der Stamm der Pfortader entsteht hinter dem Kopfe des Pankreas aus der Vereinigung der *V. mesenterica sup., V. lienalis* und *V. mesenterica inf.*[1]) und zieht hierauf hinter der Pars horizontalis sup. des Duodenum zum Lig. hepatoduodenale, in welchem derselbe zwischen der Leberarterie und dem Gallengang zur Fossa transversa (Porta) hepatis aufwärts steigt, um sich hier in einen linken und einen rechten Ast zu teilen. Die Leberarterie ist hierbei links, der Ductus choledochus rechts (am freien Rande des Lig. hepatoduodenale) und die Pfortader etwas nach hinten und zwischen den beiden anderen Gefässen gelegen.

Die Lage der drei venösen Hauptstämme, aus welchen sich die Pfortader zusammensetzt, verhält sich zu derjenigen der gleichnamigen Arterien derart, dass die *V. mesenterica sup.* rechts von der A. mesent. sup. gelegen ist, die *V. lienalis* mehr hinter dem Pankreas nach rechts zieht, und die *V. mesenterica inf.* zuerst in Begleitung der A. colica sin. senkrecht nach oben zieht, um dann die letztere zu verlassen und bogenförmig nach rechts zu den

---

[1]) Anstatt in den Vereinigungswinkel kann sich die *V. mesenterica inf.* auch in die *V. mesenterica sup.* oder *V. lienalis* ergiessen.

anderen Venen hinzustreben. Dagegen entsprechen die Verzweigungen der eben genannten drei Venen in ihrem Verlaufe und ihren Benennungen genau den Zweigen der drei unpaaren Aortenäste, also der A. coeliaca, mesenterica sup. und mesenterica inf. — mit Ausnahme der A. hepatica, welche in Begleitung des Pfortaderstammes zur Leber tritt. Doch pflegen die *V. coronaria ventriculi* und die *V. cystica* sich direkt in den Stamm der Pfortader zu ergiessen.

Anastomosen zwischen der Pfortader und anderen Körpervenen sind für verschiedene Stellen beschrieben worden. So soll sich ziemlich häufig ein Verbindungsast zwischen der V. lienalis und der V. azygos vorfinden. Ferner ist bereits erwähnt worden, dass die venösen Beckengeflechte ihr Blut zum Teil in die Pfortader, zum Teil in Zweige der V. hypogastrica ergiessen. Nach RETZIUS sollen sich kleine Pfortaderästchen aus dem Dünn- und Dickdarme direkt in die V. cava inf. oder V. renalis einsenken. Endlich treten aus dem benachbarten Peritonaeum und der vorderen Bauchwand eine grosse Anzahl von kleineren Venen durch die Ligamente der Leber in die Substanz der letzteren hinein. Diese Gefässe sind deswegen von grosser Wichtigkeit, weil sie bei Störungen im Pfortaderkreislauf (wie z. B. durch Lebercirrhose) dazu dienen, das Blut nach den äusseren Venen abzuleiten. Nach SAPPEY pflegt sich in diesem Falle ganz besonders ein stärkerer Ast (*Vena parumbilicalis*) zu erweitern, welcher von der Bauchwand aus neben der Nabelvene zum linken Pfortaderast hinzieht.

Bisweilen geben auch die Venae epigastricae inferiores Äste ab, welche sich zu einem Stamm vereinigen, der sich in die Vena umbilicalis ergiesst. Diesen Y-förmigen Venenstamm bezeichnet man in diesem Falle als Burow'sche Vene, *Vena Burowii*.

G. Der Kreislauf des Blutes beim Foetus.

Während der Mensch nach der Geburt durch den Atmungsprocess sein Sauerstoffbedürfnis befriedigt und sich der überschüssigen Kohlensäure entledigt, kann sich das Blut des intrauterinen Foetus nur dadurch restaurieren, dass es mit dem Blute der Mutter in einen direkten Austausch von Gasen und anderen Stoffen tritt. Dieser Stoffaustausch findet durch ein plattes, rundliches Organ, den Mutterkuchen, *Placenta,* statt, welcher an der Innenfläche des Uterus angeheftet ist und sich mittels zottiger Hervorragungen, der sogen. Placentarzotten, in dessen Wand einsenkt. Zu dem Mutterkuchen zieht nun von dem Nabel des Foetus ein ziemlich langer Strang, der Nabelstrang, *Funiculus umbilicalis,* welcher drei grosse Blutgefässe enthält, von denen zwei, die Nabelarterien, *Aa. umbilicales,* das schlechte, d. h. dunkle und kohlensäurereiche Blut des Foetus zur Placenta führen, während das dritte, die Nabelvene, *V. umbilicalis,* das in der Placenta restaurierte, also hellrote und sauerstoffreiche Blut wieder zum Foetus zurückleitet.

Wenn wir nun bei der Schilderung des foetalen Kreislaufes von der Nabelvene ausgehen, so führt dieselbe das gute, sauerstoffhaltige Blut zunächst von der Placenta zum Nabel und gelangt hierauf durch den letzteren zur unteren Fläche der Leber, wo sie sich an der Leberpforte in zwei Äste teilt, von denen der eine sich in die Pfortader einsenkt und sein Blut auf diese Weise in die Leber hineinsendet, während der andere, der *Ductus venosus (Arantii)*, weiter nach hinten zieht und in die V. cava inf. einmündet. Indessen auch das Blut aus dem ersteren Aste muss, nachdem es sich mit dem Pfortaderblut gemischt und die Lebercapillaren passiert hat, durch die Vv. hepaticae in die V. cava inferior gelangen, so dass also schliesslich das ganze Nabelvenenblut dem rechten Atrium zugeführt wird. Natürlich ist das Blut im oberen Abschnitte der V. cava inf. schon erheblich dunkler als das Blut der Nabelvene, weil einerseits dem Nabelvenenblut beim Passieren der Lebercapillaren schon etwas Sauerstoff entzogen und ausserdem das Pfortaderblut beigemischt ist, andererseits die V. cava inf. auch das schlechte, mit Kohlensäure überladene Blut der unteren Körperhälfte

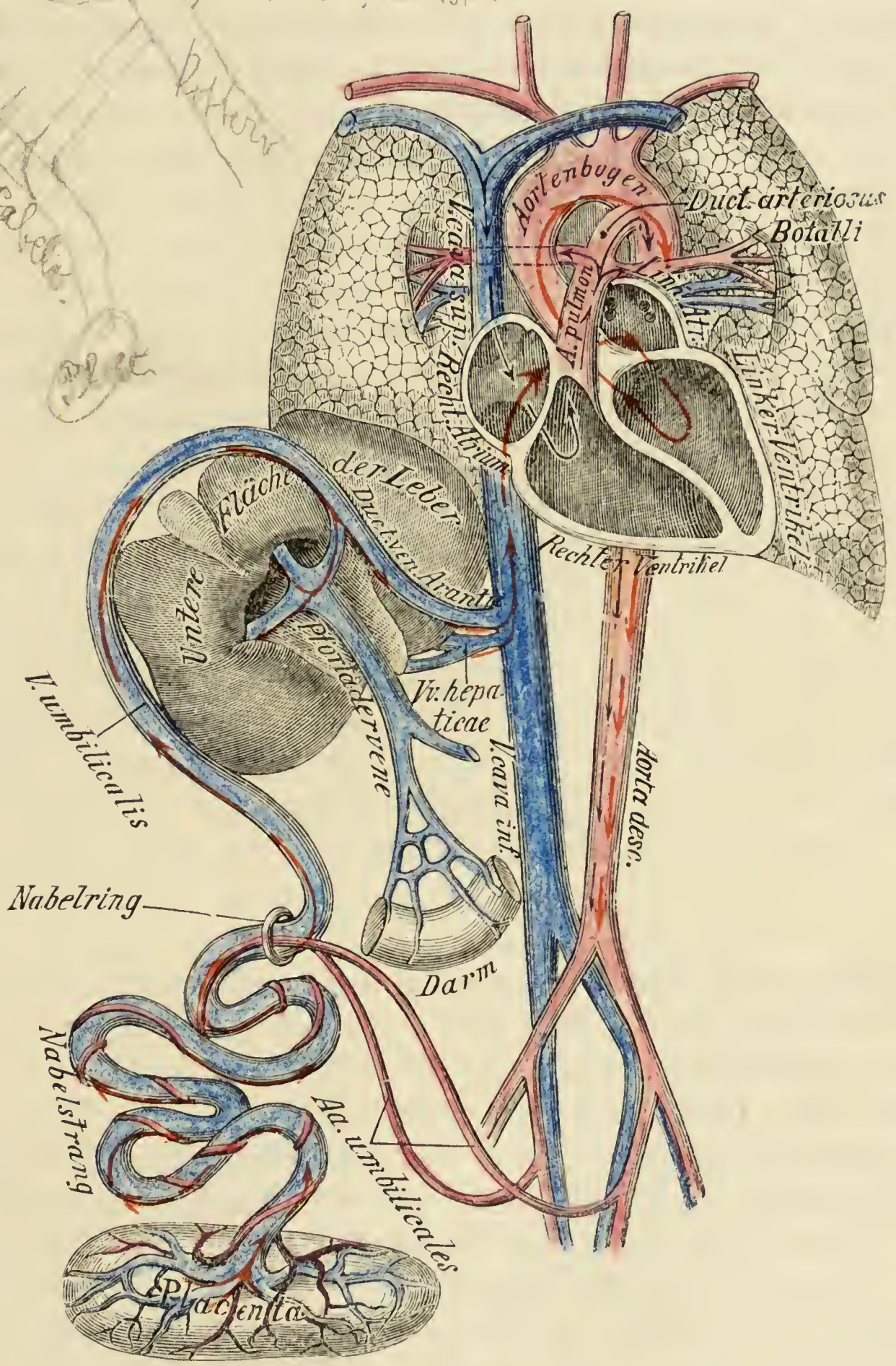

Fig. 19.

Schema für den Kreislauf des Blutes beim Foetus
(unter Benutzung einer Zeichnung von HEITZMANN).

Die roten Pfeile bezeichnen den Weg, welchen das hellrote oxydierte Blut aus der Nabelvene nimmt, die schwarzen Pfeile den Weg, welchen das dunkle desoxydierte Blut der V. cava sup. einschlägt. Der Verlauf des Blutes in den übrigen Gefässen ist der Einfachheit wegen nicht besonders bezeichnet worden.

zum Herzen leitet. Nachdem nun das Blut der unteren Hohlvene in das rechte Atrium eingetreten ist, fliesst dasselbe nicht wie beim Erwachsenen in den rechten Ventrikel, sondern wird

durch die *Valvula venae cavae* s. *Eustachii* derartig abgelenkt, dass es fast gänzlich durch das For. ovale in das linke Atrium hinüberströmt. Aus dem linken Atrium gelangt es alsdann in den linken Ventrikel und aus dem letzteren in das Aortensystem, durch dessen Verzweigungen es allen Organen des Körpers zugeführt wird. Wenngleich dem guten Blute der Nabelvene auf seinem Wege bis zum Aortensystem somit eine erhebliche Menge schlechten, kohlensäurehaltigen Blutes beigemischt wird, so genügt doch der in demselben enthaltene Sauerstoff vollständig für die Ernährung des Foetus, da der letztere nur ein relativ geringes Sauerstoffbedürfnis besitzt.

Während der V. cava inf. durch die Nabelvene gutes Blut beigemischt wird, erhält die V. cava sup. nur das schlechte Blut, welches aus dem Kopfe und den oberen Extremitäten zum Herzen zurückkehrt. Aus dem rechten Vorhofe gelangt nun das Blut der V. cava sup. in den rechten Ventrikel; es fliesst also an demjenigen der V. cava inf. vorbei, so dass sich beide Blutströme kreuzen und jedenfalls auch in geringem Grade mischen. Aus dem rechten Ventrikel fliesst dasselbe in die Lungenarterie, und somit erhalten die Lungen unter allen Körperorganen das schlechteste Blut. Indessen gelangt nur ein kleiner Teil des Blutes aus der V. cava sup. in die Lungen. Beim Foetus findet sich nämlich zwischen der Teilungstelle der A. pulmonalis und der Concavität des Aortenbogens eine starke Anastomose, der *Ductus arteriosus (Botalli*[1]*)*, durch welchen der grösste Teil des Lungenarterienblutes in die Aorta hinübergeleitet wird. Da dieses Blut aus der V. cava sup. stammt und somit stark kohlensäurehaltig ist, so wird das Blut der Aorta descendens in Bezug auf seinen Sauerstoffgehalt derartig verschlechtert, dass es wieder der Restauration bedürftig ist. Die letztere wird durch die beiden Nabelarterien, *Aa. umbilicales*, vermittelt, welche jederseits aus der A. hypogastrica entspringen und zunächst zu beiden Seiten der Blase, hierauf längs der hinteren Fläche der vorderen Bauchwand bis zum Nabel verlaufen, um durch den Nabelstrang zum Mutterkuchen zu gelangen.

Das beste Blut von allen foetalen Organen erhält auf diese Weise zunächst die Leber, in welche das reine sauerstoffhaltige

---

[1]) Der *Ductus Botalli* ist beim Foetus so stark entwickelt, dass es fast den Eindruck macht, als ob die Aorta mit zwei Wurzeln, einer linken aus dem linken Ventrikel, einer rechten (A. pulmonalis + Ductus Botalli) aus dem rechten Ventrikel ihren Ursprung nähme.

Blut der Nabelvene (lediglich mit dem Pfortaderblut gemischt) einfliesst. Weiterhin führen durch Vermittelung der V. cava inf. noch gutes Blut diejenigen Blutgefässe, welche vom Aortenbogen abgehen, d. h. die Gefässe für den Kopf und die obere Extremität. Infolge der Ernährung mit diesem noch wenig benutzten Blute sind auch die Leber, der Kopf und die obere Extremität beim Foetus im Vergleich mit anderen Organen so stark entwickelt, dass der Schwerpunkt des Foetus nach der oberen Körperhälfte verlegt wird — wodurch man wiederum die grosse Häufigkeit der sogen. Schädellagen zu erklären versucht hat, bei welchen der Kopf des Embryo nach abwärts gerichtet ist. Das schlechteste Blut (nämlich das Blut aus der V. cava sup., welches sich im rechten Vorhofe jedenfalls nur in sehr geringem Grade mit dem Blute der V. cava inf. mischt) erhalten dagegen die Lungen, welche demzufolge beim Foetus auch relativ gering entwickelt sind: der knorpelige Thorax ist vollständig eingesunken, und die Lungen zeigen den Zustand tiefster Exspiration, d. h. sie sind völlig contrahiert und die Alveolen gänzlich luftleer. Wie man sieht, lässt sich mit Recht sagen, dass das sauerstoffhaltige Blut beim Foetus soviel als möglich die Lungen vermeide.

Nach der Geburt treten folgende Veränderungen ein. Die Placenta wird durch die Zusammenziehung der Gebärmutter von der Uteruswand abgelöst und später ebenfalls ausgestossen. Der Foetus kann infolgedessen seinen Sauerstoff nicht mehr vom Mutterkuchen beziehen und muss die erste Atembewegung machen. Die bis dahin zusammengezogenen Lungen dehnen sich jetzt so stark aus, dass in die erweiterten Lungencapillaren aus der Lungenarterie eine erhebliche Menge von Blut einfliessen muss, welches aus der rechten Herzhälfte stammt. Der Blutdruck muss infolgedessen in der rechten Herzhälfte so gering werden, dass kein Blut mehr durch das For. ovale von rechts nach links hinüberströmen kann. Ja, es müsste das Blut aus der linken Herzhälfte in die rechte hinübertreten, wenn nicht die Valvula foraminis ovalis vorhanden wäre, welche durch das von links her andrängende Blut an das Septum atriorum angedrückt wird und somit das For. ovale schliesst. Nachdem sich späterhin der Druck in beiden Herzhälften so ziemlich ausgeglichen hat, obliteriert der Ductus arteriosus (Botalli), indem sich in demselben das Blut aus der Aorta demjenigen aus der A. pulmonalis so-

zusagen entgegenstaut und die Blutbewegung dadurch zum Stillstand kommt. Da der Placentarkreislauf aufgehört hat, so muss ferner das Blut in der Nabelvene, dem Ductus venosus Arantii und den Nabelarterien gerinnen, so dass diese Gefässe späterhin ebenfalls zur Obliteration kommen. Die Nabelvene[1]) wird alsdann zum Lig. teres, die Nabelarterien zu den Ligg. umbilicalia lateralia, und an Stelle des Ductus Botalli und Arantii finden sich beim Erwachsenen nur bindegewebige Stränge vor.

H. Das Lymphgefässsystem.

1. Die Lymphgefässe.

Die Lymphgefässe haben die Aufgabe, die in den Geweben des menschlichen Körpers vorhandenen lymphatischen Flüssigkeiten aufzusaugen und von neuem den Blutgefässen zuzuführen, aus denen sie vorher in die Gewebe transsudiert waren. Da sich sämtliche Lymphgefässe schliesslich in zwei Hauptstämmen sammeln, welche in die obere Hohlvene münden (s. weiter unten), so kann man das ganze Lymphgefässsystem auch als einen Anhang des Venensystems bezeichnen. Diejenigen Lymphgefässe, welche das nahrhafte Produkt der Verdauung, den Milchsaft oder Chylus, aus dem Darmkanal aufnehmen, hat man als Chylusgefässe bezeichnet. Man kann die letzteren als weissliche Streifen sehr deutlich in der Darmwand und im Gekröse von Tieren constatieren, welche während der Verdauung getötet wurden.

Die Anfänge der Lymphgefässe sind noch vielfach Gegenstand der Controverse; doch sind sie zweifellos in den Saftlücken und Saftkanälchen der Gewebe zu suchen. Die aus diesen Safträumen entstehenden Lymphcapillaren bilden vielfach Netze und sind wie die Blutcapillaren aus Endothelzellen gebildet. Die grösseren Lymphgefässe unterscheiden sich in ihrem Bau sehr wenig von den Venen: nur sind sie dünnwandiger und weniger reich an elastischen Fasern. Auch pflegt im Gegensatz zu den Venen ihre Tunica media zahlreiche glatte Ringmuskelfasern

---

[1]) Ein kleines Stück der Nabelvene, welches die Venae parumbilicales und Burowii aufnimmt, bleibt meist wegsam.

zu enthalten. Alle Lymphgefässe mittleren und grösseren Kalibers sind in geringen Abständen mit Klappen versehen, oberhalb deren sich bei gefüllten Gefässen die Lymphe derart staut, dass dieselben dem Sitze der Klappen entsprechende rosenkranzförmige Einschnürungen zeigen. In ihrem Verlaufe pflegen die tiefliegenden Lymphgefässe den Arterien, die oberflächlichen dagegen wenigstens zum Teil den subcutanen Venen zu folgen. In einzelnen Organen, wie z. B. im Gehirn, bilden die Lymphgefässe vollständige Scheiden um die Blutgefässe, welche somit ganz in dem Innern der Lymphgefässe stecken und ringsum von Lymphe umspült sind. Man hat diese Art von Lymphbahnen als perivasculäre Lymphgefässe bezeichnet.

Nachdem nun die Lymphgefässe allmählich zu immer grösseren Ästen zusammengetreten sind, sammeln sie sich zuletzt in zwei Hauptstämmen, von denen man den grösseren als *Ductus thoracicus* s. lymphaticus sinister, den kleineren als *Ductus lymphaticus dexter* bezeichnet hat.

Der *Ductus lymphaticus dexter* nimmt vermittelst des *Truncus bronchomediastinalis, jugularis* und *subclavius dexter* die Lymphgefässe der rechten Brusthälfte, der ganzen rechten oberen Extremität und der rechten Hälfte des Halses und Kopfes — also kurz gesagt, der rechten oberen Körperhälfte — auf und bildet einen etwa 1—2 cm langen Stamm, welcher sich in der rechten Fossa supraclav. major meistens in den Angulus venosus, d. h. den Vereinigungwinkel der V. jugularis interna und subclavia, ergiesst.

Der *Ductus thoracicus* s. lymphaticus sin. entsteht etwa an der Vorderfläche des zweiten Lendenwirbels aus der Vereinigung von drei kurzen und weiten Lymphgefässstämmen, nämlich des *Truncus (lymph.) intestinalis*, welcher die Lymphgefässe der Bucheingeweide sammelt, und des *Truncus (lymph.) lumbalis dexter* und *sinister*, welche die übrigen Lymphgefässe der rechten und linken unteren Körperhälfte aufnehmen. Die Vereinigungstelle dieser drei Stämme ist mitunter durch eine Erweiterung, das PEQUET'sche Receptaculum s. *Cisterna chyli*, ausgezeichnet. Von dieser Stelle aus zieht nun der Ductus thoracicus hinten und rechts von der Aorta nach oben, tritt mit der letzteren durch den Hiatus aorticus des Zwerchfelles hindurch und verläuft nun vor den Wirbelkörpern nach aufwärts. In der Brusthöhle ist der Gang unten zwischen der Aorta und der V. azygos vor den Aa.

intercostales dextrae gelegen, wendet sich jedoch weiter aufwärts hinter dem Oesophagus mehr nach links hinüber. Vor dem III. Brustwirbel hebt er sich etwas von der Wirbelsäule ab und zieht dann hinter dem Ende des Aortenbogens und der A. subclavia sin. bis zur Höhe des VII. Halswirbels weiter, um hierauf unter einem steilen Bogen durch den Winkel zwischen der A. carotis und A. subclavia nach vorn und abwärts zum linken Angulus venosus hinzuziehen. Während seines Verlaufes vom Zwerchfell bis zum Angulus venosus nimmt er, ähnlich wie der Ductus lymphaticus dexter, den *Truncus bronchomediastinalis, jugularis* und *subclavius sin.* auf. Der Ductus thoracicus ist also dazu bestimmt, die Lymphgefässe der ganzen unteren und der linken oberen Körperhälfte aufzunehmen.

II. Die Lymphdrüsen.

An gewissen Stellen des menschlichen Körpers sind in den Verlauf der Lymphgefässe die Lymphdrüsen, *Lymphoglandulae* (besser als Lymphknoten, *Ganglia lymphatica*, zu bezeichnen), eingeschaltet, d. h. rundliche, meistens etwas platte Körper von Hirsekorn- bis Bohnengrösse, welche für die hindurchtretende Lymphe gewissermassen als Filtrationsapparate dienen, indem sie verschiedene, der letzteren beigemengte Elemente entweder ganz oder nur für einige Zeit zurückhalten. So werden Zinnober- und andere Farbstoffkörnchen, welche an irgend einer Stelle unter die Haut gebracht wurden, von den Lymphgefässen zu den nächstgelegenen Lymphdrüsen transportiert und in denselben retiniert. Auch verschiedene Gifte, wie z. B. das Trippergift, das Schankergift etc., werden zunächst in den benachbarten Lymphdrüsen zurückgehalten und können dann zu Entzündungen derselben führen. Meist pflegen die Lymphdrüsen in Haufen oder Ketten zusammenzuliegen, deren einzelne Glieder durch Lymphgefässe miteinander in Verbindung stehen.

In Bezug auf ihren mikroskopischen Bau bestehen die Lymphdrüsen aus reticulärem Bindegewebe, in dessen Maschen zahlreiche Rundzellen, die sogen. Lymphkörperchen, eingelagert sind, welche sich in ihrem Bau von den farblosen Blutkörperchen (Leukocyten) nicht wesentlich unterscheiden. Man hat infolgedessen beide Arten von Zellen identificiert und die Lymphdrüsen als eine Hauptbildungstätte derselben angesehen.

In gewissen Organen des menschlichen Körpers (insbesondere in den Schleimhäuten) sind sehr kleine, vielfach mikroskopische Körperchen eingelagert, welche sich in ihrem Bau von den Lymphdrüsen nicht unterscheiden und im Allgemeinen als Lymphfollikel bezeichnet werden. Wenn dieselben, wie z. B. im Darmkanal, vereinzelt auftreten, hat man sie als solitäre Follikel, wenn sie in Gruppen zusammenliegen, als aggregierte Follikel oder Peyer'sche Haufen (Peyer'sche Plaques) bezeichnet. Auch die Balgdrüsen der Zunge und des Rachens und die Malpighi'schen Körperchen der Milz sind der Kategorie der Lymphfollikel zuzuzählen.

Die Lymphdrüsen nehmen sämtlich auf der einen Seite eine Anzahl von Lymphgefässen, die *Vasa afferentia*, auf und senden auf der anderen, meistens etwas vertieften Seite (dem sogen. Hilus) die *Vasa efferentia* aus, welche entweder zu benachbarten Lymphdrüsen ziehen, oder sich in die grösseren Lymphgefässstämme ergiessen. So ist es erklärlich, wie Entzündungsproducte von der einen Lymphdrüse zur anderen transportiert werden können, bis sie schliesslich in den Kreislauf des Körpers gelangen. Da die Lymphdrüsen sehr häufig der Sitz von Erkrankungen sind, so ist es wichtig, die Stellen kennen zu lernen, wo dieselben gelegen sind.

a) Lymphdrüsen des Kopfes und Halses.

a) Oberflächliche Drüsen.

1. Die *Lymphoglandulae occipitales* (1—2) sind auf der Ursprungsehne des M. trapezius unweit der Protub. occip. ext. gelegen. Ihre Vasa afferentia stammen aus der Scheitel- und Hinterhauptgegend, ihre Vasa efferentia gehen zu den Lgl. cervicales superficiales.

2. Die 2—3 *Lgl. auriculares posteriores* (subauriculares) liegen hinter dem Ohre auf der Insertion des Sternocleidomastoideus. Ihre V. affer. stammen aus der hinteren Ohrgegend, ihre V. effer. gehen zu den Lgl. cervicales superff. hin.

3. Die 2—4 *Lgl. auriculares anteriores* (Lgl. faciales superfic.) liegen vor dem Ohre zum Teil auf, zum Teil in der Substanz der Parotis. Ihre V. affer. stammen aus der Schläfengegend, ihre V. effer. gehen zu den Lgl. cervicales superff. und submaxillares hin.

4. Die 8—10 *Lgl. submaxillares* liegen zum Teil an der inneren Fläche, zum Teil auf dem Rande des Unterkiefers. Ihre V. affer. stammen aus den vorigen Drüsen und aus den Weichteilen des ganzen Gesichtes nebst dem Boden der Mundhöhle und der Zunge. Ihre V. effer. gehen zu den Lgl. cervicales superff. und proff. hin.

5. Die 2—4 *Lgl. linguales* liegen zur Seite des Genio- und Hyoglossus. Ihre V. affer. stammen aus der Zunge, ihre V. effer. gehen zu den Lgl. cervicales proff. hin.

6. Die 4—5 *Lgl. cervicales superficiales* liegen längs der V. jugularis ext. auf dem M. sternocleidomastoideus. Ihre V. affer. stammen aus den vorhin genannten Lymphdrüsen und dem Ohre, von der Haut des Halses und des Nackens. Ihre V. effer. gehen in die Lgl. cervicales proff. inf. über.

b) Tiefe Drüsen.

7. Die *Lgl. faciales profundae* liegen in der Fossa sphenomaxillaris, auf dem hinteren Teile des M. buccinator und an der Seitenwand des Pharynx. Ihre V. affer. sammeln die Lymphe aus der Fossa sphenomaxillaris, der Augen- und Nasenhöhle, dem Gaumen und dem oberen Teile des Pharynx, ihre V. effer. gehen zu den folgenden Drüsen hin.

8. Die 10—16 *Lgl. cervicales profundae supp.* (Lgl. jugulares supp. s. cervicales proff.) sind längs der Vv. jugulares intt. und der Carotiden gelegen. Ihre V. affer. stammen aus den Lgl. faciales proff. und submaxillares, ferner aus der Schädelhöhle, dem Schlundkopfe, Kehlkopfe und anderen Nachbarteilen, ihre V. effer. gehen zu den folgenden Drüsen hin.

9. Die *Lgl. cervicales proff. inff.* (Lgl. supraclaviculares s. jugulares inff.) liegen in der Fossa supraclavicularis major neben dem Plexus brachialis. Ihre V. affer. nehmen zum Teil direkt aus der Nachbarschaft, zum Teil indirekt aus anderen Drüsen sämtliche Lymphgefässe des Kopfes und Halses auf, ihre V. effer. gehen in den Truncus jugularis über.

b) Lymphdrüsen der oberen Extremität.

1. Die *Lgl. cubitales superficiales et profundae* liegen zum Teil (2—5) in der Tiefe um die Vasa brachialia, zum Teil oberflächlich, gewöhnlich eine vor, die zweite hinter dem Condylus med. und etwas oberhalb desselben. Die V. affer. der oberflächlichen Drüsen

stammen aus dem ulnaren Teile der Haut des Unterarmes und der Hand, diejenigen der tiefen Drüsen begleiten die A. radialis, ulnaris und interossea und sammeln die Lymphe aus den übrigen Teilen des Unterarmes und der Hand. Ihre V. effer. gehen zu den folgenden Drüsen hin.

2. Die 10—12 *Lgl. axillares* liegen in der Achselhöhle zum Teil dicht unter der Fascie, zum Teil neben der V. axillaris bis zur Clavicula. Ein anderer Teil davon liegt dicht auf dem Thorax; unter den letzteren pflegen eine oder zwei, in Höhe der III. bis IV. Rippe gelegene Drüsen bei Krebs der Mamma zuerst zu erkranken. Die V. affer. stammen entweder durch Vermittelung der vorigen Drüsen oder direkt aus der ganzen oberen Extremität, ferner aus der ganzen entsprechenden Hälfte der Thoraxwand und der vorderen Bauchwand bis zum Nabel, endlich aus der entsprechenden Hälfte des Rückens und zum Teil sogar des Nackens. Auch die oberflächlichen und tiefen Lymphgefässe der Mamma ziehen zum allergrössten Teile zu den Lgl. axillares hin. Von den Lymphgefässen der vorderen Bauchwand pflegt ein Teil durch eine kleine, zwischen Nabel und Herzgrube gelegene Drüse, die *Lgl. epigastrica,* hindurchzutreten. Die V. effer. der Axillardrüsen vereinigen sich zum Truncus subclavius.

c) Lymphdrüsen der Brusthöhle.

1. Die *Lgl. pectorales* am unteren Rande des M. pectoralis major und die *Lgl. thoracicae laterales* an der Aussenfläche des M. serratus anterior kommen nur unbeständig vor und senden ihre Lymphgefässe den Achseldrüsen zu.

2. Die 8—10 *Lgl. sternales* liegen an der Innenfläche des Thorax zwischen den Rippenknorpeln und neben den Vasa mammaria intt. Ihre V. affer. stammen aus dem medialen Rande der Mamma, dem vorderen Teile der Intercostalräume und des Zwerchfelles und dem oberen Teile der vorderen Bauchwand. Ihre V. effer. vereinigen sich mit denen der folgenden Drüsen.

3. Die *Lgl. mediastinales anteriores* liegen zum Teil (3—4) dicht über dem Zwerchfell und hinter dem Sternum, zum Teil (8—10) höher oben um die grossen Gefässe des Herzens. Ihre V. affer. stammen vom vorderen Teile des Zwerchfelles und durch Vermittelung des letzteren sogar von der oberen Fläche der Leber, ferner vom Pericard und vom Herzen, endlich aus der Thymusdrüse. Ihre V. effer. gehen nach oben in die Hauptlymphgefässstämme hinein.

4. Die *Lgl. intercostales* liegen vereinzelt an der Innenfläche der Rippenköpfchengelenke. Ihre V. affer. kommen aus dem Wirbelkanal, den Intercostal- und tiefen Rückenmuskeln, ihre V. effer. ergiessen sich in den Truncus bronchomediastinalis oder direkt in den Ductus thoracicus.

5. Die 8—10 *Lgl. mediastinales posteriores* liegen neben der Aorta thoracica. Ihre V. affer. kommen vom Oesophagus, von dem hinteren Teile des Zwerchfelles, der Leber und des Pericards. Ihre V. effer. gehen zum Teil direkt in den Ductus thoracicus, zum Teil in die Bronchialdrüsen über.

6. Die 20—30 *Lgl. bronchiales* liegen längs der Bronchien von der Teilungstelle der Trachea bis zu ihrem Eintritt in den Hilus der Lunge. Die meist graue oder schwarze Färbung derselben ist auf den von den Lungen eingeatmeten Kohlenstaub zurückzuführen. Ihre V. affer. kommen, abgesehen von den vorigen Drüsen, aus den Lungen und dem hinteren Teile des Herzens, ihre V. effer. münden in den Duct. thoracicus ein.

d) Lymphdrüsen der unteren Extremität.

1. Die *Lgl. poplitcae* sind unbeständig in der Kniekehle gelegen.

2. Die *Lgl. inguinales* sind oberhalb, die *Lgl. subinguinales superficiales* unterhalb des Poupart'schen Bandes im subcutanen Bindegewebe gelegen. Ihre V. affer. stammen aus den oberflächlichen Partien der unteren Extremität und des Gesässes, vom unteren Teil der Bauchwand, vom Damm und den Genitalien, ihre V. effer. gehen zu den folgenden Drüsen.

3. Die *Lgl. subinguinales profundae* liegen unter dem Proc. falciformis auf und neben den Stämmen der Vasa femoralia. Zu ihnen gehört auch die Rosenmüller'sche Drüse, welche im Schenkelring gelegen ist. Ihre V. affer. stammen aus den vorigen Drüsen und den tiefen Teilen der unteren Extremität, ihre V. effer. gehen zu den Lgl. iliacae hin.

e) Lymphdrüsen der Beckenhöhle.

1. Die 3—5 *Lgl. iliacae* liegen gewissermassen als Fortsetzung der vorigen neben den Vasa iliaca. Ihre V. affer. stammen aus den vorigen Drüsen und aus den tiefen Partien der nahe gelegenen Bauch- und Beckenwand, ihre V. effer. gehen zu den Lgl. lumbales.

2. Die 9—12 *Lgl. hypogastricae* liegen um die Vasa hypogastrica etwas oberhalb der Inc. ischiadica major. Ihre V. affer. stammen aus den Muskeln des Beckens und den tieferen Teilen des Dammes und der Genitalien, ihre V. effer. gehen zu den Lgl lumbales.

3. Die *Lgl. sacrales* sind in der Aushöhlung des Kreuzbeines gelegen. Ihre V. affer. kommen aus dem Rectum, der hinteren Beckenwand und dem unteren Teile der Wirbelhöhle, ihre V. effer. gehen zu den Lgl. lumbales.

f) Lymphdrüsen der Bauchhöhle.

1. Die *Lgl. lumbales* (20—30) liegen an der hinteren Wand der Bauchhöhle zum Teil um den Stamm der Aorta, zum Teil zwischen den Querfortsätzen der Lendenwirbel. Ihre V. affer. stammen aus sämtlichen Drüsengruppen des Beckens, aus dem Lendenteile der Bauchwand, der tiefen Rückenmuskeln und der Wirbelhöhle, endlich aus der Flexura sigmoidea, aus den paarigen Bauch- und einigen Beckeneingeweiden. Ihre V. effer. treten zum Truncus lumbalis zusammen.

2. Die *Lgl. mesentericae* sind in grosser Zahl in dem Gekröse des Dünndarmes und Dickdarmes gelegen. Ihre V. affer. sind die Chylusgefässe des Dünndarmes und des Colon bis zur Flexura sigmoidea, ihre V. effer. gehen zum Truncus intestinalis oder zu den folgenden Drüsen.

3. Die *Lgl. coeliacae* schliessen sich continuierlich an die Lenden- und Gekrösdrüsen an und sind vor dem oberen Ende der Bauchaorta dicht hinter dem Pankreas gelegen. Ihre V. affer. stammen aus dem Magen, durch Vermittelung der Lgl. mesentericae aus dem Dünn- und Dickdarme, ferner aus der Leber, der Milz und dem Pankreas. Während diese Gefässe zu den Lgl. coeliacae hinziehen, können sie ausser den Lgl. mesentericae noch einzelne andere kleinere Drüsen passieren, wie z. B. die *Lgl. gastricae supp.* und *inff.*, welche längs der kleinen und grossen Curvatur des Magens, die *Lgl. hepaticae*, welche in dem Bindegewebe um die Pfortader, und die *Lgl. pancreaticolienales* s. splenicopancreaticae, welche neben den Milzgefässen längs des oberen Randes der Pankreas gelegen sind. Die V. effer. gehen in den Truncus intestinalis über.

J. Das Gehirn und seine Häute.

I. Die Hirnhäute.

Das Gehirn, *Encephalon,* ist innerhalb der Schädelhöhle von drei häutigen Hüllen umschlossen, welche, in der Richtung von aussen nach innen gerechnet, folgendermassen heissen: 1) die harte Hirnhaut, *Dura mater encephali,* 2) die Spinnwebenhaut, *Arachnoidea encephali,* 3) die weiche Hirnhaut, *Pia mater encephali.* Von diesen drei Häuten bilden die beiden letzteren, die Arachnoidea und Pia mater, die eigentliche Umhüllung des Gehirnes, *Indumentum proprium cerebri,* welche an der Hirnoberfläche haften bleibt, wenn man das Gehirn aus der Schädelhöhle herausnimmt.[1])

1. Die Dura mater.

Die harte Hirnhaut, *Dura mater* (auch als Pachymeninx oder Meninx fibrosa bezeichnet) überzieht die innere Fläche des Schädels nach Art eines inneren Periostes, welches jedoch den durchtretenden Hirnnerven scheidenartige Fortsätze auf den Weg mitgibt. Bei Kindern ist sie mit den Schädelknochen so fest verwachsen, dass es stets eine gewisse Mühe kostet, sie von den letzteren loszulösen. Beim Erwachsenen ist dagegen unter normalen Verhältnissen der Zusammenhang zwischen der Dura und den benachbarten Knochen an den meisten Stellen (insbesondere am Schädeldache) ziemlich locker und wird hier hauptsächlich durch zahlreiche feine bindegewebige Fäden und kleine Gefässe aufrecht erhalten. Am wachsenden Schädel lassen sich ferner bei mikroskopischer Untersuchung zwischen der harten Hirnhaut und den Knochen die sogen. Riesenzellen oder Myeloplaxen constatieren, d. h. grosse vielkernige Zellen, denen die Aufgabe zufällt, in demselben Masse von innen her die Knochensubstanz zu resorbieren und dadurch zur Erweiterung des Schädelraumes beizutragen, als von aussen her neue Knochenschichten apponiert werden. Zwischen dem Schädel und der Dura mater befinden

---

[1]) R. VIRCHOW zieht die Arachnoidea und Pia zu einer einzigen Haut zusammen, welche er als *Pia mater* bezeichnet. Die VIRCHOW'sche *Pia mater* ist also identisch mit dem *Indumentum proprium* anderer Autoren und an derselben muss natürlich ein äusseres Blatt (die Arachnoidea) und ein inneres Blatt (die Pia mater im engeren Sinne) unterschieden werden.

sich endlich noch spaltartige capilläre Lymphräume, die epiduralen Räume, welche ebenso wie alle Lymphräume mit Endothel ausgekleidet sind. Während nun die äussere Fläche der abgelösten Dura infolge der zahlreichen abgerissenen Verbindungfäden ein rauhes Aussehen zeigt, ist die innere Fläche derselben glatt und von einem Endothel (nach der älteren Terminologie von einem Epithel) ausgekleidet. Da sich dieses Endothel längs der aus dem Gehirne austretenden Nerven- und Venenstämme continuierlich auf die äussere Fläche der Arachnoidea fortsetzt und die letztere bekleidet, so haben die älteren Anatomen den zwischen Dura und Arachnoidea gelegenen Spaltraum als einen serösen Sack aufgefasst, dessen parietales Blatt von der Dura mater, dessen viscerales Blatt von der Arachnoidea gebildet sein sollte. Dieser Raum, der sogen. Subduralraum, ist stets spaltförmig und infolgedessen nur mit einer sehr geringen Menge seröser Flüssigkeit gefüllt, welche durch die Lymphgefässe der Dura mit dem Epiduralraume in Communication steht.[1]) Im Übrigen wird die Hauptsubstanz der Dura aus dicht verflochtenen Bündeln fibrillären Bindegewebes gebildet, welche an verschiedenen Stellen in verschiedener Richtung verlaufen.

Die Dura mater sendet in das Innere der Schädelhöhle verschiedene Fortsätze hinein, welche sich zwischen die einzelnen Teile des Gehirnes einschieben und dieselben voneinander trennen. Diese Fortsätze werden folgendermassen bezeichnet:

1. Die grosse Hirnsichel, *Falx cerebri* (Falx major s. Processus falciformis major), verläuft in der Medianebene und schiebt sich zwischen die beiden Hemisphären des Grosshirnes hinein. Sie entspringt vorn an der Crista galli und läuft alsdann längs des Sulcus sagittalis des Schädeldaches bis zur Protuberantia occipitalis int., wo sie mit den beiden nächstfolgenden Vorsprüngen zusammenstösst. Der convexe Rand der grossen Hirnsichel ist natürlich nach aufwärts, der concave Rand nach abwärts gekehrt.

2. Die kleine Hirnsichel, *Falx cerebelli* (Falx minor s. Processus falciformis minor), erstreckt sich von der Protuberantia occipitalis int. bis zum Foramen magnum und sitzt an der Crista

---

[1]) Der Subduralraum ist (sehr mit Unrecht) von den älteren Anatomen als Arachnoidealraum oder Arachnoidealsack bezeichnet worden, weil dieselben das innere Endothel der Dura mater als zur Arachnoidea gehörig betrachteten.

occipitalis int. fest, indem sie sich zwischen die beiden Kleinhirnhemisphären einschiebt. Die kleine Hirnsichel ist viel schwächer entwickelt als die grosse und vielfach durch eine Längsrinne in zwei vorspringende Lefzen geteilt. Nach abwärts umfasst sie gewöhnlich das Foramen magnum mit zwei divergierenden Schenkeln.

3. Das Hirnzelt, *Tentorium cerebelli* s. Tentorium, ist in nahezu horizontaler Richtung gelegen. Das Tentorium sitzt an der oberen Kante der Schläfenbeinpyramide und dem Sulcus transversus des Hinterhauptbeines fest und schiebt sich zwischen das Kleinhirn und Grosshirn hinein. Die obere Fläche desselben hängt mit der grossen, die untere Fläche mit der kleinen Hirnsichel zusammen. Der vordere concave Rand, die *Incisura tentorii*, begrenzt eine Öffnung, welche man auch als Foramen occipitale superius[1]) s. Pacchioni bezeichnet hat.

4. Die beiden vorderen Enden oder Spitzen des Tentorium ziehen seitwärts von der Sattellehne bis zu den Procc. clinoidei antt. der kleinen Keilbeinflügel hin, indem sie über dem Türkensattel zu einer Art von Dach zusammenfliessen, welches man als *Diaphragma sellae* oder als Operculum (Deckel) bezeichnet, und unter welchem der Hirnanhang, Hypophysis cerebri, gelegen ist. In der Mitte besitzt das Operculum ein Loch, durch welches der Stiel der Hypophysis hindurchgeht, so dass also bei der Herausnahme des Gehirnes das Operculum durchschnitten werden muss, wenn die Hypophysis mit entfernt werden soll.

Die Nerven der Dura mater sind grösstenteils sensibler Natur und werden durch drei *Nn. recurrentes* geliefert, von denen je einer vom ersten, zweiten und dritten Trigeminusast entspringt, und über welche beim N. trigeminus Genaueres gesagt werden wird. Auch der N. vagus sendet vor seinem Austritt aus der Schädelhöhle einen Zweig, den *R. meningeus*, zur Dura mater der hinteren Schädelgrube. Abgesehen von den eben genannten Nerven gehen, wie mit allen Blutgefässen des Körpers, so auch mit den Aa. und Vv. meningeae zur Dura sympathische Nervengeflechte, welche wohl im Wesentlichen vasomotorischer Natur sind.

---

[1]) Das Foramen magnum würde im Gegensatze dazu das *Foramen occipitale inferius* bilden.

Die Arterien der Dura mater, *Aa. meningeae*, verlaufen zwischen derselben und den Schädelknochen in den Gefässfurchen, welche in der Osteologie beschrieben sind, und sind im Einzelnen folgendermassen bezeichnet worden:

1. Die *A. meningea anterior* kommt aus der A. ethmoidalis ant. (diese wieder aus der A. ophthalmica) und verläuft jederseits neben der Crista galli am Stirnbeine nach aufwärts.

2. Die *A. meningea media* kommt jederseits aus der A. maxillaris int. und gelangt durch das For. spinosum in die Schädelhöhle, wo sie sich bald in einen vorderen und einen hinteren Ast teilt. Der vordere Ast geht längs des grossen Keilbeinflügels zur Stirnbeingegend bis in die vordere Schädelgrube hinüber, während der hintere Ast längs der Schläfenschuppe auf das Scheitelbein übertritt und sich weiterhin am Hinterhauptbeine bis zum Tentorium hinab verästelt. Mitunter geht noch ein kleiner Ast der Meningea media, die *A. meningea parva*, durch das For. ovale in die Schädelhöhle hinein.

3. Von den auf beiden Seiten vorhandenen *Aa. meningeae posteriores* kommt die *A. meningea posterior interna* aus der A. vertebralis (*R. meningeus* der A. vertebralis) und bleibt in der hinteren Schädelgrube; die *A. meningea posterior externa* (*R. meningeus* der A. occipitalis) ist, wie eben erwähnt, ein Ast der A. occipitalis und tritt durch das Foramen mastoideum von aussen in die Schädelhöhle hinein, wo sie sich ebenfalls in der hinteren Schädelgrube verästelt. Für die beiden letzteren, nicht ganz constanten Arterien sind meistens keine Furchen am Hinterhauptbeine aufzufinden.

4. Auch von der A. pharyngea ascendens und der A. Vidiana können *Rr. meningei* durch das For. lacerum u. For. jugulare zur Dura mater treten.

Die venösen Gefässe der Dura mater werden, abgesehen von den Begleitvenen für die soeben aufgezählten Aa. meningeae, durch die *Sinus durae matris* repräsentiert, welche ihr Blut jedoch nicht allein aus der Dura, sondern auch aus dem Gehirn und den Schädelknochen beziehen und sich schliesslich alle durch die V. jugularis int. nach abwärts ergiessen. Ausserdem stehen die Sinus durch die verschiedenen, bei den Schädelknochen genauer beschriebenen *Emissaria Santorini* (s. S. 20, 25 und 29) mit den Venen an der Aussenfläche des Schädels in Verbindung.

Diese Emissaria stellen Reserveabzugskanäle für das in der Schädelhöhle enthaltene Blut vor, welche in Function treten, wenn der Abfluss des Blutes aus der V. jugularis int. irgendwie behindert ist. Die verschiedenen Sinus heissen:

1. Der *Sinus sagittalis superior* (falciformis major s. longitudinalis sup.) verläuft in dem Sulcus sagittalis an der Convexität der grossen Hirnsichel und ergiesst sich neben der Protub. occipitalis int. in den Sinus transversus.

2. Der *Sinus sagittalis inferior* (falciformis minor s. longitudinalis inf.) verläuft in der Concavität der grossen Hirnsichel und ergiesst sich zusammen mit der V. magna Galeni[1]) in den Sinus rectus.

3. Der *Sinus rectus* s. tentorii liegt an der Stelle, an welcher das Hirnzelt und die grosse Hirnsichel aneinanderstossen und fliesst zusammen mit dem Sinus sagittalis sup. in der Nähe der Protub. occipitalis int. in den Sinus transversus hinein.

4. Der *Sinus transversus* liegt in dem gleichnamigen Sulcus des Hinterhauptbeines und setzt sich von hier in die Fossa sigmoidea des Schläfenbeines fort. Diese in der Fossa sigmoidea gelegene Fortsetzung desselben wird als *Sinus sigmoideus* bezeichnet und ergiesst sich jederseits in die V. jugularis interna.

5. Der *Sinus sphenoparietalis* s. alae parvae verläuft jederseits längs des lateralen (hinteren) Randes des kleinen Keilbeinflügels und ergiesst sich in den Sinus cavernosus.

6. Der *Sinus cavernosus* nimmt ausser dem eben genannten Sinus sphenoparietalis noch die V. ophthalmica sup. auf und ist zu beiden Seiten des Türkensattels (also auch der Hypophysis cerebri) gelegen. Sein Name bezieht sich auf eine Masse von feinen Bälkchen, von welchen dieser Sinus nach Art eines cavernösen Körpers durchzogen ist. In dem unteren und lateralen Teile desselben ist die Carotis interna nebst ihrem sympathischen Geflecht in der Weise gelegen, dass ihre Wand von dem venösen Blut umspült wird. In der oberen Wand des Sinus verlaufen ausserdem in sagittaler Richtung zwei Nerven, nämlich der medial gelegene III. Hirnnerv (N. oculomotorius) und der lateral

---

[1]) Die *V. magna Galeni* s. *cerebri magna* führt das Blut aus den inneren Teilen des Gehirnes in den Sinus rectus hinein.

gelegene IV. Hirnnerv (N. trochlearis): an dieselben schliessen sich weiter abwärts der VI. (N. abducens) und der erste Ast des V. (N. trigeminus) an, von denen der erstere in der Nähe der lateralen Wand durch den Sinus zieht, während der letztere in der lateralen Wand selbst gelegen ist.[1])

7. Der *Sinus petrosus inferior* zieht jederseits als die Fortsetzung des vorigen Sinus in der gleichnamigen Furche zwischen Schläfen- und Hinterhauptbein zum For. jugulare und senkt sich in die dort befindliche V. jugularis int. ein.

8. Der *Sinus petrosus superior* verläuft jederseits längs der oberen Kante der Schläfenbeinpyramide und verbindet den Sinus cavernosus mit dem Sinus transversus.

9. Auf dem Türkensattel befinden sich zwei quere Verbindungsäste zwischen den Sinus cavernosi, welche man als *Sinus intercavernosus anterior* und *posterior* benannt hat, und von denen der erstere vor, der letztere hinter der Hypophysis liegt. Die beiden Sinus cavernosi nebst diesen Verbindungsästen umgeben die Hypophysis in Gestalt eines abgerundeten Viereckes, welches man als *Sinus circularis (Ridleyi)* bezeichnet hat.

10. Der *Plexus basilaris* s. Sinus occipitalis anterior bildet in ganz ähnlicher Weise einen oder mehrere quere Verbindungsäste zwischen den beiden Sinus petrosi inferiores und ist auf der Pars basilaris des Hinterhauptbeines gelegen.

11. Der *Sinus occipitalis* (posterior), selten doppelt, verläuft längs der Crista occipitalis int. vom Sinus transversus an bis zum For. magnum, durch welches er hindurchtritt, um sich in die Venen der Rückenmarkhöhle zu ergiessen. Um das For. magnum bildet dieser Sinus mitunter eine Art von Geflecht, *Sinus circularis* foraminis magni, in anderen Fällen teilt er sich gabelförmig in zwei Zweige, die *Sinus marginales*, von denen ein jeder längs des Seitenrandes des For. magnum zum Ende des Sinus sigmoideus zieht.

Die verschiedenen Zuflüsse der Sinus werden noch bei dem Venensystem genauer beschrieben werden. Hier sei nur erwähnt, dass auch aus der Hirnoberfläche zahlreiche Venen hervortreten, welche sich in die Sinus ergiessen. Wenn man das Gehirn aus

---

[1]) Die Reihenfolge, in welcher die eben genannten vier Hirnnerven von oben und medianwärts nach unten und lateralwärts gelegen sind, würde also durch die Zahlen III. IV. VI. V. ausgedrückt sein.

der Schädelhöhle herausnehmen will, so spannen sich stets zwischen seiner Oberfläche und der Dura mater eine Anzahl von Strängen, welche man für einfache Bindegewebstränge halten könnte, welche aber nichts anderes sind als blutleere Venen, die vom Gehirn zu den Sinus verlaufen.

2. Die Arachnoidea.

Die Spinnwebenhaut, *Arachnoidea* (Meninx serosa), bildet das äussere Blatt des Indumentum proprium cerebri und spannt sich über alle Vertiefungen und Unebenheiten an der Oberfläche des Gehirnes brückenförmig hinüber. Ihren Namen verdankt sie dem Umstande, dass zwischen ihr und der Pia mater sehr viele feine fibröse Stränge verlaufen, welche sich beim Abheben der Arachnoidea spinnwebenartig ausspannen und zum Arachnoidealgewebe hinzugerechnet worden sind, obschon diese Stränge eigentlich nur Verbindungsbrücken zwischen Arachnoidea und Pia darstellen. Zwischen diesen Bindegewebsträngen (also unter der Arachnoidea) liegen die Subarachnoidealräume[1]), *Cavum subarachnoideale*, welche stets mit einem bestimmten Quantum (nach MAGENDIE etwa 60 g) von seröser Flüssigkeit, dem *Liquor cerebrospinalis,* gefüllt sind und eine unregelmässig gestaltete, durch viele Balken unterbrochene Höhle darstellen. Die Höhle ist am besten an der Hirnbasis ausgebildet, wo sich die Arachnoidea über die dort befindlichen grossen Vertiefungen hinwegspannt. Bei der Herausnahme des Gehirnes müssen die Subarachnoidealräume angeschnitten werden und ihren Liquor teilweise in die Schädelhöhle entleeren. Es ist also zu beachten, dass die nicht unbeträchtliche Flüssigkeitsmenge, welche man in diesem Falle in den Gruben der Schädelbasis vorfindet, nicht aus den Hirnventrikeln stammt. Die letzteren enthalten im Gegenteil unter normalen Verhältnissen nur so viel Flüssigkeit, als nötig ist, um ihre Wände schlüpfrig zu erhalten und die zwischen den letzteren befindlichen kleinen Lücken auszufüllen. Die Subarachnoidealräume sind nun ebenso wie alle Lymphräume mit einem Endothel austapeziert, welches auch die

---

[1]) R. VIRCHOW, welcher die Arachnoidea und Pia mater anderer Autoren als eine einzige Haut zusammenfasst und einfach *Pia mater* benennt, bezeichnet die Subarachnoidealräume als Arachnoidealräume, d. h. nicht Räume, die zur Arachnoidea gehören, sondern Räume von spinnwebenartiger Beschaffenheit. Die VIRCHOW'schen Arachnoidealräume sind also etwas ganz Anderes als der in der Anm. S. 375 erwähnte Arachnoidealraum der älteren Anatomen.

Verbindungbalken zwischen Arachnoidea und Pia allseitig umkleidet. Da die Arachnoidea ebenso wie die Dura mater den Hirnnerven bei ihrem Austritte aus der Schädelhöhle scheidenartige Fortsetzungen auf den Weg gibt, so ist es begreiflich, dass die Subarachnoidealräume mit den Lymphbahnen der Nervenscheiden und durch diese auch mit denjenigen anderer Organe in Communication stehen können. Im Übrigen besteht die Substanz der Arachnoidea aus gewöhnlichem fibrillärem Bindegewebe mit elastischen Fasern, welche hier eigentümlicher Weise derart angeordnet sind, dass sie ringförmig oder in Spiraltouren die einzelnen Bindegewebsbündel umspinnen.

Eine weitere Eigentümlichkeit der Arachnoidea sind die Pacchioni'schen Granulationen oder Arachnoidealzotten, *Granulationes arachnoideales*, über welche bereits S. 21 des Wichtigste gesagt worden ist. Es kann noch hinzugefügt werden, dass dieselben nicht allein in die Dura und die Schädelknochen, sondern häufig auch in das Lumen der venösen Sinus durae matris hineinwuchern können. Nach AXEL KEY und RETZIUS kann nun der Abfluss der subarachnoidealen Lymphe mittels Filtration durch die Aussenwand der Arachnoidealzotten auch direkt in die venösen Blutleiter erfolgen. Die Function der Pacchionischen Granulationen würde also im Wesentlichen darin bestehen, dieser Lymphe einen Abfluss zu schaffen, für welchen sonst eigentlich nur durch die Saftbahnen der peripheren Hirnnerven gesorgt ist.

Gefässe und Nerven scheinen sich in der Arachnoidea nicht zu verzweigen, sondern lediglich auf ihrem Wege zur Pia mater durch dieselbe hindurchzutreten.

3. Die Pia mater.

Die weiche Hirnhaut oder Gefässhaut, *Pia mater* (auch als Leptomeninx oder Meninx vasculosa bezeichnet), liegt unter der Arachnoidea und bekleidet die Oberfläche des Gehirnes als eine dünne, zarte Lage, welche sich normaler Weise leicht von dem letzteren abziehen lässt. Die Pia mater ist durch ihren grossen Reichtum an Blutgefässen ausgezeichnet, welche jedoch nur zum kleinsten Teile für sie selbst, zum grössten Teile für das Gehirn bestimmt sind, in dessen Substanz sie an der Oberfläche desselben eintreten. Während sich die Arachnoidea — abgesehen von den grossen, durch die Durafortsätze eingenommenen Gehirnspalten — brückenförmig über alle Vertiefungen der

Hirnoberfläche hinwegspannt, dringt die Pia im Gegenteil überall in die letzteren ein, indem sie die letzteren bis zum Grunde ausfüllt.

Indessen auch in das Innere des Gehirnes, in die sogen. Hirnhöhlen oder Ventrikel, schickt die Pia mater Fortsetzungen hinein, welche man als Adergewebe, *Tela chorioidea*, bezeichnet hat und welche an einzelnen Stellen zottenartige, mit zahlreichen Blutgefässen versehene Anhänge, die Adergeflechte, *Plexus chorioidei*, besitzen. Diesen Anhängen fällt wahrscheinlich die Aufgabe zu, die in den Hirnventrikeln enthaltene seröse Flüssigkeit abzusondern. Nicht selten finden sich in diesen Plexus (ebenso auch in der Wand der Ventrikel) Anhäufungen von Kalkconcrementen, welche den sogen. Hirnsand, *Acervulus*, darstellen. Das Eindringen der Tela chorioidea in die Hirnhöhlen erfolgt nun an zwei bestimmten Stellen, welche beide an der hinteren (dorsalen) Partie des Gehirnes liegen.

Die erste Eintrittstelle entspricht der *Fissura cerebri transversa anterior* (s. S. 386) und befindet sich zwischen dem Balkenwulste (Splenium corp. callosi) und der Zirbeldrüse, *Corpus pineale*. Der hier eindringende Fortsatz der Pia wird als *Tela chorioidea ventriculi tertii* s. superior (Velum interpositum s. triangulare) bezeichnet. Wie aus Fig. 21 (S. 394) ersichtlich ist, bildet die Tela chorioidea sup. die Decke des III. Ventrikels und stellt eine Duplicatur dar, d. h. sie besteht aus zwei Platten, zwischen denen sogar subarachnoideale Räume und ausser kleineren Blutgefässen die grossen Venae cerebri internae[1]) gelegen sind. Von den zottigen Anhängen der Tela chorioidea sup. verläuft der *Plexus chorioideus ventriculi tertii* (medius s. medialis) als paariger Zottenstreif neben der Medianlinie und hängt in das Lumen des III. Ventrikels hinein. Die beiden *Plexus chorioidei ventriculi lateralis* (chorioidei laterales) verlaufen zunächst zu beiden Seiten des vorigen von vorn nach hinten und erstrecken sich alsdann weit in die Seitenventrikel hinab. Eine Communication zwischen dem III. Ventrikel und den Subarachnoidealräumen, wie sie früher angenommen und als *Foramen Bichati* bezeichnet wurde, ist jedoch an dieser Stelle nicht vorhanden.

Die zweite Eintrittstelle der Pia mater in die Hirnhöhlen entspricht der *Fissura cerebri transversa posterior* (s. S. 386) und

---

[1]) Die beiden *Vv. cerebri internae* fliessen alsdann zu der unpaaren *V. magna Galeni* zusammen, welche sich in den Sinus rectus ergiesst.

befindet sich zwischen Kleinhirn und Medulla oblongata. Die hier befindliche *Tela chorioidea ventriculi quarti* s. inferior dringt nicht eigentlich in den IV. Ventrikel hinein, sondern bildet als einfache Platte die hintere Wand desselben; doch sind auch zwischen ihr und demjenigen Teile der Pia, welcher die untere Hälfte des Kleinhirnes überzieht, subarachnoideale Räume gelegen. Ganz in ähnlicher Weise wie vorhin sind auch hier ein paariger *Plexus chorioideus medius* und die beiden *Plexus chorioidei laterales ventriculi quarti*[1]) voneinander zu unterscheiden. Hier im Bereiche des IV. Ventrikels (also fast an der tiefsten Partie der Hirnhöhlen) ist nun die Pia mater an drei Stellen derart durchbrochen, dass eine vollständige Communication zwischen der Flüssigkeit in dem Ventrikel und in den Subarachnoidealräumen existirt. Die eine Communicationsöffnung ist in der Medianlinie gelegen und stellt die *Apertura medialis ventriculi quarti* (Foramen Magendii) dar. Ausser dieser einen unpaaren Öffnung findet sich jederseits an der Spitze des Recessus lateralis des IV. Ventrikels die *Apertura lateralis ventriculi quarti* (AXEL KEY und RETZIUS) vor. Andere Communicationen zwischen den Subarachnoidealräumen und den Hirnhöhlen haben sich bisher nicht nachweisen lassen.

Was die Nerven der Pia mater anbetrifft, so ist schon seit PURKINJE bekannt, dass die sympathischen Nerven, welche die Blutgefässe dieser Haut begleiten, in derselben ein vielverzweigtes Geflecht bilden, welches wahrscheinlich vasomotorische Functionen auszuüben hat. Doch ist auch für verschiedene Hirnnerven der Nachweis geführt, dass von denselben feine sensible Zweige abgehen können, welche sich an der Bildung der eben erwähnten Geflechte beteiligen.

II. Die Entwickelung des Gehirnes.

Um den Bau des Gehirnes vollständig verstehen zu können, ist es nötig, einen kurzen Blick auf die Entwickelungsgeschichte desselben zu werfen.

Der menschliche Embryo bildet bekanntlich in seiner frühesten Entwickelungszeit eine platte, längliche Anlage, an welcher man

---

[1]) Während an der *Tela chorioidea ventriculi tertii* der Plexus chorioideus medius und die beiden Plexus chorioidei laterales drei nach vorn convergierende Schenkel ⟋⟍ bilden, stellen dieselben an der *Tela chorioidea ventriculi quarti* eine T-förmige Figur dar. In beiden Figuren ist der Einfachheit wegen der paarige Plexus chorioideus medius durch die unpaare verticale Linie repräsentiert.

ein Kopf- und ein Schwanzende, ferner eine dorsale oder Rücken- und eine ventrale oder Bauchfläche unterscheidet. An der Rückenfläche des Embryo bildet sich schon sehr früh in der Medianlinie eine longitudinale Furche, die Rückenfurche oder Medullarrinne, welche zu beiden Seiten von zwei longitudinal verlaufenden Wülsten, den Rückenwülsten oder Medullarwülsten, begrenzt wird. Die beiden Rückenwülste wachsen nun mehr und mehr in die Höhe, so dass die Rückenfurche immer tiefer wird. Schliesslich vereinigen sich dieselben mit ihren höchsten Punkten in der Medianlinie, indem sie auf diese Weise einen röhrenförmigen Hohlraum, die Rückenröhre oder Medullarröhre, bilden. Die Wand dieser Röhre wird durch eine concentrisch gruppierte Lage von Zellen repräsentiert, welche die erste Anlage des Centralnervensystemes, d. h. des Gehirnes und Rückenmarkes, darstellt. Der Hohlraum selbst ist die erste Anlage der Höhlen, welche sich später im Gehirne und im Rückenmarke vorfinden und untereinander continuierlich zusammenhängen. Die Höhle des Gehirnes scheidet sich weiterhin in eine Anzahl von Abteilungen, welche man als Ventrikel bezeichnet. Die Höhle des Rückenmarkes bleibt einfach, langgestreckt und wird beim Erwachsenen als Centralkanal bezeichnet. An zwei Stellen ist jedoch die Wand der Ventrikel so dünn, dass das Epithel, welches die letzteren an der Innenfläche auskleidet, unmittelbar an die Pia mater angrenzt. Dies sind jene bereits S. 382 beschriebenen Eintrittstellen, durch welche die Pia in das Innere des Gehirnes eindringt, indem sie das Ventrikelepithel vor sich herschiebt.

Die Wand des Centralnervensystemes in seiner ersten Anlage ist nun im Vergleiche zur Weite seiner Höhle zunächst relativ schwach entwickelt. Später ändert sich das Verhältnis, indem die Wand der Röhre an Mächtigkeit immer mehr und mehr zunimmt, während die Höhlung derselben in dem gleichen Masse im Wachstum zurückbleibt. Beim Erwachsenen sind also die Höhlen des Gehirnes und Rückenmarkes relativ eng und klein, während die Wand dieser Höhlen durch die grossen Massen weisser und grauer Substanz gebildet wird, aus welchen sich diese Organe zusammensetzen. Beim Embryo bildet sich nun im weiteren Laufe der Entwickelung an der Anlage des Centralnervensystemes ein dickerer vorderer Abschnitt heraus, welcher dem späteren Gehirn entspricht und durch zwei Einschnürungen in drei Bläschen ab-

geteilt wird, die man als erstes Hirnbläschen oder Vorderhirn *(Prosencephalon)*, als zweites Hirnbläschen oder Mittelhirn *(Mesencephalon)* und als drittes Hirnbläschen oder Hinterhirn *(Metencephalon)* voneinander unterscheidet. Aus dem ersten Hirnbläschen wachsen alsdann nach vorn und oben zwei kleine halbkugelige Gebilde heraus, die beiden Grosshirnbläschen, *Hemisphaerium*, welche zunächst relativ klein sind, und deren Höhlung mit der übrigen Medullarröhre in continuierlichem Zusammenhange steht. Während jedoch die Grosshirnbläschen bei vielen Tieren auch im postembryonalen Leben nur eine geringe Ausdehnung gewinnen, werden dieselben beim Menschen unter stets fortschreitendem Wachstum ihrer Wandlungen und Höhlen so mächtig, dass sie schliesslich die ganze ursprüngliche Anlage der drei Hirnbläschen überdecken, und in Gestalt der beiden Grosshirnhemisphären die Hauptmasse des ganzen späteren Gehirnes bilden. Die beiden, durch eine mediane Spalte unvollständig voneinander getrennten Grosshirnhemisphären stellen die beiden Hälften des Grosshirnes dar. Jede Grosshirnhemisphäre besitzt eine Höhle, den Seitenventrikel, welcher also aus der Höhlung des ursprünglichen (rechten oder linken) Grosshirnbläschens hervorgegangen ist. Der sogen. dritte Ventrikel mit seinen Wänden, welcher vorn durch das For. interventriculare jederseits mit den beiden Seitenventrikeln zusammenhängt, ist als ein Derivat des ersten Hirnbläschens aufzufassen. Zwischen dem dritten und vierten Ventrikel verläuft als enger Verbindunggang der Aquaeductus cerebri, dieser Gang nebst den begrenzenden Wänden hat sich aus dem zweiten Hirnbläschen entwickelt. Die Höhlung und die Wände des vierten Ventrikels werden endlich von dem dritten Hirnbläschen geliefert. Den hintersten Teil des dritten Hirnbläschens, die spätere Medulla oblongata, hat man auch als Nachhirn *(Myelencephalon)* bezeichnet. Wie wir nun das Grosshirn als einen Anhang oder Auswuchs des ersten Hirnbläschens kennen gelernt haben, so entwickelt sich relativ spät das Kleinhirn als ein Auswuchs an der Rückwand des dritten Hirnbläschens. Ebenso wie das Grosshirn erreicht auch das Kleinhirn beim Menschen im Vergleiche zu den übrigen Hirnteilen eine beträchtliche Grösse. Derjenige Teil des Gehirnes, welcher aus der ursprünglichen Anlage der drei Hirnbläschen hervorgeht, wird auch als Hirnstock oder Hirnstamm bezeichnet. Demzufolge kann man an dem Gehirne des Erwachsenen drei Hauptteile, nämlich: 1) das

Grosshirn, 2) das Kleinhirn und 3) den Hirnstock, voneinander unterscheiden.

Die Spalte, welche sich zwischen Kleinhirn und Grosshirn befindet, hat man als *Fissura transversa cerebri (cerebri anterior)*, diejenige, welche zwischen Kleinhirn und Medulla oblongata gelegen ist, als *Fissura transversa cerebelli (cerebri posterior)* bezeichnet. Ausserdem wird das Grosshirn durch die *Fissura longitudinalis cerebri* in die linke und rechte Grosshirnhemisphäre eingeteilt. Als wichtigstes Endresultat dieser entwickelungsgeschichtlichen Betrachtungen ist die Tatsache hervorzuheben, dass das Centralnervensystem ursprünglich eine Röhre bildet, deren Hohlraum auch beim Erwachsenen in den Höhlen des Gehirnes und Rückenmarkes ihr Analogon findet. Während aber beim Embryo die Höhlung der Röhre relativ gross und ihre Wand relativ dünn ist, sind beim Erwachsenen die Ventrikel des Gehirnes und der Centralkanal des Rückenmarkes nur enge Räume, deren Wände jedoch von kolossaler Dicke sind, und deren Configuration beim Gehirn von der ursprünglichen Röhrenform erheblich abweicht.

III. Das Grosshirn.

Das Grosshirn, *Cerebrum* s. *Hemisphaerium*, wird, wie schon erwähnt, durch eine tiefe, median gelegene Spalte, die *Fissura longitudinalis cerebri* (auch als Incisura pallii bezeichnet), in eine linke und eine rechte Hemisphäre geteilt. Seine Oberfläche zeigt ein ziemlich unebenes Aussehen, indem an derselben eine Anzahl von anscheinend sehr unregelmässigen Vertiefungen und Spalten, die Hirnfurchen, *Sulci cerebri*, verlaufen, zwischen denen wieder mehr erhabene Stellen in Gestalt der Hirnwindungen, *Gyri cerebri*, hervortreten. Indessen ist die Unregelmässigkeit der Sulci und Gyri des Grosshirnes nur eine scheinbare und es gelingt bei genauerer Betrachtung, für den Verlauf derselben eine gewisse Norm aufzustellen, von welcher allerdings ausserordentlich zahlreiche Abweichungen stattfinden. Die verschiedenen Hirnfurchen, welche man an der Oberfläche des Grosshirnes erblickt, unterscheiden sich nämlich zunächst dadurch voneinander, dass sie mehr oder weniger tief in die Hirnsubstanz eindringen.

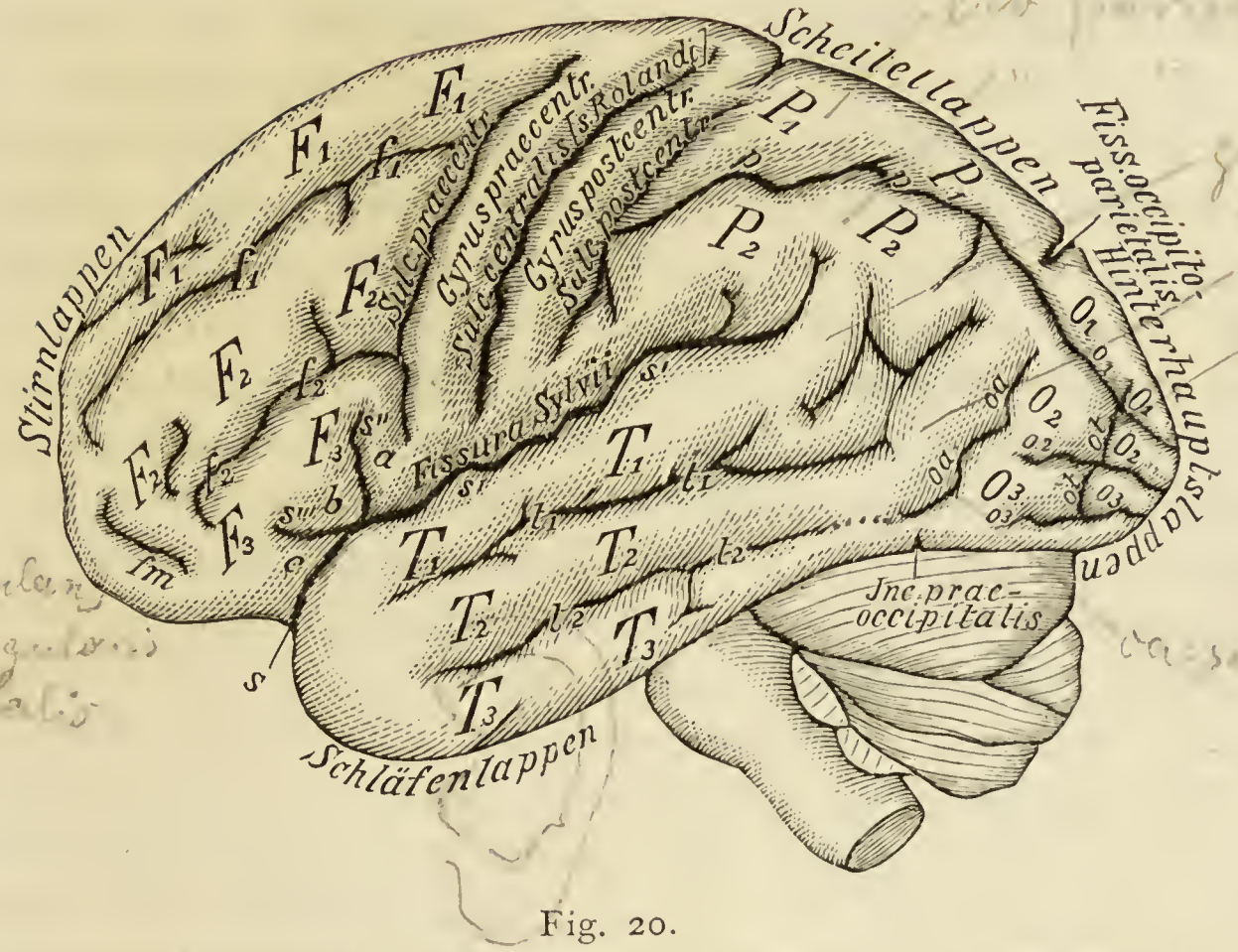

Fig. 20.
Die laterale Fläche des Grosshirnes in schematischer Darstellung.

Durch die tiefsten Furchen wird das Grosshirn in eine Anzahl von Lappen, *Lobi cerebri,* geteilt, welche als 1) der vordere oder Stirnlappen, *Lobus frontalis,* 2) der mittlere oder Scheitellappen, *Lobus parietalis,* 3) der hintere oder Hinterhauptlappen, *Lobus occipitalis,* und 4) der untere oder Schläfenlappen, *Lobus temporalis,* voneinander unterschieden werden (vgl. auch S. 393 die sogen. *Insula (Reilii).*

Zunächst zwischen dem Stirn- und Schläfenlappen ist die tiefste Furche, *Fissura cerebri lateralis* s. *Fossa Sylvii,* gelegen, welche vorn an der Hirnbasis beginnt und alsdann eine beträchtliche Strecke nach hinten und oben weiter zieht, indem sie auf diese Weise mit ihrem hinteren Teile zu gleicher Zeit die Grenze zwischen dem Schläfen- und Scheitellappen bildet. An dieser Furche oder Spalte unterscheidet man nun den nach vorn und unten gelegenen Anfangsteil oder Stamm, *Truncus fossae Sylvii (s)* und drei von dem letzteren ausgehende Äste, nämlich: a) den *Ramus posterior (s')*, welcher sich als eigentliche Fortsetzung des Stammes nach hinten und oben zwischen den Scheitel- und Schläfenlappen erstreckt; b) den *Ramus anterior ascendens* s. medius *(s'');* und c) den *Ramus anterior horizontalis* s. ant. kurzweg *(s''');* welche letztere von der Fossa Sylvii aus in den Stirnlappen hineinstrahlen. Sehr oft sind *s''* und *s'''*

zu einem Y-förmigen Aste vereinigt, welche man dann einfach als Ramus anterior bezeichnet hat. Zwischen dem Stirn- und Scheitellappen liegt ferner eine zweite, lange und tiefe Furche, der *Sulcus centralis* s. *Rolandi*, welcher hinten und oben ziemlich in der Mitte der Incisura pallii beginnt und alsdann schräg nach vorn und unten bis in die Nähe der Fissura cerebri lateralis verläuft, ohne die letztere übrigens vollständig zu erreichen. Parallel dem Sulcus centralis sieht man alsdann vor und hinter dem letzteren constant zwei andere gut entwickelte Furchen, den *Sulcus praecentralis* (praerolandicus) und den *Sulcus retrocentralis* (retrorolandicus) dahinziehen, so dass also an dieser Stelle des Gehirnes drei parallele Furchen in die Hirnsubstanz einschneiden. Von den beiden Hirnwindungen, welche durch die letzteren abgegrenzt werden, hat man die zwischen Sulcus centralis und Sulcus praecentralis gelegene als *Gyrus centralis anterior* s. praecentralis, die zwischen Sulcus centralis und Sulcus retrocentralis befindliche als *Gyrus centralis posterior* s. retrocentralis bezeichnet. Da der Sulcus centralis die Grenze zwischen dem Stirn- und dem Scheitellappen bildet, so muss der Gyrus centralis anterior zum Stirnlappen, der Gyrus centralis posterior zum Scheitellappen gehören. Die Grenze zwischen dem Scheitel- und Hinterhauptlappen ist an dem oberen Teile des Grosshirnes nur durch einen kurzen senkrechten Einschnitt markiert. An der medialen Fläche der Grosshirnhemisphären (s. Fig. 21) ist jedoch als Fortsetzung dieses Einschnittes eine verticale Spalte, *Fissura parietooccipitalis*, sehr deutlich zu constatieren.[1]) Viel weniger deutlich, nämlich nur durch die kurze *Incisura praeoccipitalis* (SCHWALBE) ist die Grenze zwischen dem Schläfen- und Hinterhauptlappen ausgeprägt.

Ausser diesen zwischen den einzelnen Lappen gelegenen Spalten zeigt nun jeder Grosshirnlappen an seiner Oberfläche eine Anzahl von weiteren Furchen, von denen ein Teil, die sogen. Hauptfurchen, constanter vorkommt, tiefer einschneidet und deswegen auch besonders bezeichnet ist, während die kleineren, unregelmässigen Nebenfurchen meistens keine besonderen

---

[1]) Bei Affen erstreckt sich der Hinterhauptlappen weit nach vorn auf den Scheitellappen hinüber, von welchem er indessen durch einen tiefen Spalt getrennt bleibt, der in die *Fissura parietooccipitalis* ausläuft. Diese „Affenspalte“ ist indessen nicht als eine einfache Fortsetzung der Fissur nach lateralwärts zu betrachten.

Namen führen. Durch diese Nebenfurchen kann jedoch an vielen Gehirnen die klare Erkennung der Hauptfurchen erheblich beeinträchtigt werden.

Der Stirnlappen zeigt zunächst an seiner lateralen Fläche (s. Fig. 20) zwei sagittale Furchen, welche beide hinten mit dem Sulcus praecentralis zusammenfliessen und sich nach vorn und unten allmählich verlieren. Man hat dieselben als I. oder obere Stirnfurche, *Sulcus frontalis superior* (f_1), und als II. oder untere Stirnfurche, *Sulcus frontalis inferior* (f_2), unterschieden. Durch diese beiden Furchen werden nun die drei Stirnwindungen voneinander abgegrenzt. In ganz ähnlicher Weise wie die Stirnfurchen werden auch die Windungen in der Reihenfolge von oben nach unten als I. oder obere Stirnwindung, *Gyrus frontalis superior* (F_1), als II. oder mittlere Stirnwindung, *Gyrus frontalis medius* (F_2), und als III. oder untere Stirnwindung, *Gyrus frontalis inferior* (F_3), bezeichnet. Von diesen Windungen liegt die letztere der Fissura lateralis cerebri am nächsten und wird durch den Ramus anterior *(s‴)* und den Ramus ascendens *(s″)* derselben in drei kleinere Abschnitte geteilt, welche als *Pars opercularis (a)*, als *Pars triangularis (b)* und als *Pars orbitalis (c)* unterschieden werden. Die Pars opercularis beansprucht insofern eine hohe physiologische Bedeutung, als dieselbe nachgewiesenermassen den Sitz des Sprachcentrums darstellt, so dass also bei Zerstörung derselben auch die Fähigkeit zum Sprechen schwindet.

Die drei Stirnwindungen (nicht so die entsprechenden Furchen) setzen sich indessen auch über das vordere Ende auf die untere Fläche des Stirnlappens fort. Die erste Stirnwindung ist an dieser Fläche wegen ihres geraden Verlaufes auch vielfach als *Gyrus rectus* bezeichnet worden. Von den hier befindlichen Furchen wird die mediale, gerade verlaufende (s. Fig. 22) *Sulcus olfactorius* genannt, weil in ihr der Bulbus des N. olfactorius gelegen ist. Durch dieselbe werden die I. und II. Stirnwindung voneinander getrennt. Die lateralen, zwischen der II. und III. Stirnwindung befindlichen Furchen stellen die sogen. *Sulci orbitales* dar, welche meistens ein dreischenkeliges oder H-förmiges Aussehen haben.

Der Scheitellappen wird an seiner lateralen Fläche ebenfalls von einer sagittalen Furche, der Scheitelfurche, *Sulcus interparietalis (p)*, durchzogen, welche denselben in das I. oder obere Scheitelläppchen, *Lobulus parietalis superior* (P_1), und in das II. oder untere Scheitelläppchen, *Lobulus parietalis inferior* (P_2), scheidet.

An das untere Scheitelläppchen grenzen mehr vorn der *Gyrus supramarginalis*, welcher bogenförmig das Ende des Ramus post. der Fissura cerebri lateralis umgibt und mehr nach hinten der *Gyrus angularis*, welcher in ähnlicher Weise den Sulcus temporalis superior umfasst (beide in Fig. 20 nicht bezeichnet).

Der Hinterhauptlappen zeigt an seiner lateralen Fläche eine Reihe von unregelmässigen Furchen und Windungen, welche als *Sulci occipitales superiores* und *inferiores* resp. *Gyri occipitales superiores* und *inferiores* unterschieden werden. Diese Furchen und Windungen werden nun häufig von einer nahezu verticalen Furche, dem *Sulcus occipitalis transversus (ot)*, durchkreuzt. Parallel der letzteren ist zwischen dem Scheitel- und Hinterhauptlappen mitunter eine übrigens sehr variable Furche, der *Sulcus occipitalis anterior* von WERNICKE *(oa)*, gelegen, welcher sich nach abwärts nicht selten in die II. Temporalfurche fortsetzt. Ausser den drei eben genannten Gyri sind noch an der unteren Fläche (Kleinhirnfläche) des Hinterhauptlappens zwei Windungen oder Läppchen vorhanden, von denen man mit Rücksicht auf die Form die laterale als Spindelläppchen, *Gyrus* s. Lobulus *fusiformis* (O_4), die mediale als Zungenläppchen, *Gyrus* s. Lobulus *lingualis* (O_5) bezeichnet hat. Da sich diese beiden Windungen nach vorn hin continuierlich in die beiden unteren Windungen des Schläfenlappens fortsetzen, sind dieselben von PANSCH u. a. auch als *Gyrus occipitotemporalis medialis* und *lateralis* benannt worden: beide sind durch die *Fissura collateralis* (o_4 und *ot*) voneinander getrennt.

Der Schläfenlappen ist an seiner Aussenfläche durch drei sagittale Furchen ausgezeichnet, welche als I. oder obere Schläfenfurche, *Sulcus temporalis superior* (t_1) u. s. w. bis t_3 benannt werden. In entsprechender Weise werden alsdann drei Windungen als I., II. und III. Schläfenwindung (T_1, T_2 und T_3) voneinander unterschieden. Nach der unteren Fläche hin (s. Fig. 22, S. 396) schliesst sich an die III. Schläfenwindung der *Gyrus fusiformis* (T_4) und an den letzteren wiederum der *Gyrus hippocampi* (T_5) an, welche als Fortsetzungen des Gyrus fusiformis und Gyrus lingualis des Hinterhauptlappens zu betrachten sind.[1]) Wie am Hinterhaupt-

---

[1]) SCHWALBE fasst den Lobulus fusiformis des Hinterhaupt- und des Schläfenlappens als *Gyrus occipitotemporalis* zusammen. Den Gyrus hippocampi betrachtet er als einen Teil des Gyrus fornicatus. Die letztere Windung nebst dem Uncus, das Septum pellucidum, die Crura fornicis, die Fimbrie und die Fascia dentata werden von diesem Autor aus vergleichend anatomischen Gründen als Teile eines besonderen Hirnlappens, des von ihm sogen. *Lobus falciformis*, beschrieben.

lappen sind beide Windungen auch am Schläfenlappen durch die *Fissura collateralis* (*t_4* oder *ot*) voneinander getrennt. Der Gyrus hippocampi hat seinen Namen daher, weil er dicht unterhalb des Hippocampus (s. S. 400) gelegen ist, mit welchem er auch vorn durch eine kurze hakenförmige Windung, den Haken, *Uncus*, in Verbindung steht.

Wenn man nun die beiden Grosshirnhemisphären auf einem Medianschnitt, d. h. auf einem Schnitt, welcher das Gehirn in

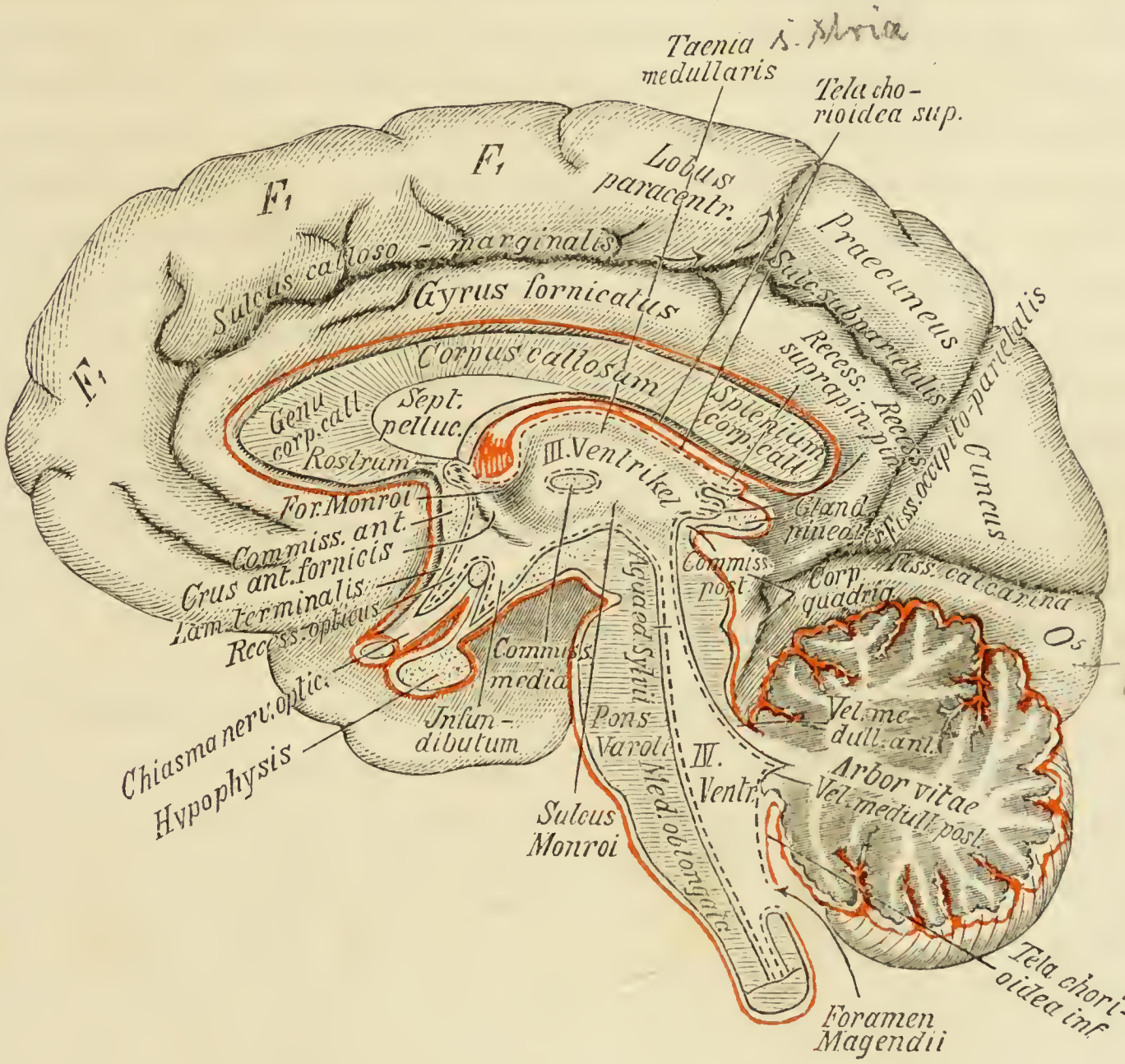

Fig. 21.

Medianschnitt des Gehirnes (halbschematisch).

Die rote Linie soll die durchschnittene Pia mater, die punktierte schwarze Linie das Ventrikelepithel darstellen. Das Vel. medull. post. ist eigentlich auf dem Medianschnitt nicht wahrnehmbar, sondern es ist nur die Stelle bezeichnet, wo die beiden Vela postt. mit dem Markkern des Kleinhirnes zusammenstossen.

eine rechte und eine linke Hälfte zerlegt, betrachtet, so kann man an demselben noch folgende Furchen und Windungen bemerken. Unmittelbar über dem Balken, *Corpus callosum*, befindet sich der *Gyrus cinguli* (auch als Zwinge, *Cingulum*, bezeichnet), welcher sich in der ganzen Länge des Balkens von vorn nach hinten erstreckt, um hinten und unten durch den *Isthmus gyri fornicati* in

den schon erwähnten Gyrus hippocampi überzugehen.[1]) Oben wird der Gyrus fornicatus zunächst durch den *Sulcus cinguli* s. callosomarginalis begrenzt *(Pars subfrontalis)*, welcher jedoch mit seinem hinteren Ende *(Pars marginalis)* nach aufwärts abbiegt und sich bis zum oberen Rande der medialen Grosshirnfläche erstreckt. Hinten wird die obere Grenze des Gyrus fornicatus erst durch den *Sulcus subparietalis*, alsdann durch den untersten Teil der *Fissura parietooccipitalis* (Fiss. occip. perpendicularis von HENLE) gebildet. Die letztere Spalte zeigt sich hier am Medianschnitte ausserordentlich deutlich ausgeprägt. Zwischen ihr und der weiter nach hinten gelegenen *Fissura calcarina* (Fiss. occip. transversa von HENLE) ist ein dreiseitiger Abschnitt des Hinterhauptlappens, der Zwickel, *Cuneus*, gelegen, an den sich nach abwärts der bereits vorhin erwähnte Gyrus lingualis (O_5) anschliesst. Zwischen der Fiss. parietooccipitalis und dem Ende des Sulcus cinguli (Pars marginalis) befindet sich der Vorzwickel, *Praecuneus*, welcher noch zum Parietallappen gehört. Vor dem Praecuneus liegt weiterhin der *Lobulus paracentralis*, dessen Lage dem oberen Ende des Sulcus centralis s. Rolandi entspricht. Der nach vorn gelegene übrige Teil der medialen Fläche des Grosshirnes (abgesehen von dem Gyrus fornicatus) wird noch zur I. Stirnwindung (F_1) gerechnet.

Wenn man endlich den Schläfenlappen von dem Stirnlappen abzieht, also die Ränder der Fissura Sylvii auseinanderbiegt (s. die linke Seite von Fig. 22), so erblickt man in der Tiefe der Fossa cerebri lateralis dicht hinter der unteren Fläche des Lobus frontalis einen dreiseitigen, aus mehreren Windungen bestehenden Lappen, welchen man als Stammlappen oder Insel, *Insula (Reilii)*, bezeichnet hat. Die Windungen werden als ein *Gyrus longus insulae* (nach hinten) und eine Reihe *Gyri breves insulae* (nach vorn und oben) unterschieden. Die bogenförmig verlaufende vordere, obere und hintere Begrenzung der Insel heisst *Sulcus circularis (Reilii)*. Diejenigen Teile des Stirn-, Scheitel- und Schläfenlappens, welche die Insel verdecken, sind die sogen. Decklappen (PANSCH); unter den letzteren wird der obere, zum Lobus frontalis und parietalis gehörige Decklappen als Klappdeckel, *Operculum*, besonders hervorgehoben. Die Insel, der Bulbus und Tractus olfactorius nebst der dahinter gelegenen Substantia perforata anterior (s. S. 395)

---

[1]) Gyrus cinguli, Isthmus und Gyrus hippocampi zusammen heissen *Gyrus fornicatus*.

werden als Stammteil, der Rest, also die Hauptmasse des Grosshirnes, als Mantelteil desselben bezeichnet.

Der Balken, Corpus callosum.

Die mediane Fissura cerebri trennt die beiden Grosshirnhemisphären nicht vollständig voneinander, obschon sie tief zwischen dieselben einschneidet, sondern es bleibt zwischen ihnen eine quere, horizontal gelegene Verbindungbrücke übrig (s. Fig. 21), welche man als Balken, *Corpus callosum*, bezeichnet und an welchem man ein vorderes Ende, *Genu corporis callosi,* ein Mittelstück, *Truncus corporis callosi*, und ein hinteres Ende, *Splenium corporis callosi*, unterscheidet. Das vordere Ende des Balkens, das Balkenknie, *Genu corporis callosi*, ist etwas verdickt und knieförmig nach abwärts gebogen. Unten endet das Balkenknie mit einer Spitze, *Rostrum corporis callosi*, die sich in eine dünne Platte, *Lamina rostralis*, fortsetzt, welche den Boden des Cavum septi pellucidi bildet und sodann in die vordere Wand des III. Ventrikels übergeht. Hinter dem Genu corporis callosi liegt in der Medianebene eine dreiseitige Platte, das *Septum pellucidum,* zu dessen beiden Seiten die Vorderhörner der beiden Seitenventrikel gelegen sind. Das Septum pellucidum enthält in seinem Inneren eine kleine, ebenfalls median gestellte und mit seröser Flüssigkeit gefüllte, spaltförmige Höhle, *Cavum septi pellucidi,* durch welche das Septum also in eine linke und eine rechte Platte geschieden wird. Im Übrigen ist das Cavum septi pellucidi vollständig abgeschlossen und communiciert nicht mit den ihm nahe gelegenen anderen Ventrikeln des Gehirnes. Hinter dem Septum und dem vorderen Gewölbeschenkel (s. unten) liegt jederseits das *Foramen interventriculare* s. Monroi, durch welches man vom III. Ventrikel nach links und rechts in die Seitenventrikel gelangt und welches die einzige Communication zwischen den eben genannten drei Hirnhöhlen darstellt. Der hinterste Teil des Balkens ist wulstartig angeschwollen und wird deswegen als Balkenwulst, *Splenium corporis callosi,* bezeichnet. Unter dem letzteren befindet sich die Spalte, durch welche die Tela chorioidea ventriculi tertii in den III. Ventrikel eindringt. Die obere Fläche des Balkens ist zunächst durch eine median verlaufende Linie, die *Raphe corporis callosi,* ausgezeichnet. Zu beiden Seiten derselben sieht man einzelne sagittale Faserzüge verlaufen, welche als *Striae longitudinales* bezeichnet sind. Ein am lateralen Rande des Balkens befindlicher grauer Streifen, *Fasciola cinera,* geht nach hinten in die Fascia dentata (S. 400) über.

Die Hauptmasse des Balkens besteht jedoch aus queren Faserzügen, den *Striae transversae* (Chordae transversales Willisii), welche nach lateralwärts in die Grosshirnhemisphären ausstrahlen und die eigentliche Verbindung derselben darstellen. Während nun die obere Fläche des Balkens ein im Ganzen ebenes Aussehen zeigt, liegt an der unteren concaven Fläche desselben eine Bildung, welche man als Gewölbe, *Fornix,* bezeichnet. Der Fornix besteht aus zwei bogenförmig von vorn nach hinten ziehenden Streifen, den Gewölbschenkeln, *Crura fornicis.* Die beiden vorderen Enden der letzteren, welche in nahezu verticaler Richtung verlaufen, werden als vordere Gewölbschenkel, Crura anteriora fornicis, bezeichnet, oder als *Columnae,* weil dieselben nach Art von kleinen Säulen nebeneinander stehen. Die mittleren Teile der beiden Crura legen sich in der Medianlinie dicht aneinander und bilden ein scheinbar unpaares Organ, den Gewölbkörper, *Corpus fornicis.* Die hinteren Enden, welche wiederum ziemlich weit auseinanderweichen, stellen die hinteren Gewölbschenkel, *Crura fornicis* (posteriora), dar. Zwischen den beiden Gewölbschenkeln und dem Balkenwulst ist die *Commissura hippocampi* s. Lyra Davidis s. Psalterium, gelegen. Die vorderen Gewölbschenkel setzen sich schliesslich weiter nach abwärts bis zu den bei der Hirnbasis zu erwähnenden Corpora mammillaria fort, während die hinteren Gewölbschenkel in die Fimbrie und das Ammonshorn übergehen, Gebilde, welche in das Unterhorn der Seitenventrikel hinabsteigen. Unmittelbar unter dem Gewölbe des Balkens liegt als horizontale Platte die *Tela chorioidea ventriculi tertii* (das Velum interpositum) und bildet somit die eigentliche Decke des III. Ventrikels.

IV. Die Hirnbasis.

Wenn man die Hirnbasis, d. h. die untere Fläche des Gehirnes betrachtet, so kann man an derselben in der Richtung von vorn nach hinten folgende Einzelheiten wahrnehmen. Zunächst findet sich jederseits an der unteren Fläche des Stirnlappens in dem Sulcus olfactorius eine sagittale längliche Anschwellung, der *Bulbus olfactorius,* welcher auf der Lamina cribrosa des Siebbeines liegt und durch die Löcher der letzteren nach der Nasenhöhle eine Anzahl von Nervenzweigen schickt, die zusammen den I. Hirnnerven, *N. olfactorius,* bilden. Die Bulbi sind das vordere Ende der *Tractus olfactorii,* welche hinten mittels einer medialen und lateralen Wurzel entspringen, zwischen denen eine dreiseitige Erhabenheit, *Trigonum* s. Tuber *olfactorium,* gelegen ist. Unmittelbar hinter dem

Trigonum findet sich jederseits die *Substantia* (Lamina) *perforata anterior* s. lateralis, so bezeichnet, weil sich an derselben eine Anzahl von kleinen Löchern zum Durchtritt für Blutgefässe vorfindet. In der Mitte zwischen den beiden Substantiae perforatae liegt die Sehnervenkreuzung, *Chiasma opticum*, welche auf dem Sulcus chiasmatis des Keilbeines ruht. Die beiden vorderen Enden des Chiasma gehen jederseits in den II. Hirnnerven, den *N. opticus*, über, die beiden hinteren Enden dagegen setzen sich in die Sehstränge, *Tractus optici*, fort, welche sich nach hinten bis zu den beiden Kniehöckern (s. S. 399) und über die letzteren hinaus bis zu den Sehhügeln und Vierhügeln verfolgen lassen. Derjenige Teil der Hirnbasis, welcher zwischen dem Chiasma und dem Anfange des Rückenmarkes gelegen ist, entspricht der unteren (ventralen) Fläche des Hirnstockes. Hinter dem Chiasma ist ein kleiner Hügel, das *Tuber cinereum*, zu bemerken, so benannt, weil dasselbe am frischen Gehirn eine graue Farbe zeigt. Von diesem Hügel hängt an einem länglichen Stiel, *Pedunculus hypophyseos*, ein Körper von der Form und Grösse einer kleinen Bohne, der Hirnanhang, *Hypophysis cerebri* s. Glandula pituitaria, nach abwärts. Dicht hinter dem Tuber cinereum springen die beiden halbkugeligen, etwa erbsgrossen weissen *Corpora mammillaria* s. candicantia (Globi medullares) hervor und wieder unmittelbar hinter den letzteren befindet sich eine dreiseitige, von Blutgefässen stark durchlöcherte Partie, welche man als Substantia perforata media (nach VICQ D'AZYR) oder auch im Gegensatze zu den beiden Substantiae perforatae anteriores als *Substantia perforata posterior* bezeichnet hat. Zu beiden Seiten der Subst. perforata media liegen zwei stark prominierende Stränge, die Hirnstiele, *Pedunculi cerebri*, so bezeichnet, weil in der natürlichen Stellung des Menschen das Grosshirn auf denselben wie auf Füssen steht.[1]) Die Pedunculi werden jedoch auch Grosshirnschenkel, Crura cerebri ad pontem, benannt, weil sie die Verbindung zwischen dem Grosshirn und der Varolsbrücke darstellen.

Wenn man die Pedunculi quer durchschneidet, so sieht man, dass dieselben aus einem mehr oberflächlich (ventralwärts) gelegenen Abschnitte, dem Grundteile, *Basis pedunculi*, und einem tiefer (dorsalwärts) gelegenen Abschnitte, der Haube, *Tegmentum*, bestehen. Die Haube grenzt an den *Aquaeductus cerebri* (*Sylvii*) und hängt mit den Vierhügeln continuierlich zusammen (s. S. 402). Zwischen

[1]) Der Raum zwischen den divergierenden Pedunculi cerebri heisst auch *Fossa interpeduncularis* (*Tarini*), an ihm wird noch ein *Recessus anterior* und *posterior* unterschieden, in letzterem liegt die Substantia perforata posterior.

Basis und Haube ist eine schmale Zone schwarzbrauner Substanz, die *Substantia nigra*, gelegen. An dem medialen Rande der Pedunculi cerebri tritt jederseits der III. Hirnnerv, *N. oculomotorius*, neben der Subst. perforata post. heraus, im *Sulcus n. oculomotorii;* am lateralen Rande der Pedunculi ist eine mehr flache Furche, *Sulcus*

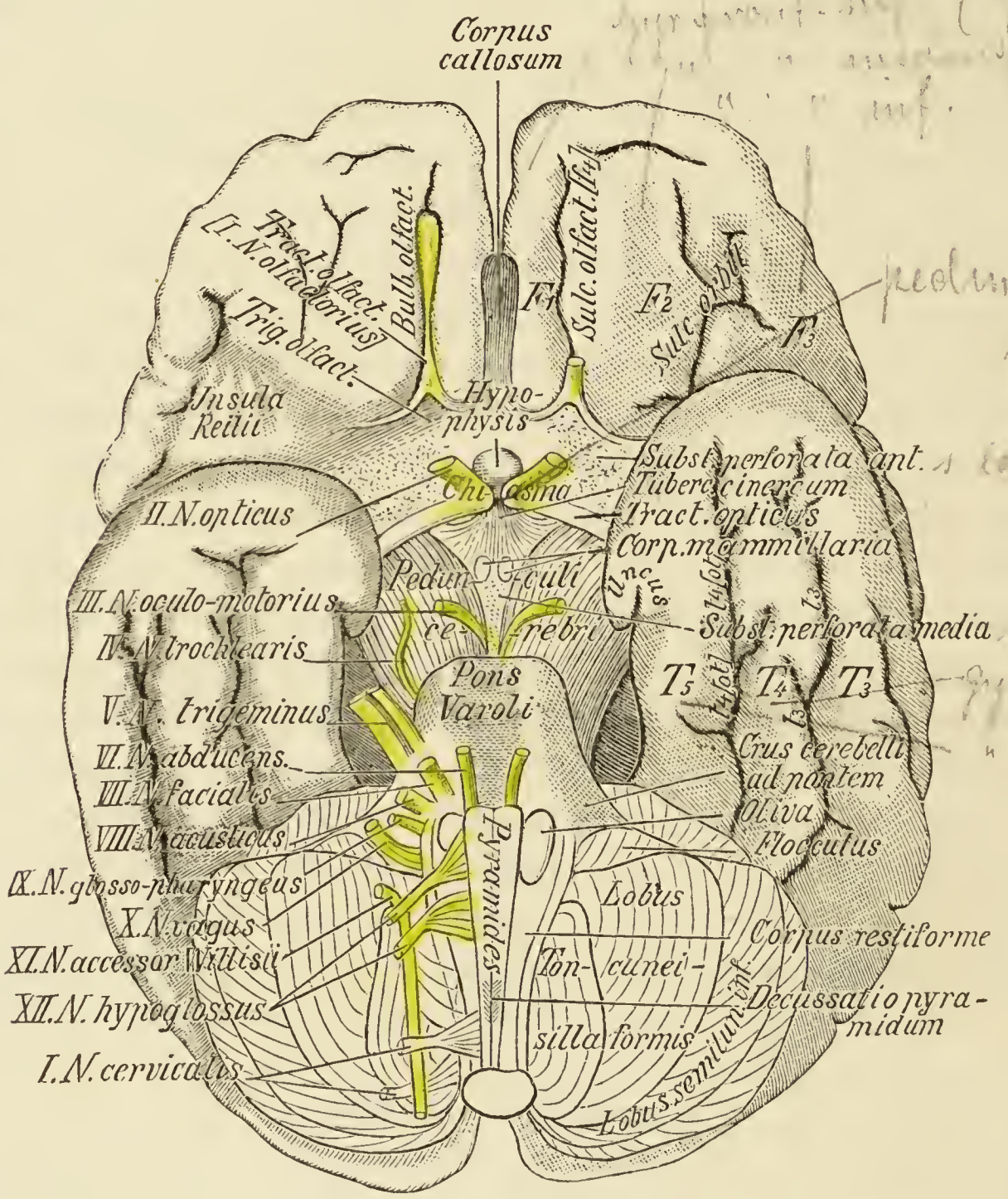

Fig. 22.

Die Hirnbasis (halbschematisch).

Auf der linken Seite der Figur ist der Schläfenlappen nach hinten gezogen, so das die Insula Reilii freiliegt. Die Hypophysis ist nach vorn über das Chiasma hinübergelegt.

lateralis, sie entspricht der Grenze zwischen Basis und Haube. Lateral von beiden Pedunculi kommt jederseits der IV. und dünnste aller Hirnnerven, der *N. trochlearis*, zum Vorschein, welcher jedoch viel weiter hinten, nämlich zwischen Corpp. quadrigemina und Velum medullare ant. (s. Fig. 21) entspringt und lediglich lateral neben den Pedunculi vorbeizieht. Geht man an der Hirnbasis weiter nach

hinten, so schliesst sich unmittelbar an die Pedunculi ein starker querer Wulst an, die Varolsbrücke, *Pons (Varoli),* welche sich jederseits nach lateralwärts vermittels des *Brachium pontis* (Crus cerebelli ad pontem) in das Kleinhirn fortsetzt. In der Medianlinie der Varolsbrücke verläuft eine unpaare Furche, *Sulcus basilaris*, für die A. basilaris. Zu beiden Seiten der Brücke tritt aus den Brachia pontis der V. Hirnnerv, *N. trigeminus*, mit einer schwächeren motorischen und einer stärkeren sensiblen Wurzel hervor. Am unteren (hinteren[1]) Rande der Varolsbrücke tritt jederseits der VI. Hirnnerv, *N. abducens*, aus der Medulla oblongata heraus An dem unteren Rande der Brachia pontis nehmen beiderseits dicht neben dem Flocculus des Kleinhirnes noch zwei Hirnnerven, der VII., *N. facialis*, und der VIII., *N. acusticus*, aus den sogen. Corpora restiformia (s. weiter unten) ihren Ursprung. Dicht unterhalb (hinter) der Varolsbrücke wird der vordere Teil der Medulla oblongata sichtbar, an welchem man in der Medianlinie eine Längsspalte, die *Fissura longitudinalis anterior*, und zu beiden Seiten zwei longitudinale Stränge, die Pyramiden, *Pyramides*, unterscheiden kann. Der unterste (hinterste) Abschnitt der letzteren zeigt die *Decussatio pyramidum*, d. h. diejenige Stelle, an welcher der grösste Teil der Pyramidenfasern sich kreuzt und von der einen auf die andere Seite übertritt. Lateral von den Pyramiden liegt jederseits eine ovale Erhabenheit, welche man wegen ihrer Form als Olive, *Oliva*, bezeichnet hat. Der Rest der Medulla oblongata wird unter der Bezeichnung der strangförmigen Körper, *Corpora restiformia*, zusammengefasst. An den Seiten der Corpora restiformia entspringen dann in drei Etagen drei weitere Hirnnerven, nämlich am meisten nach oben der IX., *N. glossopharyngeus*, etwas tiefer der X., *N. vagus*, und endlich am meisten nach abwärts der XI., *N. accessorius* (Willisii s. recurrens), welcher jedoch schon mit dem grössten Teile seiner Fasern vom eigentlichen Rückenmark herkommt. Zwischen der Pyramide und Olive tritt jederseits der XII. Hirnnerv, *N. hypoglossus*, mit mehreren feinen Wurzeln hervor. Zu beiden Seiten der Medulla oblongata sieht man endlich die

---

[1]) Die Bezeichnungen vorn und hinten werden auch beim Erwachsenen für sehr viele Stellen des Gehirnes in dem Sinne gebraucht, wie wenn man sich das Centralnervensystem noch im embryonalen Zustande, d. h. als eine gerade Röhre dachte, an welcher man ein vorderes oder Kopfende und ein hinteres oder Schwanzende unterscheiden kann. Was also beim erwachsenen Gehirn vielfach als vorn und hinten bezeichnet wird, ist tatsächlich (in der aufrechten Haltung des Körpers) oben und unten gelegen.

Lappen der unteren Kleinhirnfläche, nämlich jederseits dicht neben den Crura cerebelli ad pontem den *Flocculus*, dicht neben der Medulla oblongata die *Tonsilla*, lateral von der Tonsille den *Lobus biventer* und noch weiter lateral den *Lobus semilunaris inferior* liegen.

V. Die Hirnhöhlen oder Ventrikel.

Von Hohlräumen werden innerhalb des Gehirnes vier, nämlich 1) der rechte Seitenventrikel, *Ventriculus lateralis dexter*, 2) der linke Seitenventrikel, *Ventriculus lateralis sinister*, 3) der III. Ventrikel, *Ventriculus tertius*, 4) der IV. Ventrikel, *Ventriculus quartus*, voneinander unterschieden. Die beiden Seitenventrikel stehen mit dem III. Ventrikel durch das *Foramen interventriculare* s. Monroi (s. Fig. 21) in Verbindung, welches jederseits unmittelbar hinter der Columna fornicis gelegen ist. Der III. und IV. Ventrikel sind durch den *Aquaeductus cerebri* (Sylvii) miteinander verbunden. Nach abwärts setzt sich der IV. Ventrikel in den Centralkanal des Rückenmarkes fort.

Die Ventrikel, im Allgemeinen betrachtet, stellen unter normalen Verhältnissen schmale, spaltförmige Höhlen vor, deren Wände ziemlich dicht aneinander liegen, und welche nur eine sehr geringe Menge seröser Flüssigkeit enthalten. Die Auskleidung der Hirnhöhlen ebenso wie die des Centralkanales wird als Ependym bezeichnet und besteht aus einem einfachen Flimmerepithel, welches auf einer besonderen Schicht von feinen, filzförmig verflochtenen Fasern aufsitzt. In reiferem Alter pflegt jedoch das Flimmerepithel an manchen Stellen verloren zu gehen.

1. Die Seitenventrikel.

Die beiden Seitenventrikel bilden die Höhlungen der beiden Grosshirnhemisphären. Nachdem man die beiden letzteren durch einen horizontalen Schnitt in der Höhe der oberen Balkenfläche abgetragen hat, kann man diese Hohlräume öffnen, indem man lateral von dem Balken durch die Ventrikeldecke in die Tiefe dringt. An jedem Seitenventrikel unterscheidet man nun vier Abschnitte, von denen der vordere, das Vorderhorn, *Cornu anterius*, dem Stirnlappen, der mittlere, *Pars centralis* s. Cella media, dem Scheitellappen, der hintere, das Hinterhorn, *Cornu posterius*, dem Hinterhauptlappen, endlich der untere Abschnitt, das Unterhorn, *Cornu inferius*, dem Schläfenlappen entspricht, so dass also ein jeder von den vier Lappen des Grosshirnes auch an der Höhlung der Seiten-

ventrikel gewissermassen seinen eigenen Anteil hat. Doch sind die eben bezeichneten vier Abschnitte keineswegs überall voneinander abzugrenzen.

Nach Eröffnung der Seitenventrikel von oben her findet man zunächst im Vorderhorn eine birnförmige Hervorragung, den Streifenhügel, *Corpus striatum,* welcher die freie Fläche eines grauen Kernes, *Nucleus caudatus,* darstellt, von dem jedoch nur das dickere vordere Ende, *Caput nuclei caudati,* dem Vorderhorn angehört, während das spitze hintere Ende, *Cauda nuclei caudati*, sich zur Seite der Cella media weit nach hinten erstreckt. Zwischen beiden Vorderhörnern ist das bereits erwähnte Septum pellucidum gelegen.

Die Pars centralis besitzt dicht hinter dem Streifenhügel eine zweite Hervorragung von ähnlicher Form, welche man als Sehhügel, *Thalamus opticus*, bezeichnet hat, weil dieselbe mit dem bei der Besprechung der Hirnbasis erwähnten Tractus opticus zusammenhängt. Diese beiden Hervorragungen, nämlich das Corpus striatum und der Thalamus opticus, werden auch Grosshirnknoten oder Grosshirnganglien genannt. Zwischen denselben verläuft, von einer Vene begleitet, ein schräger weisser Streifen, der Grenzstreif, *Stria terminalis* (Stria cornea), welcher Thalamus und Streifenhügel voneinander scheidet. Der Sehhügel ist jedoch nur mit dem lateralen Teile seiner oberen Fläche im Seitenventrikel sichtbar, der mediale Abschnitt der oberen Fläche ist von der Tela chorioidea bedeckt und unter dem Balken gelegen. Die mediale Fläche des Sehhügels bildet dagegen die Seitenwand des III. Ventrikels. Die Grenze zwischen diesen beiden Flächen des Thalamus ist jederseits durch einen streifenförmigen Wulst, *Stria medullaris*, gegeben (s. Fig. 21). Nach hinten geht dieser Streifen in die sogen. Zirbeldrüse, *Corpus pineale* s. Conarium s. Glandula pinealis, über, welche einen kleinen unpaaren Körper von pinienzapfenähnlicher Gestalt und graurötlicher Farbe darstellt. Am vorderen Ende besitzt der Sehhügel einen kleinen Höcker, das *Tuberculum anterius;* ein zweiter mehr wulstähnlicher Vorsprung, das *Pulvinar* s. Tuberculum posterius, springt an dem hinteren breiten Ende des Thalamus opticus hervor. Lateral von dem Pulvinar erhebt sich am Sehhügel abermals eine kleine Anschwellung, welche man als äusseren Kniehöcker, *Corpus geniculatum laterale*, bezeichnet hat. Etwas nach unten und medial von dem letzteren ist noch der ähnlich beschaffene innere Kniehöcker, *Corpus geniculatum mediale*, gelegen. Die Zirbel, das Pulvinar und die beiden Kniehöcker sind jedoch nicht mehr an

der Innenfläche der Seitenventrikel, sondern neben oder an dem hinteren freien Ende des Thalamus aufzusuchen.

Das Hinterhorn zeigt an seiner medialen Wand eine längliche Hervorragung, welche man als Vogelsporn, *Calcar avis*, oder kleinen Seepferdefuss, Pes hippocampi minor, bezeichnet hat, und deren stärkere oder geringere Entwickelung von dem mehr oder weniger tiefen Eindringen der Fissura calcarina in den Hinterhauptlappen abhängig ist. Oberhalb des Calcar avis ist mitunter noch ein zweiter Längswulst, der *Bulbus cornu posterioris* von HENLE, gelegen. Noch seltener findet sich (meistens an der Grenze zwischen dem Hinter- und Unterhorn) als wulstiger Vorsprung der unteren Wand die *Eminentia collateralis (Meckelii)* vor.

Das Unterhorn entspringt zwischen der Pars centralis und dem Hinterhorn und erstreckt sich mit nach vorn gerichteter Concavität[1]) in den Schläfenlappen hinein. In die Höhle desselben ragt an der medialen Wand bogenförmig eine weisse Erhabenheit hinein, welche man als Ammonshorn, Cornu Ammonis, oder als grossen Seepferdefuss, Pes hippocampi major, oder auch kurzweg als Seepferd, *Hippocampus*, bezeichnet hat. Der unterste Teil des letzteren ist mit einer Anzahl von Kerben versehen, durch welche kleine, secundäre Wülste, *Digitationes hippocampi*, von einander geschieden werden. Längs der medialen Seite der Concavität springt ein weisser Markstreif, die *Fimbria hippocampi*, hervor, welche jederseits die continuierliche Fortsetzung des Crus fornicis bildet. Hebt man die Fimbrie von ihrer Unterlage ab, so findet man als gekerbten grauen Streifen die *Fascia dentata hippocampi (Tarini)* vor.

2. Der dritte Ventrikel.

Der III. Ventrikel (s. Fig. 21) stellt einen schmalen spaltförmigen, in der Medianebene gelegenen Raum vor, welcher vorn und oben jederseis durch das *Foramen interventriculare* mit den Seitenventrikeln communiciert, hinten und unten durch den *Aquaeductus cerebri* in den IV. Ventrikel übergeht.

Die vordere Wand des III. Ventrikels wird oben durch die beiden Columnae fornicis und das davor gelegene Septum pellucidum, weiter unten durch eine dünne Platte von grauer Substanz, *Lamina terminalis*, gebildet, welche sich nach aufwärts bis zur Lamina rostralis, nach abwärts bis zum Chiasma opticum erstreckt.

[1]) Die Concavität des Unterhornes ist nach vorn, die des Vorderhornes nach lateralwärts, die des Hinterhornes nach medianwärts gerichtet.

Die Seitenwände werden durch die oben erwähnten medialen Flächen der Thalami optici dargestellt. Längs des unteren Randes der Thalami zieht vom Foramen interventriculare aus eine schwach ausgeprägte bogenförmige Furche, der *Sulcus hypothalamicus* s. *Monroi*, nach hinten, um sich in der Nähe des Aquaeductus Sylvii allmählich zu verlieren. Der unterhalb des Sulcus hypothalamicus gelegene Teil des III. Ventrikels bildet eine nach abwärts gerichtete Vertiefung, die das *Tuber cinereum* aushöhlt und als *Infundibulum* bezeichnet wird.

Die untere Wand des III. Ventrikels wird durch das Chiasma, das Tuber cinereum, die Corpp. mammillaria und die Subst. perforata post. gebildet.

Die obere Wand wird durch die *Tela chorioidea ventriculi tertii* dargestellt, welche dicht unter dem Fornix gelegen und mit ihrem lateralen Abschnitte an die *Stria medullaris* (s. S. 399) und die obere Fläche der beiden Sehhügel fest angewachsen ist. Infolgedessen ist es nicht möglich, nach lateralwärts unter der Tela chorioidea hinweg in die Seitenventrikel zu gelangen. Ebenso ist die Verwachsung zwischen der Tela chorioidea und dem darüber gelegenen Fornix eine ziemlich feste.

Die hintere Wand entspricht dem Ursprunge der Zirbeldrüse und geht an ihrem unteren Teile in den Aquaeductus Sylvii über.

Ausser dem grossen Infundibulum zeigt die Höhle des III. Ventrikels noch einzelne kleinere Buchten, welche folgendermassen benannt sind: 1) der *Recessus opticus*, welcher der Stelle des Chiasma nervorum opticorum entspricht; 2) der schon erwähnte dicht dahinter gelegene *Recessus infundibuli*, welcher die Spitze des Infundibulum bildet; 3) der *Recessus pinealis*, welcher sich nach hinten in die Wurzel der Zirbeldrüse erstreckt; 4) der *Recessus suprapinealis*, welcher dicht über dem vorigen zwischen der Zirbeldrüse und der Tela chorioidea gelegen ist. Die beiden Seitenflächen der Wandungen des III. Ventrikels sind fernerhin durch drei quere Stränge oder Commissuren miteinander verbunden. Die vorderste, *Commissura anterior*, bildet einen kurzen, queren Balken zwischen den beiden Columnae fornicis; die mittlere, *Massa intermedia* (Commissura media mollis), spannt sich als brückenförmiges Band zwischen den medialen Flächen der Sehhügel aus; endlich die hinterste, *Commissura posterior*, bildet einen kurzen queren Faserzug, welcher zwischen der Zirbeldrüse und der oberen Mündung des Aquaeductus Sylvii gelegen ist.

3. Der Aquaeductus cerebri.

Der *Aquaeductus cerebri* s. Aquaeductus Sylvii ist ein ziemlich enger, für eine Sonde eben passierbarer Gang, welcher, wie schon erwähnt, den III. und IV. Ventrikel miteinander verbindet. Die Vorderwand des Aquaeductus entspricht der sogen. Haubenregion (Haube, *Tegmentum* s. S. 395), deren Lage an der Hirnbasis der Substantia perforata posterior nebst den beiden Hirnschenkeln entspricht. Die Hinterwand desselben wird (an ihrer äusseren, dorsalen Fläche) durch vier rundliche Erhabenheiten, die Vierhügel, *Corpora quadrigemina*, gebildet, welche zusammen eine Art von dicker Platte, *Lamina quadrigemina*, darstellen.[1]) Die beiden oberen (vorderen) Vierhügel, *Colliculi superiores*, werden auch als Nates, die beiden unteren (hinteren), *Colliculi inferiores*, als Testes bezeichnet. Nach lateralwärts laufen die beiden oberen Vierhügel in die oberen oder vorderen, die beiden unteren in die unteren oder hinteren Seitenarme, *Brachia quadrigemina superiora* und *inferiora* s. Brachia conjunctiva, von denen die letzteren beiderseits zum Corpus geniculatum mediale hinziehen. Ebenfalls lateral und ein wenig nach unten von den Corpora quadrigemina, zwischen ihnen und den Pedunculi sieht man an der Aussenfläche des Hirnstockes jederseits einen schrägen Wulst von Fasern, die Schleife, *Lemniscus* s. Laqueus, hervorspringen.

4. Der vierte Ventrikel.

Der IV. Ventrikel bildet einen Hohlraum, welcher auf dem Frontalschnitte eine vierseitige, auf dem Medianschnitte (s. Fig. 21) eine dreiseitige Form zeigt. Die vordere (untere) Wand, auch als Boden des IV. Ventrikels bezeichnet, entspricht in ihrer Lage der Varolsbrücke und der Medulla oblongata und ist wegen ihrer rhombischen Form als Rautengrube, *Fossa rhomboidea*, benannt worden. Die Fossa rhomboidea ist deswegen von besonderer Wichtigkeit, weil sich an derselben die centralen Ursprungstellen für die meisten Gehirnnerven befinden. Die vordere (obere) Ecke derselben, *Pars superior fossae rhomboideae*, welche also nach dem Aquaeductus cerebri hin gelegen ist, zeigt am frischen Gehirne eine bräunliche Stelle, *Locus caeruleus* (Substantia ferruginea), deren Färbung von zahlreichen pigmentierten Ganglienzellen herrührt. Die hintere (untere) Ecke der Rautengrube, *Pars inferior fossae*

---

[1]) Als Grenze zwischen der Hauben- und Vierhügelregion kann man eine in transversaler Richtung durch den Aquaeductus cerebri gezogene Linie ansehen.

rhomboideae, welche in den Centralkanal des Rückenmarkes übergeht, macht den Eindruck, als wenn daselbst eine Schreibfeder in die Hirnsubstanz eingedrückt wäre, und wird deshalb *Calamus scriptorius* benannt. Ferner verläuft durch die Fossa rhomboidea eine mediane Furche, der *Sulcus longitudinalis*, zu dessen beiden Seiten die *Eminentiae mediales* s. Funiculi teretes als longitudinale Wülste hervorspringen. Von dem Sulcus longitudinalis aus ziehen ferner nach lateralwärts mehrere weisse Stränge, die *Striae medullares*, auch Chordae acusticae genannt, welche einen Teil der Ursprungfasern des N. acusticus darstellen. Endlich ist am Calamus scriptorius jederseits dicht unter den Striae eine dreieckige graue Stelle als *Ala cinerea* besonders benannt worden. Die beiden lateralen Ecken des IV. Ventrikels sind etwas nach ventralwärts umgebogen und werden als *Recessus laterales* bezeichnet; sie entsprechen dem breitesten Abschnitte der Rautengrube, der *Pars intermedia fossae rhomboideae.* An den Spitzen der Recessus laterales haben KEY und RETZIUS die (S. 383) schon erwähnte feine Öffnung, *Apertura lateralis ventriculi quarti*, aufgefunden, durch welche der IV. Ventrikel ebenso wie durch das Foramen Magendii mit dem Subarachnoidealraume communiciert. Die hintere (obere) Wand des IV. Ventrikels, welche man auch als Dach- oder Deckplatte, *Tegmen ventriculi quarti,* desselben bezeichnet hat, wird in ihrem oberen Abschnitte durch eine dünne Markplatte, das *Velum medullare anterius,* gebildet.[1]) Der untere Abschnitt dieser Wand ist dagegen von einer Platte gebildet, welche sich noch aus verschiedenen Unterabteilungen zusammensetzt. Unter den letzteren ist zunächst eine kurze paarige Markplatte, das *Velum medullare posterius*, zu nennen, welches jederseits den Flocculus mit dem Nodulus des Kleinhirnes verbindet. Zwei andere schmale Markplättchen, die *Taeniae* oder Ligulae[2]), verlaufen längs der beiden hinteren unteren Seiten der Fossa rhomboidea. Mitunter findet sich auch ein anderer dreiseitiger Markstreifen, der Riegel, *Obex*, vor, welcher den Winkel zwischen den beiden eben erwähnten

---

[1]) Betreffs dieser Bezeichnungen gilt genau dasselbe, was bereits in der Anm. S. 397 gesagt wurde. Aus den dort erörterten Gründen kann das *Velum medullare anterius* und *posterius* auch als *Velum medullare superius* und *inferius* bezeichnet werden.

[2]) HENLE hat denjenigen Teil der Taenia, welcher mit dem Obex in continuierlichem Zusammenhange steht, als *Ponticulus*, denjenigen Teil derselben, welcher dem Recessus lateralis entspricht und den Plexus chorioideus lateralis nach Art eines Körbchens trägt, als *Velum medullare inferius* bezeichnet.

Seiten ausfüllt. Der Raum zwischen all diesen kleinen Markplättchen wird endlich durch die *Tela chorioidea ventriculi quarti* ausgefüllt, welche somit hauptsächlich dazu dient, den IV. Ventrikel in seinem hinteren, unteren Teile zu verschliessen. Indessen auch die letztere ist durch das schon erwähnte Foramen Magendii (s. Fig. 21) s. *Apertura medialis ventriculi quarti* dicht oberhalb des Obex durchbrochen. Dort wo das Velum medullare ant. und das Velum medullare post. einander nahe kommen, setzt sich alsdann das Kleinhirn an, welches auf diese Weise den IV. Ventrikel ebenfalls von hinten her begrenzen hilft. An der Insertionsstelle des Kleinhirnes bildet der IV. Ventrikel eine nach hinten gerichtete Ausbuchtung, welche man Giebelkante, *Fastigium*, benannt hat, indem man wiederum von der Vorstellung ausging, dass die hintere Wand des IV. Ventrikels als Dach desselben zu betrachten sei.

VI. Das Kleinhirn.

Das Kleinhirn, *Cerebellum*, besitzt im ganzen eine mehr ebene Oberfläche als das Grosshirn, indem die schmalen Gyri desselben mehr oder weniger parallel ziehen und dichter aneinander gepresst erscheinen.

Der Zusammenhang zwischen dem Kleinhirn und den Nachbarteilen wird hauptsächlich durch drei Paar Stränge, *Brachia* s. *Crura cerebelli*, vermittelt, welche folgendermassen unterschieden werden: 1) die *Brachia conjunctiva* s. Crura cerebelli ad corpora quadrigemina gehen von der Wurzel des Kleinhirnes nach oben zu den Vierhügeln, indem sie das schon erwähnte Velum medullare anterius zwischen sich fassen; 2) die *Brachia pontis* s. Crura cerebelli ad pontem verbinden das Kleinhirn mit der Varolsbrücke, in deren lateralen Teil sie sich einsenken; 3) die *Corpora restiformia* s. Crura cerebelli ad medullam oblongatam erstrecken sich von dem Ursprunge des Kleinhirnes nach abwärts und gehen ohne scharfe Grenze in die Corpora restiformia der Medulla oblongata über.

Das Kleinhirn besteht aus zwei Hälften, den beiden Kleinhirnhemisphären, welche durch einen seichten Einschnitt am hinteren Rande, die *Incisura cerebelli* s. marginalis *posterior*, weit weniger deutlich als die beiden Grosshirnhemisphären von einander geschieden sind. Indem sich ferner der vordere Rand des Kleinhirnes wie ein Kragen um den Hirnstock herumlegt, wird die *Incisura cerebelli* s. marginalis *anterior* gebildet. Die Commissur, welche die Kleinhirnhemisphären mit einander verbindet, wird als Wurm, *Vermis*, bezeichnet. An der letzteren unterscheidet man

von einander den Oberwurm, *Vermis superior*, und den Unterwurm, *Vermis inferior,* welche man jedoch nicht als zwei getrennte Commissuren, sondern lediglich als den oberen und unteren Teil des Wurmes aufzufassen hat.[1]) Wie das Grosshirn ist auch das Kleinhirn durch verschiedene tiefer einschneidende Furchen in eine Anzahl von Lappen geteilt. Die entsprechenden Lappen der beiden Kleinhirnhemisphären werden stets durch einen besonderen Teil des Wurmes mit einander verbunden, welcher wiederum eine besondere Bezeichnung besitzt. Unter den Furchen ist zunächst durch seine Deutlichkeit und Tiefe der *Sulcus horizontalis cerebelli* s. magnus ausgezeichnet, welcher in horizontaler Richtung um das Kleinhirn verläuft und an dem letzteren eine obere und eine untere Fläche von einander abgrenzt.

An der oberen Fläche, *Facies superior*, des Kleinhirnes werden zunächst am meisten nach vorn die beiden *Lobuli quadrangulares* (Lobi antt. supp.) unterschieden, welche durch den höchst gelegenen Teil des Wurmes, den Berg, *Monticulus*, mit einander verbunden sind. Nach hinten sind die beiden *Lobuli semilunares superiores* (Lobi postt. supp.) gelegen, welche durch das schmale dünne Wipfelblatt, *Folium vermis*[2]) s. Folium cacuminis, miteinander in Verbindung stehen. An der unteren Fläche, *Facies inferior,* zeigen sich am meisten nach hinten die beiden *Lobuli semilunares inferiores* (s. Fig. 22), zwischen denen ein kurzer Vorsprung des Wurmes, der Klappenwulst, *Tuber vermis*, verläuft. Dicht davor liegen alsdann die *Lobuli biventeres* s. Lobuli cuneiformes, welche durch die Pyramide des Wurmes, *Pyramis*, miteinander verbunden sind. Noch weiter nach vorn und medianwärts finden sich zwei kleinere Lappen, die Mandeln, *Tonsillae*, vor; ihnen entspricht ein Teil des Wurmes, welchen man nach Analogie der am Rachen vorkommenden Gebilde als Zäpfchen, *Uvula*, benannt hat. Die am meisten vorn befindlichen Läppchen der unteren Kleinhirnfläche sind endlich die beiden kleinen Flocken, *Flocculi,* welche zu beiden Seiten der Medulla oblongata gelegen sind und durch die Vela medull. postt. mit dem sog. Knötchen, *Nodulus*, des Wurmes in Verbindung stehen. Der Nodulus ist jedoch bei

---

[1]) Die longitudinale Furche an der unteren Fläche des Kleinhirnes, welche dem Verlaufe des Wurmes entspricht, hat man auch als *Vallecula Reilii* bezeichnet.

[2]) Wie man sieht, sind die beiden Abschnitte an der oberen Fläche des Wurmes durch hohe Dinge (Berg und Wipfelblatt) bildlich bezeichnet. Weiterhin hat man am Monticulus noch die höchste Stelle, den Gipfel, *Culmen* s. Cacumen, und den hinten gelegenen Abhang, *Declive,* von einander unterschieden.

der Betrachtung der Hirnbasis nicht sichtbar, da er unter der Medulla oblongata verborgen liegt. Es wäre noch zu erwähnen, dass sich an der hinteren Fläche des Velum medullare ant. ein kleines Läppchen von Kleinhirnsubstanz befindet, welches man mit Rücksicht auf seine Form als *Lingula* bezeichnet hat; dieses geht seitlich über in je ein dünnes Markblatt, die *Vincula lingulae cerebelli.* Nach hinten schliesst sich an die Lingula an das Centralläppchen, *Lobulus centralis,* die vorderste Abteilung des Wurmes, welcher an den Hemisphären die *Alae lobuli centralis* entsprechen

VII. Die Medulla oblongata.

Das verlängerte Rückenmark, *Medulla oblongata,* schliesst sich unmittelbar an die Varolsbrücke und das Kleinhirn nach abwärts an. An der vorderen Fläche desselben verläuft in der Medianlinie die *Fissura mediana* s. longitudinalis *anterior,* welche sich nach abwärts in die gleichnamige Spalte des Rückenmarkes fortsetzt. Zu beiden Seiten dieser Spalte liegen zwei longitudinale Stränge, die Pyramiden, *Pyramides,* welche etwa 1—2 cm unterhalb der Varolsbrücke die sogen. *Decussatio pyramidum* zeigen, an welcher eine Kreuzung des grössten Teiles der Pyramidenfasern stattfindet. Lateral von dem oberen Ende der Pyramiden sieht man jederseits eine ovale Erhabenheit, die Olive, *Oliva,* hervorspringen. Der Rest der Medulla oblongata, abgesehen von den Pyramiden und Oliven, bildet die strick- oder strangförmigen Körper, *Corpora restiformia,* an welchen man jederseits als Unterabteilungen wiederum drei longitudinale Stränge, nämlich: 1) die Seitenstränge, *Funiculi laterales,* 2) die Keilstränge, *Funiculi cuneati,* und 3) die zarten Stränge, *Funiculi graciles,* von einander unterscheiden kann. Die Seitenstränge liegen dicht neben den Pyramiden am lateralen Teile der Medulla oblongata. An die Seitenstränge schliessen sich nach hinten die Keilstränge an, und der am meisten nach hinten gelegene Teil des verlängerten Rückenmarkes wird von den zarten Strängen eingenommen. Die letzteren sind wieder von einander durch eine in der Medianlinie gelegene Spalte, die *Fissura mediana* s. longitudinalis *posterior,* getrennt. Dort, wo die Funiculi graciles an die untere Ecke der Fovea rhomboidea herantreten, weichen sie ein wenig nach beiden Seiten auseinander und schwellen zugleich an, indem sie auf diese Weise die beiden Keulen, *Clavae,* bilden. Die letzteren sind somit zu beiden Seiten des Calamus scriptorius gelegen. Der spitze Winkel zwischen den beiden Clavae wird mitunter durch den bereits S. 403 erwähnten

dreiseitigen *Obex* ausgefüllt. Am oberen Ende des Funiculus cuneatus schimmert nicht selten die graue Hintersäule durch; diese Stelle wird als *Tuberculum cinereum* bezeichnet.

VIII. Die Nervencentren und Faserbahnen der weissen und grauen Hirnsubstanz.

Das Gehirn ist nicht aus einem gleichartigen Gewebe zusammengesetzt, sondern an dem Aufbau desselben beteiligen sich zwei Substanzen, welche man als weisse und graue Substanz von einander unterschieden hat. Die weisse Farbe der ersteren rührt im Wesentlichen daher, dass in derselben markhaltige Nervenfasern verlaufen, welche durch ein Gerüst von Neurogliasubstanz zusammengehalten werden. Die graue Substanz, welche übrigens nebenbei alle möglichen gelblichen, rötlichen, bräunlichen, ja sogar schwarzbraunen Nuancen zeigen kann, besteht, abgesehen von einer geringen Menge von feinkörniger Neuroglia, ebenfalls aus Nervenfasern, welche jedoch meist erheblich feiner sind, nicht überall Nervenmark besitzen und ausserdem ein wirres Flechtwerk bilden Endlich ist die graue Substanz gegenüber der weissen durch die zahlreichen daselbst vorkommenden Ganglienzellen und ihren grösseren Reichtum an Blutgefässen ausgezeichnet.

1. Das Grosshirn.

Im Grosshirn findet sich die graue Substanz zunächst an der ganzen äusseren Oberfläche als ein etwa 2—3 mm dicker Überzug vor, welchen man als graue Rinde bezeichnet. Grössere Massen von grauer Substanz sind ferner in Gestalt der Grosshirnganglien (s. S. 399) etwas oberhalb der Hirnbasis vorhanden. Sie entstehen aus einer Verdickung des Bodens des Vorderhirnbläschens und ragen anfangs zum grössten Teile frei in den Ventrikelraum hinein; später aber werden sie so von weisser Substanz umschlossen, dass nur noch ein kleiner Teil derselben von dem Ventrikel aus sichtbar ist. Diese weissen Massen trennen sie auch von der Hirnrinde, so dass der ursprüngliche Zusammenhang zwischen dieser und den Ganglien fast ganz verloren geht. Da die letzteren somit von aussen nicht gesehen werden können, studiert man ihre Ausbreitung und Gestalt an Schnitten, welche man in horizontaler und frontaler Richtung durch das Grosshirn legt. Die Ganglien bilden ursprünglich eine einzige graue Masse, später aber werden sie von weissen Markfasern durchsetzt, so dass sie, be-

sonders auf frontalen Schnitten, ein streifiges Aussehen haben, weshalb sie in ihrer Gesamtheit auch als Streifenkörper, *Corpus striatum,* bezeichnet werden. An dem Streifenkörper unterscheidet man nun wieder zwei grosse Anhäufungen von grauer Masse, welche nach ihrer Form als Schwanzkern, *Nucleus caudatus*, und Linsenkern, *Nucleus lentiformis*, unterschieden werden.

Der Schwanzkern hat eine birnförmige Gestalt; man hat an ihm ein vorderes dickes Ende, den Kopf, *Caput*, sodann ein Mittelstück, den Körper, *Corpus*, und endlich ein schmal ausgezogenes Ende, den Schwanz, *Cauda*, unterschieden. Diese drei Abschnitte liegen nicht in einer Ebene, sondern der ganze Kern st derartig gekrümmt, dass der Kopf und Körper mit der Convexität nach vorn, bezw. oben, der Schwanz dagegen nach hinten, bezw. abwärts gerichtet ist. Der Kopf ist zum Teil im Vorderhorne des Seitenventrikels sichtbar, der Körper, ebenfalls teilweise, in der Pars centralis, während der Schwanz des Schwanzkernes in der oberen Wand des Unterhornes (der Concavität des letzteren entsprechend) verläuft.

Vom hinteren Abschnitte des Nucleus caudatus umfasst, an der lateralen Seite des Schwanzkernkopfes und des Thalamus opticus, medial von der Insula Reilii liegt der zweite länglich geformte graue Körper, der Linsenkern, *Nucleus lentiformis.* Derselbe zeigt sich auf Horizontalschnitten biconvex mit einer stärkeren Krümmung an der medialen Seite; auf Frontalschnitten erscheint er annähernd keilförmig mit lateral gelegener Basis und medianwärts gekehrter Schneide. Man unterscheidet an ihm auf dem Querschnitte drei verschieden gefärbte, vertical gestellte Zonen, das rötlich graue äussere Glied, *Putamen* (Schale), und das mittlere und innere Glied, beide von mehr gelblicher Farbe, daher auch zusammen als *Globus pallidus* bezeichnet. Sein vorderes Ende hängt durch eine schmale graue Brücke mit dem Nucleus caudatus zusammen. Lateral vom Linsenkerne befindet sich wiederum ein bandartiger Streifen von grauer Substanz, die Vormauer oder der Bandkern, *Claustrum* s. Nucleus taeniaeformis, welcher nur durch eine schmale Brücke weisser Substanz von der grauen Rinde der Insula Reilii getrennt ist. Eine vierte grössere Anhäufung von grauer Substanz, der Mandelkern, *Nucleus amygdalae*, ist lediglich als verdickte Partie der Hirnrinde aufzufassen, welche unterhalb des Linsenkernes gelegen und entsprechend dem hinteren Ende der (gleichfalls grauen) *Substantia perforata ant.* am stärksten entwickelt ist. Mit der letzeren hängen übrigens an einzelnen Stellen nicht

allein der Mandelkern, sondern auch der Linsenkern und das Claustrum durch graue Brücken zusammen, welche noch auf den erwähnten Ursprung der grauen Massen hinweisen. Das *Trigonum*, der *Tractus* und *Bulbus olfactorius* sind ebenfalls aus grauer Substanz gebildet: man kann dieselben auch als Teile eines vorgeschobenen, aber beim Menschen verkümmerten Gehirnlappens, des sogen. Riechlappens, *Lobus olfactorius*, auffassen.

Die weisse Substanz des Grosshirnes füllt die Zwischenräume zwischen der grauen Rinde und den eben beschriebenen grauen Massen aus. Auf einem Horizontalschnitte in Höhe der oberen Balkenfläche bildet sie ein mächtiges ovales Feld, das *Centrum semiovale* (Vieussenii), welches medianwärts mit den Querfasern des Balkens zusammenhängt. Denjenigen Teil der weissen Substanz, welcher den Linsenkern umgibt, hat man als Linsenkapsel bezeichnet und an der letzteren wiederum die *Capsula interna* und die *Capsula externa* voneinander unterschieden. Die Capsula interna trennt den Linsenkern von dem Kopfe des Nucleus caudatus und dem Thalamus opticus, während die Capsula externa zwischen Linsenkern und Claustrum gelegen ist. Von besonderer Wichtigkeit ist die innere Linsenkapsel: den zwischen dem Linsenkerne und Schwanzkerne gelegenen Abschnitt derselben bezeichnet man als vorderen Schenkel, den zwischen Linsenkern und Sehhügel gelegenen Teil als hinteren Schenkel. Die Grenze zwischen beiden Schenkeln, das sog. Knie der Kapsel, entspricht dem am meisten medianwärts gelegenen Punkte, der sog. Spitze des Linsenkernes. In der inneren Kapsel laufen, dicht gedrängt, eine Reihe von wichtigen Bahnen, sodass bereits kleine Laesionen dieser Stelle schwere Störungen nach sich ziehen. Diese sind: 1) die motorischen (psychomotorischen) Extremitäten- oder Pyramidenbahnen, 2) die centralen Bahnen des Facialis und Hypoglossus, 3) die sensiblen (psychosensorischen) Bahnen, 4) die Sehstrahlung aus dem Hinterhauptlappen und 5) die Grosshirn-Brückenbahnen. Die Bahnen des Facialis und Hypoglossus liegen im Knie, die Pyramidenbahnen in der Mitte des hinteren Schenkels, mehr vorn die der oberen, mehr hinten die der unteren Extremität, die sensiblen Bahnen am Ende des hinteren Schenkels. Über die Sehstrahlung wird Näheres beim Opticus, über die Grosshirnbrückenbahnen S. 412 erwähnt werden.

Die in der weissen Substanz gelegenen Nervenfasern kann man in drei Gruppen trennen, nämlich: 1) Fasern, die in ein und derselben Hemisphäre verlaufen, 2) solche, die von einer

Hemisphäre zur anderen ziehen, und endlich 3) solche, die von der Grosshirnrinde entweder zu den Grosshirnganglien oder durch Vermittelung der Brücke zu dem Kleinhirn und zu der Medulla gelangen.

1. In ein und derselben Hemisphäre werden benachbarte Bezirke der Rinde verbunden durch die sog. Associationsfasern, welche an dem Gehirne des Neugeborenen kaum vorhanden, an dem des entwickelten Menschen sehr zahlreich sind. Sie wachsen demnach mit der Entwickelung der Intelligenz und bilden wahrscheinlich die Unterlage für die combinierten Leistungen im Denken, Empfinden und Handeln. Die Fasern, welche benachbarte Bezirke verbinden, heissen *Fibrae arcuatae cerebri* s. propriae. Bahnen, die entferntere Bezirke verbinden, sind die Zwinge, *Cingulum*, deren Fasern um den Balken herumziehen; das obere Längsbündel oder Bogenbündel, *Fasciculus longitudinalis superior* s. Fasciculus arcuatus, welches oberhalb der Grosshirnganglien vom Stirn- zum Hinterhauptlappen verläuft; das Hakenbündel, *Fasciculus uncinatus*, welches von der unteren Stirnwindung um die Fossa Sylvii herum zur Spitze des Schläfenlappens zieht; endlich das untere Längsbündel, *Fasciculus longitudinalis inferior*, welches vom Hinterhauptlappen zum Schläfenlappen verläuft, indem es die untere Wand des Hinter- und Unterhornes bilden hilft.

2. Von einer zur anderen Hemisphäre verlaufen die sog. Commissuren. Die Hauptcommissur, von den Engländern *great commissure* genannt, ist der Balken, welcher in seiner mächtigen Entfaltung dem Menschen eigentümlich ist. Die Ausstrahlung der Balkenfasern erfolgt nach lateralwärts, nach vorn, nach hinten und nach unten. Die meisten Fasern verlaufen in der Frontalebene in einem ventralwärts convexen Bogen *(Radiatio corporis callosi)* von einem zum anderen Scheitellappen, *Pars parietalis*, ferner noch vom Stirn- zum Stirn-, *Pars frontalis*, und vom Hinterhaupt- zum Hinterhauptlappen, *Pars occipitalis*. Da die letzeren beiden Lappen aber weiter nach vorn resp. hinten reichen als der Balken, so hat man die vom Balkenknie nach vorn in den Stirnlappen ziehende Strahlung früher auch als *Forceps minor*, kleine Zange, die vom Balkenwulst nach hinten in den Hinterhauptlappen hineinstrahlenden Fasern dagegen als *Forceps major*, grosse Zange, besonders bezeichnet. Letztere bedingt den *Bulbus cornu posterioris* (S. 400). Endlich läuft noch ein Faserzug, das *Tapetum*, vom hinteren Ende des Balkens unter einem nach aussen und unten convexen Bogen nach vorn in den Schläfenlappen hinein, indem es auf diesem Wege

zum Teil das Dach bzw. die laterale Wand des Hinter- und Unterhornes bildet.

Von den übrigen Commissuren ist die *Commissura anterior* beim Menschen nicht stark entwickelt. Sie liegt zwischen der Lamina terminalis und den Columnae fornicis und strahlt von hier nach hinten und unten, transversal den Boden des Corpus striatum durchsetzend, in die Rinde des Schläfenlappens hinein. Bei Tieren mit grossen Lobi olfactorii ist sie sehr stark entwickelt und wird daher auch Riechcommissur genannt. Die *Commissura posterior* ebenfalls transversal zwischen Zirbeldrüse und Aquaeductus gelegen, ist dem Balken und der vorderen Commissur nicht gleichwertig, da sie nicht wie die beiden letzteren entsprechende Punkte der Grosshirnrinde verbindet. Ihre Fasern sind in ihrer Bedeutung und ihrem weiteren Verlaufe noch nicht erkannt. Ein Teil kommt nach MEYNERT aus der Tiefe des Thalamuskernes und geht durch die Commissur auf die andere Seite hinüber, um dort wahrscheinlich im hinteren Längsbündel zum Kern des Oculomotorius zu verlaufen. Auch die *Commissura media* s. mollis ist keine Commissur im eigentlichen Sinne des Wortes, da sie fast nur aus grauer Substanz besteht, welche die beiden Seitenwände des dritten Ventrikels verbindet, sie heisst daher jetzt besser *Massa intermedia*.

3. Die Fasern, welche von der Rinde abwärts ziehen, fasst man unter dem Namen Stabkranz, *Corona radiata*, zusammen. Ein grosser Teil derselben geht zum Sehhügel und wird als *Radiatio thalami optici* bezeichnet. Die letzteren Fasern convergieren in ihrem Laufe von der Rinde nach verschiedenen Punkten des Thalamus und treten als dichte Bündel, Sehstiele oder Thalamusstiele, in denselben ein. Diese Stiele werden als ein vorderer, oberer, hinterer und unterer unterschieden und beim Thalamus opticus näher beschrieben (s. d. Tafel, blaue Linien zum Thalamus). Die übrigen Stabkranzfasern ziehen von der Rinde hauptsächlich durch die innere Linsenkapsel abwärts. Von ihnen sind die wichtigsten: a) die psychomotorischen, Pyramiden- oder Extremitätenbahnen. Diese (s. die Tafel, rote Linien) kommen von den beiden Centralwindungen und dem Lobus paracentralis, laufen durch die innere Linsenkapsel, den Fuss der Grosshirnstiele, den mittleren Abschnitt der Brücke, bilden sodann die Pyramiden und gehen endlich in der Decussatio pyramidum zum grössten Teile in die Pyramidenseitenstränge des Rückenmarkes (der anderen Seite) über. Ein geringerer Teil läuft ungekreuzt als Pyramidenvorderstrang weiter und tritt erst durch die Commissura anterior alba des Rücken-

markes auf die andere Seite hinüber. Hier setzen sich sowohl die aus dem Pyramidenvorder- wie die aus dem Pyramidenseitenstrange stammenden Fasern in Beziehung zu den Ganglienzellen des Vorderhornes, aus denen bekanntlich die motorischen Wurzeln des Rückenmarkes ihren Ursprung nehmen. b) Die Grosshirn-Brückenbahnen (s. die Tafel, grüne Linien), von denen man eine vordere und hintere unterscheidet. Die vordere besteht aus Fasern, welche von der Rinde des Stirnlappens (Frontalzone) convergierend zum vorderen Schenkel der Linsenkapsel und von hier durch den Pes pedunculi zur Brücke ziehen. Die Fasern der hinteren Grosshirnbrückenbahn gehen von der Rinde des Hinterhaupt- und Schläfenlappens (Temporo-Occipitalzone) durch den hinteren Schenkel der Linsenkapsel und den Grosshirnstiel ebenfalls zur Brücke. Hier hängen beide Bahnen höchstwahrscheinlich durch Vermittelung der Brückenkerne mit Fasern zusammen, welche von diesen Kernen aus durch die Raphe pontis in den Brückenschenkeln der entgegengesetzten Seite zu der Rinde der Kleinhirnhemisphären verlaufen (Kleinhirnbrückenbahn). c) Die sensiblen Bahnen (s. die gelben Linien der Tafel). Aus der Rinde des Scheitellappens gelangen Fasern durch den hinteren Abschnitt der inneren Kapsel nach abwärts, nicht in den Fussteil der Grosshirnstiele wie die beiden vorigen, sondern in den dorsalen Abschnitt derselben, welchen man als Haube, *Tegmentum* (s. S. 395), bezeichnet hat. In ihrer Gesamtheit bilden sie die Haubenstrahlung. In der Haube und weiter abwärts finden wir sie in einem Zuge von Längsfasern wieder, welche man als Schleife, *Lemniscus* s. Laqueus, bezeichnet und über den später Näheres gesagt werden wird. Ähnlich wie die psychomotorischen Bahnen gelangen auch die sensiblen schliesslich nach einer allerdings dorsal von den Pyramiden gelegenen Kreuzung (Schleifen- oder hintere Pyramidenkreuzung) zu den Kernen am cerebralen Ende der Hinterstränge des Rückenmarkes (*Nucleus funiculi gracilis* und *cuneatus*). Diese Kerne stehen wieder ihrerseits mit den Fasern der Hinterstränge in Verbindung, welche durch die hinteren Wurzeln aus dem Rückenmarke austreten und zu den Spinalganglien gehen, von denen aus wiederum sensible Fasern nach der Peripherie weiter verlaufen. Der Goll'sche Strang des Rückenmarkes (s. daselbst) enthält die Fasern für die untere, der Burdach'sche diejenigen für die obere Extremität. d) Die centralen Bahnen des Facialis und Hypoglossus. Sie ziehen vom unteren Ende der vorderen Centralwindung durch das Knie der Linsenkapsel zunächst in den Fuss der Hirnschenkel hinein, um sodann

dicht hinter (dorsal von) der Brücke in dem Schleifenteil der Haube durch die Raphe auf die andere Seite hinüber zu treten, wo sie in den entsprechenden Kernen (VII. und XII.) am Boden der Rautengrube enden.

2. Der Hirnstock.

Am Hirnstock ist die mächtigste Anhäufung von grauer Substanz durch den Sehhügel, *Thalamus opticus* (s. S. 399) gebildet, dessen obere Fläche allerdings von einer dünnen Lage weisser Substanz, dem *Stratum zonale*, überzogen ist, während die mediale dem III. Ventrikel zugekehrte Fläche gänzlich eine graue Färbung zeigt. Die umgebende weisse Substanz dringt in schmalen Zügen in die graue hinein, wo sie sich netzartig auflöst. Durch diese weissen Züge wird die graue Substanz in drei Abteilungen geschieden, welche man als medialen, lateralen und vorderen Kern, *Nucleus medialis*, *lateralis* und *anterior thalami*, bezeichnet hat. Der mediale bildet die Seitenwand des dritten Ventrikels. Er verdickt sich hinten zum Pulvinar, neben welchem medial in dem sog. *Trigonum habenulae* (dem kleinen dreieckigen Felde zwischen dem Pulvinar, der Taenia medullaris und dem oberen Hügelpaar) noch ein besonderer kleiner grauer Kern, der *Nucleus habenulae*, gelegen ist. Der laterale, grösste Thalamuskern ist nach aussen gegen die Capsula interna nicht scharf abgegrenzt, sondern von vielen weissen Fasern durchbrochen (Gitterschicht). Der kleine vordere endlich entspricht dem Tuberculum anterius des Thalamus und schiebt sich nach hinten zwischen die beiden anderen hinein.

Die Verbindungen des Thalamus gehen hauptsächlich nach drei Richtungen, erstens nach der Rinde, zweitens nach dem Tractus opticus und drittens nach der Haube. Die Verbindungen nach der Rinde sind die beim Stabkranze erwähnten Thalamusstiele. Der vordere Stiel des Thalamus geht von der Frontalzone zum vorderen und lateralen Kerne, der obere Stiel aus der Parietalzone zum lateralen und inneren Kerne, der hintere aus der Temporo-occipitalzone zum lateralen Kerne. Zu diesen kommt noch ein unterer oder innerer Stiel, welcher vom Gyrus hippocampi des Schläfenlappens zum vorderen Kerne geht (s. d. Tafel No. 2). Vor diesem Stiele läuft ferner in gleicher Richtung eine Verbindung vom Globus pallidus zum vorderen Kerne, die Linsenkern-Thalamusbahn (s. d. Tafel No. 1). Schliesslich können wir noch eine Bahn anreihen, von welcher es zweifelhaft

geworden ist, ob sie so innige Beziehungen zum Thalamus hat, wie man früher allgemein annahm. Diese Bahn läuft im Fornix vom Gyrus hippocampi aus um den Thalamus herum und heisst daher die Fornixbahn. Sie stellt wahrscheinlich eine Verbindung des Uncus, welcher der Sitz des Riechcentrums ist, mit dem Lobus olfactorius dar. Die Verbindungen des Thalamus zum Tractus opticus und Tegmentum sind weiter unten bei diesen beschrieben.

Über die physiologische Bedeutung der bisher besprochenen grossen Hirnganglien, des Thalamus, des Nucleus caudatus und Nucleus lentiformis, ist man noch im Unklaren. Der Thalamus opticus hat vielleicht weniger, als es in seinem Namen liegt, mit dem Sehen zu tun, wenn ihm auch, besonders seinem hinteren Ende, dem Pulvinar, innige Beziehungen zum Sehacte nicht abzusprechen sind, wie wir bei der Beschreibung des Opticus weiterhin erfahren werden. Auffallend sind seine zahlreichen Verbindungen mit der ganzen Rindenfläche. Durch diese werden, wie man annimmt, psychische Erregungen zum Thalamus geleitet, die von dort zu den motorischen Hirn- und Rückenmarknerven weiter befördert und von den letzteren zum Ausdruck gebracht werden. Dem Experimente ist der Thalamus wegen seiner verborgenen Lage schwer zugänglich. Verletzungen desselben haben, wenn sie oberflächlich sind, keinen Effekt, wenn sie tiefer gehen, Störungen der Motilität. besonders der zweckmässigen Bewegungen und der Inspiration, zur Folge. Daneben treten auch Störungen im Gesichtsinne ein. Beim Nucleus caudatus und lentiformis hat sich herausgestellt, dass sie, wenngleich viele Fasern von der Rinde in sie hineintreten, doch keine direkten Verbindungen mit derselben haben, denn diese Fasern ziehen nur durch sie hindurch. Beide Ganglien senden vielmehr, ähnlich der Hirnrinde, Fasern nach abwärts, von denen später beim Mittelhirne die Rede sein wird. Man hat diese beiden Kerne ebenfalls in Beziehung zu dem motorischen Apparat gesetzt. Zerstörung der Linsenkerne lässt nach NOTHNAGEL das Versuchstier vollständig stumpf und apathisch dasitzen, selbst das ins Maul gesteckte Futter wird nicht genommen. Eine Verletzung im vorderen Teile des Nucleus caudatus veranlasst das Tier bis zur Erschöpfung nach vorn zu laufen, weswegen NOTHNAGEL diese Stelle *Nodus cursorius* nannte. Die möglichst totale Zerstörung des Nucleus caudatus bewirkte nach demselben Autor erhöhte Erregbarkeit auf Sinneseindrücke, die das Tier zu scheuen Lauf- und Sprungbewegungen veranlassten. Ausserdem hat man nach Verletzung des

Nucleus caudatus Temperaturerhöhungen bemerkt, die nur langsam wieder abfallen.

Auch die übrigen Wände des dritten Ventrikels, die *Lamina terminalis*, das *Tuber cinereum* und die *Substantia perforata posterior* bestehen aus grauer Substanz. Die *Corpora mammillaria* dagegen sind äusserlich von weissen Markfasern überzogen und werden daher auch *Corpora candicantia* oder *Globi medullares* genannt. Im Innern bestehen sie aus grauer Substanz, *Nuclei corporis mammillaris*, welche je eine mediale und laterale Gruppe von Ganglienzellen zeigt. Der weisse Überzug wird von einer Fortsetzung der *Columnae fornicis* gebildet, deren Fasern zum Teil in der grauen Substanz enden. Aus dem medialen Kerne zieht ein Bündel (s. d. Tafel No. 3) zum Tuberculum anterius (vorderen Kern) des Thalamus, das Vicq d' Azyr'sche Bündel[1]), *Fasciculus thalamomammillaris*, dem sich auch schleifenförmig umbiegende Fasern der Columnae fornicis zugesellen. Aus dem lateralen, zum Teil auch aus dem medialen Kerne ziehen Fasern, die sogen. Haubenbündel des Corpus mammillare, *Fasciculi pedunculomammillares*, weit nach abwärts in die Haube hinein; sicher lassen sich dieselben jedoch nur bis zur Brücke verfolgen.

Weiterhin sind zunächst die Grosshirnstiele, *Pedunculi cerebri*, zu betrachten. Sie bestehen aus einem an der Hirnbasis sichtbaren ventralen Abschnitte von weisser Substanz, dem Hirnschenkelfusse oder Grundteile, *Basis* s. Pes *pedunculi*, und einem dorsalen, aus grauer und weisser Masse zusammengesetzten, unter dem Aquaeductus cerebri liegenden Abschnitte, der Haube, *Tegmentum*. Beide sind durch eine schon makroskopisch deutliche, rauchgraue Ganglienmasse, die *Substantia nigra (Soemmerringi)*, geschieden. Der Hirnschenkelfuss setzt sich nach oben in die Capsula interna, nach unten in die Brücke fort. Er wird in seinem mittleren Abschnitte gebildet von den Pyramidenbahnen, in seinem medialen von der vorderen Grosshirn-Brückenbahn und in seinem lateralen Teile von der hinteren Grosshirn-Brückenbahn. Der mediale Teil der Pyramidenbahn im Besonderen wird in der cerebralen Partie des Hirnschenkelfusses noch durch die centralen Bahnen der letzten motorischen Hirnnerven (V—XII) eingenommen, welche jedoch weiter spinalwärts zunächst an der

---

[1]) Das ganze Vicq d'Azyr'sche Bündel wurde früher als eine direkte Fortsetzung der Fornixfasern betrachtet, weswegen man dasselbe auch als *Radix descendens*, die Columna fornicis dagegen als *Radix ascendens* des Fornix bezeichnete.

ventralen Seite der Hirnschenkels nach medianwärts, sodann an der medialen Seite desselben nach dorsalwärts ziehen, um schliesslich in der Haube zum medialsten Teile der Schleife zu werden. Diese Bahn wird daher als Bündel vom Fuss zur Haube bezeichnet. Im Anschlusse an die Beschreibung des Hirnschenkelfusses möge hier noch erwähnt werden, dass derjenige Teil der Hirnsubstanz, welcher die Hirnschenkel gleich nach ihrem Eintritte in die Hemisphären, bei ihrem Übergange in die innere Kapsel, von vorn umfasst, als Substantia innominata oder Hirnschenkelschlinge, *Ansa peduncularis*, bezeichnet wird. Die Hirnschenkelschlinge wird hauptsächlich von dem schon erwähnten unteren Stiele des Thalamus und der S. 418 näher zu beschreibenden Linsenkernschlinge gebildet (s. Tafel, wo diese beiden sich kreuzen, ventral von der Spitze des Linsenkernes und dem Thalamus). Was nun den zweiten oben erwähnten Abschnitt des Pedunculus, die sogen, Haube, betrifft, so muss hier zunächst vorausgeschickt werden. dass man diesen Ausdruck keineswegs nur für den dorsalen Teil der Hirnschenkel, sondern für den ganzen Abschnitt des Hirnstockes gebraucht, welcher ventral unter dem Thałamus am dritten Ventrikel beginnt und sich dann dorsal von dem Hirnschenkelfusse und der Brücke bis in die Medulla oblongata erstreckt, so dass derselbe zum Teil den Boden des III. Ventrikels, sowie den des Aquaeductus und des IV. Ventrikels bildet. Besser müsste er somit als Haubenregion bezeichnet werden. Das obere (vordere) Ende dieser Gegend unter dem Thalamus wird auch *Regio subthalamica* s. *hypothalami* genannt. In ihr findet sich jederseits ein hellbraunes, etwa 1 cm langes, linsengrosses Ganglion, der Luys'sche Körper, *Nucleus hypothalamicus,* welches durch seinen grossen Reichtum von Capillargefässen ausgezeichnet ist. Die Fasern der Regio subthalamica, soweit sie entwirrt sind, gehören dem Haubenbündel zum Corpus mammillare (S. 415) und der Linsenkernschlinge an. Hinter (unterhalb dieser Gegend) beginnt durch das Auftreten der bereits erwähnten Substantia nigra, welche sich bis zur Brücke erstreckt, die schärfere Scheidung von Fuss und Haube. Hier ist auch jederseits medial vom Ende des Luys'schen Körpers, in dem Gebiete der eigentlichen Haube (also bereits in der Substanz des Pedunculus), ein länglich ovaler Körper, der rote Kern oder Haubenkern, *Nucleus ruber* s. tegmenti, gelegen, der auf dem Querschnitte etwa erbsengross und von einer rotbraunen Farbe erscheint, welche durch pigmentierte kleine Ganglienzellen hervorgerufen wird. Diese Zellen sind zwischen die aufgelösten Fasern eines dicken, rundlichen

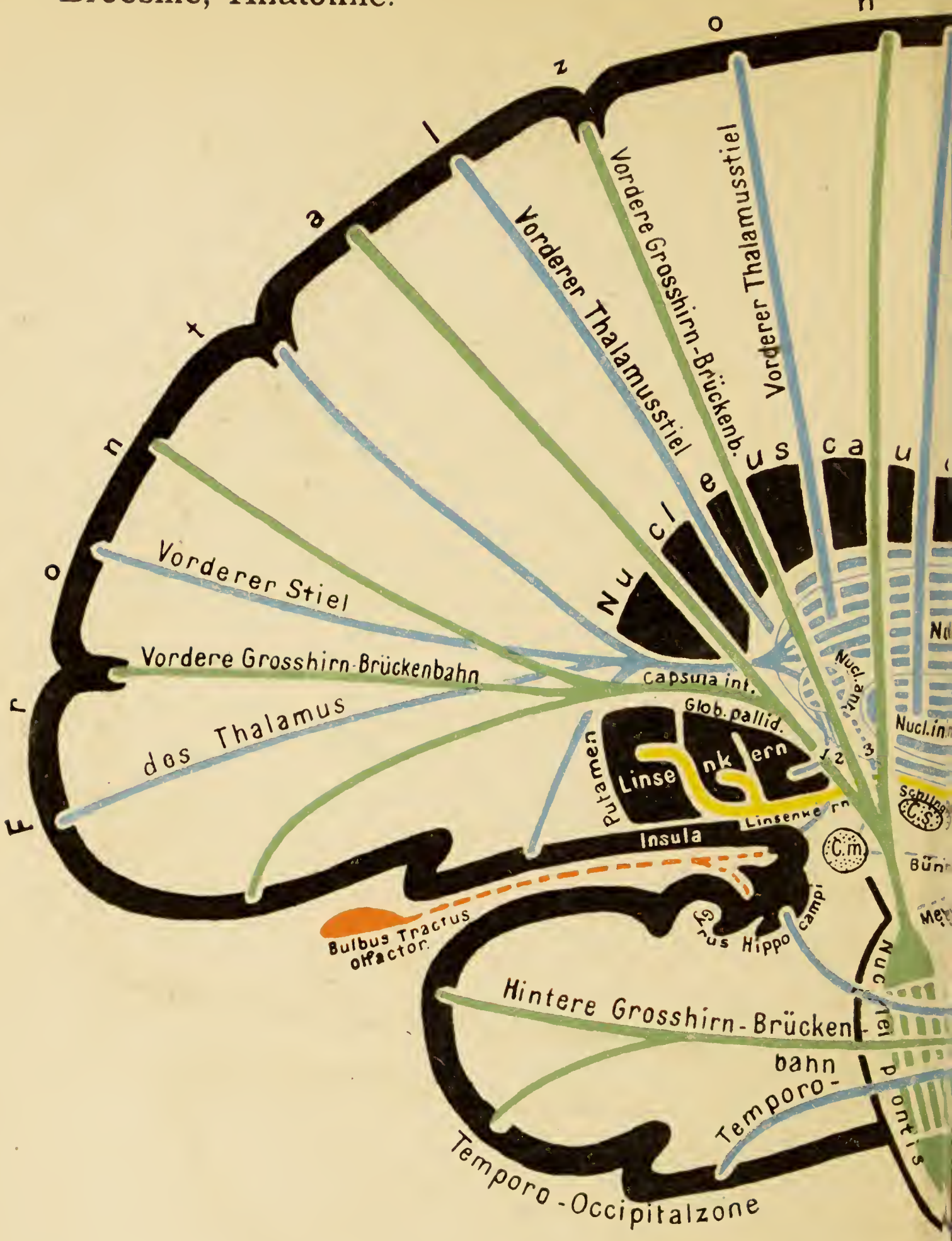

Abkürzungen.

1. Linsenkern-Thalamusbahn.
2. Unterer Stiel des Thalamus.
3. Vicq d'Azyr'sches Bündel.

III. Kern d. Oculomotorius.
IV. „ „ Trochlearis.
VI. „ „ Abducens.
B.St. Burdach'scher Strang.
C. Centralcanal.
C. gen. later. Corpus geniculatum laterale.
C. m. Corpus mammillare.
Corp. qdr. Corpus quadrigeminum.
C.s. Corpus subthalamicum.
F. a. e. p. Fibrae arcuatae externae posteriores.
F. a. i. Fibrae arcuatae internae.
Form. retic. Formatio reticularis.
G. St. Goll'scher Strang.
H. H. Hinterhorn.
Klh. S. Kleinhirn-Seitenstrang.
Lam. med. thl. Laminae medullares thalami.
N. r. Nucleus ruber.
P. S. Pyramiden-Seitenstrang.
P. V. Pyramiden-Vorderstrang.
S. Seitenstrangrest.
S. G. Seitliche Grenzschicht.
S. n. Substantia nigra.
V. H. Vorderhorn.
V. R. Vorderstrang-Rest.
× Kreuzung, Uebergang der Fasern von einer Seite auf die andere.

Fischer's med. Buchhandlung
H. Kornfeld.

Hirnschema modificiert nach Flechsig.

Faserbündels, des Bindearmes, eingelagert, welcher von spinalwärts in den roten Kern hineinzieht. Diese Bindearme (nicht zu verwechseln mit den Bindearmen der Vierhügel) kommen, jederseits einer, aus dem Nucleus dentatus des Kleinhirnes, verlaufen, äusserlich als *Brachia conjunctiva* (Crura cerebelli ad Corpus quadrigeminum) sichtbar, nach vorn bis unter die Vierhügel, wo sie jedoch nicht in diese eintreten, sondern sich in die Haube einsenken, indem sie zugleich median- und ventralwärts ziehen. In der Medianebene, ventral vom Aquaeductus, bereits in der Höhe der hinteren Vierhügel kreuzen sie sich (Bindearmkreuzung, *Decussatio brachii conjunctivi*) und jeder zieht auf der anderen Seite noch eine kleine Strecke cerebralwärts in den roten Kern hinein. Diese Fasern treten dann wieder aus dem letzteren heraus und gehen schliesslich in folgenden kleinen Bündeln cerebralwärts: 1) als ein Teil der sogen. Haubenstrahlung nach dem Scheitellappen (s. S. 412), 2) als Faserzüge nach dem ventralen Teile des Thalamus, die sogen. *Laminae medullares thalami* und 3) als ein Teil der Linsenkernschlinge (s. d. Tafel). Die Linsenkernschlinge, *Ansa lenticularis,* wird gebildet von Fasern, welche aus dem Nucleus caudatus und dem Nucleus lentiformis kommen, sich an der ventralen Fläche des letzteren sammeln und ventral von der Spitze desselben nach medianwärts zur Regio subthalamica ziehen. In dieser verlieren sie sich, indem sie zum Teil in den roten Kern, zum Teil in die mediale Schleife ziehen. So hängen durch den roten Kern (ähnlich wie durch die Nuclei pontis bei den Grosshirn-Brückenbahnen) Bezirke des Grosshirnes mit dem Kleinhirn zusammen. Endlich zieht an der medialen Seite des roten Kernes von dorsal- nach ventralwärts absteigend ein grobfaseriges Bündel vorbei, das Meynert'sche Bündel, *Fasciculus retroflexus*: dasselbe geht vom *Nucleus habenulae* zu einem beim Menschen unbedeutenden Ganglion, *Ganglion interpedunculare,* welches zwischen den Hirnschenkeln im spinalen Ende der Substantia perforata posterior liegt.

Der am meisten dorsalwärts gelegene Abschnitt der Haube umgibt in Gestalt des sogen. centralen Höhlengraues, *Stratum griseum centrale,* den Aquaeductus Sylvii. Im ventralen Abschnitte des letzteren neben der Mittellinie liegen die Kerne vom III. und IV. Hirnnerven. Nach aussen von diesen Kernen, etwas mehr dorsal, finden sich bereits die Kerne und Fasern der absteigenden Quintuswurzel, *Radix descendens quinti,* welche sich von hier bis zu dem in der Brücke gelegenen Trigeminuskern erstrecken,

wo sie sich den übrigen Wurzelfasern des letzteren Nerven zugesellen und mit austreten. Ebenfalls in der Gegend des Oculomotoriuskernes beginnt das hintere Längsbündel (s. w. u.), welches dicht neben der Medianebene (Raphe) ventral von den Augenmuskelkernen liegt. Das Dach des Aquaeductus wird gebildet von den Vierhügeln (S. 402). Das vordere Paar, *Colliculi superiores,* derselben ist von weissen Fasern, dem oberflächlichen Mark, *Stratum zonale,* überzogen. Im Innern besteht es aus grauer Substanz, *Stratum griseum colliculi superioris,* kleinen Ganglienzellen, die von feinen Fasern umgeben sind. Ventral von der grauen Masse liegt eine weisse Schicht, welche es vom centralen Höhlengrau trennt, das sogen. tiefe Mark, *Stratum album profundum.* Die Fasern desselben ziehen in schönen Bögen ventralwärts um den Aquaeductus herum und gelangen zum Teil in die mediale Schleife (s. d. Tafel, wo diese unterbrochen), zum Teil kreuzen sie sich mit den Fasern der anderen Seite ventral vom centralen Höhlengrau und nehmen einen unbekannten Verlauf (fontaineartige Haubenkreuzung von FORFL). Äusserlich sichtbar tritt aus dem vorderen Vierhügel nach lateralwärts der vordere Bindearm, *Brachium quadrigeminum anterius,* heraus, in welchem erstens Fasern vom Occipitallappen (vom Sehcentrum) durch die innere Linsenkapsel zu den Zellen des vorderen Vierhügels und zweitens Fasern vom vorderen Vierhügel zum Tractus opticus, teils direkt, teils in der Bahn des Corpus geniculatum laterale, verlaufen. Das hintere Hügelpaar, *Colliculi inferiores,* beim Menschen ziemlich gross und ebenfalls von einer weissen Schicht überzogen, enthält einen Kern, *Nucleus colliculi inferioris,* der durch den hinteren Bindearm, *Brachium quadrigeminum inferius,* wahrscheinlich in ganz ähnlicher Weise zu der Grosshirnrinde und zum Tractus opticus (durch das Corpus geniculatum mediale) in Beziehung tritt.

An die Pedunculi schliesst sich spinalwärts die Brücke, *Pons (Varoli),* an, an welcher man einen ventralen Abschnitt, Brücke im engeren Sinne, in den der Fussteil des Hirnschenkels eintritt, und einen dorsalen Brückenteil der Haube, *Pars dorsalis pontis,* unterscheidet (s. d. Querschnitt Fig. 2). Den letztgenannten Abschnitt, also den Brückenteil der Haube, bilden nun drei Teile, nämlich: 1) die Schleife, *Lemniscus* s. Laqueus, welche am meisten ventral gelegen ist und einen breiten aber wenig tiefen Zug von Längsfasern darstellt; 2) die *Formatio reticularis,* eine ziemlich breite Schicht von geflechtartigem Aussehen; und 3) das hintere Längsbündel, nach den B. N. A. *Fasciculus longitudinalis*

medialis genannt, welches am meisten dorsal liegt und ein dreikantiges Bündel von Längsfasern bildet.

An der Schleife, von welcher äusserlich am Hirnstock nur ein kleines Stück auf dem *Brachium conjunctivum* in Gestalt eines schrägen Streifens sichtbar ist, unterscheidet man zwei Abteilungen: a) die nahe der Medianebene gelegene mediale Schleife und b) die laterale Schleife. Die mediale oder sensible Schleife (s. d. Tafel, gelbe Linien) setzt sich cerebralwärts zum Teil durch die Linsenkernschlinge in den Linsenkern, zum Teil durch die Haubenstrahlung in den Scheitellappen fort. Wenn man sie nach unten verfolgt, so sieht man, wie sie sich allmählich im transversalen Durchmesser verkleinert, dagegen von ventral- nach dorsalwärts an Höhe zunimmt. Ein Teil ihrer Fasern verlässt sie nach und nach und geht durch die Raphe zu den Kernen der sensorischen bzw. sensiblen Hirnnerven der anderen Seite (zum Trigeminus, Acusticus, Glossopharyngeus und Vagus), der Hauptteil aber findet sich noch zwischen den Oliven und wird als Schleifen- oder Olivenzwischenschicht bezeichnet. Im Bereiche der Oliven verlassen dann wieder eine grössere Zahl von Fasern die Schleife und treten durch die Medianebene (Raphe) in die anderseitige Olive ein, um sie zu durchziehen, ohne jedoch mit ihr in Verbindung zu treten. Am spinalen Ende der Medulla oblongata endlich verlassen noch zahlreichere Fasern die Schleifenschicht und gehen ventral vom Boden des IV. Ventrikels resp. vom Centralkanal auf die andere Seite zu den Kernen am oberen (cerebralen) Ende der Hinterstränge, dem *Nucleus funiculi gracilis* und *funiculi cuneati*, hinüber. Da dieser beiderseitige Übergang dorsal von den Pyramiden stattfindet, hat man ihn als obere Pyramidenkreuzung, oder noch besser als Schleifenkreuzung bezeichnet. Alle Fasern gehen, wenn sie die Schleife verlassen, aus der Längsrichtung in eine transversale über, überschreiten alsbald die Medianebene (die Raphe) und ziehen in mehr oder minder scharfem Bogen zu ihrem Endpunkte. Sie bilden in der Medulla oblongata den grössten Teil der bogenförmigen Fasern, *Fibrae arcuatae* s. arciformes *internae*, welche man auf allen Querschnitten vom Nachhirn bis ins Mittelhirn findet (s. d. Querschnitt Fig. 4). Auf allen diesen Querschnitten sieht man ferner in der Mittellinie einen schmalen Streifen, die schon mehrfach erwähnte Raphe. Dieselbe kommt zustande durch die spitzwinkelige Kreuzung von Fasern, welche von Gebilden der einen Seite zur anderen Seite verlaufen, wo sie meist cerebralwärts emporsteigen. Solche Fasern sind die Fibrae arcuatae internae der

Schleife und der centralen Bahnen der Hirnnerven, in der Brücke die Querfasern zum Kleinhirn, höher oben die Bindearme vom roten Kern zum Kleinhirn. Die laterale oder Acusticusschleife (Mittelhirnschleife nach EDINGER) verliert sich nach oben in dem tiefen Mark unter den Vierhügeln und geht vor allem in den Kern des hinteren Vierhügelpaares über. Nach abwärts erstreckt sich die laterale Schleife nicht so weit als die mediale. Sie löst sich hier in Fasern auf, welche zu dem *Nucleus lemnisci lateralis*, dem *Corpus trapezoideum*, der *Oliva superior*, den *Striae medullares* und dem *Nucleus reticularis tegmenti* ziehen, von denen weiterhin die Rede sein wird. Physiologisch haben wir in der medialen Schleife die Gefühlsbahnen zum Gehirn (psychosensorischen Bahnen) vor uns, die laterale Schleife überträgt Gehörempfindungen in Leistungen des Auges durch Vermittelung des hinteren Hügelpaares.

Über (dorsal von) der Schleife liegt in der Mitte der Haubenregion die sogen. Formatio reticularis (s. d. Querschnitt Fig. 2 und 4), welche aus einem Geflechte von weissen, kurzen Fasern mit eingesprengten kleinen grauen Kernen besteht, die unter dem Sammelnamen *Nucleus reticularis tegmenti* zusammengefasst werden. Das cerebrale Ende der Formatio entspricht der oberen Brückengegend, ihr unteres Ende hängt mit dem Seitenstrangreste des Rückenmarkes zusammen (s. d. Tafel).

Dorsal wiederum von der Formatio reticularis, dicht unter dem Boden des IV. Ventrikels und Aquaeductus, liegt das bereits erwähnte dreikantige Bündel von Längsfasern, welches man als hinteres Längsbündel, *Fasciculus longitudinalis medialis*, bezeichnet (s. d. Querschnitt Fig. 2). Sein oberes Ende lässt sich mit Sicherheit nur bis in die Gegend des Oculomotoriuskernes (vielleicht bis zu den vorderen Vierhügeln) verfolgen, nach abwärts (medullarwärts) reicht es bis zu den unteren Zellhaufen der Substantia reticularis. Das hintere Längsbündel besteht aus gröberen und feineren Fasern. Die gröberen (s. d. Tafel, rote Linie) finden sich auf der Strecke zwischen dem Kerne des Oculomotorius und dem des Abducens und verbinden wahrscheinlich in complicierter Weise (unter teilweiser Kreuzung) die Kerne der motorischen Augennerven untereinander. Die feineren hat man bis in das Vorderstranggrundbündel des Rückenmarkes verfolgt; ihre Bedeutung ist noch nicht erkannt.

Gegenüber den soeben geschilderten weissen Faserzügen ist in dem Brückenteile der Haube die graue Substanz nur spärlich und

zerstreut vorhanden, weiter spinalwärts am Boden des IV. Ventrikels beginnt sie sich in Gestalt der 7 letzten Hirnnervenkerne mächtiger zu entfalten. Ausserdem liegt im vorderen (cerebralwärts gelegenen) Abschnitte vom Boden des IV. Ventrikels, lateral vom hinteren Längsbündel, noch eine Gruppe stark pigmentierter Ganglienzellen, die *Substantia ferruginea*, welche man daselbst durchschimmern sieht, sie lässt den Boden bläulich-grau erscheinen, weshalb diese Stelle als *Locus caeruleus* bezeichnet wird (S. 403).

Im ventralen Abschnitte, der Brücke im engeren Sinne, *Pars basilaris pontis*, finden wir die Fasern des Hirnschenkelfusses wieder, welche daselbst von queren Fasern gekreuzt und mit Kernen untermischt sind. Von den Fasern des Fusses laufen nur die Pyramidenbahnen, *Fasciculi longitudinales* (das mittlere Drittel), in viele grössere und kleinere Bündel gespalten, durch die Brücke hindurch. Die Fasern des äusseren und inneren Drittels vom Hirnschenkelfusse dagegen treten in der Brücke (s. S. 412) durch Vermittelung der Brückenkerne, *Nuclei pontis*, mit Querfasern in Verbindung, welche sich in der Mittellinie *(Raphe pontis)* kreuzen und durch die mittleren Kleinhirnstiele, *Brachia pontis*, zur Rinde der gegenüberliegenden Kleinhirnhemisphäre gehen. Auf diesem Wege wird die Grosshirnrinde einer Seite (durch die bereits erwähnten Grosshirn-Brückenbahnen, Tafel, grüne Linien) mit der Kleinhirnrinde der anderen Seite verbunden; der Zweck dieser Verbindung ist noch nicht erkannt. Der Zusammenhang ist ein so inniger, dass nach der Zerstörung einer Kleinhirnhemisphäre nicht nur die Kleinhirnstiele, sondern auch die zugehörigen Brückenkerne und Grosshirn-Brückenbahnen zu Grunde gehen. Die beim Menschen sehr zahlreichen Querfasern sind in drei Lagen angeordnet, einem *Stratum superficiale, complexum* und *profundum*, und verdecken am unteren Rande der Brücke noch einen besonderen queren Strang von Fasern, das sogen. *Corpus trapezoideum* (Querschnitt Fig. 3), welches man übrigens bei vielen Tieren an der Grenze zwischen Brücke und Medulla zum Teil frei zu Tage liegen sieht. Die Fasern desselben gehen von dem Acusticuskerne zur oberen Olive (s. S. 420) der einen Seite und durch die Schleife und Raphe zu der Olive der anderen Seite. Über seine Bedeutung s. w. u.

In der Medulla oblongata liegen am weitesten ventral, aussen deutlich sichtbar, die Pyramiden (s. S. 406), der Ausdruck der vereinigten Pyramidenbahnen, die sich weiter abwärts an der Decussatio in die Pyramiden-Vorderstrang- und Pyramiden-Seitenstrangbahn trennen. Sie bestehen aus weissen Fasern, die der

Länge nach verlaufen. Vor den Pyramiden verlaufen der Quere nach schmale Faserbündel, die *Fibrae arcuatae externae;* zwischen ihnen liegen die kleinen *Nuclei arcuati.* Von beiden wird beim Corpus restiforme weiter die Rede sein. Seitlich von den Pyramiden sind die bereits früher als Oliven beschriebenen beiden ovalen Erhebungen gelegen, welche die freie Oberfläche eines eigentümlich geformten Gebildes, der sogen. grossen oder unteren Olive, *Oliva inferior,* bilden. Dieselbe zeigt auf Querschnitten in ihrem Innern ein vielfach gewundenes, gezacktes schmales Band, den Olivenkern, *Nucleus olivaris inferior,* welcher aus Gliamasse mit eingestreuten Nervenzellenhäufchen besteht (s. den Querschnitt Fig. 4). In die Peripherie dieses Bandes treten von aussen zahlreiche Fasern (Stratum zonale, Vliess der Olive) ein, welche durch Vermittelung des Corpus restiforme vom Kleinhirn kommen (Kleinhirn-Olivenfasern). Aus dem Hilus, *Hilus nuclei olivaris,* treten ebenso zahlreiche Fasern (Stiel der Olive) wieder aus und gehen durch die Raphe in die andere Olive hinein, wo sie zu enden scheinen: man hat dieses aus der Tatsache geschlossen, dass mit einer Kleinhirnhemisphäre die Olive der anderen Seite zu Grunde zu gehen pflegt. In der Nachbarschaft der grossen Olive gibt es noch mehrere kleinere Ganglien, welche nach ihrer Lage zu der vorigen als innere Nebenolive, *Nucleus olivaris accessorius medialis,* als äussere Nebenolive, *Nucleus olivaris accessorius dorsalis,* und als obere Olive bezeichnet werden. Die Nebenoliven sind wie die Oliven gebaut; die innere liegt als ein länglich schmales, fast sagittal gestelltes Blatt dorsal von den Pyramiden und wird daher auch Pyramidenkern genannt; die äussere (hintere, obere (dorsale) Nebenolive liegt dorsal von der Olive gegen die Formatio reticularis hin. Die obere Olive, *Nucleus olivaris superior,* beim Menschen wenig entwickelt, ist dorsal vom Corpus trapezoideum der Haube gelegen (s. d. Querschnitt Fig. 3). Sie steht mit beiden accessorischen Acusticuskernen durch das Corpus trapezoideum, mit dem Kerne des Abducens durch ihren sogen. Stiel, mit dem hinteren Vierhügel und mit dem Seitenstrange des Rückenmarkes durch die Schleife in Verbindung. Diese zahlreichen Verbindungen kennzeichnen sie als eine wichtige Vermittelungstation zwischen Gehör- und Gesichtsinn; sie beantwortet z. B. einen Gehöreindruck mit einer seitlichen Bewegung des Auges und des Kopfes (GOWERS). Lateral von den Oliven folgen die Strickkörper, *Corpora restiformia,* welche zwar äusserlich nur als eine Fortsetzung der Hinter- und Seitenstränge des Rückenmarkes in die unteren Kleinhirnstiele

erscheinen, jedoch hauptsächlich Verbindungsfasern zwischen der unteren Olive und dem Kleinhirn enthalten. Am Corpus restiforme unterscheidet man demgemäss nun einen Rückenmarksanteil und einen Olivenanteil. Der Rückenmarksanteil, *Fasciculi corporis restiformis*, setzt sich hauptsächlich aus 3 Teilen zusammen: 1) aus der Kleinhirnseitenstrangbahn, 2) aus Fasern der Hinterstränge der zugehörigen Seite und 3) aus Fasern derselben von der entgegengesetzten Seite. Die Kleinhirnseitenstrangbahn hat ihr cerebrales Ende im Wurme des Kleinhirnes, dem Hauptsitze der Coordination. Im Rückenmarke liegt sie im Seitenstrange, von dessen Peripherie sie einen Teil einnimmt. Hier hebt sie sich beim Neugeborenen in Gestalt des sogen. Foville'schen Stranges gegen die noch marklose Pyramidenbahn als ein schmaler weisser Saum ab. Im Rückenmarke gehen ihre Fasern zu den Zellen der Clarke'schen Säule (richtiger kommen daher, denn sie degenerieren aufsteigend), welche mit den hinteren Wurzeln des Rückenmarkes in Verbindung stehen. Wenn bei Tabes dorsalis (Rückenmarkschwindsucht) neben den Hintersträngen die Clarke'schen Säulen erkrankt sind, werden auch die Kleinhirnseitenstrangbahnen ergriffen; die auf diese Weise entstandenen Sensibilitätstörungen bedingen den unsicheren Gang (Ataxie) der Tabiker. Auf ein und derselben Seite gelangen die Fasern der Hinterstränge (nach Unterbrechung durch den Nucleus funiculi cuneati und gracilis) in das Corpus restiforme, indem sie aus der Längsrichtung umbiegen und alsdann bogenförmig an der dorsalen Fläche der Medulla nach lateralwärts verlaufen; sie werden von EDINGER als *Fibrae arcuatae externae posteriores* bezeichnet. Aus den anderseitigen Hintersträngen gehen die Fasern zunächst mit den *Fibrae arcuatae internae* der Schleife bogenförmig nach median- und ventralwärts, treten unter Überschreitung der Raphe in die Olivenzwischenschicht der entgegengesetzten Seite und ziehen dann zuerst ventralwärts, weiterhin an der äusseren (ventralen) Fläche der Pyramiden und Oliven herum in das Corpus restiforme; auf diesem Wege werden sie als *Fibrae arcutae externae (anteriores)* bezeichnet. Der Olivenanteil des Corpus restiforme, die Oliven-Kleinhirnbahn, *Fibrae cerebelloolivares*, verbindet die untere Olive der einen Seite mit dem Vliess des Corpus dentatum der anderseitigen Kleinhirnhemisphäre (s. folg. Seite). Hinten finden sich äusserlich am oberen Ende der Hinterstränge das *Tuberculum cuneatum* und die *Clavae;* sie entsprechen dem Nucleus funiculi cuneati des BURDACH'schen, und dem Nucleus funiculi gracilis des GOLL'schen

Stranges, von denen die bereits mehrfach erwähnten Fibrae arcuatae internae zur Schleife u. s. w. ausgehen. Ebenso sieht man bisweilen neben dem lateralen Rande der Olive eine kleine Anschwellung, das *Tuberculum cinereum (Rolandi)*, welchem im Innern der Medulla das stark verdickte Ende des Hinterhornes entspricht. Dieses Ende (der Kopf) hängt nur noch durch eine schmale Brücke (den Hals) mit dem übrigen Grau zusammen. Diese Verdickung entsteht hauptsächlich durch eine Zunahme der gelatinösen Substanz. Aus dieser gelatinösen Masse kommen nun Fäserchen, welche ein scharf ausgeprägtes halbmondförmiges Bündel, die aufsteigende Trigeminuswurzel, *Tractus spinalis n. trigemini* s. *Radix ascendens V*, bilden. Das letztere Bündel findet sich auf allen Querschnitten vom oberen Cervicalmark bis zum Austritte des Trigeminus aus der Brücke. Es liegt lateral von der Fortsetzung des Hinterhornes und medial vom Corpus restiforme.

3. Das Kleinhirn.

Das Kleinhirn stimmt in seinem Bau mit dem Grosshirn insofern überein, als dasselbe aus centraler weisser Marksubstanz und einer grauen Rinde besteht. An der Grenze zwischen beiden Substanzen ist noch eine mehr gelbe oder rostfarbene Schicht gelegen, welche überwiegend aus kleinen Rundzellen zusammengesetzt ist, die einen grossen Kern und kleinen Zellkörper besitzen und sehr an die analog gebauten Körner der inneren Körnerschicht der Netzhaut erinnern. Die weisse Marksubstanz ist in den Hemisphären stärker entwickelt als im Wurme und bildet hier den grossen, etwa eiförmigen Markkern, in welchen die Kleinhirnstiele übergehen. Im Wurme stellt der Markkern eine Art von Commissur dar, an welcher übrigens auch Faserkreuzungsbilder sichtbar sind. Am bekanntesten ist das Markbild des Wurmes auf einem Medianschnitte des Kleinhirnes, wo es zusammen mit der darauf sitzenden grauen Rinde seit Alters her als *Arbor vitae* bezeichnet wird. Auf einem solchen Schnitte sieht man an der Spitze vom Dache des IV. Ventrikels, dem sogen. *Fastigium*, eine stärkere Anhäufung des Markes, das sog. *Corpus medullare* s. trapezoides. Von dem Markkerne gehen in die einzelnen Abschnitte des Wurmes und der Hemisphären Leisten, sogen. Markleisten, *Laminae medullares*, von welchen die kleineren (secundären Markleisten) bereits von der grauen Rinde überzogen sind. Die Leisten vom oberen Abschnitte des Wurmes bilden gewöhnlich eine mehr vertical gestellte zusammenhängende Masse, den *Ramus verticalis*, die Leisten

Querschnittstafel.

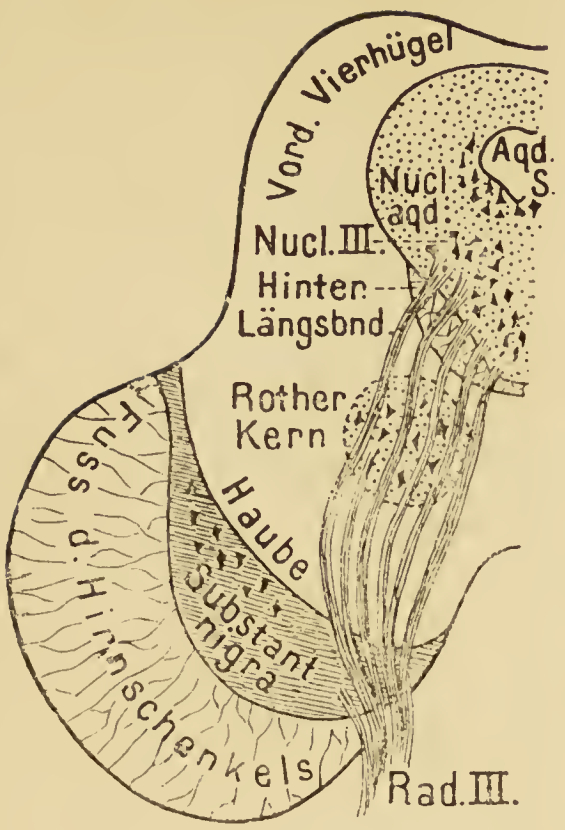

Fig. 1.
Querschnitt in Höhe der vorderen Vierhügel
(cf. S. 417—419).

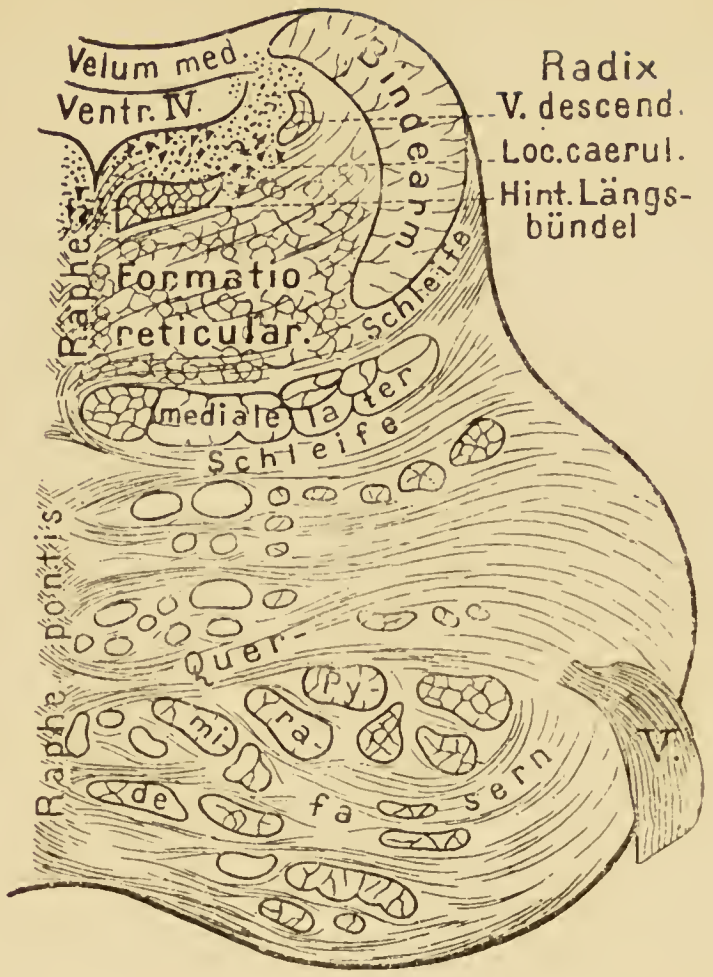

Fig. 2.
Querschnitt durch die Brücke nahe dem vorderen (oberen) Rande
(cf. Text S. 418—420).

Fig. 3.
Querschnitt durch die Brücke etwa in der Mitte der Rautengrube
(cf. Text S. 420 u. 422 und S. 432—433).

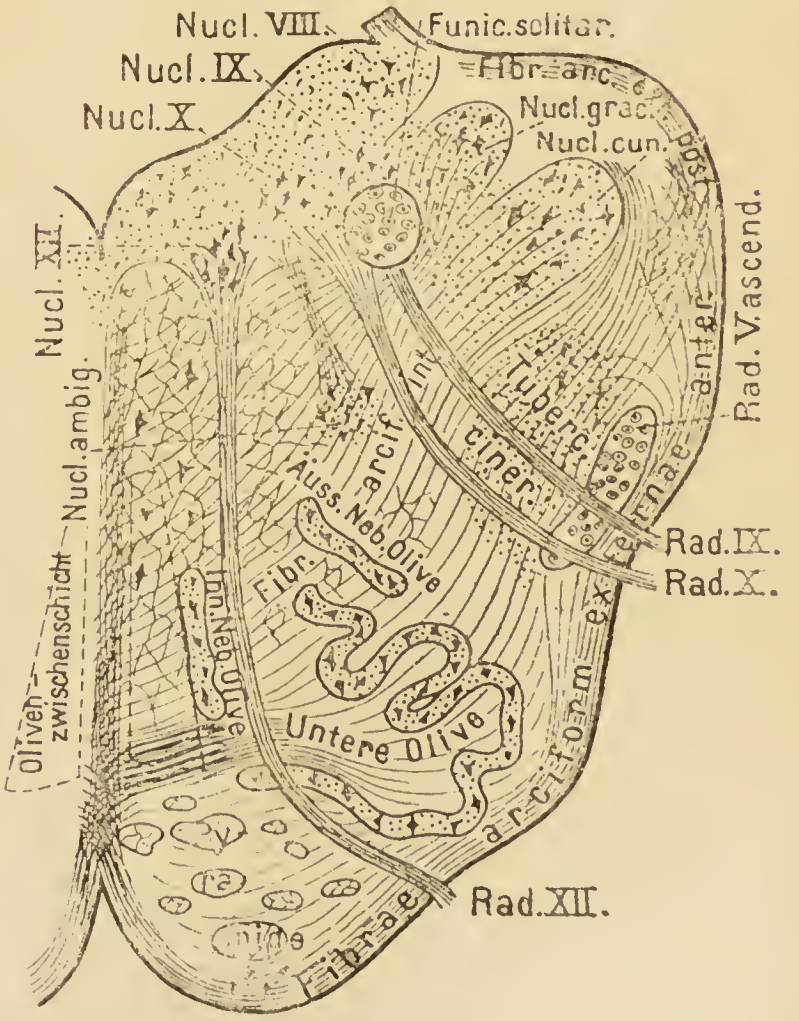

Fig. 4.
Querschnitt der Medulla oblongata etwa durch die Mitte der Olive
(cf. Text S. 419—422 und S. 435).

des hinteren Wurmabschnittes in ähnlicher Weise den *Ramus horizontalis*. Ausser der grauen Rinde finden sich nun im Kleinhirne jederseits eine Reihe eigentümlich geformter grauer Kerne vor, welche sämtlich auf den medialen Teil des Markkernes zusammengedrängt sind. Am meisten lateral von diesen Kernen ist zunächst ein sehr charakteristisches gezacktes Band, der gezahnte Kern, *Nucleus dentatus* s. Corpus ciliare, gelegen, welcher dem gleichnamigen Kerne der Olive sehr ähnlich ist. Das Band ist cerebral- und medianwärts offen (Hilus). Die Convexität desselben ist umgeben von einem dichten Gewirre von Markfasern, welche man mit einem Schaffelle verglichen hat (STILLING's Vliess), *Capsula nuclei dentati.* Ein anderer Kern, der Pfropf, *Nucleus emboliformis,* ist eine keulenförmige graue Masse, welche in sagittaler Richtung mit dem spitzen Ende nach hinten und zugleich medial von dem Nucleus dentatus gelegen ist. Noch weiter medianwärts, aber ein wenig tiefer als der Pfropf, befindet sich ein sagittal gestellter Streifen, der Kugelkern, *Nucleus globosus,* dessen Name sich auf die kugeligen Anschwellungen bezieht, welche derselbe an seinem oberen Rande (die stärkste an seinem hinteren Ende) besitzt. Der Dachkern, *Nucleus fastigii*, endlich liegt schon in dem Marke des Wurmes dicht hinter dem Dache des IV. Ventrikels und bildet ein horizontal liegendes plattes Ellipsoid, dessen hinteres Ende in drei zipfelartige Fortsätze ausläuft. Beide Dachkerne sind in der Medianebene nur durch einen schmalen Streifen Marksubstanz getrennt und fliessen sogar hinten undeutlich zusammen. Alle die eben beschriebenen Kerne sind nur in sehr geringer Entfernung von dem Hohlraume des IV. Ventrikels gelegen und am besten auf Flachschnitten durch den Markkern des Kleinhirnes wahrzunehmen.

Die Faserbahnen des Kleinhirnes sind noch wenig bekannt. Die zahlreichen Verbindungen mit den übrigen Abschnitten des nervösen Centralorganes müssen sämtlich durch die Kleinhirnstiele, *Crura cerebelli,* hindurchtreten. Im Bindearm, *Brachium conjunctivum,* verlaufen Fasern, welche hauptsächlich aus dem Hilus des Corpus ciliare (Nucleus dentatus) kommen (intraciliare Fasern), zunächst zum roten Kerne der anderen Seite gehen (s. S. 416) und schliesslich in der Rinde des Grosshirnes (besonders im Scheitellappen) und im Corpus striatum enden. Im Brückenschenkel, *Brachium pontis*, ziehen besonders Fasern aus der Kleinhirnhemisphärenrinde zu den Kernen der entgegengesetzten Brückenhälfte. Von der Brücke aus (s. S. 421) stehen sie durch die Grosshirn-

brückenbahnen mit der Rinde des Stirn-, Hinterhaupt- und Schläfenlappens in Verbindung. Auf diese Weise sehen wir das Kleinhirn im innigen Zusammenhange mit der ganzen Grosshirnrinde (das Corpus striatum ist der letzteren bekanntlich analog). Darin liegt vielleicht ein Anhalt für die oft bestrittene Annahme, dass auch das Kleinhirn sich an den seelischen Vorgängen beteiligt. Die Verbindungen mit der Medulla oblongata und spinalis nehmen ihren Weg durch den unteren Kleinhirnstiel, *Corpus restiforme*. In dem letzteren verlaufen hauptsächlich die bereits S. 423 als Kleinhirn-Olivenbahn beschriebenen Fasern aus dem Vliess des Corpus ciliare (extraciliare Fasern) zur Olive der anderen Seite. Die vom Wurme kommenden Fasern gehen hauptsächlich in den Rückenmarksanteil des Corpus restiforme über. Auch die Verbindungen, welche man zwischen dem Kleinhirn und den Kernen des Trigeminus und Acusticus, wahrscheinlich auch des Glossopharyngeus und Vagus angenommen hat (die sogen. direkte sensorische Kleinhirnbahn von EDINGER) sollen im Corpus restiforme verlaufen.

Über die Functionen des Kleinhirnes ist man noch sehr im Dunkeln. Die vergleichende Anatomie lehrt uns, dass die Kleinhirnhemisphären um so mächtiger entwickelt sind, je höher die Stufe ist, welche ein Geschöpf in der Tierreihe einnimmt. Bei den niedriger organisierten Tieren ist zuerst nur ein Mittelstück (ein Analogon des Wurmes) vorhanden, welches ganz besonders stark bei denjenigen Arten ausgebildet ist, die, wie die Fische und Vögel (im Schwimmen und Fliegen) Meister der Bewegung sind.

IX. Die Ursprünge der Hirnnerven. Die Rindencentren des Hirnes. Der Bau der Hirnrinde.

Von den zwölf Hirnnerven nehmen die beiden ersten, der Olfactorius und Opticus, in mancher Beziehung eine Sonderstellung ein. Ihr Ursprung wird später bei der Beschreibung ihrer peripheren Nervenausbreituug näher erörtert. Die übrigen zehn, vom III.—XII., sollen hier nacheinander aufgezählt werden. Der Austritt derselben ist bei der Beschreibung der Hirnbasis (s. Fig. 22) kurz geschildert. Das Gebiet ihrer Kerne reicht von dem oberen Ende des Aquaeductus bis zur Höhe der Decussatio pyramidum. Diese Kerne liegen in demjenigen ventralen Abschnitte des ursprünglichen Medullarrohres, welcher später im Mittelhirne durch den Aquaeductus cerebri, im Hinter- und Nachhirne durch den IV. Ven-

trikel repräsentiert wird. Sie liegen zum Teil dicht an der Medianebene, zum Teil weiter lateralwärts. Ihre genauere Lage ist aus der Fig. 23 zu ersehen.

Unter dem Aquaeductus liegen nur der III. und IV., unter der Rautengrube, dem Boden des IV. Ventrikels, die übrigen acht Hirnnervenkerne, von welchen sich der V. bis VII. im vorderen (oberen), der VIII. bis XII. im hinteren (unteren) Abschnitte der Grube finden; der VIII. ragt noch in den vorderen Abschnitt hinein. — Ihrer Function nach zerfallen diese Nerven in rein mo-

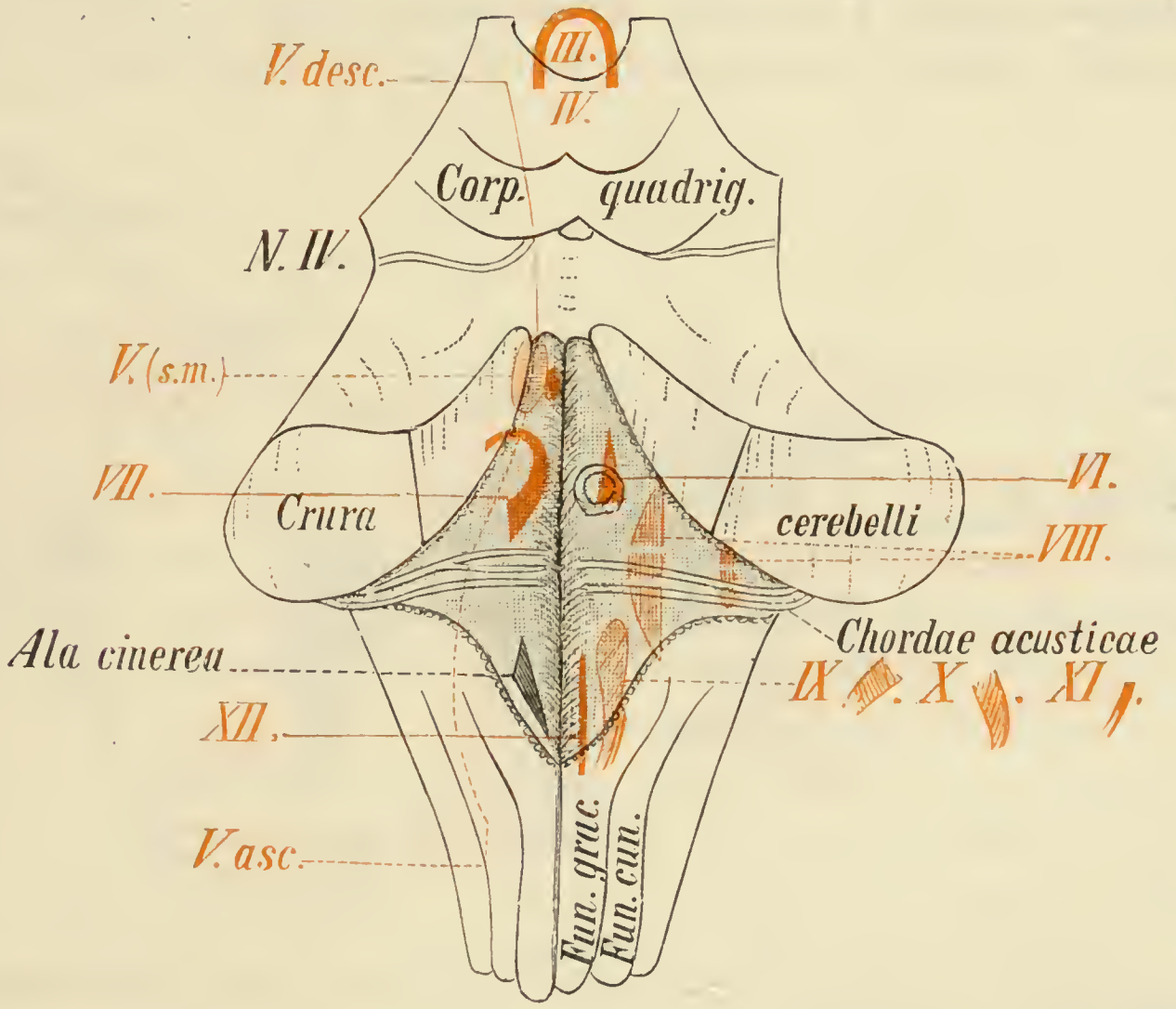

Fig. 23.

Schema für die Darstellung der Hirnnervenkerne nach MERKEL.
Die letzteren, ebenso die Radix ascendens und descendens des V. (N. trigeminus), sind sämtlich rot dargestellt.

torische, rein sensible resp. sensorische und gemischte, d. h. solche, welche beide Functionen in sich vereinigen. Rein motorisch sind der III., IV., VI., VII. und XII.; rein sensorisch der VIII., gemischt der V., IX., X., XI. Hirnnerv. In der durchsichtig gedachten Figur 24 sehen wir neben den Kernen noch die Wurzelfasern der Nerven dargestellt.

Die motorischen Elemente sind auf letzterer Figur rot gehalten, die sensiblen schwarz.

Die Wurzeln kommen alle an der ventralen Seite des Gehirnes zum Vorschein, mit Ausnahme der Trochleariswurzel, welche

allein dorsalwärts austritt, nachdem sie sich mit derjenigen der anderen Seite gekreuzt hat. Von der sensiblen Wurzel des Trigeminus geht ein schwarz punctierter Streif cerebralwärts, die Radix descendens V. Dieselbe konnte in der Figur auch rot dargestellt werden, weil ihre Fasern nach einigen Autoren in die motorische Wurzel dieses Nerven übergehen. Ebenso geht von der sensiblen Wurzel ein schwarzer Streif spinalwärts. Dieser *Tractus spinalis n. trigemini* ist unbestritten sensibe. Vom Facialis (VII) sehen wir die Fasern erst dorsalwärts ziehen und dann knieförmig ventralwärts umbiegen. In der Concavität dieses Bogens liegt der Abducenskern (VI). Beim Acusticus (VIII) sehen wir zwei Wurzeln, eine

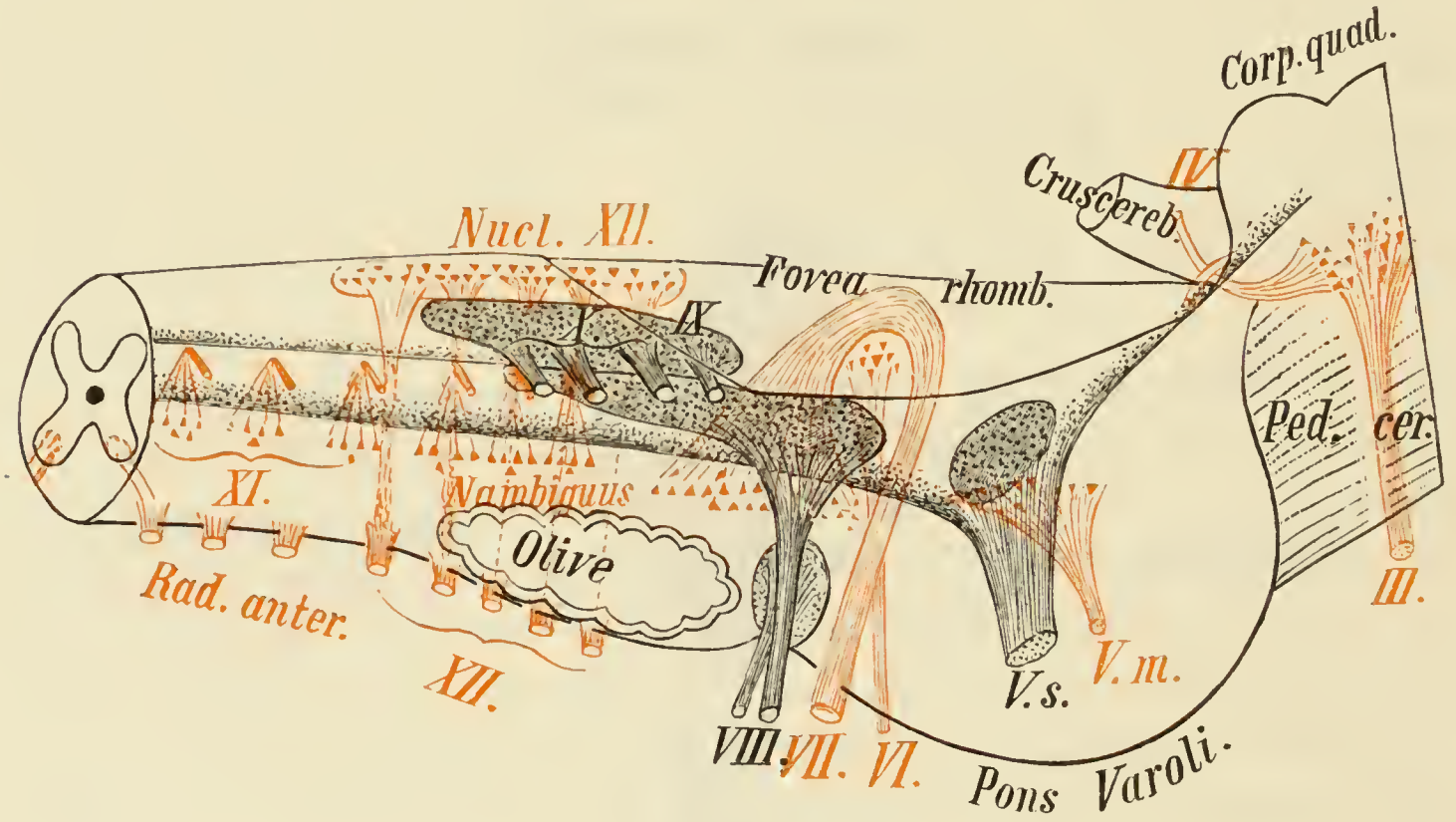

Fig 24.
Schematische Darstellung der Hirnnervenkerne und ihrer Wurzeln nach EDINGER.

vordere, *N. vestibularis*, welche aus den dorsal gelegenen *Nuclei n. vestibularis*, und eine hintere, *N. cochlearis*, welche aus den ventral gelegenen *Nuclei n. cochlearis* kommt. Die Kerne des VIII., IX., X. und XII. Hirnnerven sind mehr neben- als untereinander liegend zu denken (man vergleiche Figur 23 und 24). Der schwarz punctierte Streifen, welcher über den austretenden Wurzeln des XI. Hirnnerven gelegen ist, soll den Tractus solitarius bezeichnen, von dem beim Glossopharyngeus die Rede sein wird.

N. oculomotorius.

Der dritte Hirnnerv, der Oculomotorius, ist ein rein motorischer Nerv, welcher, wie schon sein Name sagt, Augenmuskeln versorgt. Seine Fasern kommen aus einem Strange von multi-

polaren Ganglienzellen, *Nucleus n. oculomotorii*, welcher unmittelbar dorsal vom hinteren Längsbündel in der ventralen Wand des Aquaeductus, dem sogen. centralen Grau, liegt (s. die Querschnitttafel Fig. 1) und in seiner Ausdehnung der Strecke zwischen der hinteren Commissur und der Grenze der beiden Vierhügelpaare entspricht.

Man unterscheidet an ihm einen vorderen und einen hinteren oder Hauptkern. Der vordere besteht aus kleinen Ganglienzellen, welche am vorderen (oberen) Ende des Kernes nahe der Mittellinie so aneinander liegen, dass die Kerne beider Seiten die Form eines Hufeisens bilden. Aus dem Vorderkerne kommen die Fasern für die Accommodation (den M. ciliaris) und den M. sphincter iridis. Der hintere oder Hauptkern besteht aus mehreren Gruppen von grossen, multipolaren, gelblich pigmentierten Ganglienzellen. Aus ihm kommen von vorn nach hinten gezählt die Fasern des M. levator palpebrarum, des M. rectus medialis, des M. rectus superior, des M. rectus inferior und des M. obliquus inferior.

Von den Kernen verlaufen die Fasern in einem leichten, lateralwärts convexen Bogen ventralwärts, durchkreuzen zunächst das hintere Längsbündel, dann den roten Kern und treten schliesslich an der lateralen Seite der Grosshirnschenkel in einer Rinne, dem *Sulcus oculomotorius*, aus. Die meisten Fasern kommen aus dem Kerne derselben Seite, wenige stammen aus dem der anderen Seite, so dass auch hier eine teilweise Kreuzung stattfindet. Eine Anzahl von Fasern zieht, wie bereits erwähnt, im hinteren Längsbündel spinalwärts und bringt besonders den Kern des Rectus medialis mit dem Kerne des anderseitigen Abducens in Verbindung. Denselben Weg nehmen wahrscheinlich auch Fasern vom hinteren Ende des Oculomotoriuskernes spinalwärts in die Wurzel des Facialis hinein. Sie versorgen wahrscheinlich den Orbicularis palpebrarum, wie man daraus geschlossen hat, dass bei pathologischen Affectionen des Facialiskernes der Orbicularis palpebrarum functionsfähig bleibt (MENDEL).

N. trochlearis.

Der IV. Hirnnerv, der Trochlearis, ist ebenfalls rein motorisch und nur für einen Augenmuskel, den M. obliquus superior, bestimmt. Sein Kern schliesst sich spinalwärts unmittelbar an den des Oculomotorius an, hat dieselbe Lage und nimmt etwa die Gegend ein, welcher äusserlich das hintere Paar der Vierhügel

entspricht. Seine Wurzelfasern treten, wie schon erwähnt, allein von allen Hirnnerven dorsalwärts aus und kreuzen sich mit den Fasern des gleichnamigen Nerven der anderen Seite fast vollständig vor ihrem Austritte. Die Fasern kommen aus der lateralen Seite des Kernes, steigen medial von den absteigenden Quintuswurzeln nach dorsalwärts empor (Kern- oder Ursprungschenkel), laufen ein Stück horizontal nach median- und spinalwärts (Mittelstück), kreuzen sich im Velum medullare anterius mit den anderseitigen Fasern, *Decussatio nervorum trochlearium*, und treten hinter den Vierhügeln neben dem Frenulum aus (Austrittschenkel).

N. trigeminus.

Der V. Hirnnerv, der Trigeminus, ist ein gemischter (motorisch-sensibler) Nerv. Seine motorische Verbreitung ist nicht umfangreich (Kaumuskeln), sein sensibles Gebiet nimmt jedoch den grössten Teil des Kopfes ein. Dementsprechend umfasst auch die centrale Ausbreitung des sensiblen Teiles ein grosses Gebiet, das sich von den vorderen Vierhügeln bis zum zweiten Cervicalsegment des Rückenmarkes erstreckt. Diese grosse Ausdehnung seines centralen Gebietes wird, wie GOWERS bemerkt, verständlich, wenn man bedenkt, dass der Trigeminus in seiner sensiblen peripherischen Ausbreitung gewissermassen die sensiblen Fasern sämtlicher motorischer Hirnnerven ersetzt. Seine Wurzelfasern treten in zwei gesonderten, aber dicht nebeneinander gelegenen Portionen an dem Übergang der Brücke in die Brückenschenkel zum Kleinhirn hinaus. Die vordere Abteilung, *Portio minor*, ist klein und motorisch, die hintere, *Portio major*, ist vier- bis fünfmal stärker und sensibel; sie tritt richtiger gesagt in die Brücke ein, da ihre Nervenfasern zu einem besonderen Kern (Ganglion semilunare) hinziehen, welches als eine Art Spinalganglion anzusehen ist.

Die motorische Wurzel stammt aus dem motorischen Kerne, *Nuclei motorii n. trigemini (Noyau masticateur* von DUVAL), welcher eine ovale graue Masse von grossen, leicht pigmentierten Ganglienzellen bildet, die im vorderen Abschnitte der Rautengrube unter dem Locus caeruleus gelegen sind. Ausserdem geht, wie von einigen Autoren angenommen wird, die absteigende Quintuswurzel, *Radix descendens V.* (trophische Wurzel von MERKEL), fast ganz in die motorische Wurzel über. Die groben Fasern derselben kommen aus kleinen Anhäufungen von grossen blasigen Zellen, welche sich im centralen Grau der ganzen ventralen Wand des Aquaeductus bis zum Locus caeruleus hin finden, und

bilden an der lateralen Seite dieser Zellhaufen ein ziemlich compactes Bündel (s. d. Querschnitt Fig. 2). Einige Fasern gelangen auch noch vom motorischen Kerne und der Substantia ferruginea der anderen Seite in die motorische Wurzel hinein.

Die sensible Wurzel kommt oder geht richtiger zu dem sensiblen Kern, welcher sich lateral vom motorischen in bedeutend grösserer Ausdehnung findet. Seine Zellen sind nur klein und daneben ist er von vielen Nervenfasern durchsetzt, wodurch er ein streifiges Aussehen bekommt. Zum grössten Teile jedoch gehen die sensiblen Wurzelfasern zu dem *Tractus spinalis n. trigemini (Radix ascendens V. Racine bulbaire* der französischen Autoren[1]). Derselbe bildet, wie schon erwähnt, auf Querschnitten (s. Fig. 3 und 4) jenes medianwärts concave Bündel von feinen Fasern, welches sich vom Tuberc. Rolandi an bis nahe zur Austrittstelle des Nerven cerebralwärts verfolgen lässt, indem es die sogen. Substantia gelatinosa (eine Fortsetzung des Hinterhornes des Rückenmarkes) mit seiner Concavität umfasst; in dieser liegen seine Zellen, *Nucleus tractus spinalis n. trigemini.* Das Bündel schwillt von spinal- nach cerebralwärts immer mehr an durch fortwährenden Zuwachs von Fasern aus diesen Zellen. In die sensible Wurzel soll auch ein Bündel vom Kleinhirn, das an der medialen und dorsalen Peripherie des Corpus restiforme verläuft, die sog. sensorische Kleinhirnbahn von EDINGER, gelangen.

Die Verbindungen des Trigeminus mit dem Grosshirne sind noch nicht genau bekannt. Zum grössten Teile gehen sie wohl auf der entgegengesetzten Seite unter dem hinteren Längsbündel zum ventralen Thalamuskern (WOLLENBERG). Das Rindencentrum des Trigeminus im Grosshirne legt man an die Stelle, wo die mittlere und untere Stirnwindung mit der vorderen Centralwindung zusammenstossen.

N. abducens.

Der sechste Hirnnerv, der Abducens, ist rein motorisch und versorgt, wie der Trochlearis, auch nur einen Augenmuskel, den M. rectus lateralis. Die Lage seines Kernes ist in der Rautengrube durch eine Erhebung in der Eminentia medialis oberhalb der Striae medullares markiert (s. Fig. 23), welche man als *Colliculus facialis (Genu internum nervi facialis)* bezeichnet hat. Diese Erhebung wird bedingt durch eine knieförmige Biegung der Facialisfasern

[1]) Als Knolle, *Bulbus*, wird sonst auch die Medulla oblongata bezeichnet.

von deren ventralwärts gerichteter Concavität der Abducenskern umschlossen und sogar zum Teil durchsetzt wird (s. Fig. 24). Der Kern des Abducens ist mehr breit als hoch und läuft nach vorn (cerebralwärts) spitz aus. Seine Zellen sind ziemlich gross. Die Wurzeln (s. d. Querschnitt Fig. 3) treten an seiner medialen Seite aus, verlaufen dann medial von der oberen Olive nach ventralwärts, zugleich ein wenig spinalwärts absteigend, und treten am lateralen Rande der Pyramide in der Querfurche zwischen Brücke und verlängertem Mark zu Tage. Weil der Kern des Abducens teilweise von Facialisfasern durchsetzt wird, wurde er früher auch als oberer Facialiskern bezeichnet. Er hat zum Facialis jedoch keine Beziehungen; dagegen ist er durch das hintere Längsbündel mit dem Oculomotoriuskerne und durch die bereits S. 422 erwähnte direkte Bahn, den Stiel, mit der oberen Olive verbunden. Cerebrale Bahnen von ihm sind noch nicht bekannt.

N. facialis.

Der siebente Hirnnerv, der Facialis, ist an sich ebenfalls rein motorisch und in erster Linie der mimische Nerv des Gesichtes. Sein Kern liegt ziemlich tief in der Bodensubstanz des IV. Ventrikels, im lateralen Abschnitte der Formatio reticularis, ventral und lateral vom Abducenskern, dorsal von der oberen Olive (Querschnitt Fig. 3); spinalwärts schliesst sich an ihn der Nucleus ambiguus und cerebralwärts der motorische Trigeminuskern an (Fig. 24). Seine grossen Zellen sind multipolar und leicht pigmentiert. An seiner Wurzel, welche eine dorsalwärts convexe, hufeisenförmige Gestalt besitzt, und in deren Concavität der Abducenskern liegt, unterscheidet man drei Abschnitte. In dem aufsteigenden oder Kernschenkel, *Pars prima,* steigen die Fasern, fächerförmig convergierend, nach dorsal- und medianwärts empor und biegen dann an dem Colliculus facialis um, um in Gestalt eines compacten Bündels in der Eminentia medialis neben dem Sulcus longitudinalis eine Strecke weit als sogen. Mittel- oder Zwischenstück, *Genu,* (zweiter Abschnitt) cerebralwärts zu verlaufen. Am vorderen (oberen) Ende der Eminentia teres biegt dieses Stück wieder um und zieht als absteigender oder Austrittschenkel, *Pars secunda,* (dritter Abschnitt), lateral-, ventral- und spinalwärts zu seiner Austrittstelle in der Furche zwischen Olive und Brückenschenkel hin. Auf diesem Wege liegt medial vom absteigenden Schenkel der Kern des Facialis, lateral die spinale Quintuswurzel (Querschnitt Fig. 3). In die Wurzel gelangen auch einzelne Fasern vom

anderseitigen Kerne. Ausserdem ziehen wahrscheinlich durch das hintere Längsbündel Fasern vom spinalen Ende des Oculomotoriuskernes in die Facialiswurzel hinein: sie bilden den sogen. oberen Facialis und sind für den M. orbicularis oculi und M. frontalis bestimmt (MENDEL). Den Ursprung dieser Fasern verlegte man früher irrtümlich in den Abducenskern. Durch ihre Herkunft vom Oculomotoriuskerne erklärt sich die Erscheinung, dass bei einer Erkrankung des Facialiskernes, wie z. B. im Laufe der sogen. Bulbärkernparalyse, die Mundspaltenmusculatur atrophiert, die Mm. orbicularis oculi und frontalis hingegen normal bleiben, da ihre Nervenbahnen und Kerne noch intakt sind. Die cerebrale Bahn des Facialis geht zunächst durch die Raphe zur anderen Seite, um sodann mit dem Bündel von der Haube zum Fuss neben die psychomotorischen Extremitätenbahnen zu gelangen. In der inneren Linsenkapsel liegt sie vor den letzteren im Knie und findet schliesslich ihr Rindenfeld im unteren Teile der vorderen Centralwindung (s. Fig. 25). Dem sogen. oberen Facialis hat man ein Rindenfeld nahe dem Sehfelde im Gyrus angularis[1]) angewiesen. Schliesslich wäre noch der später bei der peripheren Verbreitung des Nervus facialis näher beschriebene Nervus intermedius zu erwähnen. Derselbe kommt wahrscheinlich aus dem cerebralen Ende des kleinzelligen Glossopharyngeuskernes, welcher dicht an den Facialiskern heranreicht.

N. acusticus.

Der achte Hirnnerv, der Acusticus, ist ein reiner Sinnesnerv Derselbe tritt lateral vom Facialis, in der Furche zwischen Olive und Brückenschenkel, zu Tage und legt sich so dicht an den Facialis an, dass früher beide, Facialis und Acusticus, als ein Nervenpaar, *Par septimum* von WILLIS, zusammengefasst und in eine *Portio dura* (Facialis) und eine *Portio mollis* (Acusticus) getrennt wurden. Von der Portio dura wurde später noch von WRISBERG die *Portio intermedia*, jetzt *N. intermedius*, wieder gesondert.

Die Fasern des Acusticus bilden zwei Wurzeln, eine vordere, *Radix vestibularis*, und eine hintere, *Radix cochlearis*. Die zugehörigen Nervenzellen der ersteren sind in den Ganglia vestibularia, die der letzteren im Ganglion spirale der Schnecke gelegen. Die Fasern der Radix cochlearis kommen zum grössten Teile von dem *Nucleus n.*

[1]) Als *Gyrus angularis* wird dasjenige Stück Hirnrinde bezeichnet, welches gewissermassen als Kappe dem hinteren Ende der ersten Temporalfurche aufsitzt, also in dem Grenzgebiete zwischen Scheitel-, Schläfen- und Hinterhauptlappen gelegen ist.

cochlearis, an dem man einen grösseren ventralen, *Nucleus ventralis n. cochlearis*, und einen dorsalen, *Nucleus dorsalis* s. Nucleus tuberculi acustici, unterscheiden kann. Aus dem Nucleus dorsalis besonders stammen die *Striae medullares* s. Chordae acusticae. Aus dem Nucleus dorsalis gehen die Fasern als geschlossener Zug, *Corpus trapezoideum*, meist nach der anderen Seite, verstärkt durch die Neuriten des Nucleus trapezoideus zur oberen Olive und von hier als laterale Schleife („Acusticusschleife") zu dem Vierhügelpaar und endlich zur Rinde des Schläfenlappens der anderen Seite.

Die Fasern der Radix vestibularis enden am *Nucleus n. vestibularis*. An ihm unterscheiden wir den *Nucleus n. vestibularis lateralis* oder DEITERS'schen Kern, den *Nucleus medialis* von SCHWALBE und den *Nucleus superior* s. *angularis* von BECHTEREW oder FLECHSIG. Die Verbindungen des Nucleus vestibularis gehen nach verschiedenen Richtungen: zum Seitenstrange des Rückenmarkes, durch das hintere Längsbündel ungekreuzt und gekreuzt zum Abducens, Oculomotorius, Trochlearis und motorischen Trigeminus. Ebenso bestehen Verbindungen durch den Thalamus zur Grosshirnrinde und zum Nucleus dentatus und Nucleus fastigii sowie zur Rinde vom Wurme des Kleinhirnes.

N. glossopharyngeus, vagus und accessorius.

Der IX., X. und XI. Hirnnerv, der Glossopharyngeus, Vagus und Accessorius s. Recurrens Willisii sind gemischte Nerven. Der IX. ist in erster Linie Geschmacksnerv, der X. motorischer und sensibler Nerv für Kehlkopf, Schlund, Lunge, Herz, Speiseröhre und Magen, der XI. mit seinem grösseren Abschnitte eigentlich ein motorischer Spinalnerv, welcher sich insofern durch einen eigentümlichen Verlauf auszeichnet, als er trotz seines Ursprunges aus dem Rückenmarke erst in die Schädelhöhle hineinzieht, um sodann die letztere in Begleitung des IX. und X. Hirnnerven wieder zu verlassen und die Mm. sternocleidomastoideus und trapezius zu versorgen. Diese drei Nerven lassen sich bezüglich ihres Ursprunges am besten zusammen schildern. Ihre Wurzeln treten in einer continuierlichen Reihe aus einer Rinne hervor, welche als Fortsetzung des Sulcus lateralis posterior der Medulla spinalis sich zwischen Olive und Corpus restiforme findet. Die oben (cerebral) austretenden Fasern bilden den Glossopharyngeus, die in der Mitte gelegenen den Vagus und die unten (spinal) austretenden den Accessorius.

Der Glossopharyngeus und Vagus haben wie der Trigeminus eine motorische und eine sensible Portion. Die sensiblen Fasern

des IX. haben ihre Nervenzellen im Ganglion superius (jugulare) und Ganglion petrosum, diejenigen des X. im Ganglion jugulare und Ganglion nodosum. Die in die Medulla eintretenden Fortsätze enden zum grössten Teile in dem *Nucleus alae cinereae*, früherer sensibler resp. sensorischer oder Hauptendkern des Glossopharyngeus und Vagus. Andere Fasern bilden ein spinalwärts absteigendes Bündel, *Tractus solitarius*, dessen Fasern an den *Nuclei tractus solitarii* enden.

Die motorischen Fasern des IX. und X. Hirnnerven treten aus der Medulla aus; sie kommen vom *Nucleus ambiguus*.

Am N. accessorius hat man einen Accessorius vagi und Accessorius spinalis unterschieden. Da jedoch der sogen. Accessorius vagi vom Vaguskern kommt und dann nach kurzem Verlaufe in der Bahn des Accessorius sich wieder dem Vagus anschliesst, tut man vielleicht besser, ihn ganz zum Vagus zu rechnen. Der Accessorius spinalis reicht mit seinem Ursprunge bis in das 6. Cervicalsegment des Rückenmarkes hinab. Er entspringt mit 6—7 Wurzelfäden, welche zwischen Radix posterior und Ligamentum denticulatum austreten und von unten nach oben successive in einen gemeinsamen Nervenstamm umbiegen. Die Fasern sind schlecht bis zu ihren Kernen zu verfolgen. Sie kommen aus den Zellen des Seitenhornes, laufen erst eine Strecke hirnwärts und biegen dann zu ihrem Austritte um (Knie von DARKSCHEWITSCH).

N. hypoglossus.

Der XII. Hirnnerv, der Hypoglossus, ist ein rein motorischer, für die Zunge bestimmter Nerv. Sein Kern, *Nucleus n. hypoglossi*, tritt in der Fortsetzung des Vorderhornes der Medulla spinalis gegen die Medulla oblongata hin auf und liegt unter (ventral von) dem Boden des IV. Ventrikels, medial von der Ala cinerea, neben dem Sulcus medianus in dem sog. Stilling'schen Hypoglossusdreiecke. Die Zellen desselben sind gross und durch ein feines Netzwerk verbunden. Die Wurzelfasern vereinigen sich zu Bündeln, welche, mehrmals geschlängelt, medial von der Olive und lateral von der inneren Nebenolive und der Pyramide nach ventralwärts ziehen, um schliesslich in einer Furche auszutreten, welche die Fortsetzung vom Sulcus lateralis anterior des Rückenmarkes bildet (Querschnitt Fig. 4). Beide Hypoglossuskerne sind wahrscheinlich durch Commissurenfasern miteinander verbunden. Auch gehen Fasern von dem Kerne der einen Seite in die Nebenwurzeln der anderen Seite über, was man mit der Tatsache in Zusammenhang

bringen will, dass beide Nerven meist zusammen in Action treten. Die cerebralen Bahnen des Hypoglossus laufen durch die Raphe zum medialsten Teile der Schleife (s. S. 412) und dann mit den motorischen Extremitätenbahnen durch die innere Linsenkapsel zu einem Rindenfelde, welches unterhalb des Facialisfeldes dort liegt, wo die untere Stirn- und die vordere Centralwindung zusammenstossen.

Die Rindencentren des Grosshirnes. Während man früher glaubte, dass die Oberfläche des Grosshirnes überall die gleichen Functionen ausübe, unterscheidet man jetzt eine Reihe von mehr oder minder

Fig. 25.
Rindencentren der linken Grosshirnoberfläche,

scharf abgrenzbaren Bezirken oder Feldern, an welche die Ausübung einer bestimmten Leistung geknüpft ist und welche daher als das Centrum derselben bezeichnet werden. Zu diesem Resultat gelangte man einerseits durch das Experiment am Tiere, da nach Abtragung bestimmter Hirnbezirke gewisse Ausfallerscheinungen eintraten, andererseits durch die klinische Beobachtung solcher Erscheinungen und den nachfolgenden pathologischen Befund am Gehirne auf dem Seciertische. Zuerst lernte man die motorischen Centren in den Centralwindungen kennen (JACKSON). Bei einer Lähmung der einen Körperhälfte fand man eine Läsion dieser Windungen auf der anderen Seite. Es musste also eine Kreuzung der leitenden Bahnen stattgefunden haben, deren Sitz man später

in der Decussatio pyramidum entdeckte. So wie in dieser Bahn, sind mit der Zeit in allen von der Grosshirnrinde abwärts gehenden Bahnen Kreuzungen gefunden oder angenommen worden. Merkwürdiger Weise liegen auch die motorischen Centren von oben (Incisura palii) nach unten (Fossa Sylvii) in umgekehrter Reihenfolge wie ihre entsprechenden Körpergebiete, nämlich oben das motorische Centrum für das Bein, in der Mitte dasjenige für den Arm und unten ein solches für den Kopf.

Betrachten wir diese Centren genauer, so zeigt sich zunächst, dass die untere Extremität das ihrige in dem Lobus paracentralis (s. Fig. 26), dem obersten Teile beider Gyri centrales und dem vorderen Teile des Gyrus parietalis superior besitzt.

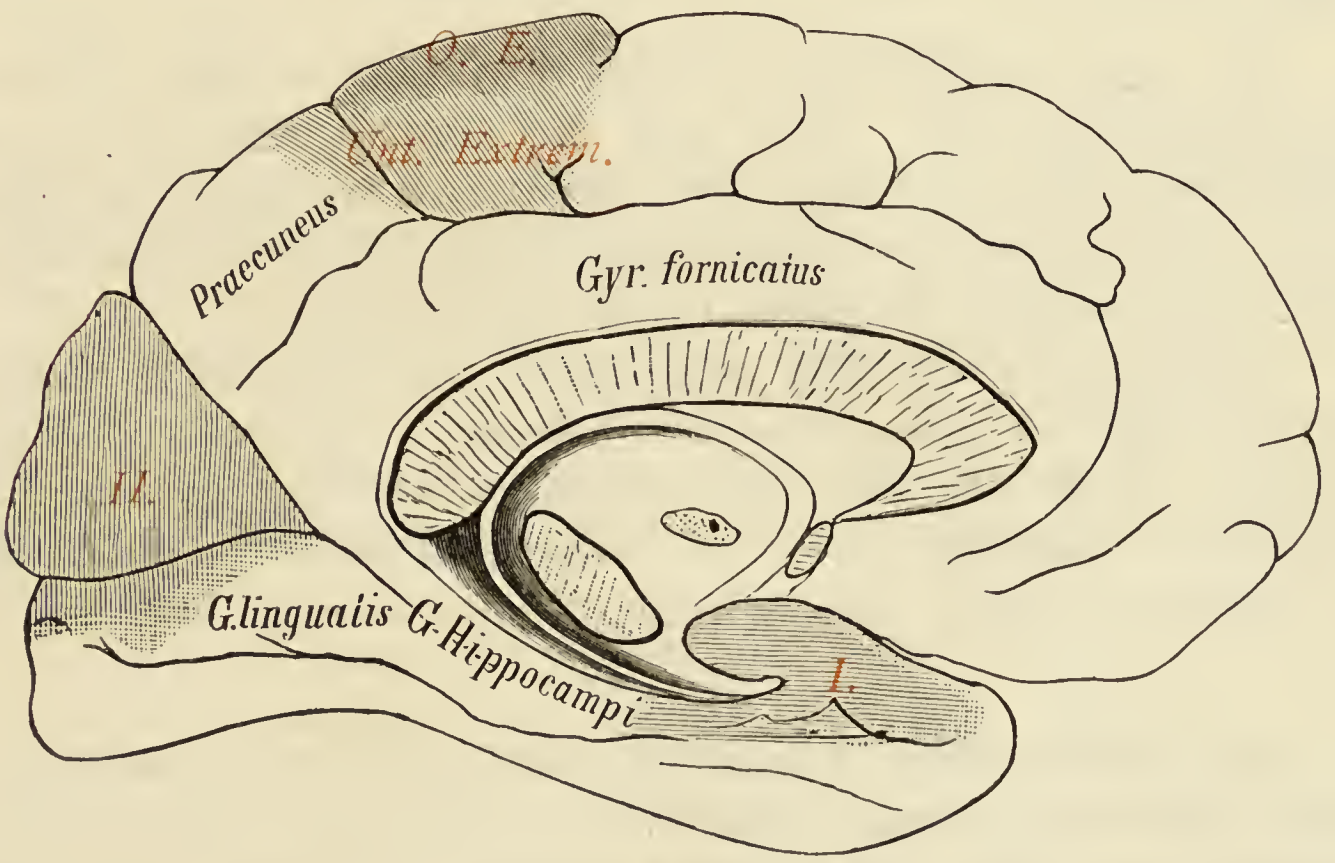

Fig. 26.
Rindencentren der linken Grosshirnhemisphäre (mediale Fläche). Der Hirnstock ist an den Grosshirnschenkeln abgeschnitten und mit dem Kleinhirn entfernt.

Die Muskeln der oberen Extremität beanspruchen vorzugsweise die mittleren drei Fünftel der vorderen und weniger von der hinteren Centralwindung, der rechte, bei weitem mehr in Anspruch genommene Arm auch noch einen Teil des linken Lobus paracentralis (s. Fig. 26).

Das Centrum der Gesichtsmuskeln (VII., N. facialis) liegt zu beiden Seiten des Sulcus praecentralis, zwischen Sulcus frontalis superior und inferior näher dem letzteren.

Das Rindenfeld der Zungenmusculatur (XII., N. hypoglossus) liegt in dem unteren Drittel der vorderen Centralwindung dort, wo die untere und mittlere Stirnwindung an die letztere angrenzen.

Das Sprachcentrum für die articulierte Sprache, das sogen. motorische Sprachcentrum (Sp. Cent. Fig. 25), liegt in dem hinteren Abschnitte der unteren Stirnwindung (Pars opercularis, auch triangularis) und dem anliegenden unteren Abschnitte der vorderen Centralwindung (überwiegend an der linken Hemisphäre[1]).

Das Hörcentrum (VIII., N. acusticus) hat seinen Sitz in der ersten Schläfenwindung und vielleicht auch noch zum Teil in der zweiten.

Das Sehcentrum (Fig. 25 und 26 II) nimmt den Cuneus, die laterale Fläche des Occipitallappens und den Gyrus angularis (S. 433) in Anspruch. Zu dem Sehfelde einer Hemisphäre gehört die temporale Hälfte der gleichen und die nasale Hälfte der anderseitigen Retina.

Die Lage des Riechcentrums (Fig. 26 1) ist beim Menschen sichergestellt für den Uncus und das vordere Ende des Gyrus hippocampi (T_5), vielleicht auch einen Teil des Gyrus fornicatus (s. S. 437). Bei besseren Osmatikern, als es der Mensch ist, kommt ihm wahrscheinlich der ganze Gyrus fornicatus zu.

Weniger gut als diese motorischen und sensorischen Centren sind die rein sensiblen Centren bekannt. Die meisten Autoren verlegen sie in den Teil der Grosshirnoberfläche, welcher vom Scheitelbeine bedeckt wird. Für die Extremitäten sollen die Centren der Muskelsensibilität sich zwischen den motorischen finden.

Bau der Hirnrinde. Die Grosshirnrinde ist von verschiedener Dicke und in den einzelnen Bezirken von nicht ganz aber annähernd gleichem Bau. Man unterscheidet an ihr meist vier Zonen nach dem Vorhandensein und Vorwiegen einer bestimmten Zellform. Im Allgemeinen sind die Nervenzellen der Hirnrinde von Pyramidengestalt, von der kleinsten bis zur grössten Form. Daneben finden sich zahlreiche Übergänge von drei- und vieleckigen, spindelförmigen, gezackten und runden Formen.

Die Schichten sind von aussen nach innen, von der Oberfläche zum Marke: 1) die zellarme oder Neurogliaschicht, 2) die Schicht der kleinen Pyramidenzellen, 3) die Schicht der grossen Pyramidenzellen und 4) die Schicht der kleineren, unregelmässig gestalteten Nervenzellen (Körnerformation). Die Fasern verteilen sich in diesen in folgender Weise. Vom Mark

---

[1]) Der linke *Gyrus frontalis inferior* wird auch als Broca'sche Windung *(Circonvolution de Broca)* bezeichnet.

aus dringen sie in die vierte und dritte Schicht noch in dichten Bündeln *(Radii)* ein, zwischen denen bereits ein feines Flechtwerk von Nervenfasern gelegen ist. An der Grenze zwischen dem dritten und zweiten Abschnitte wird das Flechtwerk sehr dicht und oft schon macroscopisch als weisser Streifen sichtbar, welcher als Gennari'scher oder Baillarger'scher Streif (speciell im Cuneus als Vicq d'Azyr'scher Streif) bezeichnet worden ist. Im zweiten Abschnitte hören die Radiärfasern auf und es findet sich nur noch das Flechtwerk, ebenso in der ersten, wo sich dasselbe nahe der Oberfläche zu einem schmalen Saume, der tangentialen Randzone, verdichtet, deren Fasern der Oberfläche parallel verlaufen. SCHWALBE unterscheidet in der Rinde zwei Hauptzonen: 1) die äussere aus der ersten und zweiten Schicht und 2) die innere aus der dritten und vierten Schicht bestehend.

Die Pyramidenzellen sind fast alle von gleichem Bau. Sie haben einen mehr oder minder langen Spitzenfortsatz, welcher gegen die Oberfläche der Rinde hinzieht, wobei er hin und wieder einen dünnen Seitenzweig abgibt; ausserdem besitzen sie Seiten- und Basalfortsätze, welche sich durch dichotomische Teilung in ein feines Netzwerk auflösen. Von den Basalfortsätzen ist ein mittlerer Basalfortsatz besonders daduch ausgezeichnet, dass er als Achsencylinderfortsatz in eine markhaltige Nervenfaser übergeht.

Die Kleinhirnrinde besteht macroscopisch aus zwei Schichten, im microscopischen Bilde dagegen aus drei Schichten. 1) Die äussere, graue *(Stratum cinereum)* oder Moleculärschicht ist von grauer Farbe und besteht aus Neuroglia, kleinen Nervenzellen und einem dichten Netzwerke feiner Fasern. Die Zellen dieser Schicht verbreiten sich mit ihren Protoplasmafortsätzen in derselben, sollen aber ihren Axencylinderfortsatz gegen die nächste Schicht senden, wo er mit zahlreichen Fortsätzen die Purkinje'schen Zellen umflicht (KOELLIKER'S Faserkörbe). 2) Die mittlere oder Schicht der Purkinje'sche Zellen besteht aus einer einfachen Lage grosser Ganglienzellen (daher auch *Stratum gangliosum* genannt), welche einen kürbiskernähnlichen Leib mit grossem Kern und Kernkörperchen haben. Die Zellen senden meist zwei Protoplasmafortsätze, *Dendriten*, in die erste Schicht, welche erst eine Strecke horizontal und dann senkrecht gegen die Oberfläche des Kleinhirnes verlaufen (wie die Stangen eines Hirschgeweihes), indem sie sich äusserst reich zwischen den Elementen der vorigen Schicht verästeln. Alle diese Äste verlaufen wie die Zweige eines Spalier-

baumes in einer Ebene, welche senkrecht zu der Längsrichtung einer Windung steht. Ihren Axencylinderfortsatz senden die Zellen dagegen durch die folgende Schicht in das Mark hinein, wo er sich direkt in eine markhaltige Nervenfaser fortsetzt. 3) Die innerste, rostfarbene oder Körnerschicht *(Stratum granulosum)* besteht aus zahlreichen Lagen von bipolaren Zellen, welche denen der inneren Körnerschicht der Retina sehr ähnlich sind. Ihre beiden Fortsätze sind ebenfalls reich verzweigt, der Protoplasmafortsatz zieht bis in die moleculäre Schicht hinein, der Axencylinderfortsatz bleibt in der Körnerschicht selbst. Ausserdem findet sich in ihr ein Geflecht markhaltiger Nervenfasern, welches von den in sie eintretenden Fasern des Markes gebildet wird.

K. Das Rückenmark und seine Häute.

I. Die Häute des Rückenmarkes.

Die Häute des Rückenmarkes bilden die Fortsetzungen der drei Hirnhäute und werden demzufolge wie die letzteren als: 1) *Dura mater,* 2) *Arachnoidea* und 3) *Pia mater* von einander unterschieden, (die des Hirnes als *encephali,* die des Rückenmarkes als *spinales).* Doch ist von der Dura mater spinalis zu bemerken, dass dieselbe im Gegensatze zur Dura der Schädelhöhle deutlich aus zwei Schichten besteht, von denen die äussere zugleich das Periost an der Innenfläche des Wirbelkanales bildet und mit den Bändern der Wirbelsäule zusammenhängt, während die innere Schicht als eigentliche Dura das Rückenmark einhüllt. Zwischen diesen beiden Schichten der Dura mater liegt eine Masse von lockerem, fetthaltigem Bindegewebe; das hier vorhandene Fett ist durch eine eigentümliche flüssige Beschaffenheit ausgezeichnet. Ausser diesem Bindegewebe finden sich zwischen beiden Schichten der Dura Venengeflechte, die sogen. *Plexus venosi interni* der Wirbelsäule, während die *Plexus venosi externi* in den Sulci dorsales der letzteren gelegen sind und hier die Fortsätze der Wirbel und die von ihnen entspringenden Muskel umspinnen. Beide Plexus communicieren mit einander und pflegen ihr Blut in die benachbarten Vv. vertebrales, intercostales, lumbales etc. zu ergiessen. Wie am Gehirn, so sind auch am Rückenmarke Dura und Arachnoidea nur durch einen engen, mit Endothel aus-

gekleideten capillären Spaltraum von einander getrennt. Erheblich weiter ist dagegen der Subarachnoidealraum des Rückenmarkes, so dass also die Arachnoidea das letztere nebst der Pia nach Art eines schlaffen Sackes umgibt. Die Pia mater spinalis besteht (wie die Dura mater spinalis und im Gegensatze zur Pia des Gehirnes) deutlich aus einer äusseren und einer inneren Schicht, von denen die erstere mit den Balken der Subarachnoidealräume continuierlich zusammenhängt, während die zweite (*Intima pia* KEY und RETZIUS) aus ringförmigen Bindegewebfasern besteht. Zwischen diesen beiden Schichten verlaufen die Blutgefässe der Pia, indem sie ins Rückenmark unter rechtem Winkel Äste hineinsenden. Die Pia bildet im Lendenwirbel- und Kreuzbeinkanale nur noch einen dünnen Strang, den Endfaden, *Filum terminale*, welcher in seinem oberen Teile noch etwas Rückenmarksubstanz mit dem Centralkanal, unten nur das Ependym des letzteren enthält. Die Dura und Arachnoidea, welche, wie vorhin erwähnt, dicht aneinander liegen, kleiden den ganzen Spinalkanal bis etwa zum II. oder III. Kreuzbeinwirbel glatt aus und enden hier conisch zugespitzt, um alsdann als äussere Scheide des Filum terminale bis zum Steissbein zu verlaufen.

Eine Verbindung zwischen Dura und Pia mater ist durch das gezahnte Band, *Lig. denticulatum* s. serratum, gegeben. Dieses Band ist in der Frontalebene zu beiden Seiten des Rückenmarkes gelegen und besteht in ausgespanntem Zustande aus einer Anzahl von dreiseitigen Zacken. welche continuierlich mit einander zusammenhängen. Die medial gelegene Basis eines jeden solchen Dreieckes ist zwischen den vorderen und hinteren Wurzeln der Spinalnerven an die Pia, seine Spitze lateral an die Dura mater angeheftet. Da die Arachnoidea zwischen der Pia und Dura gelegen ist, so ist natürlich eine jede Zacke des Lig. denticulatum von einer scheidenartigen Fortsetzung der Arachnoidea umhüllt und an ihrer Spitze erst durch Vermittelung der letzteren mit der Dura verwachsen.

Im Übrigen gilt für die Häute des Rückenmarkes alles dasjenige, was bereits für die Hirnhäute gesagt wurde. Die Nerven derselben werden hauptsächlich von den sympathischen Geflechten geliefert, welche die eintretenden Blutgefässe begleiten. Ausserdem soll noch die Dura mater direkte feine Fäden aus der Seitenfläche des Rückenmarkes empfangen, welche durch Vermittelung des Lig. denticulatum in dieselbe eintreten. Die Arachnoidea scheint auch am Rückenmark keine eigenen Nerven zu besitzen. Die Pia mater

spinalis bekommt ausser sympathischen Nervenzweigen (PURKINJE'sches Nervengeflecht) noch rückläufige Nervenfasern von den sensiblen Wurzeln der Spinalnerven.

Die Blutgefässe für das Rückenmark und seine Häute stammen: 1) von den beiden *Aa. spinales anteriores* (aus den *Aa. vertebrales*), welche zu einem einfachen Stamm vereinigt an der Vorderfläche des Rückenmarkes, 2) von den *Aa. spinales posteriores* (ebenfalls aus den *Aa. vertebrales*), welche getrennt an der hinteren Fläche des Rückenmarkes nach abwärts ziehen; 3) von den *Rr. spinales* der *Aa. vertebrales, cervicales proff.* und *ascendentes, intercostales, lumbales* und *sacrales*. Die letztgenannten Zweige treten durch die Foramina intervertebralia in den Wirbelkanal und senken sich schliesslich hauptsächlich an der hinteren Seitenfurche und durch die vordere Medianspalte in die Rückenmarksubstanz ein. Die Arterien sind von Venen begleitet, welche bei ihrem Durchtritte durch die Dura die vorhingenannten *Plexus venosi interni* bilden.

II. Das Rückenmark.

Das Rückenmark, *Medulla spinalis*, stellt, für sich betrachtet, einen langen, platt cylindrischen Strang vor, welcher jedoch nicht überall die gleiche Dicke besitzt, sondern sich an zwei Stellen spindelförmig angeschwollen zeigt. Diese beiden Stellen entsprechen denjenigen Abschnitten des Rückenmarkes, an welchen von dem letzteren die starken Nervenwurzeln für die obere und untere Extremität entspringen. Die obere Anschwellung, *Intumescentia cervicalis*, ist somit in dem untersten Teile der Halswirbelsäule, die untere, *Intumescentia lumbalis*, an dem Übergange zwischen Brust- und Lendenwirbelsäule gelegen. Das eigentliche Rückenmark pflegt schon in der Höhe des I. oder II. Lendenwirbels mittels einer kegelförmigen Spitze, *Conus medullaris*, zu enden. Doch ist bereits erwähnt worden, dass sich von dem letzteren aus in das *Filum terminale* noch der Centralkanal nebst seinem Ependym und ein wenig grauer Substanz nach abwärts fortsetzt. Ausser dem Filum terminale sind daher in dem Lumbal- und Sacralteile des Wirbelkanales nur noch die starken Nervenwurzeln des Plexus lumbalis und sacralis gelegen, welche am Ende des Rückenmarkes ein Bild darstellen, das man als Pferdeschwanz, *Cauda equina*, bezeichnet hat. An der vorderen und hinteren Fläche des Rückenmarkes sieht man nun in der Medianlinie je eine Furche verlaufen, welche jedoch beide ziemlich tief in die

Rückenmarksubstanz hineindringen und deswegen als vordere Längsspalte, *Fissura mediana* s. longitudinalis *anterior*, und als hintere Längsspalte, *Sulcus* s. Fissura *mediana posterior*, benannt werden. An jeder Seitenhälfte des Rückenmarkes finden sich ferner zwei schwach angedeutete longitudinale Furchen oder Linien vor, welche dadurch gebildet werden, dass die vorderen und hinteren Wurzeln der Spinalnerven jederseits in zwei Längsreihen aus dem Rückenmarke ihren Ursprung nehmen. Man hat diese Furchen als vordere Seitenfurche, *Sulcus lateralis anterior*, und als hintere Seitenfurche, *Sulcus lateralis posterior*, bezeichnet.

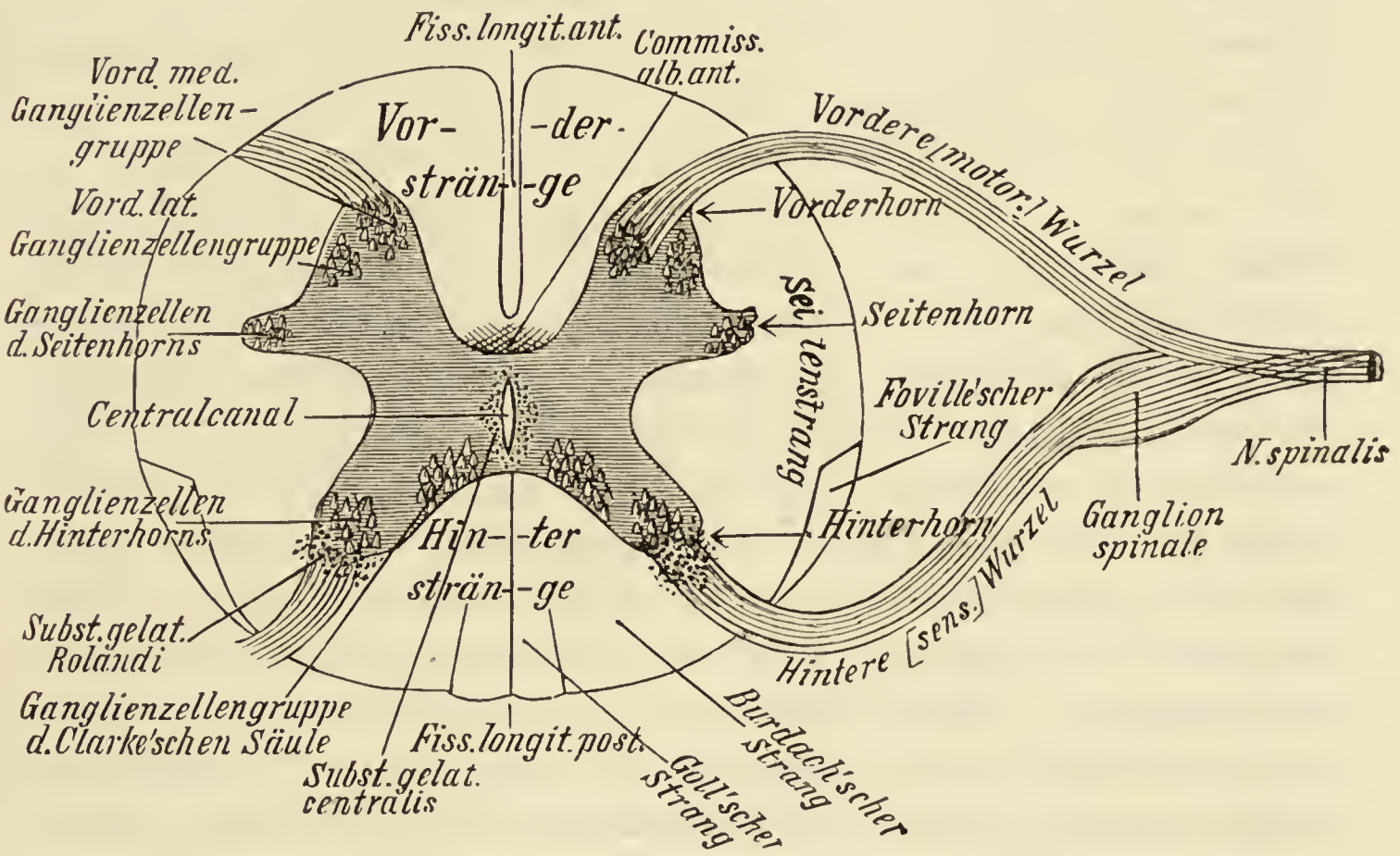

Fig. 27.

Querschnitt durch das Rückenmark (schematisch).

Was nun die eben erwähnten Spinalnervenwurzeln anbetrifft, so enthalten die vorderen Wurzeln (abgesehen von einigen rückläufigen sensiblen Fasern für die Pia mater) motorische Nervenfasern, während die hinteren Nervenwurzeln aus sensiblen Fasern bestehen. In den Foramina intervertebralia vereinigt sich je eine vordere und hintere Nervenwurzel zu einem gemeinsamen Stamm, dem *N. spinalis*, in welchem eine Mischung der motorischen und sensiblen Fasern stattfindet, und welcher alsdann durch das For. intervertebrale aus dem Wirbelkanale heraustritt. An der hinteren, sensiblen Wurzel eines jeden Spinalnerven sitzt ein kleines Knötchen, das *Ganglion spinale* s. intervertebrale, welches eine Anzahl von unipolaren Ganglienzellen enthält, d. h. von Ganglienzellen, von

denen jede in eine einzige (sich weiterhin **T**-förmig teilende) Nervenfaser ausläuft.

Der Querschnitt des Rückenmarkes zeigt folgende Einzelheiten, welche sich zum grössten Teile schon mit blossem Auge am frischen oder gut gehärteten Organe wahrnehmen lassen. Die centrale Partie des Rückenmarkes wird von der grauen Substanz eingenommen, welche eine Art von Schmetterlingsfigur bildet. Etwa in der Mitte dieser Figur und des ganzen Rückenmarkes ist der Centralkanal, *Canalis centralis,* gelegen, welcher in verschiedenen Abschnitten des Rückenmarkes eine verschiedene Grösse und eine bald mehr rundliche, bald mehr spaltähnliche Form besitzt. Die stärkste Erweiterung desselben, der *Ventriculus terminalis*, befindet sich im Conus terminalis. Rings um die graue Substanz ist die weisse Substanz gelegen, welche auf diese Weise die Rinde des Rückenmarkes bildet, während sie dagegen beim Gehirn die centralen Partien einnimmt. Der vor dem Centralkanale befindliche Teil der grauen Substanz wird als *Commissura grisea anterior*, der dahinter gelegene Teil derselben als *Commissura grisea posterior* bezeichnet. Die beiden stumpfen Vorsprünge der grauen Substanz, welche nach vorn in die vorderen (motorischen) Nervenwurzeln übergehen, stellen die Vorderhörner, *Cornua anteriora*, dar. Nach hinten läuft die graue Substanz in die beiden Hinterhörner, *Cornua posteriora,* aus, welche sich in die hinteren (sensiblen) Nervenwurzeln fortsetzen. Ausser den Vorder- und Hinterhörnern ist jederseits noch ein kürzerer Vorsprung, das Seitenhorn, zu bemerken, welches auch als *Tractus intermediolateralis* bezeichnet wird. Denkt man sich jedoch die graue Substanz aus der weissen herausgeschält, so stellen diese drei „Hörner" jederseits senkrecht verlaufende Erhabenheiten dar, welche man als *Columna anterior*, *lateralis* und *posterior* bezeichnet. Durch die vorderen und hinteren Nervenwurzeln, sowie durch die vordere und hintere Längsspalte wird nun die weisse Substanz in folgende sechs Stränge geteilt. Zwischen den beiden Vorderhörnern liegen die beiden Vorderstränge, *Funiculi anteriores,* welche durch die schon erwähnte Fiss. mediana ant. von einander geschieden werden. Diese Spalte erstreckt sich nach hinten nicht vollständig bis zur Commissura grisea anterior, so dass hier zwischen den beiden Vordersträngen noch eine quere Verbindungsbrücke von weisser Substanz, die *Commissura alba anterior*, bestehen bleibt, welche grösstenteils aus gekreuzten Nervenfasern besteht; die letzteren verlieren sich beiderseits in den Vordersträngen. Am hinteren Teile des Rückenmarkes liegen zwischen

den beiden Hinterhörnern der grauen Substanz die weissen Hinterstränge, *Funiculi posteriores*, welche durch die vorhin erwähnte mediane Furche, *Sulcus medianus posterior*, von einander getrennt sind. Von letzterer Furche erstreckt sich jedoch ein Bindegewebsseptum bis dicht an die graue Substanz heran, so dass also eine weisse Commissur zwischen den beiden Hintersträngen nicht existiert. Ein jeder von den beiden Hintersträngen wird endlich in einen medialen Abschnitt, den Goll'schen Strang, *Fasciculus gracilis*, und in einen lateralen Abschnitt, den Burdach'schen Strang, *Fasciculus cuneatus*, eingeteilt, welche man am frischen Rückenmarkes schon mit blossem Auge von einander unterscheiden kann. Zwischen dem Vorder- und Hinterhorne einer jeden Seite sind endlich die weissen Seitenstränge, *Funiculi laterales*, gelegen. Bei Neugeborenen ist an dem hinteren Teile der letzteren noch jederseits der sogen. Foville'sche Strang mit blossem Auge zu erkennen.

Bei microscopischer Betrachtung zeigt sich die graue Substanz des Rückenmarkes zusammengesetzt aus nervösen Bestandteilen und aus einem Stützgewebe, *Neuróglia*. Dieses besteht aus einer grossen Zahl von Fäden oder Fäserchen und den zugehörigen Gliazellen. Die Fäserchen bilden ein feines Flechtwerk, in dessen Lücken die Nervenzellen liegen (Substantia spongiosa). Um den Centralkanal liegt die Neuroglia als Substantia gelatinosa centralis, um den Kopf des Hinterhornes als Substantia gelatinosa posterior (Rolandi). Die *Substantia spongiosa* besteht, abgesehen von gruppenweise angeordneten Ganglienzellen, aus einem complicierten Geflechte sehr feiner Nervenfasern, welche durch eine geringe Menge von Neuroglia zusammengehalten werden. Die *Substantia gelatinosa* ist dagegen arm an nervösen Elementen und Blutgefässen, von durchscheinender Beschaffenheit und findet sich nur an zwei Stellen vor, nämlich: 1) als *Substantia gelatinosa centralis* in der Umgebung des Centralkanales und 2) im Hinterhorne als *Substantia gelatinosa Rolandi*. Was die nervösen Bestandteile, die Ganglienzellen, betrifft, so sind zunächst im Vorderhorne jederseits eine vordere mediale und vordere laterale Gruppe dieser Zellen zu unterscheiden. Weitere Gruppen werden durch die Ganglienzellen der Seitenhörner gebildet. Aus diesen Zellen kommen die motorischen Fasern, welche fast ausschliesslich in die vordere Wurzel des Rückenmarkes übergehen. An derjenigen Stelle, an welcher die Hinterhörner in die Commissura grisea posterior übergehen, findet sich endlich noch eine weitere Anhäufung von Ganglienzellen, die sog. Stilling'schen Kerne,

deren Gesamtheit man auch als Clarke'sche Säulen, *Nucleus dorsalis*, bezeichnet hat, weil diese Ganglienzellen sich in continuierlicher Reihenfolge von oben nach unten durch die Rückenmarksubstanz erstrecken. Doch ist dabei zu bemerken, dass diese Säulen im oberen und unteren Teile des Rückenmarkes immer schwächer werden und zuletzt ganz aufhören. Am stärksten sind sie am Dorsal- und Lumbalteile entwickelt.

Die histologische Structur des Rückenmarkes ist nun in den letzten Jahren noch genauer erforscht worden, besonders durch die einschneidenden Untersuchungen von GOLGI, KOELLIKER und RAMON Y CAJAL, welche jedoch noch keineswegs zum Abschlusse gebracht sind. Die wesentlichsten Resultate, welche von diesen Autoren gewonnen wurden, sind folgende. Die Zellen des Rückenmarkes teilt RAMON Y CAJAL in vier Arten: 1) Nervenwurzelzellen des Vorderhornes, deren Axencylinder direkt in eine vordere (motorische) Wurzelfaser übergeht. 2) Strangzellen, deren Axencylinderfortsatz in eine Nervenfaser übergeht, welche schliesslich in einem auf der gleichen Seite gelegenen Strange des Rückenmarkes weiter verläuft. 3) Commissurenzellen, deren Axencylinderfortsatz durch die Commissura ant. in eine Nervenfaser im Vorderseitenstrange der gegenüberliegenden Seite übergeht. 4) Zellen des Hinterhornes mit reich verzweigten Axencylinderfortsätzen, welche sich in der grauen Substanz des Rückenmarkes ausbreiten, ohne dieselbe zu verlassen. Die vorderen Wurzeln kommen als direkte Fortsetzungen der Axencylinder der motorischen Zellen aus dem Vorderhorne. Die hinteren Wurzeln enthalten vorwiegend Fasern, welche aus den Zellen des Spinalganglion stammen und in das Rückenmark eintreten. Die Spinalganglienzellen entsenden nämlich zwei, entweder mittels eines gemeinsamen Stammes oder gleich getrennt entspringende Nervenfortsätze, von denen einer nach der Peripherie, der andere nach dem Rückenmarke hinzieht. Der Rückenmarkfortsatz, die hintere Wurzelfaser, geht transversal in den Hinterstrang hinein und teilt sich alsbald gabelförmig (**T**-oder **Y**-förmig) in je einen aufsteigenden und absteigenden, longitudinal verlaufenden Ast. Von dem eintretenden Stamme der Wurzelfaser sowohl, wie von diesen beiden Ästen gehen zahlreiche Seitenäste (Collateralen) meist im rechten Winkel in die graue Substanz des Rückenmarkes hinein, wo sie sich baumförmig in der Umgebung der Ganglienzellen des Hinter- und Vorderhornes verästeln (Endbäumchen), ohne direkt in die Ausläufer einer Ganglienzelle überzugehen. Nach kürzerem oder längerem

Laufe biegt auch der absteigende Ast in die graue Substanz um und endet wie ein Seitenast. Von den aufsteigenden Ästen dagegen endet nur ein Teil in der grauen Substanz des Rückenmarkes; ein grosser Teil derselben steigt gegen die Medulla oblongata empor und läuft in der Gegend des Nucleus funiculi gracilis und cuneati in Endbäumchen aus. Bei ihrem Eintritte in die graue Substanz liegen die Collateralen meist in Bündeln zusammen und wurden früher als aus dem Hinterhorne austretende hintere Wurzelfasern angesehen. Die hinteren Wurzelfasern mit ihren Ästen bilden fast die ganze Masse der Hinterstränge. Durch die Collateralen, welche an die motorischen Zellen des Vorderhornes herantreten, werden die Rückenmarksreflexe vermittelt; durch die bis zum Nucleus gracilis und cuneatus aufsteigenden Äste werden die sensiblen Bahnen an die hier endende psycho-sensorische Bahn (die Schleife) angeschlossen.

Die Nervenfaserbahnen des Rückenmarkes.

Die Vorder-, Hinter- und Seitenstränge des Rückenmarkes sind nun jedoch nicht, wie es nach dem Vorhergehenden scheinen möchte, gleichartige Fasermassen, sondern aus einer Anzahl von Abteilungen zusammengesetzt, welche nach FLECHSIG folgende Bahnen enthalten. Zunächst besteht der Vorderstrang, *Fasciculus anterior*, aus einem schmalen, an der Fissura longitudinalis anterior gelegenen Abschnitte, dem Pyramidenvorderstrange, *Fasciculus cerebrospinalis anterior*, und dem lateral von dem letzteren gelegenen Vorderstranggrundbündel oder Flechsig'schen Bündel, *Fasciculus anterior proprius*. In dem ersteren verläuft derjenige Teil der psychomotorischen Bahnen, welcher erst weiter caudalwärts in der weissen Commissur auf die andere Seite des Rückenmarkes hinübergeht. In dem letzteren sind hauptsächlich kurze longitudinale Verbindungsfasern zwischen verschiedenen Abschnitten grauer Rückenmarksubstanz gelegen.

Der Seitenstrang, *Fasciculus lateralis*, zerfällt in folgende Abschnitte: 1) Der Pyramidenseitenstrang, *Fasciculus cerebrospinalis lateralis*, nimmt, an das Hinterhorn angelehnt, ein grosses Feld im dorsalen (hinteren) Teile dieses Stranges ein, ohne an die Peripherie des Rückenmarkes anzugrenzen, in welcher die in der Decussatio gekreuzten psychomotorischen Bahnen verlaufen. 2) Die Kleinhirnseitenstrangbahn von MEYNERT (FOVILLE'scher Strang), *Fasciculus cerebellospinalis*, liegt lateral vom Pyramidenseitenstrang als schmaler Saum an der Pheripherie des Seitenstranges (s. Fig. 27, S. 443) und verbindet die Stilling'schen Kerne der Clarke'schen Säulen mit dem

Wurme des Kleinhirns (dem Centrum für coordinirte Bewegungen). 3) Das Gowers'sche Bündel, *Fasciculus anterolateralis superficialis*, liegt vor den beiden ersteren ebenfalls an der Peripherie des Seitenstranges (ventral) und enthält wahrscheinlich Bahnen sensibler Natur, deren Herkunft und cerebrales Ende indessen noch nicht ganz sicher bestimmt sind. 4) Das Seitenstranggrundbündel, *Fasciculus lateralis proprius* (FLECHSIG), füllt die Concavität zwischen Hinter- und Vorderhorn aus. In ihm unterscheidet man noch den *Tractus rubrospinalis*, MONAKOW'sches Bündel, von dem roten Kern zum Rückenmark, vor dem Pyramidenseitenstrang gelegen, und den *Tractus tectospinalis*, von der Vierhügelgegend in den Vorderseitenstrang.

Im Hinterstrange liegt neben dem medianen Bindegewebsseptum der zarte oder Goll'sche Strang, *Fasciculus gracilis*, lateral davon der Burdach'sche Keilstrang, *Fasciculus cuneatus* (vgl. Hirnschema). In ihnen liegt mehr medial das ovale Feld von FLECHSIG, mehr lateral das kommaförmige Feld oder Bündel von SCHULTZE.

Es möge zum Schluss der Lauf der beiden wichtigsten, nämlich der sensiblen und motorischen Bahn des Gehirnes und Rückenmarkes an einem Beispiel erläutert werden (vgl. die farb. Tafel). Wenn wir z. B. eine Empfindung in der rechten Fusssohle haben, welche uns bestimmt, das Bein zu heben, so spielt sich dieser Vorgang in folgenden Bahnen ab. Von dem betroffenen Nervenendapparat geht der Reiz durch den zugehörigen sensiblen Nerven empor zu einer Spinalganglienzelle und von dieser durch ihren zweiten Nervenfortsatz, die hintere Wurzelfaser, in das Rückenmark hinein. Im Rückenmarke geht der Reiz durch den aufsteigenden Ast der hinteren Wurzel im Goll'schen Strange bis zu dessen Endausbreitung in den Nucleus funiculi gracilis weiter. Hier endet die Bahn, welche bis hierher noch immer auf der rechten Seite liegt. Von diesem Kern bringt eine zweite Bahn, die Schleife, den Reiz auf folgendem Wege weiter. Von dem Nucleus funiculi gracilis läuft derselbe in einer Fibra arcuata interna durch die Raphe zur anderen Seite der Medulla (befindet sich also von jetzt ab auf der linken Seite). Diese Bogenfaser biegt dann in eine Schleifenfaser um und verläuft durch die Haubenregion, den hinteren Abschnitt der inneren Linsenkapsel und die Haubenstrahlung des Centrum semiovale zur Rinde des linken Scheitellappens, wo uns der Reiz an der Fusssohle zum Bewusstsein kommt. Die solchergestalt hervorgerufene Empfindung

veranlasst uns, das Bein zu heben, was auf folgendem Wege geschieht. Von den grossen Pyramidenzellen im oberen Abschnitte der linken Centralwindungen geht der Impuls (motorischer Reiz) centrifugal durch die psychomotorischen Extremitätenbahnen zunächst von der Rinde durch das Centrum semiovale in den hinteren Schenkel der inneren Linsenkapsel, dann durch das mittlere Drittel des Hirnschenkelfusses, endlich durch die Brücke in die Pyramide der linken Seite. Hier teilt sich die psychomotorische Bahn in die Pyramidenseitenstrangbahn und Pyramidenvorderstrangbahn. Lassen wir den Reiz in der ersteren Bahn weiter ziehen, so gelangt er in dieser (durch die Decussatio) alsbald auf die andere, die rechte Seite des Rückenmarkes, um alsdann im rechten Seitenstrange zu den Zellen des rechten Vorderhornes zu verlaufen. Nehmen wir dagegen an, er verliefe in der Pyramidenvorderstrangbahn, so geht er zunächst noch im linken Vorderstrange abwärts und gelangt erst durch die Commissura anterior alba zu den Zellen des rechten Vorderhornes. Hier endet die psychomotorische Bahn und veranlasst die motorischen Vorderhornzellen durch ihre Axencylinderfortsätze, welche als vordere Wurzel austreten, in einen motorischen Nerven übergehen und in dem motorischen Endapparat einer Muskelfaser enden, die Muskeln des rechten Beines für die beabsichtigte Bewegung zu contrahieren.

Kurze Übersicht der wichtigsten Hirn- und Rückenmarksbahnen (s. die farbige Tafel).

1. Sensible, psychosensorische oder Gefühlsbahn. (Rechts) sensibler Nervenendapparat, sensibler Nerv, Spinalganglion, hintere Wurzel, Hinterstrang, Nucleus funiculi gracilis und cuneati, Fibrae arcuatae internae — Raphe (Kreuzung) — (Links) Schleife (Haube, hinteres Ende der inneren Linsenkapsel), Haubenstrahlung, Rinde des Scheitellappens — Empfindung.

2. Motorische, psychomotorische, Extremitäten- oder Pyramidenbahn. (Links) Centralwindungen, Centrum semiovale, hinterer Schenkel der inneren Linsenkapsel, Hirnschenkelfuss, Brücke, Pyramide, Pyramidenstränge — Kreuzung entweder in der Decussatio oder der Commissura anterior alba — (Rechts) Vorderhornzellen, motorische Wurzel, motorischer Nerv, motorischer Endapparat — Bewegung.

3. Vordere Gross- und Kleinhirnbrückenbahn. (Rechts) Frontalzone, Centrum semiovale, vorderer Schenkel der inneren

Linsenkapsel, mediales Drittel des Hirnschenkelfusses, Brücke, Brückenkerne, Querfasern — Raphe (Kreuzung) — (Links) Brückenschenkel zum Kleinhirn, Hemisphärenrinde des Kleinhirnes.

4. Hintere Gross- und Kleinhirnbrückenbahn. (Rechts) Temporo-Occipitalzone, weisses Marklager (Centrum semiovale), hinterer Schenkel der inneren Linsenkapsel, laterales Drittel des Hirnschenkelfusses, Brücke, Brückenkerne — Raphe (Kreuzung) — (Links) Brückenschenkel, Kleinhirnrinde.

5. Kleinhirn — Grosshirnbahn über den roten Kern. (Rechts) Nucleus dentatus des Kleinhirnes, Bindearm — Raphe (Bindearm-Kreuzung) — (Links) roter Kern von hier: 1) Haubenstrahlung, Praecuneus, 2) Laminae medullares (Bündel zum roten Kern), Thalamus, 3) Linsenkernschlinge, Nucleus lentiformis und caudatus.

6. Olfactoriusbahn. Riechepithel der Nasenschleimhaut, Nervus olfactorius, Bulbus und Tractus olfactorius, von hier aus wahrscheinlich zum Gyrus uncinatus bezw. fornicatus. Teilweise Kreuzung in der Commissura anterior.

7. Opticusbahn (Näheres beim Opticus). Retina: links temporale, rechts nasale Hälfte: von links durch die Fibrae directae, von rechts durch die Fibrae cruciatae nach dem linken Tractus opticus, dann durch die laterale Wurzel des letzteren zum linken Corpus genic. lat., vorderem Vierhügel und Pulvinar, von hier aus durch den hinteren Schenkel der inneren Linsenkapsel als Sehstrahlung zum Hinterhauptlappen (hauptsächlich Cuneus) derselben Seite — Sehempfindung.

8. Acusticusbahn. (Rechts) Schnecke, Nervus cochleae, Nuclei n. acustici, Corpus trapezoides — Raphe (Kreuzung) — (Links) obere Olive, laterale Schleife, hinterer Vierhügel, Arm desselben, medialer Kniehöcker, hinterer Teil der inneren Linsenkapsel, Marklager, obere Schläfenwindung. Neben diesem complicierten Wege geht noch ein einfacherer von den Nuclei n. cochlearis durch die Striae medullares ebenfalls zur Schleife.

9. Facialisbahn. (Rechts) Unteres Drittel der vorderen Centralwindung, weisse Substanz, Knie der inneren Linsenkapsel, Hirnschenkelfuss, Bündel vom Fuss zur Haube (Schleife) — Raphe (Kreuzung) — (Links) Facialiskern, N. facialis, Muskelinnervation.

10. Hypoglossusbahn. (Rechts) Unteres Ende der vorderen Centralwindung, innere Linsenkapsel (Knie bezw. Übergang in den hinteren Schenkel), Hirnschenkelfuss, Bündel vom Fuss zur Haube (medialster Teil der Schleife) — Raphe (Kreuzung) — (Links) Hypoglossuskern, N. hypoglossus, Zungenmuskeln.

Bei einer Aufzählung dieser Bahnen fällt auf, dass sie alle durch die innere Linsenkapsel, besonders durch den hinteren Schenkel derselben ziehen. Im vorderen Abschnitte des letzteren liegen hintereinander die Bahnen des Facialis, des Hypoglossus und der Extremitäten, also die motorischen Bahnen. Im hinteren Abschnitte treffen die Bahnen des Acusticus, des Opticus, die sensiblen Bahnen und wahrscheinlich auch die anatomisch noch nicht sicher nachgewiesenen Bahnen des Trigeminus, Olfactorius und Glossopharyngeus zur Rinde zusammen. Dieser Teil des hinteren Schenkels wurde deshalb von CHARCOT als sensibler Knotenpunkt *(Carrefour sensitif)* bezeichnet. Ferner ist zu beachten, dass bei allen diesen Bahnen während ihres Verlaufes zwischen der Rinde und den Kernen eine Kreuzung (Übergang der Fasern von der einen auf die andere Seite) stattfindet. In der weissen Substanz (sagittales Marklager, Centrum semiovale) werden die Faserbahnen auch als Strahlungen bezeichnet (z. B. Sehstrahlung, Haubenstrahlung oder sensible Strahlung, Pyramidenstrahlung).

L. Die Hirnnerven.

Als Hirnnerven, *Nervi cerebrales*, hat man alle diejenigen Nerven bezeichnet, welche direkt vom Gehirne ihren Ursprung nehmen. Von den Hirnnerven sind die Rückenmarksnerven, *Nervi spinales*, zu unterscheiden, welche aus dem Rückenmarke hervortreten. Beide Arten von Nerven werden als Cerebrospinalnerven zusammengefasst.

Die Hirnnerven bilden 12 Paare, welche man nicht allein nach ihrem Namen, sondern auch nach ihrer Nummer genau kennen muss, da dieselben häufig nur nach letzterer, z. B. als V. Paar, VI. Paar etc. bezeichnet werden. Diese 12 Nervenpaare brechen nun an der Hirnbasis (von vorn nach hinten gerechnet) in folgender Reihenfolge hervor:

I. der *N. olfactorius*, II. der *N. opticus*, III. der *N. oculomotorius*, IV. der *N. trochlearis*, V. der *N. trigeminus*, VI. der *N. abducens*, VII. der *N. facialis*, VIII. der *N. acusticus*, IX. der *N. glossopharyngeus*, X. der *N. vagus*, XI. der *N. accessorius (Willisii)* s. recurrens, XII. der *N. hypoglossus*.

I. N. olfactorius.

Da man aus entwickelungsgeschichtlichen Gründen den Tractus und Bulbus olfactorius als eine Art von vorgeschobenen Hirnlappen *(Lobus olfactorius)* auffassen muss, so kann man unter der Bezeichnung Geruchsnerv, *Nervus olfactorius,* nur die zahlreichen Nervenfäden zusammenfassen, welche von dem Bulbus durch die Lamina cribrosa des Siebbeines in die Nasenhöhle hineingehen. Diese Nervenfäden besitzen kein Nervenmark, sondern bestehen lediglich aus Bündeln von feinsten Axencylinderfibrillen. Ihr Verbreitungsbezirk erstreckt sich an der Scheidewand und der lateralen Wand der Nasenhöhle bis etwa in die Höhe des unteren Randes der mittleren Muschel, so dass also nur der oberste Teil der Nasenschleimhaut imstande ist, Geruchsempfindungen zu vermitteln (s. auch beim Geruchsorgan). Aus diesen Gründen muss auch die erste Unterbrechung der Riechnerven in den Rindenzellen des Bulbus angenommen werden, welcher somit nicht einem Stücke Hirnrinde, sondern eher den Endkernen der meisten Hirnnerven analog wäre. — Vom Bulbus laufen dann die centralen Bahnen im Tractus weiter. Von diesem geht eine, die *Stria olfactoria lateralis,* schon äusserlich sichtbar, in die Spitze des Schläfenlappens, den Gyrus uncinatus, und noch weiter in den Gyrus hippocampi hinein. Eine zweite, die *Stria olfactoria medialis,* ist nur ausnahmweise beim Menschen deutlich; sie geht in das frontale Ende des Gyrus cinguli s. fornicatus. Zwischen beiden letzteren Striae liegt die nicht immer deutliche *Stria intermedia.* Bei Tieren mit ausgeprägtem Geruchssinn gehört wahrscheinlich die ganze den Balken umfassende Randwindung (Gyrus fornicatus und Gyrus hippocampi) dem Riechcentrum an. Beide Riechlappen sind durch wenig zahlreiche Fasern verbunden, welche als Teil der Commissura anterior von einer Hirnhälfte zur anderen ziehen.

II. N. opticus.

Die beiden Sehnerven, *Nn. optici,* treten in Gestalt der Tractus optici an der Hirnbasis hervor und bilden alsdann eine Kreuzung, das *Chiasma nervorum opticorum,* welches auf dem Sulcus chiasmatis des Keilbeines gelegen ist. Diese Kreuzung der Opticusfasern im Chiasma ist jedoch nur scheinbar eine vollständige, da sich der Faserverlauf in dem letzteren folgendermassen gestaltet:

1. Nur die innersten (am meisten medial gelegenen) Fasern des N. opticus kreuzen sich und werden daher auch als *Fibrae*

cruciatae bezeichnet. Auf diese Weise geht also ein Teil der aus dem rechten Tractus opticus kommenden Fasern zu dem linken, ein Teil der in dem linken Tractus gelegenen Fasern zu dem rechten Augapfel hin und zwar zur nasalen Seite.

2. Die beiden lateralen Winkel des Chiasma werden durch Fasern eingenommen, welche man *Fibrae directae* benannt hat, weil sie von dem Tractus opticus zu dem Augapfel derselben Seite verlaufen und zwar zur temporalen Seite.

Der vordere Winkel des Chiasma wird durch die sogen. vorderen Commissurenfasern, *Commissura anterior* s. retinarum, ausgerundet, welche demgemäss von dem Bulbus der einen zu dem Bulbus der anderen Seite verlaufen müssen. Indessen ist diese Bahn fraglich. Ebenso wird der hintere Winkel des Chiasma durch die hinteren Commissurenfasern, *Commissura posterior* s. tractuum, ausgerundet. Neuerdings werden diese beiden Commissuren als *Commissura inferior* (GUDDEN) und als *Commissura superior* (MEYNERT) bezeichnet. Beide haben nichts mit dem Sehen zu tun.

Vom Chiasma aus tritt der *N. opticus* (zusammen mit der A. ophthalmica) durch das Foramen opticum in die Augenhöhle hinein und zieht hierauf in deren Längsaxe, S-förmig gekrümmt, bis zum Bulbus oculi, wo er sich ein wenig medianwärts vom hinteren Pol desselben einsenkt.[1]) Vor anderen Nerven ist der N. opticus durch den complicierten Bau seiner Scheide ausgezeichnet, an welcher man ein sehr derbes äusseres Neurilemm als Fortsetzung der Dura, ein sehr zartes mittleres Neurilemm als Fortsetzung der Arachnoidea und ein wiederum derberes inneres Neurilemm als Fortsetzung der Pia mater unterscheidet. Zwischen diesen drei Hüllen sind lymphatische intervaginale Räume gelegen, welche mit dem Subdural- und Subarachnoidealraume communicieren. Nach dem Eintritte in die Retina verlieren die Opticusfasern ihr Nervenmark, so dass sie durchsichtig werden und somit die Lichtstrahlen ungehindert zu den das Licht percipierenden Elementen des Auges, den Stäbchen und Zapfen, passieren lassen.

Verfolgen wir den Tractus opticus cerebralwärts, so spaltet er sich bereits bei seinem Verlaufe über den Hirnschenkel in eine laterale und eine mediale Wurzel. Die laterale grössere Wurzel des Tractus opticus geht zum Corpus geniculatum laterale, zum vordern Vierhügel und zum Pulvinar

---

[1]) Die S-förmige Krümmung ist im hinteren Abschnitte des Nerven mit der Convexität, im vorderen Abschnitte mit der Concavität nach lateralwärts gerichtet.

des Thalamus optiçus. In den Zellen dieser drei Ganglien enden wahrscheinlich die Fasern der lateralen Tractuswurzel. Von diesen dreien wiederum gehen Fasern (Stabkranzfasern) durch den hinteren Abschnitt des hinteren Schenkels der inneren Linsenkapsel und das Marklager des Hinterhauptlappens lateral vom Hinterhorne zur Rinde desselben (Sehstrahlung GRATIOLET's s. d. Taf. rot vom Cuneus zum Corp. genic. lat.). Die mediale kleinere Tractuswurzel geht zum Corpus geniculatum mediale, wo sie zum Teil endet; ein Teil ihrer Fasern läuft dagegen durch dasselbe weiter zum hinteren Vierhügel. Die beiden letztgenannten Hirnteile sind nun ebenfalls durch Stabkranzfasern mit der Rinde des Hinterhaupt-, vielleicht auch des Schläfenlappens verbunden.

Die partielle Kreuzung der Tractus optici hat zur Folge, dass bei Laesion eines Tractus (z. B. des linken) die gleichseitigen Hälften der Retina beider Augen (linkes Auge linke [temporale] Hälfte; rechtes Auge linke [nasale] Hälfte) ihre Functionsfähigkeit verlieren. Nach Zerstörung beider Nervi optici gehen die beiden Tractus mit Ausnahme der Commissura posterior zu Grunde und im Anschlusse daran werden die Corpora geniculata lateralia, der vordere Vierhügel und das Pulvinar des Sehhügels atrophisch. Wie die hinteren Commissurenfasern bleiben hierbei auch die Corpora geniculata medialia und der hintere Vierhügel vollständig intact. Sie sind also beim Sehakte direkt nicht beteiligt; ob sie, wie man aus verschiedenen Gründen angenommen hat, mit dem Hören zusammenhängen, ist nicht sicher erwiesen.

III. N. oculomotorius.

Über die Kerne des *N. oculomotorius* ist Seite 429 gesprochen. Die vereinigten Fasern des Nerven kommen an der medialen Seite der Pedunculi cerebri zum Vorschein und treten jederseits nahe dem Proc. clinoideus posterior in die obere Wand des Sinus cavernosus ein. Hierauf dringt der Nerv zuerst durch die Fissura orbitalis superior, dann durch die Ursprungsehne des M. rectus lateralis in die Augenhöhle und spaltet sich endlich in einen oberen und einen unteren Ast, zwischen denen der N. nasociliaris (vom I. Aste des Trigeminus) nach vorn und medianwärts hindurchtritt.

Der obere Ast versorgt den M. rectus oculi sup. und M. levator palpebrae superioris, während der untere Ast zu allen übrigen inneren Augenmuskeln geht, mit Ausnahme des M. rectus

lat. und M. obliquus sup., welche ihre eigenen Nerven empfangen. Von dem unteren Aste des N. oculomotorius entspringt die kurze Wurzel, die *Radix brevis* des Ganglion ciliare[1]) und senkt sich in den hinteren unteren Teil des letzteren ein.

Der *N. oculomotorius* ist ein rein motorischer Nerv, denn selbst diejenigen Fasern, welche durch die Radix brevis zum *Ganglion ciliare* und von diesem Ganglion aus durch die *Nn. ciliares breves* zum Bulbus oculi gelangen, versorgen in dem letzteren Muskeln, und zwar: 1) den Verengerer der Pupille, *M. sphincter pupillae,* und 2) den Brücke'schen Muskel, *M. ciliaris* s. tensor chorioideae, welcher durch seine Contraction die Accommodation des Auges für die Nähe zustande bringt.

IV. N. trochlearis.

Der Ursprung des *N. trochlearis* ist Seite 429 abgehandelt. Von der Ursprungstelle aus verläuft der Nerv (der dünnste aller Hirnnerven) zunächst lateral von den Pedunculi cerebri nach vorn und senkt sich alsdann in die Dura mater etwas medial von derjenigen Stelle ein, an welcher sich die vordere Spitze des Tentorium befindet. Hierauf zieht der N. trochlearis in der oberen Wand des Sinus cavernosus und durch die Fissura orbitalis sup. zur Augenhöhle hinein und gelangt zu dem einzigen Muskel, den er versorgt, dem M. obliquus oculi sup. s. trochlearis, von welchem der Nerv auch seinen Namen hat.

Die vier Hirnnerven, welche in die Wand des Sinus cavernosus eintreten und alsdann durch die Fissura orbitalis superior in die Augenhöhle gelangen, sind folgendermassen zu einander gelegen. In der oberen Wand des Sinus cavernosus nimmt der III. Hirnnerv, der *N. oculomotorius*, den höchstgelegenen Platz ein. Ebenfalls in der oberen Wand, aber etwas mehr lateral, zieht der IV. Hirnnerv, der *N. trochlearis*, nach vorn. An den letzteren schliessen sich, schon in der lateralen Wand des Sinus cavernosus gelegen, der VI. Hirnnerv, *N. abducens*, und der erste Ast des V. Hirnnerven, des *N. trigeminus*, an. Der Abducens liegt allerdings strenggenommen nicht in der Seitenwand des Sinus, sondern medianwärts von der letzteren, indem er ebenso wie die Carotis int. von dem venösen Blute des Sinus cavernosus umspült wird. In Zahlen ausgedrückt, würden die vier Hirnnerven also von oben und medianwärts nach unten und lateralwärts in der Reihenfolge III, IV, VI und V gelegen sein. Weiter nach vorn (dicht vor der Fissura orbitalis sup.) findet jedoch eine Kreuzung dieser Nerven in der Weise statt, dass die mit einem T beginnenden Nerven, d. h. der Trigeminus und Trochlearis, am höchsten liegen, indem sie

---

[1]) Das *Ganglion ciliare* ist eigentlich als ein sympathisches Ganglion aufzu fassen. Doch soll dasselbe (wie in den meisten anatomischen Handbüchern) der bequemeren Beschreibung wegen erst beim N. trigeminus näher geschildert werden.

dicht nebeneinander in sagittaler Richtung (der N. trochlearis medial, der N. trigeminus lateral) über die beiden anderen Nerven hinwegziehen. Es ist deswegen von Wichtigkeit, bei der Präparation der Augenhöhlennerven zuerst mit dem N. trochlearis oder N. trigeminus zu beginnen, wenn man es vermeiden will, den N. oculomotorius und N. abducens zu durchschneiden.

V. N. trigeminus.

Der *N. trigeminus* entsteht, wie auf Seite 430 dargestellt, mit einer kleineren motorischen und einer grösseren sensiblen Wurzel. Beide Wurzeln treten, zum N. trigeminus vereinigt, aber leicht in eine Portio minor und major trennbar, zwischen den Fasern der Varolsbrücke aus, dort wo dieselbe in die Brachia pontis überzugehen anfängt. Der N. trigeminus tritt weiterhin oberhalb der Spitze der Schläfenbeinpyramide unter die Dura mater, wo sich für ihn ein grösserer Raum, das *Cavum Meckelii*, befindet, welches in seiner Lage der beim Schläfenbeine erwähnten Impressio trigemini entspricht. Hier im Cavum Meckelii bildet der Nerv eine mit Ganglienzellen versehene Anschwellung, das *Ganglion semilunare* s. *Gasseri*, von welchem drei Äste ausgehen, die man (nach der Richtung, welche sie einschlagen) als ersten Ast oder *Nervus ophthalmicus*, als zweiten Ast, *Nervus maxillaris* s. supramaxillaris und endlich als dritten Ast, *Nervus mandibularis* s. inframaxillaris, bezeichnet hat. An der Bildung des Ganglion nimmt nur die Portio major Teil, die Portio minor streicht unter demselben hinweg und gesellt sich lediglich dem dritten Aste zu.

Ein jeder von diesen drei Ästen sendet nun einen sehr feinen rückläufigen Zweig, *N. recurrens* s. *meningeus*, in die Schädelhöhle hinein, dem die Aufgabe zufällt, einen bestimmten Bezirk der Dura mater mit sensiblen Fasern zu versorgen. Der Recurrens des ersten Trigeminusastes, *N. tentorii* s. N. recurrens Arnoldi, entspringt vor dem Eintritte des ersten Astes in die Fiss. orbitalis sup. und hat insofern einen eigentümlichen Verlauf, als er sich an den N. trochlearis anlegt und in der Scheide dieses Nerven von vorn nach hinten verläuft, um zuletzt den Trochlearis wieder zu verlassen und im Tentorium und den Wandungen der nahe gelegenen Sinus zu enden. Der Recurrens des zweiten Trigeminusastes, *N. meningeus medius*, entspringt von dem letzteren ebenfalls noch in der Schädelhöhle, schliesst sich an den vorderen Ast der A. meningea media und versorgt in Begleitung des letzteren die Dura mater an dem vorderen und oberen Teile des Schädels. Der Recurrens des dritten Trigeminusastes, *N. spinosus*,

entspringt im Gegensatze zu den beiden anderen erst ausserhalb der Schädelhöhle und geht mit der A. meningea media durch das Foramen spinosum in dieselbe hinein. Indem er den vorderen und hinteren Ast dieser Arterie begleitet und mit dem vorigen Nerven anastomosiert, gibt er feine Zweige zur Dura, ferner durch die Sut. petrosquamosa zur Auskleidung der Cellulae mastoideae, endlich (nach LUSCHKA) auch in die Substanz des Keilbeines hinein. Es sei hier der Vollständigkeit wegen gleich erwähnt, dass die Dura mater der hinteren Schädelgrube von einem rückläufigen Zweige des N. vagus versorgt wird, den man als *R. meningeus n. vagi* bezeichnet hat.[1])

Ein jeder von den drei Ästen des N. trigeminus steht fernerhin während seines Verlaufes noch mit einem besonderen Ganglion in Zusammenhang, in welches jedoch auch Zweige von anderen Hirnnerven eintreten. Das Ganglion des ersten Trigeminusastes ist das *Ganglion ciliare*, welches innerhalb der Augenhöhle gelegen ist. Das Ganglion des zweiten Trigeminusastes wird als *Ganglion sphenopalatinum* s. nasale bezeichnet, weil es nahe der Nasenhöhle in die Fissura sphenomaxillaris eingebettet ist. Das Ganglion des dritten Trigeminusastes heisst *Ganglion oticum*, weil dasselbe dicht unter dem Foramen ovale, also in der Nähe des Gehörganges, seinen Sitz hat.

Erster Ast des Trigeminus.

Der erste Ast des Trigeminus, *N. ophthalmicus*, teilt sich gewöhnlich schon vor dem Eintritte in die Fissura orbitalis sup. in drei weitere Zweige, welche man als: 1) *N. frontalis*, 2) *N. lacrimalis*, 3) *N. nasociliaris* von einander unterschieden hat.

1. Der *N. frontalis*, rein sensibel, verläuft auf dem M. levator palpebrae superioris dicht unter dem Periost der Orbita nach vorn, teilt sich jedoch sehr bald in zwei oder drei Zweige. Seine Endverzweigungen erstrecken sich nach Durchbohrung des M. frontalis über das Stirn- und Scheitelbein bis in die Nähe des Hinterhauptbeines, indem sie die Haut dieser Gegend versorgen.[1]) Als Zweige des N. frontalis sind zu nennen:

---

[1]) Alle eben erwähnten *Nn. recurrentes* sind von dem älteren ARNOLD entdeckt worden, doch pflegt man nur den erstgenannten als *N. recurrens Arnoldi* zu bezeichnen.

[1]) Der Verbreitungsbezirk des *N. frontalis* entspricht also jenem Teile der behaarten Kopfhaut, welcher so häufig den Sitz vorzeitiger Kahlköpfigkeit darstellt.

a) der *N. supraorbitalis* tritt durch die gleichnamige Incisur des Stirnbeines in Begleitung der A. und V. supraorbitalis heraus und versorgt die Haut der Stirn und des Scheitels mit sensiblen Fasern. Ein feiner Ast derselben, *R. frontalis*, tritt mitunter durch die Incisura frontalis des Stirnbeines hindurch und gesellt sich zu der A. und V. frontalis, um alsdann den mehr medialen Teil der Stirn zu versorgen.[1])

b) Der *N. supratrochlearis* löst sich schon früh vom Stamme ab, tritt oberhalb der Trochlea des M. obliquus sup. zur Augenhöhle heraus und sendet einem kleinen Hautbezirk am medialen Augenwinkel und oberen Augenlide sensible Fasern zu.

2. Der *N. lacrimalis* zieht in Begleitung der A. und V. lacrimalis ziemlich dicht unter dem Periost (etwa an der Grenze zwischen oberer und lateraler Orbitalwand) zur Tränendrüse hin, welche er mit secretorischen Fasern versorgt. Ausserdem treten verschiedene Zweige des N. lacrimalis zum Teil durch die Tränendrüse, zum Teil neben derselben aus der Augenhöhle heraus, um den lateralen Teil des oberen Augenlides nebst dem lateralen Augenwinkel mit sensiblen Fasern zu versorgen. Ein anderer Zweig des N. lacrimalis bildet eine Anastomose mit dem N. zygomaticus s. subcutaneus malae, welche zwischen dem M. rectus lat. und der lateralen Wand der Orbita gelegen ist. In dieser Anastomose sollen vom N. zygomaticus ebenfalls secretorische Fasern zur Tränendrüse ziehen. Doch wird von verschiedenen Autoren auch dem Sympathicus eine secretorische Wirkung auf letzteres Organ zugeschrieben.

3. Der *N. nasociliaris*, rein sensibel, wird so bezeichnet, weil er erstens die Nasenhöhle und zweitens durch die Nn. ciliares den Augapfel versorgt. Nachdem der Nerv die Ursprungsehne des M. rectus lat. durchbohrt hat, zieht er zunächst zwischen dem oberen und unteren Aste des Oculomotorius, hierauf über dem N. opticus (zwischen ihm und dem M. rectus sup.) zur medialen Wand der Orbita hin. Hier verläuft er neben der A. ophthalmica etwa in einer Verbindungslinie zwischen dem For. ethmoidale ant. und post. nach vorn, um sich schliesslich in seine beiden Endzweige, den *N. infratrochlearis* und *N. ethmoidalis anterior* zu spalten. Die Zweige des Nasociliaris sind:

[1]) In vielen Handbüchern findet man die Bezeichnungen *N. supraorbitalis* und *N. frontalis* identisch gebraucht; die hier gewählten Bezeichnungen entsprechen den durch die B. N. A. festgelegten.

a) Die lange Wurzel, *Radix longa,* zum oberen Teile des Ganglion ciliare, in welches dieselbe von hinten eintritt, und welchem sie sensible Fasern für den Bulbus oculi zuführt (s. weiter unten).

b) Ein oder zwei *Nn. ciliares longi* verlaufen längs der oberen oder auch lateralen Seite des N. opticus zum Augapfel, in dessen hinteren Abschnitt sie eintreten. Nach Durchbohrung der Sclera ziehen diese Nerven zwischen Sclera und Chorioidea zum vordersten Teile des Bulbus, indem sie schliesslich die Cornea mit sensiblen Fasern versehen.

c) Der *N. ethmoidalis posterior* s. sphenoethmoidalis ist ein kleiner inconstanter Nerv, welcher mit der A. und V. ethmoidalis post. durch das For. ethmoidale post. in die Nasenhöhle dringt und dort — wie dies in seinem Namen liegt — die hinteren Siebbeinzellen und die Keilbeinhöhle mit sensiblen Fasern versorgt.

d) Der *N. ethmoidalis anterior*, ebenfalls rein sensibel, geht mit der A. und V. ethmoidalis ant. durch das For. ethmoidale ant. zuerst in die Schädelhöhle und alsdann durch die Lamina cribrosa in die Nasenhöhle hinein. Hier gibt er ab: *α*) einen *R. lateralis* zur Schleimhaut der Siebbeinmuscheln (wahrscheinlich auch der Stirnhöhlen und vorderen Siebbeinzellen); *β*) einen *R. medialis* zum vorderen oberen Teile der Nasenscheidewand; *γ*) den *R. externus* s. anterior, welcher in einer kleinen Furche an der hinteren Fläche des Nasenbeines (s. S. 47) bis zur Haut des Nasenrückens und der Nasenspitze hinzieht.

e) Der *N. infratrochlearis* geht unterhalb der Trochlea des M. obliquus sup. aus der Augenhöhle heraus und versorgt die Gegend des medialen Augenwinkels (auch Tränensack und Conjunctiva mit sensiblen Fasern.

Die Verzweigungen des ersten Trigeminusastes sind also sämtlich sensibler Natur — abgesehen von dem *N. lacrimalis*, welcher wahrscheinlich mit einem Teile seiner Fasern auch die Tränendrüse versorgt.

Das *Ganglion ciliare* (s. auch die Anm. S. 455) liegt in dem spitzen Winkel, welchen der N. opticus mit dem M. rectus lateralis bildet, d. h. also lateral von dem N. opticus, und ist ein graurötliches, etwas durchscheinendes plattes Knötchen von nahezu vierseitiger

Form. Die von hinten in das Ganglion eintretenden Nerven werden als Wurzeln desselben bezeichnet und folgendermassen unterschieden:

1. Die *Radix brevis* vom N. oculomotorius ist kurz und dick, tritt in den hinteren unteren Winkel des Ganglion ein und führt demselben motorische Nervenfasern zu, welche den M. sphincter pupillae und M. tensor chorioideae innervieren (s. S. 455).

2. Die *Radix media* s. sympathica kommt von dem sympathischen Geflecht, welches die A. carotis interna umspinnt. Diese Wurzel ist wohl nur sehr selten macroscopisch durch Präparation darzustellen, so dass es den Eindruck macht, als ob dieselbe für gewöhnlich gänzlich fehlt. Indessen ist die Tatsache darauf zurückzuführen, dass die Wurzel fast immer statt aus einem stärkeren aus mehreren schwachen Fäden besteht, welche einzeln nicht mehr leicht wahrnehmbar sind. Die Radix media senkt sich ebenfalls in den hinteren Teil des Ganglion ein und besteht aus Sympathicusfasern, weiche weiterhin den M. dilatator pupillae versorgen.

3. Die *Radix longa* vom N. nasociliaris tritt in den hinteren oberen Teil des Ganglion ein und führt dem Bulbus oculi sensible Fasern zu.

Aus dem vorderen Teile des Ganglion ciliare brechen als Äste desselben 3—6 *Nn. ciliares breves* hervor, welche in der Umgebung des Opticus (meist lateral und nach unten vor demselben) zum Bulbus oculi verlaufen und wie die Nn. ciliares longi zwischen Sclera und Chorioidea (in der sogen. Lamina suprachorioidea) unter Bildung eines vielverzweigten Plexus nach vorn ziehen, um in dem Corpus ciliare, der Iris und Cornea zu enden. Auch die Arterien der Chorioidea erhalten von diesem Plexus Zweige. Die Nn. ciliares breves führen gemischte Fasern, welche sich aus den drei Wurzeln des Ganglion zusammensetzen.

Zweiter Ast des Trigeminus.

Der zweite Ast des Trigeminus, *N. maxillaris* s. supramaxillaris, geht durch das For. rotundum aus der Schädelhöhle und teilt sich in der Fiss. sphenomaxillaris in drei Zweige, nämlich: 1) den *N. infraorbitalis;* 2) den *N. zygomaticus* s. subcutaneus malae, der jedoch vielfach erst innerhalb der Augenhöhe von dem N. infraorbitalis entspringt und demzufolge auch als Zweig des letzteren beschrieben ist; 3) die *Nn. sphenopalatini* s. pterygopalatini.

1. Der *N. infraorbitalis* (gänzlich aus sensiblen Fasern zusammengesetzt) verläuft durch die Fissura orbitalis inf. nach der Augenhöhle und gelangt hier zuerst in den Sulcus und dann in den Canalis infraorbitalis, durch dessen vordere Mündung er zur Gesichtshaut tritt. Der Nerv wird von der A. infraorbitalis begleitet, deren Zweige sich ebenfalls an die gleichnamigen Zweige dieses Nerven anschliessen. Die Äste des N. infraorbitalis sind:

a) Feine *Rr. gingivales* und *buccales* verlaufen zum Teil an der Aussenfläche des Oberkiefers, zum Teil als Zweige der folgenden Nerven durch kleine Knochenkanälchen zum Zahnfleisch und zur Wangenschleimhaut.

b) Die hinteren, mittleren und vorderen Oberkiefernerven, *Nn. alveolares superiores posteriores, medii* und *anteriores,* verlaufen in den nach ihnen benannten Kanälchen des Oberkieferbeines (s. S. 51) bis zu den Zahnwurzeln, welche sie in Form eines Geflechtes, des sogen. *Plexus dentalis superior*, umspinnen. Von diesem Plexus treten die oberen Zahnnerven, *Nn. dentales superiores,* in die Zahnwurzeln. Die *Nn. alveolares supp. postt.* versorgen auf diese Weise die Molarzähne (wahrscheinlich auch die Schleimhaut der Highmorshöhle), die *Nn. alveolares supp. medii* die Praemolarzähne und die *Nn. alveolares supp. antt.* die Eck- und Schneidezähne des Oberkiefers. Von den letztgenannten Nerven trennt sich ein *R. nasalis* ab, um die Nasenschleimhaut in der Nähe der Mündung des Tränenganges zu versorgen. Nach BOCHDALEK sollte in den vordersten Teil des Plexus dentalis das kleine *Ganglion supramaxillare* eingeschaltet sein; indessen konnte ein solches Ganglion von ARNOLD und HENLE hier nicht aufgefunden werden.

c) Die Gesichtsäste, *Rr. faciales*, des N. infraorbitalis entspringen nach dem Austritte desselben aus dem Canalis infraorbitalis und gehen als *Nn. palpebrales inferiores* zum unteren Augenlide, als *Nn. nasales subcutanei* zur Haut an der Seitenfläche der Nase und als *Nn. labiales superiores* zur Haut der Oberlippe. Die letzteren bilden mit den Zweigen des N. facialis ein Geflecht, welches man als *Pes anserius minor* oder auch als *Plexus infraorbitalis* bezeichnet hat.

2. Der *N. zygomaticus* s. subcutaneus malae (N. orbitalis von HENLE) tritt in Begleitung der gleichnamigen Arterie und Vene durch die Fiss. orbitalis inferior iu die Augenhöhle und dringt als-

dann in den Canalis zygomaticus des Jochbeines ein (s. S. 49), wo er sich in den *Ramus zygomaticofacialis* und *zygomaticotemporalis* spaltet. Der N. zygomaticofacialis tritt durch den gleichnamigen Kanal an der Gesichtsfläche des Jochbeines, der N. zygomaticotemporalis durch den gleichnamigen Kanal an der Schläfenfläche des Jochbeines hervor. Beide Nerven versorgen kleine Hautbezirke der Wangen- und Schläfengegend mit sensiblen Fasern. Innerhalb der Augenhöhle geht der N. zygomaticus mit dem N. lacrimalis eine constante Anastomose ein, welche dem letzteren secretorische Fasern für die Tränendrüse zuführen soll (s. S. 458).

3. Die *Nn. sphenopalatini* (auch als *Nn. pterygopalatini* s. palatini descendentes bezeichnet) sind gewöhnlich in doppelter Zahl vorhanden und steigen durch den Canalis pterygopalatinus mit den gleichnamigen Blutgefässen zum Gaumen hinab. Schon in diesem Kanale erfolgt eine Teilung dieser Nerven in folgende drei Zweige:

a) Der *N. palatinus anterior* tritt durch das For. palatinum majus s. pterygopalatinum heraus und teilt sich in mehrere Zweige, welche die Gaumenschleimhaut mit sensiblen Fasern versehen. Noch aus dem Can. pterygopalatinus schickt der N. palatinus ant. die *Nn. nasales posteriores inferiores (N. nasales inff. laterales)* durch Knochenkanälchen in die Nasenhöhle, wo sie die Schleimhaut der unteren Muschel und der beiden unteren Nasengänge mit sensiblen Fasern versorgen.

b) Der *N. palatinus medius* s. lateralis (ebenfalls sensibel) geht durch einen der Canales palatini (s. S. 57) zur Schleimhaut der Tonsille und des Gaumensegels.

c) Der *N. palatinus posterior* geht wie der vorige durch einen der Canales palatini hindurch und versorgt mit motorischen Fasern (aus dem *N. petrosus superf. major* s. u.) sämtliche Gaumenmuskeln mit Ausnahme des M. tensor veli palatini.

Das *Ganglion sphenopalatinum* s. nasale (rhinicum, sphenomaxillare, Meckelii) wird von den Nn. spheno- s. pterygopalatini vollständig durchsetzt und ist in der Fiss. sphenomaxillaris gelegen.

Als Wurzeln des Ganglion muss man folgende Zweige betrachten:

1. den oberhalb des Ganglion gelegenen Teil der *Nn. sphenopalatini;*

2. den *N. canalis pterygoidei* s. *N. Vidianus*, welcher sich aus dem *N. petrosus superficialis major* und dem *N. petrosus profundus major* (s. Fig. 1, S. 43) zusammensetzt und sich, durch den Can. pterygoideus hindurchtretend, von hinten her in das Ganglion einsenkt.

Der *N. petrosus superficialis major* kommt vom Ganglion geniculi des N. facialis und geht zum Ganglion nasale, durch welches seine Fasern hindurchtreten, um in der Bahn der Nn. sphenopalatini zum Gaumen zu gelangen, wo sie in Gestalt des oben beschriebenen N. palatinus post. sämtliche Gaumenmuskeln (mit Ausnahme des M. tensor veli palatini) versorgen.

Der *N. petrosus profundus major* kommt vom sympathischen Geflechte der Carotis interna, und seine Fasern gehen vielleicht durch das Ganglion nasale zu den Drüsen der Nasenschleimhaut hin.

Als Äste des Ganglion nasale müssen folgende Nervenzweige bezeichnet werden:

1. der unterhalb des Ganglion gelegene Teil der *Nn. sphenopalatini* (s. oben);

2. die *Rr. orbitales (Nn. sphenoethmoidales* s. *ethmoidales postt.)* stellen nach LUSCHKA zwei bis drei feine sensible Zweige dar, welche durch die Fiss. orbitalis inf. in die Augenhöhle und hierauf mit der A. und V. ethmoidalis post. (sowie mit dem N. ethmoidalis posterior vom ersten Aste des Trigeminus) durch das For. ethmoidale post. zu den hinteren Siebbeinzellen und zur Keilbeinhöhle gehen;

3. die *Nn. nasales superiores postt. laterales* gehen in Begleitung der gleichnamigen Blutgefässe durch das For. sphenopalatinum in die Nasenhöhle hinein und versorgen die Schleimhaut in der Gegend der beiden oberen Muscheln mit sensiblen Zweigen;

Feine Zweige, die *Rr. pharyngei*, ziehen von diesen Nerven aus zwischen Keilbeinkörper und Proc. sphenoidalis des Gaumenbeines zur Schleimhaut des Pharynxgewölbes hin.

4. die *Nn. nasales supp. postt. mediales (Nn. septi narium)* gehen wie die vorigen mit den gleichnamigen Gefässen durch das For. sphenopalatinum in die Nasenhöhle hinein und gelangen alsdann zur Nasenscheidewand, welche sie ebenfalls mit sensiblen Zweigen versehen. Unter den Nn. septi narium ist durch seine Stärke der *N. nasopalatinus (Scarpae)* ausgezeichnet, welcher in einer besonderen Furche des Vomer bis zum Canalis incisivus nach abwärts zieht und in dem letzteren mit dem vorderen Zweige der Nn. sphenopalatini (s. S- 462) anastomosiert.

Der zweite Ast des N. trigeminus ist also seiner Hauptmasse nach ein sensibler Nerv; die wenigen motorischen Fasern, welche ihm beigemischt sind, werden ihm durch den *N. petrosus superficialis major* vom Facialis aus zugeführt.

Dritter Ast des Trigeminus.

Der dritte Ast des Trigeminus, *N. mandibularis* s. inframaxillaris, verlässt die Schädelhöhle durch das For. ovale und teilt sich hierauf in den oberen Ast, *R. superior* s. *N. masticatorius* s. crotaphiticobuccinatorius, welcher im Wesentlichen motorische, und den unteren Ast, *R. inferior,* welcher im Wesentlichen sensible Fasern enthält.

I. R. superior (N. crotaphiticobuccinatorius s. masticatorius).

Der *N. masticatorius* gibt ausser Zweigen für sämtliche Kaumuskeln als einzigen sensiblen Nerven den *N. buccinatorius* ab. Seine Zweige, welche stets von den gleichnamigen Blutgefässen (aus der A. und V. maxillaris int.) begleitet sind, heissen folgendermassen:

1. Der *N. massetericus* geht über dem M. pterygoideus ext., dann durch die Inc. mandibularis des Unterkiefers zum M. masseter hin.

2. Die *Nn. temporales profundi* (gewöhnlich doppelt oder auch dreifach) verlaufen zuerst dicht unter dem Planum infratemporale (s. S. 35), dann auf dem Planum temporale nach aufwärts zum M. temporalis hin.

3. Der *N. pterygoideus externus* (ebenfalls für den gleichnamigen Muskel bestimmt) entspringt meist von dem N. buccinatorius, während der letztere den M. pterygoideus ext. durchsetzt.

4. Der *N. pterygoideus internus* entspringt an der medialen Seite des Hauptstammes und senkt sich in die mediale Seite des M. pterygoideus int. ein.

5. Der *N. buccinatorius* (der einzige sensible Nerv dieser Gruppe) durchbohrt entweder den M. pterygoideus ext. oder geht unter demselben hindurch, um sich zwischen letzterem Muskel und dem M. temporalis zur Aussenfläche des M. buccinator zu begeben, in dessen Fascie er eingelagert ist. Seine Zweige durchbohren grösstenteils den M. buccinator, ohne ihn zu versorgen,[1])

[1]) Der M. buccinator wird nach HENLE, SCHWALBE u. A. ebenso wie alle übrigen Gesich.smuskeln ausschliesslich vom *N. facialis* versorgt. Nur HYRTL vindiciert dem N. buccinatorius teilweise motorische Fasern für den ebengenannten und einzelne andere Gesichtsmuskeln.

und gelangen zur Schleimhaut der Mundhöhle. Andere Zweige ziehen zur Haut der Backe und des Mundwinkels und anastomosieren mit Zweigen des N. facialis.

II. R. inferior.

Der *R. inferior* des dritten Trigeminusastes ist im Wesentlichen sensibler Natur. Von allen seinen Zweigen ist nur der *N. mylohyoideus* motorisch. Ausserdem sind dem R. inferior noch secretorische und Geschmacksnerven beigemischt (s. den *N. auriculotemporalis* und *N. lingualis).* Seine 3 Zweige sind:

1. Der *N. auriculotemporalis* entspringt oft mit zwei Wurzeln welche die A. meningea media umfassen. Er zieht über der A. maxillaris int. zunächst an der medialen Fläche des M. pterygoideus ext., sodann an der medialen Fläche des Unterkieferhalses nach unten und hinten, biegt sich hierauf hinter dem Unterkieferhalse nach lateralwärts, endlich vor dem Ohr und dicht hinter der A. und V. temporalis superf. nach aufwärts, mit deren Verzweigungen er sich schliesslich an der Haut der Schläfe verästelt. Von ihm gehen folgende Nebenzweige aus:

a) Feine sensible *Rr. articulares* zum Kiefergelenk.

b) Eine constante Anastomose mit dem *Ganglion oticum;* diese Anastomose führt dem N. auriculotemporalis von dem eben genannten Ganglion secretorische Fasern zu, welche nach HEIDENHAIN durch den *N. petr. superf. minor* vom *N. glossopharyngeus* herkommen (s. Fig. 1, S. 43 u. 44) und

c) durch die *Rr. parotidei* des N. auriculotemporalis zur Ohrspeicheldrüse ziehen.

d) Eine constante Anastomose mit dem *N. facialis,* welche den Zweigen des letzteren sensible Fasern zuführt.

e) *Nn. meatus auditorii externi,* sensibel, durchbohren den Gehörgang an der Grenze zwischen dem knorpeligen und knöchernen Teil und versorgen die Innenhaut an der vorderen und oberen Wand desselben. Ein *R. membranae tympani* geht längs der oberen Wand des Gehörganges zum Trommelfell.

f) Die *Nn. auriculares anteriores,* sensible Zweige zur Haut am vorderen Rande des Ohres.

g) Der Endast, *N. temporalis superficialis,* verläuft mit der gleichnamigen Arterie zur Haut der Schläfe, welche von seinen Zweigen mit sensiblen Fasern versehen wird.

2. Der *N. alveolaris inferior* s. mandibularis (im engeren Sinne) verläuft zunächst zwischen beiden Mm. pterygoidei, dann zwischen dem Unterkiefer und dem Lig. sphenomandibulare desselben in Begleitung der gleichnamigen Arterie und Vene (aus der A. und V. maxillaris int.) zum Can. mandibularis, welchen er seiner ganzen Länge nach durchzieht, um schliesslich als *N. mentalis* zum Gesicht zu gelangen. Auf diesem Wege gibt der Nerv folgende von den Zweigen der eben genannten Blutgefässe begleitete Nebenzweige ab:

a) Den *N. mylohyoideus*, gänzlich motorisch; er verläuft an der unteren Fläche des M. mylohyoideus im Sulcus mylohyoideus des Unterkiefers und versorgt den M. mylohyoideus und den vorderen Bauch des M. digastricus mandibulae.[1])

b) Die *Nn. dentales inferiores*, sensibel; sie gehen innerhalb des Unterkieferkanales zu den Zähnen, deren Wurzeln sie vorher mittels eines Geflechtes, des *Plexus dentalis inferior*, umspinnen. Feine *Rr. gingivales* gehen durch die Knochensubstanz zum Zahnfleisch des Unterkiefers.

c) Den Endast, *N. mentalis*, ebenfalls sensibel; er teilt sich bald nach seinem Austritt aus dem For. mentale in eine Anzahl von Zweigen für die Haut des Kinnes und der Unterlippe *(Rr. mentales* und *labiales inferiores)*.

3. Der *N. lingualis* verläuft (vorn und medial von dem vorigen Nerven) zunächst ebenfalls zwischen den Mm. pterygoidei ext. und int., dann zwischen letzterem Muskel und dem vorderen Rande des Unterkieferastes zum Seitenrande der Zungenwurzel, wo er von dem dicht unter der Mundschleimhaut gelegenen Ductus Whartonianus überkreuzt wird. In den Nerven senkt sich von hinten her die *Chorda tympani* ein, welche vom N. facialis herstammt und dem N. lingualis secretorische Fasern für zwei Speicheldrüsen (die Glandula submaxillaris und sublingualis) nebst Geschmacksfasern für den vorderen Teil der Zunge zuführt. Der N. lingualis gibt ab:

a) *Rr. submaxillares*, welche der Glandula submaxillaris die aus der Chorda stammenden secretorischen Fasern zuführen. In den Verlauf dieser Zweige ist dicht hinter der eben erwähnten Kreuzungstelle und unterhalb des N. lingualis das *Ganglion submaxillare* s. linguale eingeschaltet.

---

[1]) Wie man sieht, werden vom *N. trigeminus* nicht allein die Kaumuskeln, welche den Kieferschluss, sondern auch die beiden Muskeln versorgt, welche hauptsächlich die Kieferöffnung bewirken.

b) *Rr. sublinguales*, welche der Glandula sublingualis ebenfalls die secretorischen Chordafasern zuführen, aber auch sensible Zweige zum Zahnfleisch des Unterkiefers *(Rr. mandibulares* von HENLE) und zum Boden der Mundhöhlenschleimhaut abgeben, ebenso Zweige zum Isthmus faucium, *Rr. isthmi faucium.*

c) Die Endäste zur Zungenschleimhaut, *Rr. linguales*, welche im Wesentlichen sensibler Natur sind, also die Schmerzempfindungen der Zunge fortleiten. Doch sind in den Rr. linguales auch Chordafasern enthalten, welche die Geschmacksempfindungen für den vorderen Teil der Zunge vermitteln.

Das *Ganglion oticum* (auriculare s. Arnoldi) ist dicht unter dem For. ovale an die mediale Seite des dritten Trigeminusastes angeheftet und zwischen letzterem und der Tuba Eustachii gelegen.

Als Wurzeln des Ganglion oticum sind zu betrachten:

1. Verbindungszweige, durch welche das Ganglion mit dem Stamme des III. Astes, insbesondere dem *N. pterygoideus int.* verbunden ist. Von letzterem Nerven wird dasselbe sogar häufig durchbohrt.

2. Der *N. petrosus superficialis minor* (s. S. 43, Fig. 1), durch welchen nach HEIDENHAIN dem Ganglion secretorische Fasern vom N. glossopharyngeus zugeführt werden, die zum *N. auriculotemporalis* und durch dessen *Rr. parotidei* zur Parotis gelangen (s. S. 465).

Als Äste des Ganglion oticum sind zu bezeichnen:

1. Die soeben genannten secretorischen Verbindungszweige zum *N. auriculotemporalis;*

2. ein motorischer Zweig zum *M. tensor tympani;*

3. ein motorischer Zweig zum *M. tensor veli palatini.*

Der dritte Ast des Trigeminus ist also ein gemischter Nerv, d. h. aus motorischen und sensiblen Fasern zusammengesetzt. Die Geschmacksnerven und secretorischen Fasern für die Speicheldrüsen, welche derselbe enthält, werden ihm durch den *N. petrosus superfic. minor* vom Glossopharyngeus und durch die *Chorda tympani* vom Facialis zugeführt. Indessen auch die Chordafasern gehören — wie dies weiterhin erörtert werden wird — nicht eigentlich dem Facialis an, sondern kommen vom Kerne des Glossopharyngeus her, so dass also höchst wahrscheinlich die Innervation sämtlicher Speicheldrüsen und sämtlicher

Geschmacksempfindungen sich sozusagen in einer Hand befindet, d. h. allein dem Kerne des N. glossopharyngeus zusteht.

VI. N. abducens.

Der *N. abducens,* von dessen Ursprung Seite 431 die Rede war, tritt am hinteren (unteren) Rande der Varolsbrücke heraus. Zwischen der Spitze der Schläfenbeinpyramide und dem lateralen Rande des Dorsum sellae (medial vom Trigeminus) bohrt sich der Nerv alsdann in die Dura mater ein und zieht zunächst durch den Sinus cavernosus (in der Nähe seiner lateralen Wand), dann durch die Fiss. orbitalis sup. in die Augenhöhle hinein. Nachdem er den Ursprung des M. rectus lateralis durchbohrt hat, senkt er sich in die mediale Fläche dieses Muskels ein und versorgt denselben ausschliesslich. Abgesehen von einigen feinen Verbindungszweigen mit dem sympathischen Geflechte der Carotis int. ist der N. abducens also als rein motorischer Nerv zu bezeichnen.

VII. N. facialis.

Der Gesichtsnerv, *N. facialis,* über dessen Herkommen Seite 432 nachzulesen ist, tritt, etwa dem Übergange zwischen Brücke und Brückenschenkel entsprechend, medial vom Flocculus aus der Hirnsubstanz heraus. Dicht neben der lateralen Seite des Facialis kommt auch der N. acusticus an der Hirnbasis zum Vorschein.

Die beiden soeben genannten Nerven treten hierauf mit der A. und V. auditiva int. in den Porus acusticus int. ein und trennen sich alsdann, indem der Acusticus zum Labyrinth zieht, während der Facialis in den Fallopischen Kanal des Schläfenbeines eindringt. Der N. facialis verläuft in diesem Kanal zunächst (dicht oberhalb der Übergangstelle des Vestibulum in die Schnecke) nach vorn und lateralwärts, um in der Gegend des Hiatus canalis facialis eine knieförmige Umbiegung zu bilden, in welcher das *Ganglion geniculi* gelegen ist. Von dem Knie zieht der Nerv zunächst dicht über der Fenestra ovalis nach hinten und lateralwärts, hierauf im Bogen nach abwärts, um das Schläfenbein durch das For. stylomastoideum zu verlassen. Nach seinem Austritte aus dieser Öffnung dringt der N. facialis in die Substanz der Parotis ein und verläuft in der letzteren lateral von der Carotis ext. zum Gesicht, wo er sich bald in zwei grössere Äste,

den R. temporofacialis und R. cervicofacialis, spaltet. Die Zweige dieser beiden Hauptäste bilden vermittels zahlreicher Anastomosen unter einander ein Geflecht, welches grösstenteils in der Parotis gelegen ist und als *Plexus parotideus* s. Pes anserinus major bezeichnet wird.

Die Äste des N. facialis kann man in zwei Gruppen einteilen, nämlich: 1) Äste, welche während seines Verlaufes im Schläfenbeine, und 2) Äste, welche nach seinem Austritte aus demselben entspringen.

Facialisäste während seines Verlaufes im Schläfenbeine.

1. Der *N. intermedius (Portio intermedia Wrisbergii)* bildet eine scheinbare Anastomose zwischen dem N. facialis und acusticus, welche innerhalb des Meatus acusticus int. gelegen ist. Die Anastomose muss deswegen als scheinbar bezeichnet werden, weil der N. intermedius nur eine Schleife zum Acusticus bildet, deren sämtliche Fasern wieder zum Facialis zurückkehren.

Eine Anzahl von neueren Untersuchungen machen es wahrscheinlich, dass der N. intermedius vom Glossopharyngeuskerne herkommt, sich schon im Gehirne an den Facialis anlegt und, mit ihm eng vereinigt, an der Hirnbasis zum Vorschein kommt. Nach Bildung jener scheinbaren Anastomose mit dem Acusticus geht der N. intermedius wieder in enger Verbindung mit dem N. facialis durch den Fallopischen Kanal, um schliesslich mit allen seinen Fasern in die Chorda tympani überzugehen (s. sub. 5), weshalb er auch als eine zweite Wurzel des Facialis beschrieben worden ist.

2. Der *N. petrosus superficialis major* entspringt vom Ganglion geniculi des Facialis, tritt durch den Hiatus canalis facialis heraus und verläuft hierauf in der für ihn bestimmten Furche an der vorderen oberen Fläche der Schläfenbeinpyramide bis zum For. lacerum hin. Durch das letztere gelangt der Nerv in den Canalis pterygoideus, wo er mit dem N. petrosus profundus major zusammen den N. pterygoideus (Vidianus) bildet. Seine Fasern (s. S. 43 Fig. 1) gehen weiterhin zum Ganglion sphenopalatinum (nasale) und schliesslich durch das letztere hindurch in der Bahn der Nn. spheno-, palatini (pterygopalatini) zum Gaumen, wo sie sämtliche Gaumenmuskeln versorgen (mit Ausnahme des M. tensor veli palatini, welcher einen Zweig vom Ganglion oticum bekommt).

Wenn sich bei Facialislähmungen der Sitz der Erkrankung cerebralwärts vom Ursprunge des N. petrosus superficialis major befindet, hat man infolgedessen eine

Schiefstellung des Gaumensegels mit Abweichung nach der gesunden Seite beobachtet. Ausser den eben erwähnten motorischen Fasern soll dieser Nerv auch noch sensible Fasern enthalten, welche in der Bahn desselben vom Ganglion nasale zum Facialis verlaufen und die Empfindlichkeit der Facialiszweige gleich nach seinem Austritte aus dem For. stylomastoideum bedingen würden.

3. Eine Anastomose vom Ganglion geniculi zum *N. petrosus superficialis minor* führt diesem Nerven Fasern zu, welche wahrscheinlich in der Bahn desselben zum Ganglion oticum gelangen.

Was aus diesen Fasern wird, weiss man nicht. Man kann vermuten, dass dieselben aus dem Ganglion in den eben erwähnten M. tensor veli palatini übergehen, so dass schliesslich alle Gaumenmuskeln vom Facialis versorgt werden würden. Oder es könnten auch durch diesen Nerven vom Facialis secretorische Fasern zunächst zum Ganglion oticum und dann durch Vermittelung des N. auriculotemporalis zur Parotis gelangen.

4. Der *N. stapedius* entspringt bereits von dem absteigenden Teile des Facialis und geht durch ein kleines Knochenkanälchen zu dem M. stapedius hin.

5. Die *Chorda tympani* entspringt im unteren Ende des Fallopischen Kanales, zieht hierauf unter einem nach aufwärts convexen Bogen zwischen Hammer und Ambos, d. h. also nahe dem Trommelfell, durch die Paukenhöhle und tritt schliesslich durch die Fissura Glaseri heraus, um sich an den N. lingualis (s. S. 466) anzulegen. Die Chorda führt dem N. lingualis Geschmacksfasern für die vordere Hälfte der Zunge und secretorische Fasern für die Glandula submaxillaris und sublingualis zu — Fasern, welche jedoch eigentlich nicht vom Facialis, sondern wahrscheinlich durch die sub 1 erwähnte Portio intermedia von dem Glossopharyngeuskerne herkommen.

6. Eine Anastomose mit dem *R. auricularis n. vagi* (s. S. 474), über deren Bedeutung nichts Sicheres feststeht.

Facialisäste nach seinem Austritt aus dem Schläfenbeine.

1. Der *N. auricularis posterior* s. profundus geht vom For. stylomastoideum zur vorderen Fläche des Warzenfortsatzes, wo er sich in einen vorderen Zweig für die hinteren Ohrmuskeln und einen hinteren Zweig für den M. occipitalis teilt. Der Nerv ist von der A. und V. auricularis post. begleitet.

2. Der *R. stylohyoideus et digastricus* (von HENLE als *N. styloideus* zusammengefasst) versorgt die gleichnamigen Muskeln und geht eine ziemlich constante Anastomose mit dem Glossopharyngeus ein, *R. anastomoticus cum n. glossopharyngeo.*

3. Die Endäste des N. facialis strahlen von dem Pes anserinus major nach allen Teilen des Gesichtes aus und werden

nach den Regionen, zu welchen sie hinziehen, als *Rr. temporales*, *Rr. zygomatici*, *Rr. buccales*, endlich als *R. marginalis mandibulae* und *R. colli* bezeichnet. Durch die vier erstgenannten Zweige werden die ihnen nahe gelegenen Muskeln, also die vorderen Ohrmuskeln, der M. frontalis, der M. sphincter oculi und sämtliche Gesichtsmuskeln, durch den *R. colli* das Platysma myoides versorgt. Der *R. marginalis mandibulae* s. subcutaneus mandibulae hat seinen Namen daher, weil er längs des Unterkieferrandes zur Kinngegend verläuft, der *Ramus colli* zieht hinter dem Kieferwinkel schräg nach abwärts und vorn: beide werden vom Platysma bedeckt.

Der *N. facialis* ist dadurch ausgezeichnet, dass er am Gesichte mit allen dort befindlichen Ästen des Trigeminus Anastomosen eingeht, durch welche ihm sensible Fasern beigemischt werden. Er ist deswegen auch als *N. communicans faciei* bezeichnet worden. Abgesehen von den beigemischten Trigeminus- und Chordafasern ist der Nerv rein motorisch, da er die Schädelmuskeln, die Ohrmuskeln, die äusseren Augenmuskeln, die Gesichtsmuskeln und endlich das Platysma myoides versorgt. Ausserdem gehen noch motorische Facialiszweige zu den Gaumenmuskeln (cf. den N. petr. superf. major), sowie zu dem M. stylohyoideus und dem hinteren Bauch des M. digastricus hin.

VIII. N. acusticus.

Von den Kernen und Wurzeln des Hörnerven, *N. acusticus*, war S. 433 u. w. ausführlich die Rede. An der Hirnbasis wird der N. acusticus lateral vom N. facialis sichtbar. In Begleitung des Facialis und der A. und V. auditiva int. verläuft er hierauf zum Porus acusticus int., in welchem er sich nach HENLE in zwei Hauptäste, den *N. vestibuli* und den *N. cochleae*, teilt, welche sich nach den neueren Untersuchungen von RETZIUS in folgender Weise ausbreiten.

1. Der *N. vestibuli*, welcher vor seinem Eintritte in das Labyrinth noch ein kleines *Ganglion vestibulare (Intumescentia ganglioformis Scarpae)* bildet, geht zum Utriculus und zu den Ampullen der Bogengänge.

2. Der *N. cochleae* durchsetzt vor seiner Endausbreitung einen zusammenhängenden gangliösen Streifen *(Ganglion spirale, Habenula ganglionaris)* und übernimmt die Versorgung des Cortischen Organes in der Schnecke, von welcher der Nerv seinen Namen hat; ausserdem sendet er vor seinem Eintritte in die Schnecke einen

Ast zum Sacculus und häufig einen zweiten zur Ampulle des unteren Bogenganges.

Der *N. acusticus* ist in erster Linie für die Fortleitung der Gehörsempfindungen bestimmt, indem seine Fasern zu den nervösen Endorganen verlaufen, welche die Schallempfindung percipieren. Derjenige Teil seiner Fasern (vom N. vestibuli und N. cochleae), welcher die Bogengänge versorgt, bildet die Fortsetzung der vorderen Acusticuswurzel (physiologischer N. vestibuli) und hat mit dem Hören direkt nichts zu tun (s. S. 434), sondern dient zur Erhaltung des Gleichgewichtes.

IX. N. glossopharyngeus.

Der Ursprung des *Glossopharyngeus* wurde mit dem des *N. vagus* und des *N. accessorius* zusammen abgehandelt (s. S. 434). Die Wurzelfasern des Nerven treten zwischen denen des Acusticus und Vagus neben der Olive aus dem Corpus restiforme hervor. Der N. glossopharyngeus verlässt hierauf zusammen mit dem Vagus und Accessorius durch das For. jugulare die Schädelhöhle. Kurz vor dem Eintritte in die eben genannte Öffnung bildet der Glossopharyngeus gewöhnlich zunächst das *Ganglion superius* s. jugulare (Ehrenritter'sches Ganglion), etwas weiter abwärts in der Fossula petrosa constant das *Ganglion petrosum* (Ganglion Anderschii) und gelangt hierauf zwischen V. jugularis int. und Carotis int. an die hintere Seite des M. stylopharyngeus, welchen er nicht allein versorgt, sondern auch nach abwärts begleitet. Hinter diesem Muskel ist der Nerv auch bei der Präparation am Halse leicht aufzufinden. Schliesslich tritt er im Bogen an der lateralen Seite des M. stylopharyngeus (nicht selten auch ihn durchbohrend) zur Zungenwurzel, um sich dort in seine Endzweige, die *Rr. linguales*, zu spalten. Die Äste des Glossopharyngeus heissen:

1. Der *N. tympanicus* s. Jacobsonii (auch als Jacobson'sche Anastomose bezeichnet) geht vom Ganglion petrosum durch die untere Öffnung des Canalicus tympanicus in die Paukenhöhle und versorgt die Schleimhaut derselben mit sensiblen Zweigen. Unter den letzteren kann ein langer Zweig für die Tubenschleimhaut, *R. tubae*, bis zur Rachenmündung der Tube verfolgt werden. Gewissermassen als Fortsetzung des N. tympanicus tritt der *N. petrosus superficialis minor* (s. Fig. 1, S. 43) aus der Paukenhöhle heraus, welcher alsdann zuerst an der vorderen oberen Fläche der Schläfenbeinpyramide und hierauf durch das For. lacerum zum Ganglion oticum des dritten Trigeminusastes hinzieht. Der N. petrosus

superf. minor führt nach den Untersuchungen von HEIDENHAIN dem Ganglion oticum secretorische Glossopharyngeusfasern zu, welche durch das Ganglion zum N. auriculotemporalis und schliesslich durch die Rami parotidei des letzteren zur Ohrspeicheldrüse gelangen. Abgesehen von der beim N. facialis S. 470 sub 3 erwähnten Anastomose verbindet sich der N. tympanicus durch die *Nn. caroticotympanici* mit dem sympathischen Geflechte der Carotis int. Unter den Nn. caroticotympanici ist der oberste durch seine Stärke ausgezeichnet und deshalb als *N. petrosus profundus minor* besonders benannt worden. Vielfach ist derselbe auch nur allein vorhanden. Über die Bedeutung der Nn. caroticotympanici ist nichts Sicheres bekannt.

2. Eine Anastomose mit dem *R. stylohyoideus et digastricus* des N. facialis, durch welche dem N. glossopharyngeus nach LONGET und RUEDINGER wahrscheinlich motorische Facialisfasern zugeführt werden, die durch den N. stylopharyngeus zu dem gleichnamigen Muskel gelangen.

3. Der *N. stylopharyngeus* zum M. stylopharyngeus.

4. Die *Rr. pharyngei*, wahrscheinlich sensible Zweige zur Schleimhaut des Schlundes, welche mit den Zweigen des N. vagus und sympathicus ein Geflecht, den *Plexus pharyngeus*, bilden. Nach VOLKMANN soll auch der M. constrictor pharyngis medius durch diese Glossopharyngeuszweige innerviert werden.

5. Die *Rr. tonsillares*, sensible Zweige zur Schleimhaut der Mandeln und Gaumenbögen.

6. Die *Rr. linguales* verästeln sich in der Zungenschleimhaut und enthalten die Geschmacksfasern für den hinteren Teil der Zunge.

Der *N. glossopharyngeus* ist, abgesehen von einzelnen sensiblen Zweigen für die Paukenhöhle und den Schlund als der alleinige Geschmacksnerv der Zunge und Secretionsnerv für die Speicheldrüsen anzusehen, da auch die Geschmacksfasern der Chorda tympani (s. S. 470) aus dem Glossopharyngeuskern entstehen sollen. Die motorischen Fasern für den M. stylopharyngeus sind ihm möglicherweise vom Facialis beigemischt oder stammen aus dem Nucleus ambiguus (s. S. 435).

X. N. vagus.

Der Kern des *N. vagus* ist bereits Seite 435 beschrieben. Seine Wurzelfasern treten dicht unterhalb des N. glossopharyngeus aus dem Corp. restiforme hervor. Der Vagus verlässt hierauf in

Begleitung des IX. und XI. Hirnnerven durch das For. jugulare die Schädelhöhle. In dieser Öffnung schwillt er zum *Ganglion jugulare*, gleich nach seinem Austritte aus derselben zu dem mehr geflechtartigen *Ganglion nodosum* (Plexus nodosus s. ganglioformis) an. Am Halse läuft er zur Seite des Pharynx mit den grossen Halsgefässen nach abwärts. Seine Lage zur Carotis int. (weiter nach abwärts zur Carotis communis) und zur V. jugularis int. ist eine derartige, dass er zwischen und zugleich hinter beiden Gefässen gelegen und mit denselben von einer gemeinsamen Scheide umschlossen ist. Ein wenig nach hinten und medial vom N. vagus zieht der Grenzstrang des Sympathicus nach abwärts. Der N. vagus tritt alsdann auf die beiden Seiten zwischen der A. subclavia und V. anonyma in die Brusthöhle, wo sich weiterhin der rechte sofort nach hinten umbiegt und dem Oesophagus zugesellt, während der linke erst vor dem Aortenbogen nach abwärts läuft, um alsdann ebenfalls an den Oesophagus heranzutreten. Sodann begleiten beide Nn. vagi den Oesophagus (der linke mehr vorn, der rechte mehr hinten) und treten mit demselben in die Bauchhöhle hinein, wo schliesslich der linke Vagus auf die vordere, der rechte auf die hintere Seite des Magens gelangt [1]).

Abgesehen von zahlreichen Anastomosen mit dem Sympathicus, dem VII., IX., XI. und XII. Hirnnerven gibt der Vagus folgende Äste ab:

1. Der *R. meningeus* (N. durae matris) entspringt vom Ganglion jugulare und versorgt die Dura mater der hinteren Schädelgrube.

2. Der *R. auricularis n. vagi* entspringt meistens ebenfalls vom Ganglion jugulare und geht hierauf durch den Canaliculus mastoideus des Schläfenbeines (s. S. 43) in transversaler Richtung nach lateralwärts, um durch die Fissura tympanicomastoidea herauszutreten und die untere und hintere Wand des äusseren Gehörganges mit sensiblen Zweigen zu versehen. Durch seine Vermittelung sollen das Husten, Niesen, der Brechreiz und die Schwindelerscheinungen zu stande kommen, welche eintreten, wenn die Auskleidung des äusseren Gehörganges, wie z. B. durch Kratzen, mechanisch gereizt wird. Hierbei ist allerdings hervorzuheben,

---

[1]) Dieses eigentümliche Lageverhältnis ist dadurch zu erklären, dass beim Foetus der Magen ursprünglich in der Medianebene, mit dem Fundus nach hinten, gelegen ist. Erst später erfolgt eine derartige Drehung des Magens, dass sich der Fundus nach links hinüberschiebt, und demzufolge die ursprüngliche linke Seite des Magens zur vorderen, die rechte zur hinteren wird. Mit dem Magen werden auch die beiden Nn. vagi in gleicher Weise gedreht.

dass die Innenfläche der vorderen und oberen Wand ihre sensiblen Zweige vom N. auriculotemporalis empfängt, welcher den R. auricularis n. vagi übrigens auch für die untere Wand ersetzen kann. Auf seinem Wege im Schläfenbeine kreuzt der R. auricularis den Fallopischen Kanal und wechselt mit dem N. facialis einige Verbindungszweige aus. Bei den Fischen ist dieser Ast sehr entwickelt und geht zu nervösen Endapparaten, welche den Geschmacksknospen sehr ähnlich sind und in den sog. Seitenlinien dieser Tiere liegen.

3. Die *Rr. pharyngei*, beide vom Ganglion nodosum, gehen zwischen der Carotis int. und ext. schräg nach unten zur Seitenwand des Pharynx und bilden an seiner Aussenfläche mit den gleichnamigen Zweigen des N. glossopharyngeus und Sympathicus ein von zahlreichen Ganglienzellen durchsetztes Geflecht, *Plexus pharyngeus*, dessen stärkste Fäden in der Höhe des M. constrictor pharyngis medius liegen, welches aber auch zwischen den Muskeln und in der Submucosa Netze bildet und feine Ästchen zur Schleimhaut schickt.

Wie sich der Vagus und Glossopharyngeus zur Innervation der Schlundmusculatur verhalten, ist noch zweifelhaft. Sicher ist, dass eine Durchschneidung des Glossopharyngeus die Schlingbewegungen nicht beeinträchtigt (LONGET), so dass also wohl der grösste Teil der motorischen Fasern für die Schlundmusculatur (vielleicht mit Ausnahme des M. constrictor pharyngis medius s. S. 478 sub 4) vom Vagus geliefert wird. Vaguszweige sollen (nach ARNOLD) auch noch vom Plexus pharyngeus zum M. levator veli palatini, azygos uvulae und palatopharyngeus hingehen. Ebensowenig ist es sicher entschieden, ob die sensiblen Zweige der Pharynxschleimhaut vom Glossopharyngeus oder Vagus herstammen.

4. Der *N. laryngeus superior* geht an der medialen Seite der Carotis int. nach abwärts und teilt sich in einen inneren und einen äusseren Ast. Der innere Ast dringt zusammen mit der A. und V. laryngea sup. durch die Membrana hyothyreoidea in den Kehlkopf hinein, wo er die Schleimhaut des letzteren von der Zungenwurzel bis zur Trachea mit sensiblen Zweigen versorgt. Der äussere Ast, *R. externus* s. R. cricothyreoideus, läuft an der Aussenfläche des M. constrictor pharyngis inf. schräg nach abwärts und versorgt den M. cricothyreoideus.

Der innere Ast ist mit dem N. laryngeus inf. durch einen anastomosierenden Zweig, die sogen. Galen'sche Anastomose, *R. anastomoticus cum n. laryngeo inferiore*, verbunden, welche am lateralen Teile der hinteren Fläche der Mm. arytaenoidei und des M. cricoarytaenoideus post. nach abwärts zieht und nach PHILIPEAUX und VULPIAN dem N. laryngeus inf. sensible Fasern zuführen soll.

5. Der *N. laryngeus inferior* s. recurrens entspringt vom Vagus kurz nach seinem Eintritte in die Brusthöhle. Der linke N. recurrens

geht unter dem Aortenbogen (lateral vom Lig. Botalli), der rechte unter der A. subclavia nach hinten. Jeder von beiden Nerven steigt alsdann in der Rinne zwischen Oesophagus und Trachea nach aufwärts und tritt hierauf in Begleitung der A. und V. laryngea inf. zur hinteren Fläche des Kehlkopfes, wo derselbe in einer zwischen Schild- und Ringknorpel (dicht hinter der Artic. cricothyreoidea) gelegenen Rinne weiter aufwärts zieht, um sich schliesslich in Zweige für die Musculatur des Kehlkopfes aufzulösen. Der N. laryngeus inf. versorgt hauptsächlich sämtliche Kehlkopfmuskeln mit Ausnahme des M. cricothyreoideus, der, wie oben erwähnt wurde, einen Zweig vom N. laryngeus superior erhält.

Einige feine Zweige sollen übrigens auch die Kehlkopfschleimhaut unterhalb der Stimmritze erreichen. Betreffs der anderen Zweige dieses Nerven s. sub 6, 7 und 9.

6. Die *Rr. cardiaci* entspringen nicht allein vom Stamme des N. vagus, sondern auch vom N. laryngeus sup. und inf. Die oberen, *Rr. cardiaci superiores* ziehen längs der Carotis communis (rechts, auch längs der A. anonyma), die unteren, *Rr. cardiaci inferiores*, direkt zum Aortenbogen, um in dessen Umgebung mit den Zweigen des N. sympathicus den *Plexus cardiacus* zu bilden (s. Näheres beim Herzen). Die Rr. cardiaci des Vagus führen Hemmungsfasern für die Herzmusculatur; in der Bahn eines der Herznerven verläuft ausserdem in centripetaler Richtung der sog. *N. depressor (cordis)* (LUDWIG und CYON). Reizung des centralen Endes des durchschnittenen Nerven hat zur Folge, dass der Blutdruck innerhalb des Herzens beträchtlich sinkt, während die Reizung des peripheren Nervenendes von keinerlei Wirkung auf das Herz begleitet ist. Bei Tieren bildet der N. depressor einen besonderen Zweig des N. vagus; beim Menschen aber verläuft er wahrscheinlich in der Bahn eines der oberen Rami cardiaci zum Herzen. Ausserdem treten (gesondert von den Rr. cardiaci) sensible *Rr. pericardiaci*, teils vom Stamme teils von Zweigen des Vagus, zum Herzbeutel hin.

7. Die *Rr. tracheales* kommen, die oberen vom N. laryngeus inf., die unteren vom Stamme des Vagus, und versorgen die glatten Muskeln und die Schleimhaut der Luftröhre.

8. Die *Rr. bronchiales* s. pulmonales entspringen in der Nähe der Bronchien und dringen mit den letzteren in die Lungen ein, nachdem sie an der vorderen Wand eines jeden Bronchus den *Plexus pulmonalis ant.*, an der hinteren Wand desselben den *Plexus pulmonalis post.* gebildet haben. Die von diesen Geflechten ausgehenden Zweige versorgen die glatte Musculatur der Bronchien

und scheinen auch sensible Fasern für die Lunge und die Bronchien zu enthalten.

9. Die *Rr. oesophagei* kommen für den Halsteil des Oesophagus jederseits aus dem N. laryngeus inf., den Rr. tracheales und bronchiales, für den Brustteil desselben aus dem Hauptstamme des N. vagus, während der letztere mit dem Oesophagus nach abwärts zieht. Die Rr. oesophagei bilden um die Speiseröhre den *Plexus oesophageus*, von welchem sensible Fasern für die Schleimhaut und motorische für die glatte Musculatur des Oesophagus abgehen.

10. Der *Plexus gastricus anterior* und *posterior* (beide in der Nähe der kleinen Curvatur gelegen) gehen aus den Endzweigen der beiden Vagusstämme hervor, von welchen bereits erwähnt ist, dass sich der linke an der vorderen, der rechte an der hinteren Wand des Magens ausbreitet. Von diesen beiden Geflechten, welche zahlreiche Anastomosen mit sympathischen Zweigen bilden, entspringen:

a) *Rr. gastrici* für die glatten Muskelfasern und die Schleimhaut des Magens, von denen die vorderen aus dem linken, die hinteren aus dem rechten Vagus stammen.

b) *Rr. hepatici*, welche durch das Lig. hepatogastricum und hepatoduodenale zur Leber gelangen (wahrscheinlich sensibel).

c) *Rr. coeliaci* (sensibel?) kommen nur aus dem Plexus gastricus post. und ziehen zunächst längs der A. coronaria sin. bis zum Plexus coeliacus hin, wo sie sich alsdann zum Teil in das Ganglion coeliacum des N. sympathicus einsenken, zum Teil neben dem Ganglion den entsprechenden Arterien zur Milz, *Rami lienales*, zum Dünndarm, Pankreas, zu den Nieren, *Rami renales*, und Nebennieren anschliessen. Welche Bedeutung diese Vaguszweige haben, und ob dieselben noch tiefer, d. h. bis zum Dickdarm, zur Blase und zu den Geschlechtsorganen, hinabsteigen, ist durch die anatomische Untersuchung nicht mit Sicherheit zu constatieren.

Der *N. vagus* (der herumschweifende Nerv) ist der längste von allen Hirnnerven. Der Hauptsache nach versorgt derselbe nicht allein das Herz und die Respirationsorgane, sondern auch einen grossen Abschnitt des Verdauungstractus zum Teil mit sensiblen zum Teil mit motorischen Fasern[1]). Was jedoch die moto-

[1]) Nach dieser seiner Ausbreitung nennen ihn die Franzosen und Engländer *N. pneumogastricus* (Lungen-Magennerv).

rischen Vagusfasern anbetrifft, so ist experimentell nachgewiesen, dass ein grosser Teil derselben (s. unten) vom N. accessorius stammt. Die Musculatur des Pharynx und Larynx scheint von beiden Nerven zugleich versorgt zu werden. Dagegen sollen die Hemmungsnerven des Herzens vom Accessorius, die motorischen Fasern für die glatte Musculatur der Trachea, der Bronchien, des Magens und des Oesophagus vom Vagus allein geliefert werden.

XI. N. accessorius (Willisii).

Der *N. accessorius* (Willisii s. recurrens) entspringt mit einem Teile seiner Wurzelfäden (N. accessorius vagi) aus dem Vaguskerne, mit einem anderen Teile derselben (*N. accessorius spinalis)* aus dem hinteren Abschnitte des Vorderhornes oder auch des Seitenhornes der Medulla spinalis (s. S. 435). Beide Teile vereinigen sich zu einem gemeinsamen Stamme, welcher zunächst durch das For. magnum in die Schädelhöhle hineingeht, jedoch gleich darauf durch das For. jugulare (zusammen mit dem IX. und X. Hirnnerven) wieder aus derselben heraustritt. Indem sich dann beide Teile wieder trennen, geht der obere Teil (der Accessorius vagi) in den *R. internus*, der untere (der N. accessorius spinalis) in den *R. externus* über.

1. Der innere Ast, *R. internus*, der, wie eben erwähnt wurde, vom Vaguskerne stammt, legt sich auch an den N. vagus an und geht gänzlich in die Bahn desselben über, indem er den *Rr. pharyngei, laryngei* und *cardiaci* des letzteren motorische Fasern zuführt.

2. Der äussere Ast, *R. externus*, zieht nach kurzem Verlaufe zur Innenfläche des M. sternocleidomastoideus, bohrt sich in diesen Muskel an der Grenze von dessen oberem und mittlerem Drittel ein und kommt hierauf etwa in der Mitte seines hinteren Randes wieder zum Vorschein, um schliesslich in der Fossa supraclavicularis major zum M. trapezius nach abwärts zu ziehen. Beide eben genannten Muskeln werden von diesem Nerven versorgt.

Der *N. accessorius* scheint also ein rein motorischer Nerv zu sein.

XII. N. hypoglossus.

Der Ursprung des *N. hypoglossus* ist S. 435 beschrieben. Seine Wurzelfasern treten zwischen der Pyramide und Olive aus der Medulla oblongata hervor und gehen zunächst meist in zwei Bün-

deln durch den Canalis hypoglossi zur Schädelhöhle hinaus. Hierauf schlingt sich der Nerv hinter dem Vagus auf dessen laterale Seite herum und geht weiterhin auch an der lateralen Seite der Carotis int. und ext. bogenförmig nach abwärts, indem er zunächst von dem M. stylohyoideus und dem hinteren Bauche des Digastricus bedeckt ist, später aber unterhalb dieser Muskeln frei zum Vorschein kommt. Schliesslich tritt der Nerv wieder unter die beiden eben genannten Muskeln und teilt sich dicht oberhalb des Zungenbeines und an der Aussenfläche des M. hyoglossus in seine Endzweige, welche in die Zungenwurzel eindringen. Schon hoch oben geht der N. hypoglossus mit dem Sympathicus, Vagus und — was am wichtigsten ist — mit den beiden obersten Cervicalnerven Anastomosen ein. Die letztgenannte Anastomose mit dem I. und II. Cervicalnerven führt dem N. hypoglossus Fasern zu, welche gänzlich in den *R. descendens* desselben übergehen. Die Äste des Hypoglossus sind:

1. Der *R. occipitalis* s. *meningeus* (*R. recurrens hypoglossi*), ein feiner sensibler Zweig zur Diploë des Hinterhauptbeines und zur Wand des Sinus occipitalis. Seine Fasern werden dem Hypoglossus wahrscheinlich durch eine der eben genannten Anastomosen zugeführt.

2. Der *R. thyreohyoideus*, zum gleichnamigen Muskel.

3. Der *R. descendens n. hypoglossi* (N. cervicalis descendens), dessen Fasern, wie erwähnt, aus dem I. und II. Cervicalnerven stammen, verläuft vor der Scheide der grossen Halsgefässe (längs der Carotis int. und comm.) nach abwärts und gibt motorische Zweige an die Mm. sternohyoideus, sternothyreoideus und omohyoideus ab. Eine Anastomose mit dem II. und III. Cervicalnerven die sogen. *Ansa hypoglossi*, führt dem R. descendens ebenfalls cervicale Nervenfasern zu.

4. Der *R. geniohyoideus*, zum gleichnamigen Muskel.

5. Die *Rr. linguales* zu sämtlichen Zungenmuskeln mit Einschluss des M. styloglossus.

Der *N. hypoglossus* ist ursprünglich ein rein motorischer Nerv und versorgt sämtliche Zungenmuskeln (nebst dem M. geniohyoideus) und diejenigen mittleren Halsmuskeln, welche unterhalb des Zungenbeines gelegen sind. Doch kommen nur die Fasern für die Zungenmuskeln von dem eigentlichen Hypoglossusstamme her. Die Fasern für alle übrigen Muskeln, welche der Hypoglossus innerviert, werden ihm durch die beiden eben erwähnten Anastomosen vom Plexus cervicalis aus zugeführt. Der

ganze *R. descendens hypoglossi* besteht demgemäss lediglich aus Cervicalnervenfasern. Die wenigen sensiblen Elemente, welche der Hypoglossus enthält, werden ihm ebenfalls durch Anastomosen mit anderen Nerven zugeführt.

M. Die Rückenmarksnerven.

Unter der Bezeichnung Rückenmarks- oder Spinalnerven versteht man alle diejenigen Nerven, welche vom Rückenmarke ihren Ursprung nehmen. Jeder Spinalnerv entsteht aus demselben mittels zweier Wurzeln (s. Fig. 27, S. 443), von denen die vordere motorische, die hintere sensible Fasern enthält. Doch ist dabei zu betonen, dass von der hinteren Wurzel sensible Elemente in die vordere umbiegen, um sich in der Pia mater zu verästeln — worauf die sog. rückläufige Empfindlichkeit der vorderen Wurzel zurückzuführen ist. Im For. intervertebrale vereinigen sich beide Wurzeln zu einem Stamme, welcher den eigentlichen Spinalnerven darstellt. Noch im For. intervertebrale ist auch das *Ganglion spinale* s. intervertebrale gelegen, eine Anschwellung der hinteren Wurzel, welche dadurch bedingt ist, dass zwischen den Nervenfasern derselben zahlreiche Ganglienzellen eingelagert sind, welche sowohl mit den hinteren Wurzelfasern als auch den peripheren sensiblen Nervenfasern zusammenhängen.

Der Zahl nach bilden die Spinalnerven 31 Paare, nämlich:

a) 8 Paar Halsnerven. *Nn. cervicales,* von denen der oberste zwischen Hinterhauptbein und Atlas, der unterste zwischen dem letzten Hals- und ersten Brustwirbel hervortritt;

b) 12 Paar Brust- oder Rückennerven, *Nn. thoracales* s. dorsales, (der unterste zwischen dem letzten Brust- und ersten Lendenwirbel);

c) 5 Paar Lendennerven, *Nn. lumbales,* (der letzte zwischen dem letzten Lendenwirbel und dem Kreuzbeine;

d) 5 Paar Kreuzbeinnerven, *Nn. sacrales,* deren Äste aus den Foramina sacralia antt. und postt. heraustreten;

e) 1 Paar Steissbeinnerven, *Nn. coccygei,* welche aus dem Hiatus canalis sacralis herauskommen.[1])

---

[1]) RÄUBER hat im Filum terminale noch die Rudimente eines zweiten und dritten Steissbeinpaares aufgefunden, so dass also mit den beiden letzteren die Zahl der Spinalnervenpaare 33 betragen würde.

Nachdem sich im Stamme des Spinalnerven die sensiblen Fasern der hinteren und die motorischen der vorderen Wurzeln miteinander gemischt und teilweise durchkreuzt haben, teilt sich jeder Spinalnerv in einen vorderen Ast, *Ramus anterior*, und einen hinteren Ast, *Ramus posterior*, von denen ein jeder gemischte, d. h. sensible und motorische Nervenfasern enthält.

Die hinteren Äste sämtlicher Spinalnerven treten zu der Haut und den tiefen Muskeln des Nackens, Rückens, der Lenden- und hinteren Kreuzbeingegend. Von den drei oberen Lumbal- und den drei oberen Sacralnerven gehen sogar Zweige (in Gestalt der *Nn. clunium* s. glutaei *superiores* und *medii*) zur Haut des Gesässes nach abwärts. Ihrem Kaliber nach sind die hinteren Äste der Spinalnerven erheblich schwächer als die vorderen. Eine Ausnahme hiervon machen nur die hinteren Äste der beiden obersten Spinalnerven, von denen der erste als *N. suboccipitalis* sämtliche kurzen tiefen Nackenmuskeln (s. S. 121) versorgt, während der zweite, der *N. occipitalis major*, am unteren Rande des M. obliquus cap. inf. hervortritt und sich hierauf nach oben und medianwärts begibt, um unter Durchbohrung des M. semispinalis capitis und M. trapezius zur Haut des Hinterhauptes zu gelangen. Auch die benachbarten Muskeln können vom Occipitalis major einige Zweige erhalten.

Die vorderen Äste der Spinalnerven sind von erheblicher Stärke und bilden eine Anzahl von starken Geflechten, *Plexus*, welche sich in der Richtung von oben nach unten in folgender Weise aneinander schliessen:

1. Der *Plexus cervicalis* setzt sich aus den 4 obersten Cervicalnerven zusammen.

2. Der *Plexus brachialis* entsteht aus den 4 untersten Cervicalnerven und dem grössten Teile des I. Brustnerven, während der Rest des letzteren als N. intercostalis primus nach vorn verläuft.

3. Die vorderen Äste der *Nn. thoracales* bilden kein eigentliches Geflecht, sondern gehen als *Nn. intercostales* in den Zwischenrippenräumen nach vorn. Der XII. Intercostalnerv verläuft demgemäss längs des unteren Randes der XII. Rippe.

4. Der *Plexus lumbalis* s. cruralis bildet sich aus den 3 obersten und dem grössten Teile des IV. Lumbalnerven.

5. Der *Plexus sacralis* s. ischiadicus (das stärkste dieser Geflechte) setzt sich aus einem Teile des IV., aus dem ganzen V. Lumbalnerven und aus den 3—4 obersten Sacralnerven zusammen.

6. Der *Plexus coccygeus* besteht aus einem Teile des IV., dem ganzen V. Sacral- und den Steissbeinnerven.

Sämtliche Spinalnerven hängen mit dem Grenzstrange des N. sympathicus durch die *Rami communicantes* zusammen. Von den letzteren gehen feine Zweige, die *Nn. sinuvertebrales* s. *Rami meningei*, in den Wirbelkanal hinein. Diese Zweige sind zum Teil aus sensiblen, zum Teil aus sympathischen Nervenfasern zusammengesetzt, und verzweigen sich an den Gefässen, in dem Periost und den Knochen des Wirbelkanales.

I. Plexus cervicalis.

Der *Plexus cervicalis* entsteht aus den vorderen Ästen der 4 obersten Cervicalnerven und ist zur Seite der betreffenden Halswirbelquerfortsätze gelegen. Der hinteren Äste der beiden obersten Cervicalnerven, des *N. suboccipitalis* und *N. occipitalis major*, ist bereits auf der vorigen Seite Erwähnung geschehen. Ebenso ist bereits S. 479 erwähnt worden, dass vom I.—II. Cervicalnerven anastomotische Zweige zum N. hypoglossus gelangen, welche in den *R. descendens n. hypoglossi* übergehen. Eine zweite Anastomose zwischen dem II.—III. Cervicalnerven und dem R. descendens hypoglossi wird durch die ebendaselbst genannte *Ansa hypoglossi*[1]) gebildet; auch diese führt dem R. descendens hypoglossi Cervicalnervenfasern zu. Abgesehen von den eben genannten anastomotischen Zweigen gehen vom eigentlichen Plexus cervicalis folgende Äste ab:

1. Muskeläste zu den praevertebralen Halsmuskeln, den oberen Zacken der Mm. scaleni und mitunter auch zu dem M. levator scapulae.

2. Der *N. occipitalis minor* (vom II.—III. Cervicalnerven) kommt wie alle folgenden Nerven in der Mitte des hinteren Randes des M. sternocleidomastoideus zum Vorschein und verläuft alsdann dicht hinter und parallel diesem Rande zur Haut des Hinterhauptes, in deren Versorgung er sich mit dem N. occipitalis major teilt. Nicht selten ist er doppelt vorhanden oder wenigstens in einen vorderen und hinteren Ast geteilt.

3. Der *N. auricularis magnus* (vom III. Cervicalnerven) geht von demselben Punkte wie der vorige in ziemlich verticaler Richtung auf dem M. sternocleidomastoideus zum Ohre in die Höhe.

---

[1]) Der R. descendens hypoglossi ist demzufolge auch als *N. cervicalis descendens sup.*, die Ansa hypoglossi als *N. cervicalis descendens inf.* bezeichnet worden.

Er ist etwas nach hinten von der V. jugularis ext. gelegen. In Höhe des Kieferwinkels zerfällt er in einen vorderen und einen hinteren Ast, welche beide die Haut am Ohre und in dessen Umgebung versorgen und zugleich mit dem N. occipitalis minor und N. facialis anastomosieren.

4. Der *N. cutaneus* s. subcutaneus *colli* entspringt wie der vorige und ist gewöhnlich schon kurz nach seinem Abgange in einen oberen Zweig, den *N. cutaneus colli medius*, und in einen unteren Zweig, den *N. cutaneus colli inferior*, geteilt, welche sich beide um den Sternocleidomastoideus nach vorn schlingen und alsdann unter das Platysma myoides treten, ohne dem letzteren Zweige zu geben (s. S. 471). Nach Durchbohrung des Platysma gelangen sie zur Haut des Halses und versorgen dieselbe. Der N. cutaneus colli medius anastomosiert constant mit dem Ramus colli vom Facialis.

5. Die *Nn. supraclaviculares* (aus dem III.—IV. Cervicalnerven) gehen, bedeckt vom Platysma, zum Teil vor dem M. sternocleidomastoideus, zum Teil in der Fossa supraclavicularis major, sodann vor dem Schlüsselbein nach abwärts und lateralwärts, indem sie die Haut der unteren Hals-, der oberen Brust- und vorderen Schultergegend bis über das Acromion hinaus versorgen.

6. Muskeläste zum *M. sternocleidomastoideus* und *M. trapezius*, welche den N. accessorius Willisii vertreten können, wenn derselbe nicht stark genug entwickelt ist. Diese Äste verbinden sich meistens mit dem Accessorius und gehen in der Bahn dieses Nerven zu den eben genannten Muskeln, können jedoch auch isoliert auftreten.

7. Der *N. phrenicus* (vom IV., manchmal auch noch vom III. oder V. Cervicalnerven) geht dicht vor dem M. scalenus anterior nach abwärts und tritt zunächst zwischen A. und V. subclavia, sodann hinter der Artic. sternoclavicularis in die Brusthöhle. In Begleitung der A. und V. pericardiacophrenica verläuft er hier jederseits vor der Lungenwurzel (zwischen dem Pericard und der Pleura mediastinalis) zum Zwerchfell, welches er mit motorischen Fasern versorgt. Der linke Phrenicus ist dabei mehr vorn und lateral, der rechte mehr hinten und medial gelegen. Noch während dieses Verlaufes gibt er sensible Zweige zur Pleura und zum Pericardium ab. Ausserdem treten noch sensible Zweige dieses Nerven, die *Nn. phrenicoabdominales*, durch das Zwerchfell in die Bauchhöhle. Ein Teil derselben bildet mit sympathischen Zweigen den *Plexus diaphragmaticus* und verästelt sich am Peritonaeal-

überzuge des Zwerchfelles, ein anderer Teil geht durch das Lig. suspensorium und coronarium hepatis zum Bauchfell der oberen Leberfläche. Ja sogar bis zu den Nebennieren und dem Ganglion coeliacum sollen Phrenicuszweige gelangen.

Nach LUSCHKA soll übrigens die Pars costalis des Zwerchfelles entsprechend den 3—4 unteren Rippen ihre motorischen Fasern nicht vom Phrenicus, sondern von den unteren Intercostalnerven beziehen.

II. Plexus brachialis.

Der *Plexus brachialis* setzt sich aus den vorderen Ästen der 4 untersten Cervicalnerven und dem grössten Teile des ersten Brustnerven zusammen und kommt zwischen den Mm. scalenus anterior und medius in der Fossa supraclavicularis major zum Teil oberhalb, zum Teil hinter der A. subclavia zum Vorschein. Aus dem Geflechte entwickeln sich bald drei Hauptstränge, welche die A. axillaris in der Weise umfassen, dass einer von diesen Strängen hinter derselben, die beiden anderen vorn, und zwar der eine medial und unten, der andere lateral und oben gelegen sind, *Fasciculus posterior*, *lateralis* und *medialis*. Die Äste, welche von dem Plexus abgehen, teilt man in zwei Hauptgruppen, nämlich:

a) die kurzen Äste *(Pars supraclavicularis)*, welche gewöhnlich oberhalb des Schlüsselbeines entspringen, und
b) die langen Äste *(Pars infraclavicularis)*, welche unterhalb des Schlüsselbeines von den oben erwähnten drei Strängen ihren Ursprung nehmen.

a) Die kurzen Äste des Plexus brachialis.

1. Muskeläste zum unteren Teile der Mm. scaleni und des M. longus colli.

2. Der *N. thoracalis* s. thoracicus *posterior (N. dorsalis scapulae* von HENLE) wendet sich nach hinten, indem er meistens den M. scalenus medius durchsetzt. Er versorgt den M. levator scapulae und die Mm. rhomboidei (mitunter noch eine Zacke des M. serratus post. sup.).

3. Die *Nn. thoracales* s. thoracicae *anteriores* treten unterhalb des Schlüsselbeines nach vorn und versorgen den M. pectoralis major und minor. Ein feiner Zweig derselben, der *N. subclavius* (von vielen Autoren als ein besonderer Ast des Plexus beschrieben), versorgt den M. subclavius.

4. Der *N. thoracalis* s. thoracicus *longus* s. lateralis (N. thoracicus posterior von HENLE) durchsetzt mit mehreren feinen Wurzeln den M. scalenus medius und verläuft alsdann (etwa in der mittleren Axillarlinie) auf der Aussenfläche des M. serratus ant. nach abwärts, indem er diesen Muskel versorgt.[1])

5. Der *N. suprascapularis* geht längs des M. omohyoideus nach hinten zur Incisura scapulae, wo er unter dem Lig. transversum scapulae sup. zur Rückseite der Scapula gelangt, während die A. und V. transversa scapulae neben ihm meistens über, seltener unter dem eben genannten Ligament verlaufen. Abgesehen von sehr feinen Zweigen für das Schultergelenk (RUEDINGER), versorgt der Nerv zunächst den M. supraspinatus und tritt hierauf unter dem Lig. transversum scapulae inf. zum M. infraspinatus hin.

6. Die *Nn. subscapulares* (gewöhnlich 2—3) gehen nach abwärts zu den Mm. subscapularis, latissimus und teres major. Der Zweig zum Latissimus verläuft als *N. thoracodorsalis* s. marginalis scapulae am lateralen Schulterblattrande.[2])

7. Der *N. axillaris* (circumflexus humeri) entspringt schon vom hinteren Strange des Plexus und kann deswegen auch zur nächstfolgenden Gruppe gerechnet werden. Er verläuft zunächst zwischen dem M. subscapularis und latissimus nach hinten, gelangt hierauf unter den langen Kopf des Triceps, alsdann unter den M. deltoideus und umgreift auf diese Weise von hinten her das Collum chirurgicum humeri. Abgesehen von feinen Zweigen für das Schultergelenk (RUEDINGER), gibt er Äste an den M. deltoideus und teres minor. Am hinteren Rande des Deltoideus gibt er einen Hautast, den *N. cutaneus brachii lateralis*, für die hintere laterale Seite des Oberarmes ab. Der N. axillaris wird von der A. und V. circumflexa humeri posterior begleitet.

---

[1]) Wie es scheint, ist der N. thoracalis longus beim Tragen schwerer Gegenstände auf der Schulter nicht selten Quetschungen ausgesetzt, welche zu einer isolierten Serratuslähmung führen können. Da der Nerv vom V.—VII. Cervicalnerven herkommt, so scheint die exponierte Stelle dem Durchtritte desselben durch den Scalenus medius zu entsprechen.

[2]) Derselbe darf bei Drüsenausräumungen der Achselhöhle nicht verletzt werden, da von ihm die Functionsfähigkeit des M. latissimus abhängig ist, welcher bekanntlich für die Armbewegung nach hinten von besonderer Wichtigkeit ist.

1-3 Corn: 635
1-4 " 625

b) Die langen Äste des Plexus brachialis.

1. Der *N. cutaneus brachii medialis* s. cutaneus internus (internus minor) kommt aus dem vorderen medialen Strange des Armgeflechtes, zieht zuerst hinter, dann medial von der V. axillaris nach unten, durchbohrt die Fascie etwa in der Mitte des Humerus und versorgt alsdann die Haut an der medialen Seite des Oberarmes. Dieser Nerv wird mitunter gänzlich durch den *N. intercostobrachialis* (intercostohumeralis) ersetzt, einen Zweig des II. Intercostalnerven, welcher nahe der Achselhöhle die Intercostalmuskeln durchbricht. Wenn sich, wie dies meistens der Fall ist, beide Nerven in die Versorgung der medialen Fläche des Oberarmes teilen, so pflegen sie miteinander zu anastomosieren. In letzterem Falle versorgt der Intercostobrachialis die Achselhöhle und den oberen, der Cutaneus medialis den unteren Teil der genannten Oberarmfläche.

2. Der *N. cutaneus antibrachii medialis* s. cutaneus medius (internus major) entspringt wie der vorige und verläuft zunächst am Oberarme unter der Fascie vor dem N. ulnaris und an der medialen Seite der V. und A. brachialis. Er durchbohrt gewöhnlich am oberen Ende des Lig. intermusculare mediale zusammen mit der V. basilica die Fascie und teilt sich alsdann in einen vorderen, *R. volaris*, und einen hinteren Ast, *R. ulnaris*, welche beide die Ulnarseite der Haut des Unterarmes versorgen.

3. Der *N. musculocutaneus* (so bezeichnet, weil er neben den Hautästen noch Muskeläste abgibt) s. cutaneus externus entspringt aus dem vorderen lateralen Strange des Plexus, durchbohrt gewöhnlich den M. coracobrachialis *(N. perforans Casseri)* und tritt alsdann zwischen Biceps und Brachialis zur lateralen Seite des Oberarmes hin. Lateral von der Bicepssehne durchbohrt er die Fascie und versorgt hierauf als *N. cutaneus antibrachii lateralis* die Haut an der Radialseite des Unterarmes mit seinen Zweigen, von denen gewöhnlich einer die V. cephalica begleitet. Am Oberarme gibt er ausserdem Zweige für sämtliche Beugemuskeln ab.

4. Der *N. medianus* entspringt aus den beiden vorderen Strängen des Plexus mit zwei Wurzeln, welche die A. axillaris vorn nach Art einer spitzwinkeligen Gabel umfassen. Der Nerv zieht hierauf im Sulcus bicipitalis medialis zusammen mit der A. brachialis nach abwärts, indem er gewöhnlich oben an der lateralen Seite, in der Mitte vor, unten medial von der Arterie gelegen ist. Unter dem Lacertus fibrosus der Bicepssehne tritt der N. medianus hier-

auf zum Unterarme und verläuft hier nach Durchbohrung des M. pronator teres zwischen dem M. flexor digitorum sublimis und profundus bis zur Hand, indem er mit den Sehnen dieser beiden Muskeln unter dem Lig. carpi transversum hindurchtritt. An der Hand teilt er sich in einen medialen und einen lateralen Endast. Am Oberarme gibt der N. medianus keine Zweige ab. Ausser einigen feinen *Rr. articulares* für die vordere Kapsel des Ellenbogengelenkes (RUEDINGER) entsendet er am Unterarme folgende Zweige:

a) Zweige für sämtliche Flexoren des Unterarmes mit Ausnahme des M. flexor carpi ulnaris und des Ulnarteiles des M. flexor digitorum profundus, welche von dem ihnen nahe gelegenen N. ulnaris innerviert werden.

b) Der *N. interosseus volaris* s. anterior (internus) zieht mit der A. und V. interossea volaris zwischen dem M. flexor pollicis longus und flexor digit. profundus an der Vorderfläche der Membr. interossea nach abwärts und versorgt schliesslich den M. pronator quadratus. Ein feiner Faden gelangt unter dem letzteren zum Handgelenk.

c) Der *R. cutaneus palmaris* (R. palmaris longus) bildet einen feinen, nicht ganz constanten Ast, welcher oberhalb des Handgelenkes den volaren Abschnitt der Unterarmfascie durchbohrt und einen kleinen Hautbezirk am Daumenballen und der Hohlhand versorgt.

d) Der laterale Endast pflegt die Muskeln des Daumenballens (mit Ausnahme des Adductor pollicis) und den M. lumbricalis I zu versorgen. Ausserdem gibt er die sensiblen *Nn. digitales volares proprii* für beide Ränder des Daumens und den Radialrand des Zeigefingers ab.

e) Der mediale Endast gibt dem II., manchmal auch dem III. M. lumbricalis Zweige und teilt sich ausserdem in die sensiblen *Nn. digitales volares proprii* für die einander zugewandten Ränder des Zeige-, Mittel- und IV. Fingers. Hierbei ist jedoch zu bemerken, dass der mediale Endast des Medianus mit dem oberflächlichen Endaste des N. ulnaris ziemlich constant durch eine Anastomose verbunden ist, welche von dem oberflächlichen Hohlhandbogen bedeckt wird, und deren Fasern wohl grösstenteils in den N. medianus übergehen.

Der *N. medianus* versorgt an der Hand die Ränder der 3—4 ersten Finger (den letzten derselben zusammen mit dem Ulnaris), die Muskeln des Daumenballens (mit Ausnahme des Adductor) und die ersten 2—3 Mm. lumbricales.

5. Der *N. ulnaris* (aus dem medialen Vorderstrange des Plexus brachialis) verläuft am Oberarme zunächst medial und hinten von der A. brachialis, weiter unten an der hinteren Seite des Lig. intermusculare mediale und gelangt auf diese Weise hinter den Condylus medialis humeri, wo er in einer besonderen Rinne ziemlich dicht unter der Haut liegt und somit leicht verletzt werden kann (Stelle des sogen. Musikantenknochens). Hierauf bohrt sich der Nerv durch den Ursprung des M. flexor carpi ulnaris hindurch und zieht unter diesem Muskel medial von der A. und V. ulnaris nach abwärts. Zur Hohlhand gelangt der Nerv an der radialen Seite des Erbsenbeines zwischen dem Lig. carpi commune volare und carpi transversum und teilt sich gleich darauf in einen oberflächlichen und tiefen Endast. Am Oberarme gibt der N. ulnaris keine Zweige ab; dagegen entspringen ausser einigen feinen Gelenkästen für die hintere Kapsel des Ellbogengelenkes (RUEDINGER) am Unterarme von demselben:

a) *Rr. musculares* für den M. flexor carpi ulnaris und den ulnaren Teil des M. flexor digitorum profundus, zwischen welchen beiden Muskeln der N. ulnaris verläuft.

b) Der *R. cutaneus palmaris* (R. palmaris longus), welcher ebenso wie der Hauptstamm die A. ulnaris begleitet, der letzteren feine Zweige gibt, in der Nähe des Handgelenkes den volaren Teil der Unterarmfascie durchbricht und schliesslich einen beschränkten Hautbezirk am untersten Teile des Unterarmes und am Kleinfingerballen versorgt.

c) Der *R. dorsalis manus*, welcher zwischen der Ulna und dem M. flexor carpi ulnaris auf die Rückseite der Hand tritt und hier in Gestalt der *Nn. digitales dorsales* sensible Zweige für die Ränder der $2^1/_2$ letzten Finger abgibt. Ziemlich constant ist hier eine Anastomose mit dem N. radialis vorhanden.

d) Der oberflächliche Endast, *R. volaris superficialis*, versorgt an der Hohlhand (abgesehen von einem Zweige für den M. palmaris brevis) mittels der sensiblen *Nn. digitales volares proprii* die Ränder der $1^1/_2$ letzten Finger und schickt ausserdem dem N. medianus die oben erwähnte Anastomose zu, welche unter dem Arcus volaris sublimis gelegen ist.

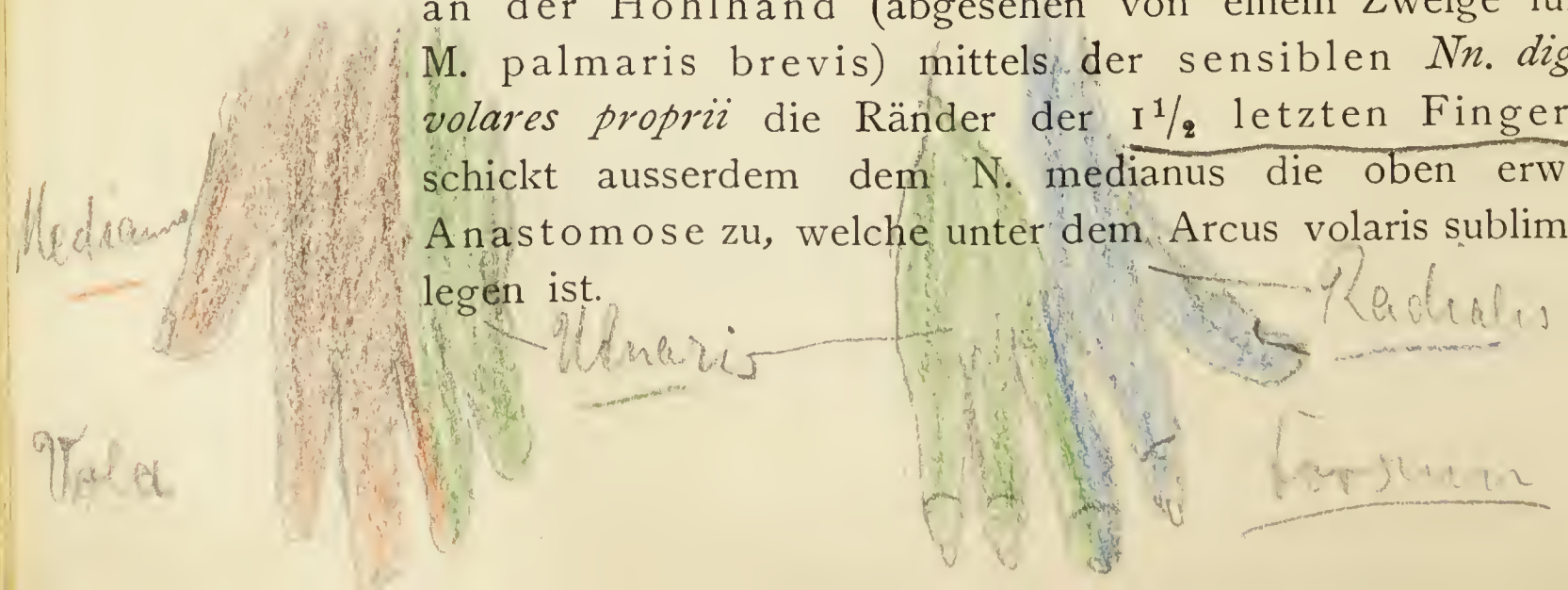

e) Der tiefe Endast, *R. volaris profundus*, dringt zwischen M. abductor und flexor brevis digiti minimi in die Tiefe und verläuft mit dem tiefen Hohlhandbogen längs der Basen der Metacarpalia. Dieser Ast versorgt — abgesehen von einigen feinen Fäden für die Bänder der Hand (RUEDINGER) — sämtliche Handmuskeln, welche vorhin beim N. medianus nicht genannt wurden, d. h. die Muskeln des Kleinfingerballens, den III. oder nur den IV. M. lumbricalis, sämtliche Mm. interossei und den M. adductor pollicis.

6. Der *N. radialis* kommt aus dem hinteren Strange des Plexus brachialis und zieht hinter der A. brachialis zusammen mit der A. und V. profunda brachii zur hinteren Seite des Oberarmbeines, wo er in dem Sulcus n. radialis des letzteren, bedeckt vom Triceps, gelegen ist. Nachdem er hierauf das Lig. intermusculare lat. durchbohrt hat, tritt der Nerv zwischen dem M. brachialis und Brachioradialis nach vorn, um sich alsdann am Ellbogengelenke in einen oberflächlichen und einen tiefen Ast zu teilen. Die Zweige des N. radialis sind:

a) *Rr. musculares* für sämtliche Mm. anconaei.

b) Der *N. cutaneus brachii posterior* (posterior superior) entspringt vom N. radialis, bevor derselbe unter den M. triceps tritt, und versorgt die Haut an der Rückseite des Oberarmes bis zum Ellbogen.

c) Der *N. cutaneus antibrachii dorsalis* (posterior inferior) entspringt dort, wo der N. radialis unter dem Triceps hervortritt und das Lig. intermusculare lat. durchbohrt, und findet seinen Verbreitungsbezirk in der Haut an der Rückseite des Unterarmes (N. cutaneus externus antibrachii) der älteren Autoren).

d) Der tiefe Endast, *R. (radialis) profundus*, bohrt sich in den M. supinator ein und gelangt so auf die Rückseite des Unterarmes, wo er als *N. interosseus dorsalis* s. posterior (externus) mit der gleichnamigen Arterie und Vene zwischen den tiefen Extensoren längs der Membr. interossea nach abwärts zieht. Nachdem dieser Ast einen feinen Faden zum Ellbogengelenk abgegeben hat (RUEDINGER), versorgt derselbe sämtliche Extensoren des Unterarmes (die Muskeln der Radialgruppe mit einbegriffen). Die Endzweige erstrecken sich nach RUEDINGER unter den tiefen Extensoren bis zu den Bändern der Handwurzel hin.

e) Der oberflächliche Endast, *R. (radialis) superficialis*, verläuft zunächst unter dem Schutze des M. brachioradialis an der lateralen Seite der A. radialis[1]) nach abwärts und tritt hierauf zwischen dem Radius und der Supinatorsehne zur Rückseite der Hand. Nachdem er hier mit dem N. musculocutaneus bzw. N. ulnaris Anastomosen gebildet hat, versorgt er unter mehrfacher gabeliger Teilung mittels der sensiblen *Nn. digitales dorsales* die beiden Ränder des Daumens und Zeigefingers und den Radialrand des Mittelfingers (also die Ränder der $2\,^1/_2$ ersten Finger an der Rückseite).

Übersicht über die Verbreitung der Hautnerven des Plexus brachialis.

1. Am Oberarme wird die mediale Seite vom *N. cutaneus brachii medialis* (cutaneus internus) oder vom *N. intercostobrachialis*, die laterale Seite vom Hautaste des *N. axillaris*, die hintere Seite von dem oberen Hautaste des *N. radialis* versorgt.

2. Am Unterarme wird die hintere Seite von dem unteren Hautaste des *N. radialis*, die ulnare Seite vom *N. cutaneus antibrachii medialis* (cutaneus medius) und die radiale Seite vom *N. musculocutaneus* (cutaneus externus) innerviert.

3. An der Hand wird die Volarfläche entsprechend den ersten $3\,^1/_2$ Fingern vom *N. medianus*, entsprechend den $1\,^1/_2$ letzten Fingern vom *N. ulnaris* versorgt. Die Dorsalfläche dagegen wird entsprechend den ersten $2\,^1/_2$ Fingern vom *N. radialis*, entsprechend den letzten $2\,^1/_2$ Fingern vom *N. ulnaris* innerviert. Hierbei ist zu beachten, dass die dorsalen Fingernerven nur auf dem Rücken der ersten Phalanx ihre Ausbreitung finden — mit Ausnahme des Daumens, wo sie sich bis zur Fingerspitze erstrecken. Die erheblich stärkeren volaren Äste übernehmen auch die Versorgung der Rückseite der Finger für die II. und III. Phalanx; an der Volarseite sind sie mit zahlreichen Vater-Pacini'schen Körperchen versehen.

Übersicht über die Muskelzweige des Plexus brachialis.

Von den betreffenden Muskeln werden versorgt:

Die Mm. pectoralis major, minor und subclavius von den *Nn. thoracales anteriores*. Doch bekommt der M. subclavius

[1]) Da der N. radialis an der lateralen Seite der A. radialis, der N. ulnaris an der medialen Seite der A. ulnaris gelegen ist, so kann man sagen, dass die eben genannten Nerven peripher von den entsprechenden Arterien verlaufen oder dieselben gewissermassen zwischen sich fassen.

sehr oft einen eigenen Zweig (den *N. subclavius*) von dem Plexus brachialis zugesandt.

Der M. levator scapulae und die beiden Mm. rhomboidei vom *N. thoracalis post. (N. dorsalis scapulae* von HENLE).

Der M. serratus anterior vom *N. thoracalis longus.*

Die Mm. supraspinatus und infraspinatus vom *N. suprascapularis.*

Die Mm. latissimus, teres major und subscapularis von den *Nn. subscapulares.*

Die Mm. deltoideus und teres minor vom *N. axillaris.*

Am Oberarme sämtliche Beugemuskeln vom *N. musculocutaneus,* sämtliche Streckmuskeln vom *N. radialis.*

Am Unterarme ebenso sämtliche Streckmuskeln vom *N. radialis*[1]), sämtliche Beuger vom *N. medianus* mit Ausnahme des M. flexor carpi ulnaris und eines Teiles des M. flexor digitorum profundus, welche der *N. ulnaris* versorgt.

An der Hand die Muskeln des Daumenballens (mit Ausnahme des Adductor) und gewöhnlich noch die ersten 2—3 Lumbricales vom *N. medianus,* alle übrigen Handmuskeln vom *N. ulnaris.*

III. Nn. thoracales.

Die 12 Brust- oder Rückennerven, *N. thoracales* s. thoracici s. dorsales, teilen sich ebenso wie alle übrigen Spinalnerven in je einen vorderen und hinteren Ast.

Für die hinteren oder Rückenäste dieser Nerven gilt dasselbe, was über die hinteren Äste der Spinalnerven im Allgemeinen gesagt wurde. Die Hautäste derselben sind ein *Ramus cutaneus lateralis* und *medialis.*

Die vorderen Äste der Brustnerven bezeichnet man als *Nn. intercostales,* weil dieselben in den Zwischenrippenräumen nach vorwärts verlaufen. Der oberste Intercostalnerv geht jedoch mit dem grössten Teile seiner Fasern in den Plexus brachialis über. Der unterste verläuft am unteren Rande der XII. Rippe. Ein jeder Intercostalnerv teilt sich bald nach seinem Abgange von dem Hauptstamme in zwei Äste, von denen der obere am unteren Rande, der untere dagegen am oberen Rande je zweier benachbarter Rippen mit den gleichen Ästen der A. und V. inter-

---

[1]) Der *N. radialis* versorgt also an der hinteren oder Extensorenseite des Armes nicht allein die ganze Haut, sondern auch sämtliche Muskeln.

costalis verläuft. Die Intercostalnerven sind zunächst vor dem Lig. costotransversarium ant., dann zwischen den Mm. intercostales extt. und intt. gelegen. Auf diesem Wege geben sie folgende Zweige ab:

1. Muskeläste für die Mm. intercostales, subcostales und triangularis sterni, ferner die Mm. levatores costarum, endlich die Mm. serratus post. sup. und inf. Die vorderen Enden der 6 untersten Intercostalnerven treten ausserdem zwischen den Rippen zu den Bauchmuskeln hin, um den weitaus grösseren oberen Abschnitt der letzteren zu versorgen.

2. Hautäste, welche die Brust- und Bauchmuskeln durchbohren. Man unterscheidet:

a) Die *Rr. cutanei laterales* (pectorales et abdominales) treten etwa in der Mitte zwischen Wirbelsäule und Brustbein zur Haut der Brust und des Bauches hindurch und teilen sich wiederum in je einen vorderen und einen hinteren Zweig. Dem I. Intercostalnerven, welcher allerdings grösstenteils in den Plexus brachialis übergeht, fehlt der seitliche perforierende Ast, derjenige des II. Intercostalnerven stellt den S. 486 sub. 1 erwähnten *N. intercostobrachialis* dar. Zweige des IV.—VI. R. cutaneus lat. gehen in die Brustdrüse selbst hinein *(Rr. mammarii laterales)*. Der Verbreitungsbezirk der Rr. latt. ist etwa zwischen der Mammillar- und Scapularlinie gelegen.

b) Die *Rr. cutanei anteriores* (*pectorales et abdominales)* bilden die vorderen Enden der Intercostalnerven und versorgen die Haut über und neben dem Brustbeine, nachdem sie den M. pectoralis major am Seitenrande des Sternum perforiert, und die Haut über dem M. rectus abdominis, nachdem sie den letzteren durchbohrt und zugleich innerviert haben. Auch zur Brustdrüse gehen einige *Rr. mammarii mediales* hin.

IV. Plexus lumbalis.

Der *Plexus lumbalis* s. cruralis setzt sich aus den vorderen Ästen der 4 oberen Lumbalnerven zusammen, von denen der vierte allerdings noch einen Zweig zum Plexus sacralis abgibt. Der Plexus lumbalis liegt zwischen der vorderen und hinteren Schicht des M. psoas major, durch welchen somit seine Äste hindurchtreten. Diese Äste, welche sich sehr häufig gegenseitig ersetzen, heissen folgendermassen:

1. Der *N. iliohypogastricus* verläuft vor dem M. quadratus lumborum und parallel dem XII. Intercostalnerven (also auch der XII. Rippe) in schräger Richtung nach abwärts und teilt sich über der Mitte des Darmbeinkammes in den *R. cutaneus lateralis* s. iliacus für die Haut über dem M. glutaeus medius und den *R. cutaneus anterior* s. hypogastricus für den untersten Teil der Haut des Bauches. *Rr. musculares* versorgen die benachbarten Abschnitte der Muskeln des Bauches.

2. Der *N. ilioinguinalis* verläuft etwas tiefer und parallel mit dem vorigen. Beide Nerven sind sehr häufig zu einem gemeinsamen Stamme verschmolzen. Indem der N. ilioinguinalis seinen Weg nach vorn nimmt und allmählich die Bauchmuskeln durchbohrt, tritt er schliesslich durch den Leistenkanal heraus, um einen kleinen Hautbezirk am Mons pubis und dem angrenzenden Teile der Leistengegend zu versorgen. Wie es scheint, kann er mitunter auch noch Zweige an den vorderen Abschnitt des Scrotum bezw. der grossen Schamlippen *(Nn. scrotales* bezw. *labiales anteriores)* abgeben.

3. Der *N. genitofemoralis* (genitocruralis) liegt auf der vorderen Fläche des M. psoas major, wo er sich bald höher, bald tiefer in den *N. spermaticus externus* und den *N. lumboinguinalis* spaltet. Manchmal findet die Teilung schon am Ursprung der Nerven (also in der Substanz des M. psoas major) statt. Der *N. spermaticus externus* (N. pudendus ext.) geht vor der A. und V. iliaca ext. in den Leistenkanal hinein und soll nach seinem Austritt aus dem letzteren hauptsächlich den M. cremaster und die Tunica dartos versorgen (HYRTL, SCHWALBE u. a.). Ist er stark entwickelt, so kann er den N. ilioinguinalis ganz oder teilweise ersetzen, indem er auch an die Haut des Scrotum (beim Weibe der grossen Schamlippen) und der angrenzenden Schenkelfläche feine Zweige abgibt. Der *N. lumboinguinalis* geht (lateral von dem vorigen und der A. und V. iliaca ext.) unterhalb des Poupart'schen Bandes nach abwärts und tritt bald durch die Fovea ovalis, bald lateral von derselben zur Haut, wo er einen grösseren oder kleineren Bezirk in der Nähe der Fovea ovalis versorgt.

4. Der *N. cutaneus femoris lateralis* s. externus verläuft in schräger Richtung vor dem M. iliacus bis in die Nähe der Spina iliaca ant. sup., wo er unter dem Poupart'schen Bande hindurchtritt, um die Haut an der lateralen Seite des Oberschenkels zu versorgen. Auch der laterale Teil des Gesässes kann noch Zweige erhalten.

5. Der *N. femoralis* s. cruralis, der stärkste Nerv des ganzen Lendengeflechtes, bezieht seine Fasern aus sämtlichen 4 oberen Lendennerven und zieht zunächst zwischen dem Psoas major und Iliacus internus, dann dicht unterhalb des Poupart'schen Bandes durch die Lacuna musculorum zum Oberschenkel (s. S. 227), Hier liegt er zunächst in der Fossa iliopectinea lateral von der A. femoralis, löst sich jedoch sehr bald in zahlreiche Zweige auf. Auf diesem Wege gibt er ab:

a) Muskeläste zum M. psoas major und Iliacus, die innerhalb des Beckens entspringen. Diese Äste können jedoch auch direkt vom Plexus lumbalis geliefert werden.

b) Muskeläste zu sämtlichen Streckmuskeln des Oberschenkels mit Ausnahme des M. tensor fasciae latae. Hinter den Schenkelgefässen geht mitunter ein Zweig des N. femoralis auch zum M. pectineus hin. Von diesen Muskelästen zweigen sich feine *Rr. articulares* zur vorderen Wand der Hüftgelenkkapsel (RUEDINGER) und weiter unten auch der Kniegelenkkapsel (RAUBER) ab. Auch der *N. saphenus* (s. u.) soll nach RUEDINGER einen Zweig zur Kniegelenkkapsel abgeben.

c) Ein Zweig zur A. und V. femoralis.

d) Der *N. cutaneus femoris medialis* s. internus (N. sapheus minor) ist meistens schon an seinem Ursprunge in mehrere Zweige gespalten, von denen gewöhnlieh der eine dicht unter der Fovea ovalis hervortritt und neben der V. saphena magna abwärts zieht, während der andere tiefer unten am medialen Rande des Sartorius die Fascie durchbricht. Beide Zweige versehen die Haut an der medialen Seite des Oberschenkels.

e) Der *N. cutaneus femoris medius* s. *anterior* kann ebenso wie der vorige von vornherein in mehrere Zweige gespalten sein, welche die Fascia lata zum Teil etwas über der Mitte des Oberschenkels, zum Teil weiter abwärts durchbrechen und die Haut an der vorderen Fläche des Oberschenkels versorgen. Ein Zweig dieser Nerven durchbohrt vielfach den M. sartorius, bevor er aus der Fascie heraustritt. Die Äste von d) u. e) werden jetzt einfach als *Rami cutanei anteriores* zusammengefasst.

f) Der *N. saphenus* (N. saphenus major) verläuft am Oberschenkel zuerst lateral, dann vor, endlich medial von der A. femoralis bis zum Adductorenschlitz nach abwärts,

wo er sich von der Arterie trennt. Der Nerv zieht hierauf hinter dem unteren Ende des M. sartorius weiter, dessen Sehne er schliesslich meistens durchbohrt, um zur Haut an der medialen Seite des Kniees zu gelangen. Am Unterschenkel verläuft er dicht hinter der V. saphena magna nach unten, um entweder nur bis zum Fussgelenk *(Rr. cutanei cruris mediales)* oder bei besonders starker Entwickelung noch längs des medialen Fussrandes bis zur grossen Zehe hinzuziehen und die Haut an der medialen Seite des Unterschenkels und am Grosszehenrande des Fusses zu versehen.

6. Der *N. obturatorius* entspringt vom untersten Teile des Plexus lumbalis und zieht in Begleitung der A. und V. obturatoria an der Seitenwand des kleinen Beckens etwas unterhalb der Linea terminalis zur oberen Ecke des For. obturatum, durch welches er zum Oberschenkel hindurchtritt. Hier versorgt der Nerv mittels verschiedener Muskeläste sämtliche Adductoren nebst dem M. obturator ext. Ein Hautast, *R. cutaneus n. obturatorii*, gelangt zwischen Adductor longus und Gracilis (etwa in der Höhe zwischen dem oberen und mittleren Drittel des Oberschenkels) zur Haut an der medialen Fläche des Oberschenkels. Feine Zweige ziehen ausserdem vom N. obturatorius zur vorderen medialen Seite der Hüftgelenkkapsel hin.

V. Plexus sacralis s. ischiadicus.

Dieses grösste Geflecht der Spinalnerven setzt sich aus einem Teile des IV., aus dem ganzen V. Lumbalnerven *(N. lumbosacralis)* und den 3—4 oberen Sacralnerven zusammen. Seine Lage ist im kleinen Becken an der Vorderfläche des M. piriformis. Ausser den *Nn. haemorrhoidales medii*, *vesicales inff.* und *vaginales* für die Beckeneingeweide gehen von dem Plexus für die nahe gelegenen Muskeln, nämlich den M. piriformis und obturator int. nebst den beiden Mm. gemelli, sowie für den M. levator ani direkte Zweige ab. Dieselben können jedoch auch von dem einen oder anderen Aste des Plexus ihren Ursprung nehmen. Diese Äste teilt nun HENLE in kurze und lange ein, von denen die erste Gruppe sich im Wesentlichen in der Nähe des Beckengürtels verzweigt, während die zweite Gruppe weiter zu der unteren Extremität hinabzieht.

Die kurzen Äste des Plexus sacralis.

1. Der *N. glutaeus superior* tritt mit der A. und V. glutaea sup. oberhalb des M. piriformis durch das For. ischiadicum majus

aus dem kleinen Becken heraus und verläuft zwischen dem M. glutaeus medius und minimus bis zum M. tensor fasciae latae, indem er diese Muskeln versorgt.

2. Der *N. glutaeus inferior* tritt in Begleitung der A. und V. glutaea inf. unterhalb des M. piriformis durch das For. ischiadicum majus aus dem kleinen Becken heraus und versorgt schliesslich den M. glutaeus maximus (nach RUEDINGER auch den hinteren Teil der Hüftgelenkkapsel).

3. Der *N. pudendus* communis s. internus (N. pudendohaemorrhoidalis) tritt wie der vorige in Begleitung der A. und V. pudenda comm. s. int. unterhalb des M. piriformis aus dem For. ischiadicum majus hervor und zieht hierauf mit den genannten Gefässen hinter der Spina ischiadica zum For. ischiadicum minus, durch welches er wieder in das kleine Becken hineintritt. Der Nerv verläuft alsdann an der lateralen Wand der Fossa ischiorectalis (d. h. an der medialen Fläche des M. obturator int.) bis zum hinteren Rande des M. transversus perinei prof. und gelangt weiterhin zwischen den Fasern dieses Muskels längs des medialen Randes des unteren Sitz- und Schambeinastes bis unter die Symphysis pubis, wo er neben dem Lig. suspensorium penis nach vorn tritt und als *N. dorsalis penis* (beim Weibe als *N. dorsalis clitoridis)* auf dem Rücken des Penis (der Clitoris) bis zur Eichel zieht. Ausser feinen Zweigen für den M. transv. perin. prof. entsendet er auf diesem Wege folgende, meistens von den gleichnamigen Blutgefässen begleitete Äste:

a) Der *N. perforans lig. tuberososacri* (SCHWALBE) geht durch das Lig. sacrotuberosum um den unteren Rand des M. glutaeus magnus zum medialen Teile der Gesässhaut.

b) Der *N. haemorrhoidalis inferior* (externus) zieht schräg nach vorn und medianwärts durch das Fett der Fossa ischiorectalis zum Anus, woselbst er die Haut und den M. sphincter ani ext. versorgt.

c) Der *N. perinei* zieht dicht unter der Haut zwischen dem M. bulbocavernosus und ischiocavernosus nach vorn und versorgt auf diesem Wege sämtliche Dammmuskeln (mit Ausnahme des Levator ani und Transv. per. prof.) und die über denselben gelegene Haut. Ein Zweig dringt durch den Bulbus der Urethra zur Schleimhaut der letzteren. Das Ende des N. perinei bilden Zweige, welche beim Manne fast die ganze Haut des Scrotum *(Nn. scrotales posteriores)*,

beim Weibe in gleicher Weise die Haut der grossen Schamlippen *(N. labiales posteriores)* versorgen.

d) Der Endast, *N. dorsalis penis* (beim Weibe *clitoridis*), tritt neben dem Lig. suspensorium penis zur Rückenfurche des Penis (der Clitoris) und versorgt die Haut des Penis (der Clitoris) nebst der Eichel. Feine gefässverengernde Zweige (LOVEN) dringen auch in die Corpp. cavernosa penis hinein.

Die langen Äste des Plexus sacralis.

1. Der *N. cutaneus femoris posterior* tritt ebenfalls unterhalb des M. piriformis aus dem For. ischiadicum majus heraus und ist zunächst vom M. glutaeus maximus bedeckt, an dessen unterem Rande er (hinter dem N. ischiadicus) ziemlich genau in der Mitte zwischen Tuber ischiadicum und Trochanter major zum Vorscheine kommt. Er wird bald höher, bald tiefer (meistens wohl in der Mitte der hinteren Oberschenkelfläche) subcutan und zieht hierauf nach abwärts, indem er sich entweder nur bis zum Knie oder bis zur Wade (in seltenen Fällen sogar bis zur Ferse) erstreckt. Die Zweige des Nerven sind:

a) Die *Nn.* (cutanei) *clunium inferiores* (Nn. subcut. glutaei inff.) gehen um den unteren Rand des M. glutaeus maximus aufwärts zur Haut am unteren Teile des Gesässes.

b) Die *Rami perineales* (N. cutaneus perinei s. N. pudendus logus inf. von HENLE) ziehen unterhalb des Tuber ischiadicum zur Haut des Dammes und Scrotum (bezw. der grossen Schamlippen).

c) Die *Nn. cutanei femoris (cruris) posteriores* zur Haut an der hinteren Fläche des Oberschenkels (wenn der Nerv so weit hinunterreicht, auch des Unterschenkels).

2. Der *N. ischiadicus* tritt wie der vorige unterhalb des M. piriformis aus dem For. ischiadicum majus heraus und verläuft alsdann etwa in der Mitte zwischen Tuber ischiadicum und Trochanter major, bedeckt vom Glutaeus maximus und hinter den Mm. gemelli, obturator int. und quadratus femoris nach abwärts. Der Nerv gelangt hierauf unter die Beugemuskeln und teilt sich gewöhnlich in der Mitte des Oberschenkels (mitunter jedoch auch viel höher oder tiefer) in den *N. tibialis* und *N. peronaeus*. Da der N. ischiadicus sich jedoch stets bis zu seinem Ursprunge in die beiden eben genannten Äste spalten lässt, so können alle

Zweige desselben auch als Zweige des N. tibialis oder N. peronaeus betrachtet werden.

a) Der *N. tibialis* (N. popliteus int.) bildet die eigentliche Fortsetzung des N. ischiadicus und ist in der Kniekehle nach hinten (und etwas lateral) von der V. poplitea gelegen (s. S. 269). Er tritt hierauf zuerst zwischen die beiden Gastrocnemiusköpfe, dann unter den M. soleus und verläuft nun zusammen mit der A. und V. tibialis posterior zur medialen Seite des Fussgelenkes, um sich hier (ebenso wie die eben genannten Blutgefässe) in seine beiden Endäste, den *N. plantaris medialis* s. internus und *N. plantaris lateralis* s. externus zu teilen. Auf diesem Wege gehen von ihm folgende Zweige ab:

α) In der Hüftgegend mitunter Zweige für die Mm. obturator internus, gemelli und quadratus femoris, sowie ein Zweig für die hintere Kapselwand des Hüftgelenkes.

β) Am Oberschenkel Zweige für sämtliche Beugemuskeln mit Ausnahme des kurzen Bicepskopfes (s. S. 499 N. peronaeus).

γ) In der Kniekehle ausser einigen Zweigen für das Kniegelenk den *N. cutaneus surae medialis* (N. communicans tibialis, *N. suralis*), welcher auf der Sehne zwischen beiden Gastrocnemiusköpfen (zuweilen in einem besonderen fibrösen Kanale) nach abwärts verläuft, etwa am Anfange der Achillessehne die Fascie durchbohrt und hierauf mit dem N. communicans peronaei verschmilzt. Aus der Vereinigung beider Nerven geht der *N. cutaneus pedis dorsalis lateralis* hervor, der die Haut am lateralen Teile der Ferse *(Rr. calcanei laterales)* und dem ganzen lateralen Fussrande mit sensiblen Fasern versorgt.

δ) Am Unterschenkel Zweige zu sämtlichen Beugemuskeln. Von dem Zweige, welcher den M. popliteus versorgt, geht ein sensibler Nebenzweig, der *N. interosseus cruris*, teils an der hinteren Fläche, teils zwischen den Fasern der Membrana interossea bis zum Tibiofibulargelenke nach abwärts. Vom Stamme des Tibialis gehen endlich noch Hautzweige zum medialen Teile der Ferse *(Rr. calcanei mediales)*.

ε) Am Fusse der *N. plantaris medialis* s. internus, welcher zunächst vom Lig. laciniatum und dem M. abductor hallucis

bedeckt ist und hierauf zwischen dem letzteren Muskel und dem M. flexor digitorum brevis in Begleitung der A. und V. plantaris med. nach vorn zieht. Nachdem der Nerv den M. flexor dig. brevis und die Muskeln des Grosszehenballens (mit Ausnahme des Adductor) versorgt hat, teilt er sich in zwei Äste, von denen der mediale den medialen Rand der grossen Zehe versorgt, während der laterale sich in 3 *Nn. digitales plantares communes* spaltet, welche sich nach Abgabe von Zweigen für die beiden medialen Mm. lumbricales wiederum gabelförmig in die *Nn. digitales plantares proprii* für die einander zugekehrten Ränder der I.—IV. Zehe teilen. Auch der entsprechende Teil der Fusssohle enthält sensible Zweige.

Der *N. plantaris lateralis* s. externus geht zwischen dem M. flexor digitorum brevis und M. quadratus plantae zuerst in Begleitung der A. und V. plant. lat. nach lateralwärts und dann mit dem Arcus plantaris in die Tiefe. Auf diesem Wege gibt der Nerv den *N. digitalis plantaris communis IV.* ab, welcher sich in die *Nn. digitales plantares proprii* für die noch unversorgten Ränder der IV. und V. Zehe teilt, und innerviert ausserdem die Haut und alle Muskeln der Fusssohle, welche von dem N. plantaris medialis nicht versorgt werden.

b) Der *N. peronaeus* (N. popliteus ext.) zieht lateral vom N. tibialis und ganz oberflächlich längs des medialen Bicepsrandes nach unten und wendet sich unterhalb des Capitulum fibulae zur Vorderfläche des Unterschenkels. Hier durchbohrt er den M. peronaeus longus und spaltet sich hierauf in den *N. peronaeus profundus* und *superficialis*.

Auf diesem Wege gibt er ab:

α) Einen Zweig zum kurzen Kopfe des M. biceps femoris.

β) Zwei feine Zweige zur hinteren Wand der Kniegelenkkapsel.

γ) Den *N. cutaneus surae lateralis* (N. communicans peronaei), welcher die Fascie meistens schon in der Kniegegend durchbohrt und die Haut an der lateralen Seite des Unterschenkels versorgt. Sein Ende senkt sich in den N. cutaneus surae medialis ein (s. S. 501).

δ) Der *N. cutaneus cruris posterior* versorgt die Haut an der hinteren Seite des Unterschenkels, insoweit der N.

cutaneus femoris posterior nicht deren Versorgung übernimmt. Wenn der letztere bis zur Ferse nach abwärts reicht, kann der erstere ganz fehlen.

ε) Der *N. peronaeus superficialis* gibt Zweige für die Mm. peronaei ab, läuft hierauf zwischen den Mm. peronaei und dem M. extensor digitorum longus nach abwärts und durchbohrt die Fascie im unteren Drittel des Unterschenkels. Der Nerv teilt sich alsdann (mitunter auch schon viel höher oben) in zwei Äste, von denen der *N. cutaneus pedis dorsalis medialis* s. internus, den medialen Rand der grossen Zehe und die einander zugekehrten Ränder der II. und III. Zehe versorgt, während der andere, der *N. cutaneus pedis dorsalis intermedius* s. medius, zu den einander zugekehrten Rändern der III. bis V. Zehe hinzieht *(N. digitales dorsales)*. Mitunter werden sämtliche Zehen (II. bis V.) von dem letzteren Nerven allein versorgt.

δ) Der *N. peronaeus profundus* verläuft mit der A. und V. tibialis ant. lateral von dem M. tibialis ant. und dicht vor der Membrana interossea nach abwärts, indem er sämtliche Extensoren des Unterschenkels versorgt. Nachdem er unter dem Lig. cruciatum zum Fussrücken getreten ist, gibt er die Zweige für die Muskeln des Fussrückens und die Gelenke des Fusses ab und strebt schliesslich mit der A. und V. dorsalis pedis dem I. Intermetatarsalraume zu, an dessen vorderem Ende er sich in zwei *Nn. digitales dorsales* für die einander zugewandten Ränder der I. und II. Zehe spaltet.

VI. Plexus coccygeus.

Dieses Geflecht setzt sich aus den vorderen Ästen des IV. bis V. Sacralnerven und dem vorderen Aste des Steissbeinnerven zusammen. Der aus diesem Geflechte entstehende *N. anococcygeus* geht lateral vom Steissbeine nach unten und hinten, nimmt den hinteren Ast des Steissbeinnerven auf und versorgt die Haut in der Umgebung der Steissbeinspitze. Nach KRAUSE gehen auch feine Zweige desselben zu den Mm. levator ani, ischiococcygeus und coccygeus hin.

Übersicht über die Versorgung der Hautbezirke am Becken und der unteren Extremität.

1. Die Haut des Gesässes wird in ihrem oberen Teile durch die Nn. clunium supp. und medii aus den hinteren Ästen der drei oberen *Nn. lumbales* und *sacrales*, in ihrem medialen Teile durch

den N. ligamenti tuberososacri (SCHWALBE) vom *N. pudendus communis*, in ihrem unteren Teile durch die Nn. clunium inff. vom *N. cutaneus femoris post.*, in ihrem lateralen Teile oben vom *N. iliohypogastricus*, unten mitunter auch noch vom *N. cutaneus femoris lat.* versorgt.

2. Die Haut der äusseren Geschlechtsteile wird am Mons pubis vom *N. spermaticus externus* oder *ilioinguinalis*, an den Hoden (grossen Schamlippen) durch die Nn. scrotales (labiales) postt. vom *N. pudendus communis*, unten und lateral durch die *Rr. perineales* vom *N. cutaneus femoris post.* versorgt.

3. Am Oberschenkel wird die Haut unterhalb des Poupart'schen Bandes in ihrem medialen Abschnitte noch von dem *N. spermaticus ext.* oder *ilioinguinalis*, lateral davon vom *N. lumboinguinalis* versorgt. Im Übrigen ist die ganze laterale Seite des Oberschenkels dem *N. cutaneus fem. lat.*, die vordere Seite den *Nn. cutanei antt.* aus dem *N. femoralis*, die mediale Seite den *Nn. cutanei mediales* des *N. femoralis* und dem Hautaste des *N. obturatorius*, die hintere Seite dem *N. cutaneus femoris post.* zugehörig.

4. Am Unterschenkel gehört die hintere Seite entweder dem *N. cutaneus femoris posterior*, oder, wenn der letztere sich nicht soweit abwärts erstreckt, dem *N. cutaneus cruris posterior* aus dem *N. peronaeus* Die laterale Seite versorgt der *N. cutaneus surae lateralis* aus dem *N. peronaeus*, die mediale Seite der *N. saphenus* aus dem *N. femoralis.*

5. Am Fusse übernimmt die Versorgung des ganzen medialen Randes entweder der *N. saphenus*, oder, wenn der letztere sich nicht soweit nach vorn erstreckt, der *N. peronaeus superficialis.* Der ganze laterale Rand wird vom *N. cutaneus dorsalis lateralis* aus dem *N. tibialis* innerviert. Am Fussrücken werden die einander zugekehrten Ränder der I.—II. Zehe vom *N. peronaeus profundus*, diejenigen der II.—V. Zehe vom *N. peronaeus superficialis* versorgt. Die Fusssohle gehört dem *N. tibialis*, welcher mittels des *N. plantaris medialis* die Ränder der $3^1/_2$ ersten Zehen, mittels des *N. plantaris lateralis* diejenigen der $1^1/_2$ letzten Zehen übernimmt.

Die *Nn. digitales dorsales* des Fusses erstrecken sich weiter nach vorn als an der Hand, pflegen jedoch den *Nn. digitales plantares* noch die Versorgung des Nagelbettes zu überlassen.

Übersicht über die Versorgung der Muskeln an der unteren Extremität.

1. Von den Hüftmuskeln werden der M. iliacus, psoas major und minor durch direkte Zweige des *Plexus lumbalis* oder vom *N. femoralis* versorgt. Der M. obturator int. nebst den beiden Gemelli und der Piriformis erhalten Zweige vom *Plexus sacralis*, oder von einem der grossen Äste desselben. Der M. glutaeus maximus wird vom *N. glutaeus inf.*, der M. glutaeus medius und minimus (sowie der M. tensor fasciae latae) werden vom *N. glutaeus sup.* innerviert. Der M. quadratus femoris erhält einen Zweig vom *N. ischiadicus*, der M. obturator ext. vom *N. obturatorius*.

2. Am Oberschenkel werden sämtliche Extensoren vom *N. femoralis* versorgt, ausgenommen der M. tensor fasciae latae, der, wie schon erwähnt, vom *N. glutaeus sup.* einen Zweig erhält. Auch der M. pectineus wird durch einen Zweig des N. femoralis (nicht selten auch durch den N. obturatorius) innerviert. Im Übrigen werden die Adductoren sämtlich vom *N. obturatorius* versorgt, doch bekommt der Adductor magnus ziemlich constant noch einen Zweig vom *N. ischiadicus*. Die Flexoren erhalten ihre Zweige vom *N. tibialis*, nur der kurze Kopf des Biceps femoris wird vom *N. peronaeus* versorgt.

3. Am Unterschenkel werden die Flexoren ebenso wie am Oberschenkel vom *N. tibialis* versehen. Die Extensoren und die Mm. peronaei werden vom *N. peronaeus* versorgt.

4. Am Fusse werden die Muskeln des Fussrückens vom *N. peronaeus profundus* innerviert. Sämtliche Muskeln der Fusssohle sind dem *N. tibialis* untergeordnet, und zwar übernimmt der *N. plantaris medialis* den M. flexor digitorum brevis, die Muskeln des Grosszehenballens (mit Ausnahme des Adductor) und die beiden medialen Lumbricales, während dem *N. plantaris lateralis* alle übrigen Muskeln der Fusssohle zufallen (also der M. adductor hallucis, der Quadratus plantae, die beiden lateralen Mm. lumbricales, sämtliche Mm. interossei und sämtliche Muskeln des Kleinzehenballens.

Der *N. tibialis* versorgt also (mit Ausnahme des kurzen Bicepskopfes) sämtliche Muskeln an der Rückseite des Oberschenkels und Unterschenkels sowie an der Fusssohle.

Der N. sympathicus.

Der *N. sympathicus* stellt einen geflechtartig verzweigten Nerven vor, welcher neben dem Gehirn und Rückenmark als eine Art von selbständigem Centralorgan aufgefasst werden kann, da er für gewöhnlich unabhängig von den eben genannten Organen functioniert. Mit dieser Auffassung stimmt auch die Tatsache überein, dass zwischen seine Nervenfasern zahlreiche Ganglienzellen eingeschaltet sind. Der N. sympathicus innerviert die glatte Musculatur des menschlichen Körpers, so dass ihm also die unwillkürlichen Bewegungen untergeordnet sind.

Die Ganglienzellen des N. sympathicus sind gegenüber anderen Ganglienzellen dadurch ausgezeichnet, dass sie kugelig und mit einer kernhaltigen, bindegewebigen Scheide versehen sind. Auch die sympathischen Nervenfasern, welche von diesen Ganglienzellen ausgehen, unterscheiden sich von den Fasern der cerebrospinalen Nerven und zwar dadurch, dass sie kein Nervenmark besitzen und daher mehr grau durchscheinend aussehen. Besonders zahlreiche Ganglienzellen finden sich in den Knotenpunkten der sympathischen Geflechte vor. Grosse Anhäufungen von diesen Zellen sind an verschiedenen Stellen schon für das blosse Auge als Anschwellungen kenntlich und werden als sympathische Ganglien bezeichnet.

Man muss nun an dem N. sympathicus drei Abschnitte auseinanderhalten, nämlich: 1) den Grenzstrang oder Stamm, *Truncus sympathicus*, 2) die *Rami communicantes* zwischen dem Grenzstrange und den Cerebrospinalnerven, 3) die peripheren sympathischen Geflechte, *Plexus sympathici*, welche sämtliche Blutgefässe des menschlichen Körpers bis zu ihren feinsten Verzweigungen begleiten und folglich mit den letzteren in alle Teile des Körpers gelangen.

1. Der Grenzstrang des N. sympathicus.

Der Grenzstrang des Sympathicus begleitet beiderseits als dünner Strang in longitudinaler Richtung die Wirbelsäule. An der Halswirbelsäule ist derselbe vor den Querfortsätzen, an der Brustwirbelsäule vor den Rippenköpfchengelenken, an der Lendenwirbelsäule längs der Seitenfläche der Lendenwirbelkörper und am medialen Rande des M. psoas major, endlich am Kreuz- und Steissbeine längs der Vorderfläche und medial von

den Foramina sacralia anteriora gelegen. Während dieses Verlaufes bildet der Grenzstrang eine Reihe von Ganglien, *Ganglia trunci sympathici,* welche im Allgemeinen der Zahl der Wirbel entsprechen; doch können an verschiedenen Stellen mehrere benachbarte Ganglien zu einem einzigen verschmolzen sein. Am Halse ist dies die Regel, indem anstatt der 7 sympathischen Ganglien hier nur 3 vorhanden sind, von denen das mittlere meistens auch noch fehlt. Von diesen 3 Ganglien liegt das oberste, das *Ganglion cervicale superius,* hoch oben vor den Querfortsätzen der obersten Halswirbel und ist das stärkste von allen. Das *Ganglion cervicale medium* ist meistens vor den Querfortsätzen der untersten Halswirbel und das *Ganglion cervicale inferius* sehr tief, nämlich schon ganz oder teilweise vor dem ersten Rippenköpfchengelenke gelegen, so dass es also in die Brusthöhle hineinragt. Das erste Dorsalganglion ist entweder mit dem untersten Halsganglion verschmolzen oder ein wenig seitwärts und etwas tiefer auf dem oberen Rande des zweiten Rippenköpfchens gelegen[1]). Der Brustteil des Grenzstranges zeigt gewöhnlich 12 Ganglien, von denen das I.—X. in ihrer Lage ziemlich genau den Rippenköpfchengelenken entsprechen; die beiden untersten Dorsalganglien treten schon an die Seitenfläche der Brustwirbelkörper heran. Am Lenden- und Kreuzbeinteile des Sympathicus sind die Ganglien meistens nur schwache spindelförmige Anschwellungen und bleiben in ihrer Zahl oft hinter der Zahl der Wirbel zurück. Das Ende beider Grenzstränge wird entweder durch ein unpaares Knötchen, das *Ganglion coccygeum,* oder durch eine abwärts convexe Schlinge gebildet.

Was den Faserverlauf innerhalb des Grenzstranges anbetrifft, so pflegen die meisten Fasern desselben vom Centrum in absteigender Richtung zu den peripheren Teilen zu verlaufen. Doch gibt es hiervon auch Ausnahmen, wie z. B. die sympathischen Fasern für den M. dilatator pupillae, welche vom Cervicalteile des Rückenmarkes durch die Rr. communicantes unterer Halsnerven zum Grenzstrange gelangen und sich alsdann in dem letzteren nach oben verfolgen lassen.

2. Die Rami communicantes.

Die *Rami communicantes* sind Verbindungszweige zwischen dem Grenzstrange und dem nahe gelegenen Cerebrospinal-

[1]) Die Verbindung zwischen dem unteren Hals- und dem ersten Dorsalganglion ist mitunter durch zwei Fäden gegeben, von denen der eine vor, der andere hinter der A. subclavia liegt (*Ansa subclavia* s. Vieussenii).

nerven und dienen wohl hauptsächlich dazu, Fasern aus dem Gehirn und Rückenmark in den Grenzstrang und durch diesen zu den peripheren Sympathicuszweigen zu leiten. Dass eine Beinflussung der sympathischen Nervenfasern von Seiten des Gehirnes und Rückenmarkes möglich ist, lehrt z. B. die Tatsache, dass nach verschiedenen psychischen Einwirkungen (Angst, Schreck etc.) eine vermehrte Darmperistaltik eintreten kann. Andererseits scheint auch ein kleiner Teil von sympathischen Nervenfasern durch die Rr. communicantes in die Bahn der cerebrospinalen Nerven überzugehen, um sich (vielleicht als Gefässnerven) in verschiedenen Körperteilen zu verbreiten. Die letztere Art von Fasern findet sich auch in den *Nn. sinuvertebrales* vor, welche von den Spinalnerven kurz nach ihrem Austritt aus den Foramina intervertebralia entspringen und hierauf wieder in den Wirbelkanal zurückkehren (s. S. 482).

3. Die peripheren sympathischen Geflechte.

Unter dieser Bezeichnung versteht man eine Anzahl von sympathischen Zweigen, welche vom Grenzstrange zu den nahe gelegenen grossen Gefässen treten, dieselben geflechtartig umspinnen und mit ihnen in alle Teile des menschlichen Körpers gelangen.

a) Zweige vom Halsteile des Grenzstranges.

Das Ganglion cervicale superius gibt — ausser verschiedenen Verbindungszweigen zu den Nn. glossopharyngeus, vagus *(N. jugularis)*, und hypoglossus, — nach oben hin (wie eine Art von Fortsetzung des Grenzstranges) den *N. caroticus internus* ab, welcher mit der Carotis interna in den carotischen Kanal des Felsenbeines eindringt und sich entweder dort oder schon früher in ein diese Arterie umspinnendes Geflecht, den *Plexus caroticus int.*, auflöst. Während des Verlaufes der Carotis im Sinus cavernosus wird letzteres Geflecht als *Plexus cavernosus* bezeichnet. Vom Plexus caroticus int. geht zunächst der *N. petrosus profundus major* (s. S. 43 Fig. 1) durch den Vidianischen Kanal zum Ganglion sphenopalatinum hin, um wahrscheinlich von dem Ganglion mit den Nasennerven in die Nasenhöhle zu treten und die Drüsen der letzteren zu versorgen. Fernerhin existieren zwischen dem Plexus caroticus int. und dem N. tympanicus eine Anzahl von Verbindungszweigen, die *Nn. caroticotympanici* (s. ebenfalls Fig. 1), von denen der grösste auch als *N. petrosus profundus minor* besonders bezeichnet ist. Über die Bedeutung der zuletzt genannten Nerven-

zweige ist nichts Sicheres bekannt. Dasselbe Geflecht gibt auch die *Radix media* (*Radices sympathicae ganglii ciliaris*) zum Ganglion ciliare ab, von welcher man annimmt, dass sie die Fasern für den M. dilatator pupillae liefert (s. S. 460). Der Plexus cavernosus sendet noch feine Zweige zur Hypophysis cerebri und begleitet schliesslich die Äste der Carotis int. bis zu den feinsten Verzweigungen. Aus dem Ganglion cervicale supremum gehen fernerhin Zweige hervor, welche die Carotis ext. und ihre Äste begleiten und umspinnen *(Plexus caroticus externus)*.

Der Rest des Halsteiles sendet Zweige zum *Plexus pharyngeus*, zur *Glandula carotica* und *thyreoidea*, endlich zur A. vertebralis *(Plexus vertebralis)*. Jedes der 3 Halsganglien liefert endlich einen Zweig zum Herzen. Man hat diese Zweige, welche die beschleunigenden Herznerven enthalten, als *N. cardiacus sup. medius* und *inf.*, von einander unterschieden. Sie ziehen zunächst neben den grossen Halsgefässen nach abwärts und gelangen weiterhin längs der aufsteigenden Aorta zum Herzen, wo sie die Aa. coronariae als *Plexus coronarius dexter* und *sinister* begleiten. Näheres hierüber s. beim Herzen.

b) Zweige vom Brustteile des Grenzstranges.

Vom Brustteile des Grenzstranges ziehen eine grosse Anzahl von Ästen zur Aorta thoracica und bilden um die letztere den *Plexus aorticus thoracalis*, welcher auch zu den Intercostalgefässen und der V. azygos feine Zweige schickt. Auch in den Plexus bronchialis post. treten Sympathicuszweige ein. Vom VI.—X. Dorsalganglion des Bruststranges pflegt sich eine Anzahl variabler Äste zu entwickeln, welche sich zu dem *N. splanchnicus major* vereinigen. Aus dem XI. und XII. Dorsalganglion geht in ähnlicher Weise der *N. splanchnicus minor* hervor. Beide Nn. splanchnici verlaufen neben der Wirbelsäule dicht hinter der Pleura nach unten und medianwärts und vereinigen sich hierauf zu einem gemeinsamen Stamme, welcher durch das Crus mediale des Zwerchfelles in die Bauchhöhle tritt. Die Fasern des N. splanchnicus major gelangen zu dem Ganglion coeliacum, diejenigen des N. splanchnicus minor gelangen zum Teil zu dem letzteren, zum Teil zum Ganglion renali-aorticum (s. weiter unten). In der Bahn der Nn. splanchnici hat man: 1) vasomotorische Nervenfasern für die Darmgefässe, 2) beschleunigende und Hemmungsfasern für die glatte Musculatur des Darmtractus, endlich 3) sensible Fasern (für die Darmwand?) aufgefunden. Übrigens soll nur der fünfte Teil der Splanchnicus-

fasern marklos (also sympathisch), der Rest derselben markhaltig (also aus spinalen Fasern) gebildet sein (RUEDINGER).

c) Zweige vom Bauchteil des Grenzstranges.

Von dem Bauchteile des Grenzstranges geht eine kleinere Anzahl von ziemlich starken Ästen zur Aorta abdominalis und bildet um die letztere den *Plexus aorticus abdominalis*, welcher einerseits mit dem Plexus aorticus thoracalis zusammenhängt, andererseits die Äste der Bauchaorta mittels geflechtartiger Zweige begleitet. Durch besondere Stärke zeichnen sich die Geflechte um die 3 unpaaren Äste der Aorta abdominalis aus, welche man als *Plexus coeliacus*, *Plexus mesentericus superior* und *Plexus mesentericus inferior* bezeichnet hat. Doch sind auch die anderen Zweige der Bauchaorta mit sympathischen Nerven versehen. In alle diese Geflechte sind Ganglien eingestreut, von denen sich einzelne wieder durch besondere Grösse auszeichnen. Das *Ganglion coeliacum* (s. semilunare s. splanchnicum s. solare) liegt paarig zu beiden Seiten des Ursprunges der A. coeliaca, das *Ganglion renaliaorticum* jederseits am Ursprunge der A. renalis aus der Aorta. Ausserdem pflegt man noch ein *Ganglion phrenicum*, *mesentericum superius* und *inferius* besonders zu unterscheiden, welche in der Nähe der gleichnamigen Arterien gelegen sind. Die sympathischen Geflechte gelangen nun mit den Ästen der Bauchaorta nicht allein zum Darmkanal, sondern auch zur Leber, dem Pankreas, der Milz, den Nieren und Nebennieren. Mit den Aa. spermaticae intt. steigen ferner sympathische Zweige als *Plexus spermaticus (internus)* bis zum Hoden (beim Weibe bis zum Ovarium und Fundus uteri) nach abwärts. Die Endigungen aller dieser Nerven sind grösstenteils unbekannt. Nur vom Magen und Darmkanale, wo sie die glatte Musculatur versorgen, weiss man, dass sie in der Wand dieser Organe zwei grosse Geflechte bilden. Das eine Geflecht, der Auerbach'sche Plexus, *Plexus myentericus*, ist zwischen der Ring- und Längsmusculatur des Verdauungstractus gelegen und versorgt beide Muskelschichten. Nach innen von dem Plexus myentericus und mit ihm durch Nervenfäden verbunden findet sich in der Submucosa des Darmes der Meissner'sche Plexus, *Plexus submucosus*, welcher zum Teil für die Gefässe der Submucosa, zum Teil für die Muscularis mucosae bestimmt zu sein scheint.

d) Zweige vom Beckenteile des Grenzstranges.

Am Promontorium teilt sich der Plexus aort. abdominalis in ein paariges Geflecht, den *Plexus hypogastricus*, welcher dicht

unter dem Peritonaeum zu beiden Seiten des Rectum und neben den Beckengefässen nach abwärts zieht und die Nerven für die Beckeneingeweide und die cavernösen Körper der Genitalien liefert. Man hat diese paarigen, in der Medianebene zusammenhängenden Geflechte als *Plexus haemorrhoidalis, Plexus vesicalis, Plexus utero-vaginalis* oder *deferentialis, Plexus seminalis* und *prostaticus,* endlich als *Plexus cavernosus penis (clitoridis)* bezeichnet, und es scheint, als ob dieselben wohl hauptsächlich die glatte Musculatur der entsprechenden Eingeweide versorgen. Doch finden sich in diesen Plexus auch markhaltige Nervenfasern vor, welche ihnen durch Communicationen mit spinalen Nerven zugeführt sind und welche die Schleimhaut der betreffenden Teile mit sensiblen Fasern versehen. Der Plexus cavernosus penis verläuft zunächst neben der Pars membranacea der Urethra nach vorn, tritt hierauf in die Corpora cavernosa ein und scheint vorzugsweise gefässerweiternde Fasern *(Nn. erigentes penis)* zu enthalten, welche ihm nach ECKARD vom III.—IV. Sacralnerven zugeführt werden. Als Verengerer der Penisgefässe hat LOVÉN den *N. dorsalis penis* nachgewiesen.

Dritter Teil.

Eingeweide und Sinnesorgane.

A. Atmungsorgane.

I. Der Kehlkopf.

Der Kehlkopf, *Larynx*, bildet ein an dem Zungenbein aufgehängtes Gerüst von beweglichen Knorpeln, welche durch Bänder mit einander verbunden und durch Muskeln gegen einander verstellbar sind. Seine Function besteht darin, durch die Schwingungen der an seiner Innenfläche befestigten elastischen Stimmbänder die Stimme (aber nicht die Sprache) hervorzubringen. Der Kehlkopf besitzt eine obere Öffnung, den Kehlkopfeingang, *Aditus* s. *Apertura superior laryngis*, durch welche er mit dem Schlunde *(Pharynx)* zusammenhängt. Die untere Öffnung, der Kehlkopfausgang, *Exitus* s. *Apertura inferior laryngis*, geht in die Trachea über. Man kann den Binnenraum des Larynx, *Cavum laryngis*, in drei Abschnitte oder Etagen einteilen, nämlich: 1) einen oberen Abschnitt, das *Vestibulum laryngis (Regio supraglottica)*, welches sich vom Kehlkopfeingange bis zu den oberen (falschen) Stimmbändern erstreckt, 2) einen mitteren Abschnitt *(Regio glottica)*, welcher von den oberen (falschen) bis zu den unteren (wahren) Stimmbändern reicht und der (falschen und wahren) Stimmritze nebst den Morgagni'schen Ventrikeln (s. S. 523) entspricht und 3) einen unteren Abschnitt *(Regio infraglottica)*, welcher sich von den wahren Stimmbändern bis zum Kehlkopfausgange erstreckt. Da sich der letztere Abschnitt von den wahren Stimmbändern an nach abwärts erweitert und zugleich durch die besonders stark hervortretende elastische Beschaffenheit seiner Wandung ausgezeichnet ist, ist derselbe auch als *Conus elasticus* bezeichnet worden.

Die Lage des Zungenbeines und Kehlkopfes ist meistens eine derartige, dass das Zungenbein dem oberen Rande des IV. Halswirbels, der obere Rand des Schildknorpels der Grenze zwischen dem IV.—V. Halswirbel, der untere Rand des Ring-

knorpels der Grenze zwischen dem VI.—VII. Halswirbel entspricht. Der Kehlkopf ist somit in der Höhe des V. und VI. Halswirbels gelegen. Hinter dem Kehlkopfe befindet sich der unterste Teil (die Pars laryngea) des Pharynx, zu beiden Seiten die Carotis communis, welche neben dem hinteren Rande des Schildknorpels nach oben zieht und sich meistens in der Höhe der Prominentia laryngea (s. S. 513) in die Carotis ext. und int. teilt. Doch kommt es bei stärkerer Entwickelung der Schilddrüse nicht selten vor, dass die letztere sich zwischen Carotis und Larynx beträchtlich nach hinten und oben verlängert, so dass sie den Kehlkopf teilweise seitlich begrenzt. Die beiden hinteren Spitzen der Schilddrüse können sich unter Umständen bis zum oberen Rande des Schildknorpels aufwärts erstrecken. Vorn ist der Kehlkopf zunächst von den unteren Zungenbeinmuskeln bedeckt, welche sämtlich in das tiefe Blatt der Fascia colli eingelagert sind. Von der letzeren durch wenig lockeres Binde- oder Fettgewebe getrennt, ist alsdann nach aussen das oberflächliche Blatt der Fascia colli und auf dem letzteren wiederum die Haut gelegen. Doch ist der Kehlkopf in der Medianlinie nicht von Muskeln, sondern lediglich von den eben genannten Fascienblättern und der Haut bedeckt. Als chirurgisch wichtig ist noch die unmittelbar vor dem Lig. cricothyreoideum medium gelegene A. cricothyreoidea (s. S. 304) zu nennen.

Beim Verschieben des Kehlkopfes gegen die Wirbelsäule fühlt man normaler Weise ein Reibegeräusch (Crepitation), welches zu der Annahme verleiten kann, dass das Knorpelgerüst gebrochen sei.

a) Die Knorpel des Kehlkopfes.

Die Knorpel, aus welchen sich der Larynx zusammensetzt, heissen folgendermassen:

1. Der Ringknorpel, *Cart. cricoidea,* wird auch als Grundknorpel bezeichnet, weil er für gewöhnlich während der Muskelaction des Kehlkopfes feststeht, während sich die anderen Knorpel gegen ihn bewegen. Dieser Knorpel besteht aus einem hinteren hohen Teile, der Platte, *Lamina,* und einem vorderen niedrigen Teile, dem Bogen, *Arcus,* und hat somit die Form eines Siegelringes, dessen Stein nach hinten gelegen wäre. Die hintere Fläche der Platte zeigt in der Medianlinie eine verticale Leiste, *Crista mediana,* neben welcher sich jederseits eine Grube, *Fossa laminae,* befindet, die für den Ursprung des M. cricoarytaenoideus post. bestimmt ist. Etwa an der Stelle, wo die Platte anfängt

in den Bogen überzugehen, befindet sich an beiden Seitenflächen je eine rundliche Gelenkfacette *(Facies articularis thyreoidea)* zur Articulation mit den unteren Hörnern des Schildknorpels. Eine mehr ovale Gelenkfläche, *Facies articularis arytaenoidea,* liegt jederseits am oberen Rande des Ringknorpels — ebenfalls dort, wo die Platte anfängt in den Bogen überzugehen. Die beiden letzteren Gelenkflächen sind zur Articulation für die Basis der Giessbeckenknorpel bestimmt.

2. Der Schildknorpel, *Cart. thyreoidea*, wird auch als Spannknorpel bezeichnet, weil durch seine Bewegungen gegen den Ringknorpel die Spannung und Erschlaffung der Stimmbänder bewerkstelligt wird. Er besteht aus zwei vierseitigen Platten, *Laminae,* welche vorn in der Medianlinie derart mit einander verschmolzen sind, dass sie einen nach hinten offenen Winkel bilden. Sein oberer Rand zeigt in der Medianlinie einen ziemlich tiefen Einschnitt, die *Incisura thyreoidea superior,* eine Stelle, welche beim männlichen Geschlechte etwa in der Mitte des Halses stark hervorspringt und daher auch *Prominentia* (Protuberantia) *laryngea* s. Pomum adami benannt worden ist. Drei seichtere Einschnitte kann man an dem unterem Rande wahrnehmen: von diesen ist die *Inc. thyreoidea inf.* (media s. medialis) in der Mitte, die beiden Incc. thyreoideae inff. laterales zu beiden Seiten gelegen. Der mittlere und die beiden seitlichen Einschnitte sind durch je einen kleinen Vorsprung, *Tuberculum thyreoideum inferius* s. Processus marginalis, von einander getrennt. Die äussere Fläche der beiden Schildknorpelplatten zeigt in ihrem hinteren Abschnitte eine schräge Leiste, die *Linea obliqua,* welche dem M. hyothyreoideus und sternothyreoideus zur Befestigung dient. Dicht vor dem hinteren Rande beider Schildknorpelplatten befindet sich mitunter noch eine zweite, jedoch verticale Leiste, an welche sich der M. constrictor pharyngis inf. ansetzt. Die Linea obliqua und die eben erwähnte verticale Leiste stossen nach oben hin zusammen, indem sie an dieser Stelle einen Höcker, das *Tuberculum thyreoideum superius,* bilden. Die innere Fläche der beiden Schildknorpelplatten zeigt keinerlei Besonderheiten. Mitunter finden sich an derselben dicht neben der Medianlinie zwei seichte Grübchen, welche der Insertion der wahren Stimmbänder entsprechen. Der hintere Rand der beiden Schildknorpelplatten läuft endlich oben und unten in je einen griffelförmigen Fortsatz aus, das obere Horn, *Cornu superius,* und das untere Horn, *Cornu inferius.* Mittels der oberen Hörner ist der Kehlkopf am Zungenbeine auf-

gehängt. Die beiden unteren Hörner articulieren mit den erwähnten Gelenkfacetten an den beiden Seiten des Ringknorpels.

3. Der Kehldeckel, *Epiglottis,* hat eine platte, zungenförmige Gestalt. Man unterscheidet an demselben ein breites, oberes Ende, die beiden Seitenränder und den nach abwärts gekehrten Stiel, *Petiolus* s. Radix, welcher in der Medianlinie an die hintere Fläche des Schildknorpelwinkels angeheftet ist. Der Kehldeckel besitzt ferner an seiner hinteren Fläche eine median gelegene Erhabenheit, den Epiglottiswulst, *Tuberculum epiglotticum,* welcher sich beim Schlingacte in den Kehlkopfeingang hineinlegen soll. Hauptsächlich an der hinteren Fläche und in der Nähe dieses Wulstes zeigt die Epiglottis eine Anzahl von kleinen Gruben, welche durch Bindegewebe und kleine Schleimdrüsen ausgefüllt sind.

4. Die beiden Giessbeckenknorpel, *Cartt. arytaenoideae,* werden auch als Stellknorpel bezeichnet, weil durch ihre Drehung um eine verticale Axe, d. h. also durch ihre verschiedene Stellung, die Stimmritze erweitert oder verengert wird. Sie haben die Gestalt von dreikantigen Pyramiden, welche mit ihrer Basis auf den beiden Gelenkflächen am oberen Rande des Ringknorpels aufsitzen. Ihre Längsaxe steht annähernd vertical, doch ist ihre Spitze etwas nach hinten und medianwärts gerichtet. Von den drei Flächen ist die mediale ziemlich eben und mit Schleimhaut bekleidet. Die laterale Fläche, welche bei enger Stimmritze zugleich nach vorn gekehrt ist, erscheint in ihrem oberen Teile convex, in ihrem unteren Teile concav.[1]) Die hintere Fläche ist in der Richtung von oben nach unten concav. Die laterale und die hintere Fläche sind fast gänzlich von den Kehlkopfmuskeln bedeckt. Die Kanten sind dem entsprechend als eine vordere, eine hintere mediale und hintere laterale zu unterscheiden. Dort wo die vordere Kante mit der Basis zusammenstösst, springt der spitze *Processus vocalis* hervor, welcher jederseits dem wahren Stimmbande zum Ansatz dient. In ähnlicher Weise ist an der Stelle, wo die laterale Kante die Basis trifft,

---

[1]) An der lateralen Fläche läuft von unten nach oben mit nach hinten (aussen) gekehrter Convexität eine Leiste, *Crista arcuata.* Sie beginnt mit einem dreieckigen Höcker, *Tuberculum,* und endet mit einem rundlichen Wulste, *Colliculus* (TOURTUAL). Unter der Crista liegt eine quere längliche Grube, *Fovea oblonga*, für den Ursprung des M. vocalis, in der Concavität der Leiste eine abgerundete dreieckige Grube, *Fovea triangularis,* welche ebenso wie die Crista dem M. thyreoaryt. ext. zum Ursprung dient.

der stumpfe *Processus muscularis* gelegen, welcher verschiedenen Muskeln zur Insertion dient.

5. Die beiden Santorini'schen Knorpel, auch *Cartt. corniculatae* genannt, haben eine meistens etwas platte, länglich gebogene Form und hängen von den Spitzen der Aryknorpel nach hinten und medianwärts, indem sie am hinteren Ende der Plicae aryepiglotticae (s. S. 522) durch die Schleimhaut des Kehlkopfes hindurchschimmern *(Tuberculum corniculatum)*.

6. Die Wrisberg'schen Knorpel, auch als *Cartt. cuneiformes* bezeichnet, bilden zwei vertical gestellte, keilförmige oder plattcylindrische Knorpelstreifen, welche jederseits dicht vor den Santorini'schen Knorpeln in den Plicae aryepiglotticae gelegen sind, wo sie ebenfalls als schwachgelbliche Stellen durch die Schleimhaut hindurchschimmern *(Tuberculum cuneiforme)*. Die Wrisberg'schen Knorpel können jedoch vollständig fehlen.

7. Die *Cartt. sesamoideae* (LUSCHKA) sind noch unbeständiger als die vorherigen und stellen kleine Knorpelstückchen dar, welche mitunter unweit der Spitze an der lateralen Kante der Giessbeckenknorpel gelegen sind.

In Bezug auf ihre microscopische Structur zeigen sich der Schildknorpel, der Ringknorpel und die Hauptmasse der Aryknorpel aus hyalinem Knorpel gebildet. Dagegen bestehen die Epiglottis, die Santorini'schen, die Wrisberg'schen Knorpel und der Proc. vocalis, sowie nach HENLE mitunter auch die Spitze der Aryknorpel und die Sesamknorpel aus elastischer Knorpelsubstanz. Verknöcherungen kommen in höherem Alter häufig vor.

b) Die Gelenke und die Bänder des Kehlkopfes.

1. Das *Lig. hyoepiglotticum* bildet eine breite, starke, bandartige Membran, welche sich von der Vorderfläche des Kehldeckels zum oberen Rande des Zungenbeines erstreckt und sich spannt, wenn der Kehldeckel zu stark nach hinten und abwärts gezogen wird.

2. Die *Ligg. glossoepiglottica* (ein *medium* und zwei *lateralia)* sind keine eigentlichen Bänder, sondern sagittale Schleimhautfalten, welche dicht oberhalb des Lig. hyoepiglotticum von der Vorderfläche des Kehldeckels zur Zungenwurzel ziehen. Das *Lig. glossoepiglotticum medium* ist am stärksten entwickelt und wird

auch als *Frenulum epiglottidis* bezeichnet. Zwischen ihm und den beiden seitlichen Schleimhautfalten ist jederseits eine Vertiefung, *Vallecula epiglottica* s. Recessus glossoepiglotticus, gelegen.

3. Das *Lig. thyreoepiglotticum* befestigt in der Medianlinie den Stiel der Epiglottis an die Innenfläche des Schildknorpels.

4. Zwischen dem Zungenbeine und dem Schildknorpel sind drei Bänder gelegen. Das mittlere, *Lig. hyothyreoideum medium*, geht von der Inc. thyreoidea sup. nicht zum unteren, sondern zum oberen Rande des Zungenbeines (hinter der hinteren Fläche des letzteren). Doch ist zwischen dem eben genannten Band und der hinteren Zungenbeinfläche ein Schleimbeutel, die *Bursa hyoidea (subhyoidea)*, eingeschaltet. Das Lig. hyothyreoideum medium ist ziemlich breit und besteht fast ganz aus elastischen Fasern, woher sein gelbliches Aussehen rührt. Ausserdem findet sich zwischen den Spitzen der grossen Zungenbeinhörner und der oberen Schildknorpelhörner jederseits das strangförmige *Lig. hyothyreoideum laterale*, welches vielfach in der Mitte ein rundliches Knorpelstück, den Weizenknorpel, *Cart. triticea* (sesamoidea), einschliesst. Der Zwischenraum zwischen dem Lig. hyothyreoideum medium und den beiden Ligg hyothyreoidea lateralia ist durch eine schlaffe Haut, *Membrana hyothyreoidea* s. obturatoria laryngis, ausgefüllt, welche von der A. und V. laryngea superior, sowie dem N. laryngeus sup. durchbohrt wird.

5. Zwischen dem Ringknorpel und dem Schildknorpel ist vorn das *Lig. cricothreoideum* (medium s. conicum) gelegen, welches an elastischen Fasern sehr reich ist und nach hinten und oben continuierlich mit den unteren Stimmbändern zusammenhängt. Einige kleine Gefässlöcher in diesem Bande sind für die Äste der A. cricothyreoidea bestimmt. Eine weitere Verbindung zwischen den beiden eben genannten Knorpeln ist jederseits durch ein kleines Gelenk, die *Art. cricothyreoidea*, gegeben, welche sich zwischen der Seitenfläche des Ringknorpels und dem unteren Horn des Schildknorpels befindet. Alle Bewegungen des Schildknorpels erfolgen um eine transversale Axe, welche diese beiden Gelenke mit einander verbindet und bestehen bei fixiertem Ringknorpel darin, dass der vordere Teil des Schildknorpels gehoben oder gesenkt wird. Wird der Schildknorpel gehoben, so nähert sich derselbe den Giessbeckenknorpeln, und die Stimmbänder werden schlaff. Wird der Schildknorpel dagegen nach

abwärts gezogen, so entfernt er sich von den Giessbeckenknorpeln und die Stimmbänder müssen gespannt werden.

In die Gelenkkapsel der Art. cricothyreoidea sind drei kleine Verstärkungsbänder eingewebt, welche man als ein vorderes, das *Lig. keratocricoideum anterius* s. *laterale*, und zwei hintere, die *Ligg. keratocricoidea posteriora*, unterschieden hat. Die letzteren werden wiederum als ein oberes und ein unteres auseinandergehalten. Diese kleinen Bänder gestatten die Bewegungen des Schildknorpels um die transversale Axe; wird jedoch der Schildknorpel in anderer Weise bewegt, so spannen sich dieselben entweder einzeln oder zu mehreren, je nachdem diese oder jene Bewegung ausgeführt wird.

6. Die Gelenkverbindung zwischen der Basis der Giessbeckenknorpel und dem oberen Rande des Ringknorpels, *Art. cricoarytaenoidea*, ist durch die Schlaffheit ihrer Kapsel ausgezeichnet. Nur in die hintere Fläche ist ein unbedeutendes

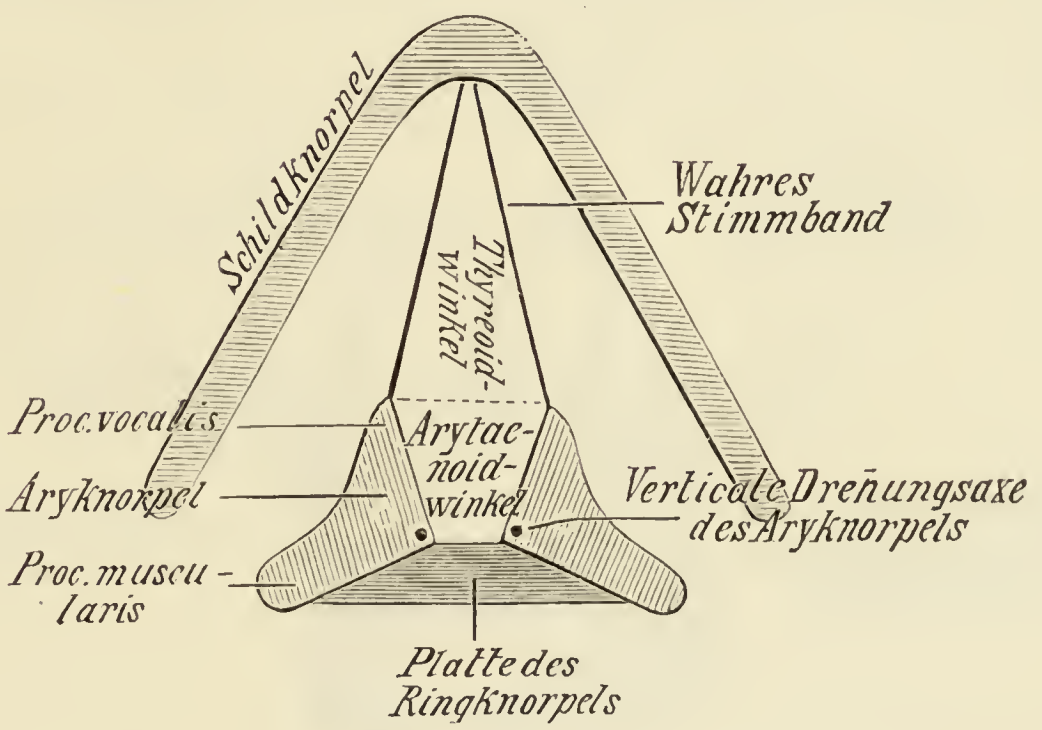

Fig 28.
Schematischer Horizontalschnitt durch die wahren Stimmbänder.

Verstärkungsband, *Lig. cricoarytaenoideum posterius*, eingewebt. In diesem Gelenke erfolgt die Drehung der Giessbeckenknorpel um eine verticale Axe, welche man sich etwa durch die hintere mediale Kante derselben gelegt denken muss (s. Fig. 28). Bei der Drehung nach lateralwärts werden die Procc. musculares nach hinten gezogen, während sich die Procc. vocales nach lateralwärts bewegen, also von einander entfernen. Wenn sich jedoch die Procc. vocales von einander entfernen, muss sich die Stimmritze erweitern. Umgekehrt müssen sich bei der Drehung nach medianwärts die Procc. musculares nach vorn bewegen, während die Procc. vocales medianwärts zusammenrücken, d. h. sich einander nähern. Wenn sich aber die Procc. vocales einander nähern, wird die Stimmritze verengt.

7. Zwischen den beiden Giessbeckenknorpeln und der Innenfläche des Schildknorpels verlaufen die Stimmbänder *Ligg. glottidis* s. thyreoarytaenoidea, als sagittale, mit Schleimhaut überzogene Bandstreifen, welche in das Lumen des Kehlkopfes hineinragen. Die unteren oder wahren Stimmbänder, *Ligg. vocalia* s. Ligg. thyreoarytaenoidea inferiora s. Ligg. glottidis vera, verlaufen jederseits vom Proc. vocalis des Giessbecken- zur Innenfläche des Schildknorpels, wo sie sich dicht neben der Medianlinie ansetzen. Die wahren Stimmbänder bestehen gänzlich aus elastischem Gewebe und können durch Anblasen in Schwingungen versetzt werden, welche zur Erzeugung der Stimme dienen. Die oberen oder falschen Stimmbänder, Ligg. thyreoarytaenoidea superiora s. Ligg. glottidis spuria, jetzt als Taschenbänder, *Ligg.*

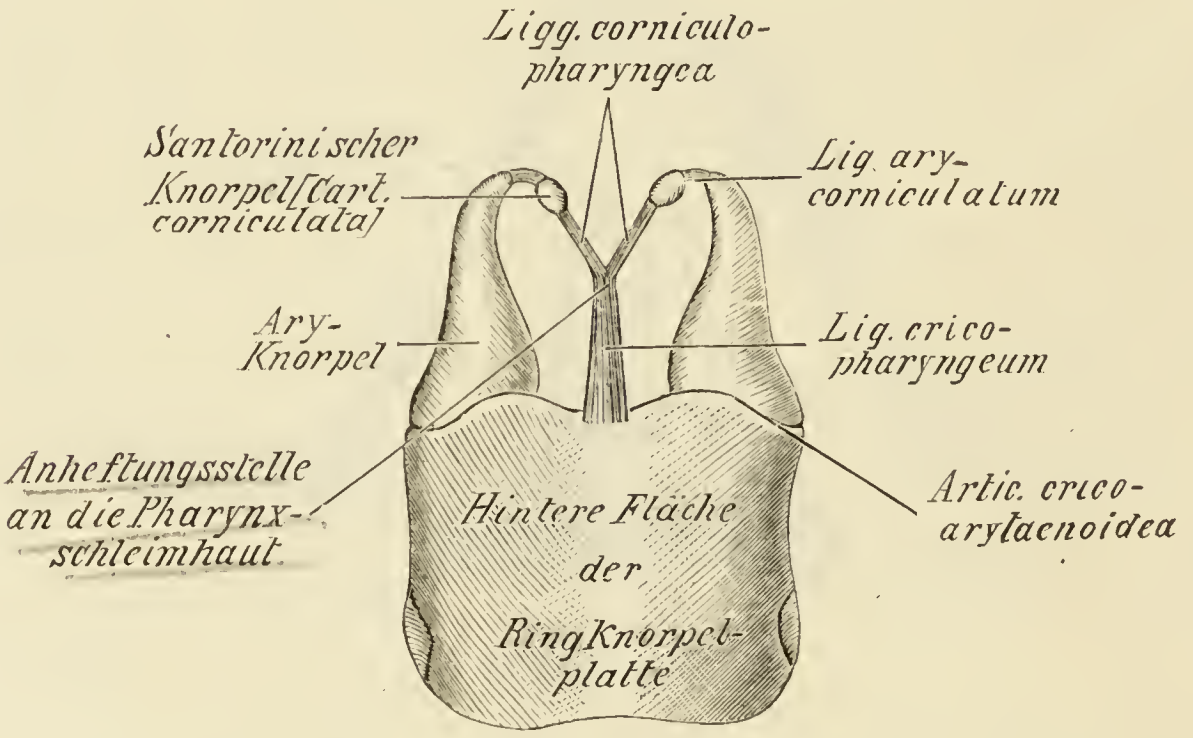

Fig. 29.
Hintere Ansicht der Ring- und Giessbeckenknorpel mit dem Lig. jugale.

ventricularia, bezeichnet, entspringen dicht oberhalb des Proc. vocalis von der vorderen Kante der Aryknorpel und ziehen parallel mit den wahren Stimmbändern zur Innenfläche des Schildknorpels, wo sie sich ebenfalls dicht neben der Medianlinie festsetzen. Die falschen Stimmbänder sind nicht wie die wahren compacte elastische Stränge, sondern bestehen aus elastischen Fasernetzen, in deren Maschen gewöhnliche Bindegewebsfasern und Schleimdrüsen eingelagert sind.

Der zwischen den wahren Stimmbändern gelegene Spalt wird Stimmritze, *Rima glottidis,* benannt.[1]) Der zwischen den

[1]) Glottis, das „Zungenwerk", ist der Stimmapparat, gebildet von den Stimmlippen, *Labia vocalia,* deren wesentlicher Bestandteil das Lig. vocale ist.

der Rima

Stimmbändern gelegene Teil wird als *Pars intermembranacea* (vocalis) unterschieden, der zwischen den Arytaenoidknorpeln gelegene Teil ist als *Pars intercartilaginea* oder als Atmungsritze, *Pars respiratoria* s. Glottis respiratoria, bezeichnet worden, weil die ausgeatmete Luft durch die letztere auch dann noch entweichen kann, wenn die Stimmritze, wie z. B. beim Sprechen oder Singen, geschlossen ist, d. h. wenn die Stimmbänder dicht nebeneinander liegen.

8. Die kleinen *Ligg. arycorniculata* dienen dazu, die Santorini'schen Knorpel an die Spitze der Aryknorpel zu befestigen.

9. Das *Lig. jugale* (LUSCHKA) ist ein Y-förmiges, also aus drei Schenkeln bestehendes Band, welches zwischen dem oberen Rande der Ringknorpelplatte und den Santorini'schen Knorpeln gelegen ist (s. Fig. 29). Der Kreuzungspunkt der drei Schenkel ist mit demjenigen Teile der Pharynxschleimhaut verwachsen, welcher die hintere Fläche des Kehlkopfes bekleidet. Da nun die beiden oberen Schenkel dieses Bandes an die Santorini'schen Knorpel (Cartt. corniculatae) befestigt sind, so werden sie von HENLE *Ligg. corniculopharyngea* benannt. Der untere Schenkel, welcher am oberen Rande der Ringknorpelplatte festsitzt, wird von demselben Autor als *Lig. cricopharyngeum* bezeichnet. Die Ligg. corniculopharyngea müssen sich spannen, wenn die Pharynxschleimhaut, wie z. B. beim Schlucken von Speisen, zu weit abwärts gezerrt wird. Im Gegensatze dazu würde das Lig. cricopharyngeum verhindern müssen, dass die Schleimhaut des Schlundes zu weit aufwärts geschoben wird, wie dies z. B. beim Regurgitieren der Speisen geschehen könnte. Das Lig. jugale ist unmittelbar hinter den Mm. arytaenoidei (s. S. 520 und 521) gelegen.

10. Das *Lig. cricotracheale* ist eine bindegewebige Membran, welche den Ringknorpel und den obersten Trachealknorpel mit einander verbindet.

c) Die Muskeln des Kehlkopfes.

1. Der *M. cricothyreoideus* ist an der Vorderfläche des Kehlkopfes gelegen, wo er jederseits am Bogen des Ringknorpels unweit der Medianlinie entspringt und sich mehr lateral am unteren Rande des Schildknorpels festsetzt. HENLE teilt diesen Muskel in zwei Portionen, den medialen M. cricothyreoideus rectus und den lateralen M. cricothyreoideus obliquus, deren Grenze durch das Tuberculum thyreoideum inferius gegeben ist. (*Pars recta* und *Pars obliqua* der B. N. A.)

Function: Der M. cricothyreoideus zieht den Schildknorpel nach vorn und unten. Dadurch wird der letztere vom Aryknorpel entfernt, d. h. die Stimmbänder werden gespannt.

2. Der *M. cricoarytaenoideus posterior* entspringt jederseits aus der Grube, welche an der hinteren Fläche der Ringknorpelplatte gelegen ist, und setzt sich am Proc. muscularis des Giessbeckenknorpels fest. Nicht selten springt dieser Muskel hinter der Art. cricothyreoidea auf das untere Horn des Schildknorpels über, und man hat alsdann den letzteren Teil seiner Fasern als *M. keratocricoideus* bezeichnet.

Function: Er zieht den Proc. muscularis nach hinten — eine Bewegung, durch welche zugleich (s. Fig. 28) der Proc. vocalis lateralwärts gedreht und die Stimmritze erweitert wird. Wird diese Drehung in sehr ausgiebiger Weise ausgeführt, so könnte dadurch auch die Spannung des Stimmbandes in einem gewissen Grade erhöht werden.[1])

3. Der *M. cricoarytaenoideus lateralis* entspringt vom lateralen oberen Rande des Ringknorpelbogens und zieht in etwas schräger Richtung nach hinten zum Proc. muscularis, wo er sich festsetzt.

Function: Er zieht den Proc. muscularis nach vorn — eine Bewegung, durch welche zugleich der Proc. vocalis nach medianwärts gedreht und die Stimmritze verengert wird.

4. Der *M. arytaenoideus (transversus)* s. interarytaenoideus ist unpaar und verläuft zwischen den hinteren concaven Flächen der beiden Giessbeckenknorpel.

Function: Der Muskel nähert die beiden Aryknorpel, so dass der Arytaenoidwinkel (die Glottis respiratoria) verschlossen wird. Der letztere ist nämlich für gewöhnlich offen, so dass beim Sprechen oder Singen die Atemluft durch denselben entweichen kann. Doch kann auch ein vollständiger Verschluss des Arytaenoidwinkels, wie z. B. beim Husten oder Räuspern, stattfinden. Hierbei wird erst tief inspiriert, alsdann die Stimmritze fest verschlossen und hierauf die eingeatmete Luft aus dem Thoraxraum durch eine starke Exspiration herausbefördert, welche den Verschluss der Stimmritze sprengt. Übrigens kann dieser Muskel den Arytaenoidwinkel nur

---

[1]) Es ist zu beachten, dass an und für sich die Erweiterung und Verengerung der Stimmritze völlig unabhängig von der Spannung und Erschlaffung der Stimmbänder erfolgen kann. Bei enger Stimmritze können die Stimmbänder ebensowohl als zwei schlaffe, wellig verlaufende, wie als zwei gespannte, geradlinige Saiten neben einander liegen. Ebenso kann die erweiterte Stimmritze bald von schlaffen, bald von gespannten Stimmbändern begrenzt sein.

dann vollständig schliessen, wenn zu gleicher Zeit die Procc. vocales durch den M. cricoarytaenoideus lat. einander genähert werden.

5. Die *Mm. aryepiglottici (Mm. arytaenoidei obliqui)* liegen zum Teil hinter dem vorigen und sind zwei sich kreuzende kleine Muskeln, von denen jeder einzelne vom Proc. muscularis des einen Giessbeckenknorpels entspringt und sich hierauf über die Spitze des anderen Giessbeckenknorpels hinweg in der Plica aryepiglottica bis zum Kehldeckel fortsetzt. Da ausserdem sehr häufig ein Teil der Fasern dieses Muskels nach abwärts zieht und sich am Winkel des Schildknorpels ansetzt, so ist der ganze Muskel von HENLE als *M. thyreoaryepiglotticus* bezeichnet worden.

Function: HENLE hat diese beiden Muskeln als eine Art von Constrictor des Kehlkopfeinganges aufgefasst. Wenngleich HYRTL diese Wirkung der Mm. aryepiglottici unter Bezugnahme auf ihre schwache Entwickelung leugnet, so dürfte sie doch nicht ganz in Abrede zu stellen sein. Auch die Epiglottis könnte durch dieselben nach unten und abwärts gezogen werden.

6. Der *M. thyreoepiglotticus* (unbeständig) entspringt unweit der Medianlinie von der Innenfläche des Schildknorpels und zieht zur Epiglottis und Plica aryepiglottica in die Höhe, welche er bei seiner Contraction abwärts ziehen müsste. Nach GEGENBAUR sollen seine Fasern häufig den folgenden Muskel kreuzen und durchflechten.

7. Der *M. thyreoarytaenoideus* bildet eine Muskelmasse, welche jederseits lateral von den wahren Stimmbändern gelegen ist und ebenso wie die letzteren einen im Wesentlichen sagittalen Faserverlauf zeigt. Man kann ihn in eine laterale und eine mediale Portion, den *M. thyreoarytaenoideus externus* und *internus*, zerlegen.

Der *M. thyreoarytaenoideus (ext.)* entspringt unweit der Medianlinie von der Innenfläche des Schildknorpels und setzt sich an der lateralen Fläche (Crista arcuata und Fovea triangularis) des Giessbeckenknorpels fest. Seine Function muss einerseits darin bestehen, die Procc. musculares nach vorn zu ziehen und somit die Procc. vocales einander zu nähern, d. h. die Stimmritze zu verengern. Da jedoch andererseits bei seiner Contraction auch der Schildknorpel an die Aryknorpel herangezogen wird, so müssen zu gleicher Zeit die Stimmbänder erschlaffen. Wenn indessen während der Contraction des M. thyreoarytaenoideus der Proc. muscularis durch den M. cricoarytaenoideus post. nach hinten gezogen wird, so kann keine

Verengerung der Stimmritze, sondern nur eine Erschlaffung der Stimmbänder eintreten (s. Fig. 28).

Der *M. vocalis* s. thyreoarytaenoideus int. (MERKEL) ist ein dreikantig prismatischer Muskel, welcher die Schleimhautfalte des wahren Stimmbandes völlig ausfüllt und mit dem vorigen Muskel vielfach so verwachsen ist, dass sie nur künstlich getrennt werden können. Die Fasern dieses Muskels entspringen von der Innenfläche des Schildknorpels (medial von dem vorigen) und inserieren sich am Proc. vocalis und in der Fovea oblonga des Aryknorpels. Von denjenigen Fasern, welche in unmittelbarer Nähe des Stimmbandes verlaufen, soll sich ausserdem nach LUDWIG ein Teil direkt an das letztere festsetzen — was allerdings von LUSCHKA bestritten wird. Die Function dieses Muskels ist folgendermassen zu definieren: Mittels des grössten Teiles seiner Fasern müsste derselbe auf das ganze Stimmband einen erschlaffenden Einfluss ausüben. Diejenigen Fasern, welche sich am Stimmbande selbst festsetzen, würden bei ihrer Contraction den einen Teil des letzteren spannen, den anderen erschlaffen. Da nun von zwei gleich stark gespannten Saiten die kürzere immer den höheren Ton gibt, so scheint es (wenigstens nach der LUDWIG'schen Theorie), als ob diese Fasern von ganz besonderer Wichtigkeit für die Erzeugung der höchsten Töne sind.

8. Auch in der Substanz der Taschenbänder sollen nach RUEDINGER quergestreifte Muskelfasern (der sog. Taschenbandmuskel, *M. ventricularis)* gelegen sein. Diese Fasern verlaufen zum Teil sagittal und würden somit das Taschenband erschlaffen, zum Teil sind dieselben frontal in mehr schiefer oder verticaler Richtung gelegen, so dass sie bei ihrer Contraction die falsche Stimmritze erweitern müssten. Hierdurch könnten sie auf die Phonation und den Klang der Stimme Einfluss haben.

d) Die Schleimhaut, Gefässe und Nerven des Kehlkopfes.

Die Schleimhaut des Kehlkopfes begrenzt den Kehlkopfeingang auf beiden Seiten in Form von zwei sagittal verlaufenden Falten, den *Plicae aryepiglotticae*, welche sich von den Seitenrändern der Epiglottis zu den vorderen Kanten der Giessbeckenknorpel erstrecken. Zwischen der Plica aryepiglottica und der Schildknorpelplatte bildet die Schleimhaut dagegen jederseits eine tiefe Bucht, den *Recessus piriformis*, welcher indessen als ein Teil des Pharynx betrachtet werden muss (s. ebendaselbst), da er hauptsächlich dem Speisebrei beim Schlucken zur Passage dient. Auch

an der Innenseite des Kehlkopfes ist jederseits zwischen dem wahren und dem falschen Stimmbande eine tiefe Schleimhautbucht, die Morgagni'sche Tasche, *Ventriculus laryngis* s. Morgagnii, gelegen, welche sich übrigens in Form eines Blindsackes, *Appendix ventriculi laryngis*, lateral von dem falschen Stimmbande noch ein beträchtliches Stück nach oben erstreckt. In seltenen Fällen kann dieser Blindsack sogar bis an die Zungenschleimhaut reichen.[1]) Die Schleimhaut des Kehlkopfes ist an die hintere Fläche der Epiglottis und an die mediale Fläche der Aryknorpel fest und unverschieblich angeheftet. Auch mit dem freien Rande der Stimmbänder ist sie ziemlich fest verbunden, während sie an allen anderen Teilen des Kehlkopfes ihrer Unterlage mehr oder weniger verschieblich aufliegt. Hierdurch wird die Tatsache erklärlich, dass die hier gelegene Schleimhaut in relativ kurzer Zeit gewaltige Anschwellungen erleiden kann, welche unter Umständen (wie z. B. bei Glottisoedem) zur Erstickung führen können.

In Bezug auf die microscopische Structur der Kehlkopfschleimhaut ist zu sagen, dass die letztere vom Kehlkopfeingange nach abwärts von einem geschichteten Flimmerepithel überzogen ist, dessen Bewegung nach der Mundhöhle gerichtet ist. Eine Ausnahme hiervon machen die wahren Stimmbänder, welche an ihrer Oberfläche ein geschichtetes Plattenepithel besitzen, da das zarte Flimmerepithel den zahlreichen mechanischen Insulten nicht widerstehen würde, welchen die Stimmbänder ausgesetzt sind. Aus demselben Grunde ist auch die vordere und hintere Fläche der Epiglottis mit Pflasterepithel versehen.[2]) Übrigens kann das Pflasterepithel der Mundhöhle sich auch noch ein kurzes Stück durch den Kehlkopfeingang ins Vestibulum laryngis abwärts erstrecken. In das Epithel der Stimmbänder sind auch Geschmacksorgane, die sogen. Schmeckbecher (Näheres s. bei der Mundhöhle), eingelagert. Das Substrat, auf welchem dies Epithel aufsitzt, ist an der Vorderfläche der Epiglottis und den wahren Stimmbändern mit Papillen versehen und zeigt an Querschnitten dicht unter dem Epithel einen hellen Saum, welchen man auf das Vorhandensein einer glashellen (allerdings nicht isolierbaren)

---

[1]) Die vordere Kante der Aryknorpel hebt ferner, gewissermassen als hintere Fortsetzung der wahren Stimmbänder, eine Schleimhautfalte empor, vor welcher wiederum als Fortsetzung der Morgagni'schen Tasche eine Furche gelegen ist, welche als *Filtrum laryngis* s. ventriculorum (MERKEL) bezeichnet wird.

[2]) Beim Neugeborenen soll die hintere Epiglottishälfte noch mit Flimmerepithel bekleidet sein (s. HENLE, Eingeweidelehre p. 274).

Basalmembran zurückführt. Im Übrigen besteht das Substrat aus gewöhnlichem fibrillärem Bindegewebe mit zahlreichen elastischen Fasernetzen, welche um so dichter und mächtiger auftreten, je weiter man von innen nach aussen (also in die Tiefe) dringt.

Die Drüsen des Kehlkopfes, *Glandulae laryngeae*, sind verästelte tubulöse Schleimdrüsen, deren Mündungen als nadelstichförmige Öffnungen mit blossem Auge sichtbar sind. Vereinzelt kommen dieselben an der ganzen Innenfläche des Kehlkopfes vor und scheinen nur am Rande der wahren Stimmbänder zu fehlen. In grösseren Anhäufungen finden sie sich in der Gegend des Epiglottiswulstes, um die Wrisberg'schen Knorpel, an den Taschenbändern, in den Morgagni'schen Taschen und im Arytaenoidwinkel vor. Umschriebene Lymphfollikel, *Noduli lymphatici laryngei*, scheinen in der menschlichen Kehlkopfschleimhaut nur ausnahmsweise vorzukommen; dagegen finden sich Leukocyten in wechselnder Menge, besonders in dem Bindegewebe der Morgagni'schen Tasche und des hinteren Arytaenoidwinkels vor.

Die Nerven des Kehlkopfes werden vom *N. laryngeus sup.* und *inf.* des *N. vagus* geliefert und bilden in der Schleimhaut zahlreiche Verzweigungen, in deren Verlaufe nach REMAK Ganglienzellen eingestreut sind. Der *N. laryngeus sup.* (s. S. 475) versorgt mittels des *R. internus* die Kehlkopfschleimhaut, mittels des *R. externus* den M. cricothyreoideus. Alle übrigen Kehlkopfmuskeln werden vom *N. laryngeus inf.* innerviert (Näheres s. S. 476).

Die Arterien des Kehlkopfes werden von der *A. laryngea sup.* und *cricothyreoidea* (aus der Thyreoidea sup.) und von der *A. laryngea inf.* (aus der Thyreoidea inf.) geliefert. Die *A. laryngea sup.* dringt durch die Membrana hyothyreoidea (selten durch die Schildknorpelplatte) in das Innere des Kehlkopfes hinein, wo sie den *R. epiglotticus* abgibt, welcher zur Seite des Kehldeckels senkrecht in die Höhe steigt. Hierauf zieht sie unter der Schleimhaut des Recessus piriformis bis zum unteren Schildknorpelrand abwärts und geht hier mit den beiden folgenden Arterien Anastomosen ein. Die *A. cricothyreoidea* ist dicht vor dem Lig. cricothyreoideum gelegen und anastomosiert mit der gleichnamigen Arterie der anderen Seite. Die *A. laryngea inf.* ist ein schwaches Ästchen, welches mit dem N. laryngeus inf. hinter der Articulatio cricothyreoidea aufwärts zieht.

Die Venen des Kehlkopfes begleiten im Allgemeinen die gleichnamigen Arterien und hängen sämtlich unter einander zusammen. Doch ist der Kehlkopf an seiner vorderen und hinteren Fläche ausserdem mit dichten Venengeflechten versehen. Nach oben hängen die Kehlkopfvenen mit den Venen am Rücken der Zungenwurzel, nach unten mit einem Venenkranz zusammen, welcher den Anfangsteil der Trachea völlig umgibt (*Circulus venosus trachealis* von LUSCHKA). Dieser Venenkranz steht wiederum mit den zahlreichen Venengeflechten der Schilddrüse im Zusammenhang.

Die Lymphgefässe aus dem oberhalb der wahren Stimmbänder gelegenen Teile des Kehlkopfes ziehen zu einer Lymphdrüse hin, welche in der Nähe der Membrana hyothyreoidea neben den grossen Halsgefässen gelegen ist. Die Lymphgefässe

aus dem unteren Teile des Kehlkopfes münden in die zur Seite der Luftröhre gelegenen tiefen Halsdrüsen ein.

II. Trachea und Bronchien.

Die Luftröhre, *Trachea*, bildet die Fortsetzung des Kehlkopfes nach abwärts und entsteht aus dem letzteren etwa an der Grenze zwischen dem VI.—VII. Halswirbel. Von hier aus zieht sie in der Medianlinie bis in die Brusthöhle hinein und teilt sich *(Bifurcatio tracheae)* in der Höhe des IV. Brustwirbels[1]) in die beiden Luftröhrenäste, den *Bronchus dexter* und *sinister*, welche sich alsdann zu den Lungen begeben. Die Trachea besitzt als Stütze eine Anzahl von hufeisenförmigen Knorpelringen, *Cartilagines tracheales* (18—22), deren Enden nach hinten gekehrt sind und deren Verbindung durch feste Bandstreifen, *Ligg. annularia*, gegeben ist, welche an der Aussenfläche der Knorpel continuierlich mit einander zusammenhängen. Der Bandstreifen zwischen dem Ringknorpel und dem obersten Trachealringe wird auch besonders als *Lig. cricotracheale* bezeichnet. Zwischen den hinteren Enden der Knorpelringe sind quer verlaufende glatte Muskelfasern ausgespannt und die Wand, *Paries membranaceus*, ist hier infolgedessen nachgiebiger und schlaffer.

Was die Lage der Trachea anbetrifft, so verläuft dicht hinter derselben der Oesophagus, welcher den hinteren musculösen Teil der Trachea ein wenig in das Lumen der letzteren nach vorn vorzuwölben pflegt. Doch ist zu beachten, dass die Speiseröhre schon am Halse hinter der Trachea ein wenig nach links hervorragt, sodass sie weiter abwärts hinter den linken Bronchus zu liegen kommt. Vor dem oberen Teile der Trachea (meistens zwischen dem II.—V. Trachealringe) ist der Isthmus der Schilddrüse gelegen, welcher sich allerdings auch erheblich weiter nach oben oder nach unten erstrecken kann, wenn dies Organ vergrössert ist. Gar nicht selten (vielleicht bei jedem zwölften Menschen) wächst der obere Rand des Isthmus in eine schmale Verlängerung, den *Proc. pyramidalis*, aus, welcher bei dem oberen Luftröhrenschnitte unter das Messer geraten kann. Zwischen dem Brustbeine und der Schilddrüse ist bei Kindern vor der Trachea die Thymusdrüse anzutreffen, welche wiederum beim unteren Luftröhrenschnitte abwärts gedrängt werden muss, wenn man Platz zum Operieren er-

[1]) Die Strecke zwischen dem Zungenbein und der Teilungstelle der Trachea ist also zwischen dem IV. Hals- und IV. Brustwirbel gelegen.

halten will. Vor der Schild- und Thymusdrüse sind jedoch noch ähnlich wie beim Kehlkopfe die unteren Zungenbeinmuskeln und die Fascien des Halses gelegen. Hinter dem tiefen Blatte der Fascia colli steigt ausserdem noch die manchmal sehr stark entwickelte Vena thyreoidea ima nebst ihren Ästen zur Schilddrüse empor. An Stelle dieser Vene ist häufig ein Geflecht, der *Plexus thyreoideus impar*, gelegen. In der seitlichen Rinne zwischen dem Oesophagus und der Luftröhre zieht der N. laryngeus inf. aufwärts. Es bliebe noch zu bemerken, dass vor dem untersten, in der Brusthöhle befindlichen Teile der Trachea (dicht oberhalb der Bifurcationsstelle) die A. anonyma bzw. subclavia sin. vorüberziehen, vor denen wiederum die V. anonyma sin. gelegen ist. Die Teilungstelle der Trachea selbst ist hinter dem Aortenbogen gelegen.

Die Schleimhaut der Trachea besteht ebenso wie die des Kehlkopfes: 1) aus einem Flimmerepithelium, 2) aus einer glashellen Basalmembran und 3) aus einem bindegewebigen Substrat, in welches starke elastische Fasernetze eingelagert sind, die man schon mit blossem Auge an der Innenfläche gelblich durchschimmern sieht. An der Innenfläche sind ferner als punktförmige Öffnungen die Mündungen von verästelten tubulösen Schleimdrüsen, *Glandulae tracheales*, sichtbar, welche am zahlreichsten in den Zwischenräumen zwischen je zwei Knorpelringen und an dem hinteren musculösen Teile der Trachea auftreten. Hier sind sie zum kleineren Teile an der inneren und äusseren Fläche der letzteren gelegen.

Die Blutgefässe der Trachea stammen hauptsächlich aus der *A.* und *V. thyreoidea inf.*, nahe der Bifurcationsstelle auch aus den *Aa. bronchiales*, die Nerven vom Stamme des *N. vagus* und dem *N. laryngeus inf.* Die Lymphgefässe senken sich in die untersten tiefen Hals- und die obersten Bronchialdrüsen ein.

Von den beiden Luftröhrenästen, *Bronchi* (Haupt- oder Stammbronchi), ist nach Aeby der rechte Bronchus nur halb so lang, dafür aber etwas weiter und höher gelegen[1]) als der linke und zugleich ein wenig gekrümmt. Auf ihm reitet die V. azygos. Der linke Bronchus ist deutlich S-förmig gekrümmt, auf seiner oberen Concavität reitet der Aortenbogen; seine untere Concavität ruht auf dem Herzen. Über das Lageverhältnis der Bronchien zu den ebenfalls am Lungenhilus eintretenden Aa. und Vv. pulmonales ist bei der Lunge nachzusehen.

---

[1]) Daraus erklärt sich, dass Fremdkörper meist in den rechten Bronchus geraten.

III. Die Lungen.

Die Lungen, *Pulmones,* stellen zwei unvollständig kegelförmige Organe dar, welche den Austausch der Blutgase mit der atmosphärischen Luft, d. h. die Aufnahme des Sauerstoffes und die Ausscheidung der Kohlensäure vermitteln. An jeder Lunge unterscheidet man eine concave untere Fläche, *Basis pulmonis* s. *Facies diaphragmatica*, welche auf dem Zwerchfell ruht, eine convexe äussere Fläche, *Facies costalis*, welche der Thoraxwand anliegt, und eine concave innere Fläche, *Facies mediastinalis,* welche an den Mittelfellraum, das Mediastinum, angrenzt. Ausserdem unterscheidet man an jeder Lunge einen scharfen unteren, einen scharfen vorderen, einen stumpfen hinteren Rand und die kuppelförmig gewölbte Spitze, *Apex pulmonis.*

Die vorderen Ränder der linken und rechten Lunge laufen ziemlich vertical nach abwärts: beide sind dicht neben dem linken Sternalrande gelegen. Doch ist zu bemerken, dass der unterste Teil des vorderen Randes der linken Lunge (s. Fig. 31a a. S. 537) einen nach rechts concaven Ausschnitt, die *Incisura cardiaca*, bildet, welche sich vom IV. linken Sternocostalgelenke bogenförmig bis zur VI. Rippe erstreckt. Am Herzen entspricht dieser Ausschnitt einem Teile der Vorderfläche des rechten Ventrikels (s. auch S. 537). Die scharfen unteren Ränder schieben sich jederseits zwischen das Zwerchfell und die Thoraxwand ein.[1]) Die stumpfen hinteren Ränder liegen in den sogen. Sulci pulmonales zu beiden Seiten der Wirbelsäule: sie entsprechen in ihrer Lage etwa den Rippenköpfchen. Die Lungenspitzen endlich lehnen sich an die beiden ersten Rippen an, überragen jedoch vorn die I. Rippe und das Schlüsselbein um ein Beträchtliches: sie sind lateral von den Mm. scaleni, vorn und medial von der A. und V. subclavia, ganz oben von den untersten Strängen des Plexus brachialis bedeckt. Der Verlauf der A. subclavia ist sogar jederseits an der Lungenspitze durch eine transversale seichte Furche, *Sulcus subclavius,* markiert. Am hinteren Teile der medialen Lungenfläche zieht ferner dicht hinter dem Lungenhilus (s. die folg. Seite) eine verticale Furche nach abwärts, welche linkerseits von der Aorta descendens, rechterseits von der V. azygos herrührt; doch ist die letztere nicht immer deutlich sichtbar.

---

[1]) Bei dieser ganzen Betrachtung ist selbstverständlicherweise die Pleura ausseracht gelassen, welche die Lunge wie ein Sack umhüllt und sie demgemäss von ihren Nachbarorganen scheidet.

Die Lungen werden durch Einschnitte, *Incisurae interlobares*, in eine Anzahl von Lappen geteilt. Die linke Lunge besitzt nur einen tiefen Einschnitt, welcher schräg von hinten und oben nach vorn und unten verläuft; demgemäss kann man an derselben einen Oberlappen, *Lobus superior*, und einen Unterlappen, *Lobus inferior*, unterscheiden. Der vorderste unterste Teil des linken Oberlappens bekommt durch die Inc. cardiaca ein mehr zungenförmiges Aussehen und ist deswegen auch als *Lobus lingualis* bezeichnet worden. Die rechte Lunge zeigt zunächst einen tiefen schrägen Einschnitt, welcher einen ganz ähnlichen Verlauf wie auf der linken Seite nimmt. Etwa von der Mitte dieses schrägen Einschnittes zweigt sich jedoch ein zweiter Einschnitt von geringerer Tiefe ab, welcher in nahezu horizontaler Richtung nach vorn verläuft. Die rechte Lunge besitzt folglich drei Lappen, welche man als Oberlappen, *Lobus superior*, als Mittellappen, *Lobus medius*, und als Unterlappen, *Lobus inferior*, unterscheidet. Der Mittellappen ist nur sehr klein und ganz nach vorn gelegen, so dass es den Eindruck macht, als wäre derselbe nur ein kleineres abgetrenntes Stück des rechten Oberlappens. Obwohl aber der rechte Ober- und Mittellappen zusammen ebenso gross sind wie der linke Oberlappen, wäre es doch falsch, den letzteren als ein Analogon der beiden ersteren zu betrachten — eine Annahme, welche durch die weiter unten zu erörternden Untersuchungen von AEBY widerlegt sind.

Betrachtet man nun die Lungenoberfläche näher, so findet man überall ein System von feinen Linien, durch welche eine Anzahl von unregelmässig polygonalen Feldern *(Insulae pulmonales)* begrenzt werden. Diese Felder entsprechen Abschnitten der Lungensubstanz, welche als Lungenläppchen, *Lobuli pulmonales*, bezeichnet werden und durch fibrilläres Bindegewebe von einander getrennt sind. Sehr häufig pflegt sich bei Erwachsenen zwischen den einzelnen Lobuli ein schwarzer Farbstoff, das sogen. Lungenpigment, abzulagern, so dass ihre Grenzen sehr deutlich erkennbar werden. Indessen kann sich das Pigment auch über die ganze Oberfläche der Lungen ausbreiten, und zwar soll sich dasselbe nach R. VIRCHOW hauptsächlich an den nachgiebigen, den Intercostalräumen entsprechenden Partieen der Lunge ansammeln, während den Rippen hellere, pigmentarme Streifen entsprechen. Von HUSCHKE und HENLE wird allerdings das gerade Gegenteil behauptet. Nicht minder verschieden sind die Ansichten über die Beschaffenheit des Lungenpigmentes: während die meisten Autoren alles

Pigment an normalen Lungen für eingeatmeten Kohlenstaub ansehen, halten andere, wie z. B. HENLE, an der Möglichkeit fest, dass der schwarze Farbstoff wenigstens teilweise von der Lunge selbst gebildet werde. Sicher ist, dass bei Tieren, welche immer im Freien gelebt haben, und beim neugeborenen Menschen kein Pigment an der Lungenoberfläche sichtbar ist. Im Übrigen hat die letztere ein spiegelndes, glattes, glänzendes Aussehen, welches sie ihrem Pleuraüberzuge verdankt. Trübungen oder Rauhigkeiten an dem letzteren deuten immer auf frische oder abgelaufene Krankheitsprozesse hin. Sind die Lungen aufgeblasen, so sieht man an der Oberfläche derselben eine Anzahl von sehr kleinen mit Luft gefüllten Bläschen, die *Vesiculae aëreae* (Malpighi'sche Bläschen), von denen jedes einer Lungenalveole entspricht.

An der medialen Fläche der Lungen findet sich der sog. *Hilus pulmonis*, d. h. eine birnförmige, mit dem spitzen Ende abwärts gelegene Stelle, an welcher die Bronchien nebst den Aa. und Vv. bronchiales, die Lungenarterien und die Lungenvenen eintreten. In Begleitung der eben genannten Organe dringen hier auch Nerven und Lymphgefässe in die Lunge ein. Alle diese Organe zusammen bilden einen dicken Strang, die Lungenwurzel, *Radix pulmonis*, an welcher die Lunge wie an einem Stiele hängt. Auf der linken Lungenwurzel reitet der Aortenbogen, auf der rechten die V. azygos. Der Höhe nach nimmt der Hilus etwa die unteren zwei Drittel der medialen Lungenfläche ein. Die Lage der am Hilus ein- und austretenden Organe ist eine derartige, dass jederseits am meisten nach vorn die Lungenvenen, etwas weiter rückwärts die Lungenarterie, endlich am meisten nach hinten der Bronchus gelegen ist. Doch ist dabei zu beachten, dass rechts der Bronchus, links die Lungenarterie am höchsten liegt, während die Lungenvenen beiderseits die tiefste Stelle des Hilus einnehmen.

Nachdem nun die beiden aus der Teilung der Trachea hervorgegangenen Bronchi am Hilus angelangt sind, treten sie in die Lunge ein und geben in einem nach unten immer spitzer werdenden Winkel eine Reihe von Ästen, die Seitenbronchi, ab, von denen die ventralen stärker, die dorsalen schwächer sind. Der linke Bronchus hat vier ventrale und vier dorsale Seitenäste. Von diesen geht lediglich der erste ventrale in den oberen linken Lungenlappen, alle übrigen in den unteren linken Lungenlappen. Der rechte Bronchus besitzt zunächst einen besonderen Seitenbronchus, welcher für den oberen rechten Lungenlappen bestimmt ist und dann

wie links vier ventrale und vier dorsale Seitenäste. Von diesen geht ebenfalls wie links lediglich der erste ventrale in den mittleren rechten Lungenlappen, alle übrigen in den rechten Unterlappen. Wichtig ist das Lageverhältnis dieser Äste zur Lungenarterie — ein Punkt, auf welchen zuerst AEBY aufmerksam gemacht hat. Die Lungenarterie ist nämlich auf der rechten Seite unter dem besonderen Seitenbronchus des rechten Oberlappens und über allen anderenBronchialästen, linkerseits über allen Bronchialästen gelegen, so dass also rechts ein „eparterieller" und sonst „hyparterielle" Bronchien in die Lungensubstanz eintreten, während sich links nur „hyparterielle" Bronchien vorfinden. Hieraus — und aus anderen Gründen — zieht AEBY den Schluss, dass sich: 1) der linke und der rechte Unterlappen, 2) der linke Oberlappen und der rechte Mittellappen entsprechen, während ein Analogon des rechten Oberlappens an der linken Lunge nicht existiert. Indem sich nun die Seitenbronchi dichotomisch (seltener trichotomisch) weiterteilen, nehmen sie an Caliber mehr und mehr ab, bis sie schliesslich nur 1,0 bis 1,5 mm im Durchmesser halten. Diese kleinsten Bronchialverzweigungen, welche man als Endbronchien, *Bronchioli*, bezeichnet hat, gehen nun in die Alveolargänge, *Ductuli alveolares*, über, d. h. sackartige Gänge, deren Wand vollständig von kleinen Ausbuchtungen, den Lungenbläschen, *Alveoli*, besetzt ist. Übrigens zeigt schon der unterste Abschnitt eines jeden Bronchiolus an seiner Wand zahlreiche Lungenalveolen und wird deshalb im Bereiche der letzteren von KOELLIKER als *Bronchiolus respiratorius* bezeichnet. Sämtliche Alveolargänge, welche aus einem Bronchiolus hervorgehen,

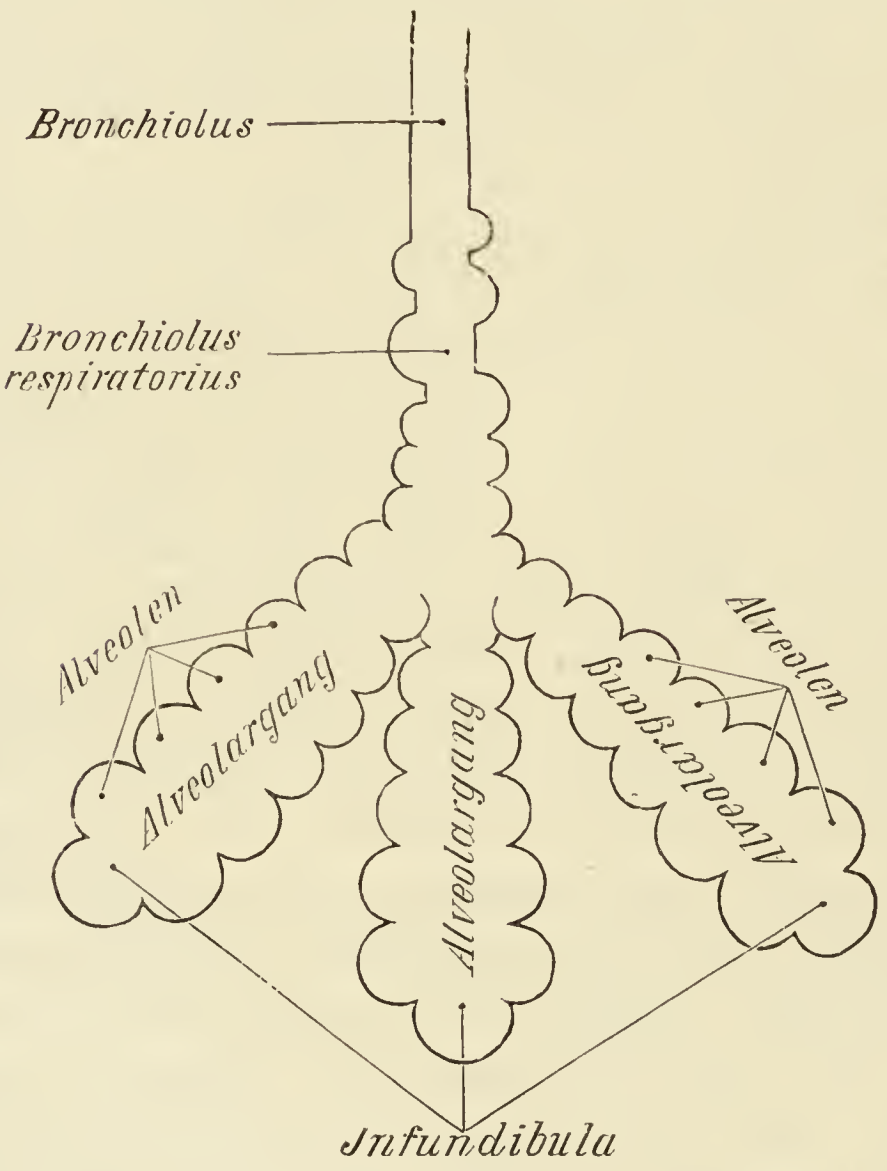

Fig. 30.

setzen je ein Lungenläppchen, *Lobulus pulmonis*, zusammen. Dass die Grenzen der Lobuli an der Lungenoberfläche den Insulae pulmonales entsprechen, ist bereits erwähnt worden. Da sich die Alveolargänge vom Bronchiolus an trichterförmig erweitern, so haben viele Autoren die blinden Enden derselben nach dem Vorgange von ROSSIGNOL *Infundibula* benannt. Auch hat man die Ausbuchtungen der Infundibula als terminale, die der Seitenwände als parietale Alveolen bezeichnet. Was die microscopische Structur der Bronchien und des Lungenparenchyms betrifft, so ist zunächst mit Bezug auf die Bronchien zu bemerken, dass dieselben ebenso wie die Trachea mit einer durch feine Längsfalten ausgezeichneten Schleimhaut ausgekleidet sind, welche (von innen nach aussen gerechnet) aus einem Flimmerepithel, einer homogenen Basalmembran und einem von elastischen Fasern reichlich durchsetzten bindegewebigen Substrat besteht. In dem letzteren finden sich normaler Weise spärlichere oder reichlichere Anhäufungen von Leukocyten vor und ausserdem als Fortsetzung der glatten Musculatur der Trachea eine circuläre Schicht von glatten Muskelfasern, welche sich bis in die Bronchiolen abwärts erstreckt und sich nach RINDFLEISCH am Ende der letzteren zu einem ringförmigen Sphincter verdicken soll.[1]) Nach KOELLIKER sollen sogar einzelne schleifenförmige Faserzüge auf die Wand der Alveolargänge übergehen und auch um den Eingang zu jeder Alveole eine Art von circulärem Schliessmuskel bilden. Die Schleimhaut enthält in ihrer tieferen (vielfach als Submucosa bezeichneten) Schicht verästelte tubulöse Drüsen, *Glandulae bronchiales*, welche mit ihrem Ausführungsgang die Muskelschicht durchsetzen. Auf die Submucosa folgt endlich an den gröberen Bronchien überall eine Art von bindegewebiger Adventitia, in welche unregelmässig gestaltete Knorpelstücke eingebettet sind. Knorpelstücke und Drüsen fehlen jedoch in der Wand der Bronchiolen, welche somit lediglich aus der Schleimhaut und der Ringmuskelschicht zusammengesetzt sind. Das Flimmerepithel bildet hier nur eine einfache niedrige Lage und geht schon in den Bronchioli respiratorii in das sog. respiratorische Epithel über, welches weiterhin auch die Alveolen austapeziert. Dieses respiratorische Epithel besteht nach KOELLIKER hauptsächlich aus grossen, hellen, kern-

[1]) Denkt man sich die Sphincteren sämtlicher Bronchioli contrahiert, so muss dadurch dem Eindringen der Respirationsluft in die Lungen ein erheblicher Widerstand erwachsen, welcher (je nach dem Grade der Contraction) zu grösserer oder geringerer Atemnot führen kann.

losen Platten, zwischen denen kleinere, kernhaltige und noch Protoplasma führende Zellen einzeln oder in Gruppen eingestreut sind. Welche Bedeutung die letzteren haben, weiss man nicht genau, doch lässt sich vermuten, dass aus ihnen durch Proliferation die hellen Zellplatten hervorgehen. Beim Neugeborenen scheint übrigens das ganze Lungenepithel kernhaltig zu sein. Abgesehen von dem respiratorischen Epithel besteht die Wand der Alveolen aus einer (nur an einzelnen Stellen undeutlich faserigen) homogenen Grundsubstanz, in welche (abgesehen von einem dichten Capillarnetz) vereinzelte Bindegewebszellen und ein starkes Netzwerk von elastischen Fasern eingelagert sind. Um den Eingang zu einer jeden Alveole findet sich ein vollständiger elastischer Ring vor. Dem Vorhandensein dieser elastischen Elemente in den Alveolenwänden verdankt die Lunge die Eigenschaft, dass sie sich nach dem Aufblasen wieder zusammenzieht und die eingeblasene Luft heraustreibt. Gewöhnliches fibrilläres Bindegewebe findet sich in der Lunge nur interstitiell, d. h. in der Umgebung der Bronchien und ihrer Begleitgefässe (peribronchiales Bindegewebe), zwischen den Lobuli (interlobuläres Bindegewebe), und unter der Pleura (subpleurales Bindegewebe) vor. Dagegen muss betont werden, dass im übrigen abweichend von dem in Fig. 30 dargestellten Schema die Wände sämtlicher zu einem Lobulus gehörigen benachbarten Alveolen völlig miteinander verschmolzen sind *(Septa alveolaria)*, so dass ein Querschnitt eines Lungenläppchens ein durchaus schwammiges Aussehen darbietet.

An den Blutgefässen der Lunge hat man sogenannte *Vasa publica* und *Vasa privata* zu unterscheiden. Die Verzweigungen der *Aa.* und *Vv. pulmonales* (s. S. 297 und S. 349) folgen den Bronchien und lösen sich zuletzt in der Wand der Alveolen in ein engmaschiges Capillarnetz auf, welches vielfach schlingenförmig in das Lumen der Alveolen hineinragt. Die Kerne des respiratorischen Epithels, welches diesem Capillarnetz unmittelbar aufliegt, sind hierbei stets in den Maschen zwischen den Blutgefässen gelegen, so dass sie die Capillarwand niemals verdecken. Da nun in diesen Capillaren der Gasaustausch, d. h. die Sauerstoffaufnahme und Kohlensäureabgabe des Blutes erfolgt, welches weiterhin in oxydiertem Zustande durch die Vv. pulmonales zum Herzen und hierauf in den ganzen Körper gelangt, so sind die Pulmonalgefässe als Vasa publica bezeichnet worden. Die *Aa.* und *Vv. bronchiales* dagegen (s. S. 300 und 356) ziehen zwar auch in Begleitung der Bronchien in das Innere der Lunge hinein, verästeln sich jedoch hauptsächlich in dem peribronchialen, interlobulären und subpleuralen Bindegewebe, indem sie zugleich die Wand der Bronchien und die Lungenpleura versorgen. Ihr Blut dient also nur zur Ernährung von Lungenteilen, und somit können sie als Vasa privata der Lunge bezeichnet werden. Indessen ist zu betonen, dass die Capillargebiete der Pulmonal- und Bronchialgefässe überall dort continuierlich miteinander zusammenhängen, wo sie aneinander stossen. Man kann infolgedessen durch eine Injection der Aa. bronchiales stets

die Capillaren der Alveolen füllen (HYRTL). Auch sollen zwischen den gröberen Zweigen beider Gefässarten Anastomosen stattfinden, so dass eine strenge Scheidung zwischen den Vasa privata und publica der Lunge nur einen schematischen Wert hat.

Die Lymphgefässe der Lunge sind unter dem Pleuraüberzuge und in dem interstitiellen Bindegewebe gelegen. Sie ziehen zum Teil längs der Lungenoberfläche, zum Teil längs der Bronchialzweige zum Lungenhilus, um sich in die *Glandulae bronchiales* einzusenken. Häufig sind auch im Innern der Lunge neben den Bronchien Lymphdrüsen gelegen *(Lymphoglandulae pulmonales)*, durch welche die tiefen Lymphgefässe hindurchtreten müssen, um zu den Glandulae bronchiales zu gelangen.

Die Nerven werden von den Zweigen des *N. vagus* und des *N. sympathicus* geliefert. Die Sympathicuszweige, welche mit den Blutgefässen in die Lunge eindringen, scheinen lediglich vasomotorischer Natur zu sein. Über die Vagusfasern s. S. 476 sub 8.

IV. Pleura und Mediastinum.

Das Brustfell, *Pleura*, bildet jederseits einen völlig geschlossenen, serösen Sack, in welchen man sich die Lunge von der Mittelebene her eingestülpt denken kann. Die Wand dieses Sackes besteht aus einer Bindegewebschicht, welche von elastischen Fasernetzen durchzogen und an der freien Oberfläche (der Innenfläche der Pleurahöhle) mit einem einfachen, polygonalen Endothel ausgekleidet ist. Wie an allen anderen serösen Säcken unterscheidet man auch an der Pleura ein viscerales und ein parietales Blatt, deren Übergangstelle (Umschlagstelle) die Lungenwurzel bekleidet. Zwischen diesen beiden Blättern liegt die Pleurahöhle, *Cavum pleurae*, welche allerdings normaler Weise nur einen lumenlosen Spalt bildet, d. h. das parietale und das viscerale Blatt liegen überall dicht aneinander und zwischen ihnen befindet sich nur so viel seröse Flüssigkeit, als notwendig ist, um beide Blätter schlüpfrig und gegeneinander leicht verschieblich zu erhalten.

Das viscerale Blatt, *Pleura pulmonalis*, ist es nun, welches mit der Lungenoberfläche fest verwachsen ist und der letzteren das glatte, glänzende, spiegelnde Aussehen verleiht; es scheint völlig zu dem Organ zu gehören, indem es auch die Einschnittstellen zwischen zwei benachbarten Lappen bekleidet. Doch spannt sich die Pleura hier in Form von kurzen Falten, den *Ligg. interlobaria* (interlobularia), von dem einen Lappen zu den anderen hinüber. Indem das viscerale Blatt weiterhin die Lungenwurzel allseitig bekleidet, geht es allmählich in das parietale Blatt über. Unterhalb der Lungenwurzel wird diese Übergangstelle durch eine Duplicatur der Pleura, das sog. *Lig. pulmonale*, gebildet. Das Band

spannt sich in frontaler Richtung von der medialen Lungenfläche zur Pleura mediastinalis hinüber (s. weiter unten), indem es gewissermassen eine häutige Fortsetzung der Lungenwurzel nach abwärts darstellt. Sein unteres Ende reicht bis zur Lungenbasis hinab und besitzt einen scharfen freien Rand, welcher der oberen Fläche des Zwerchfelles aufliegt.

An dem parietalen Blatte hat man die Pleurakuppel, *Cupula* s. Apex *pleurae*, die Rippenpleura *(Pleura costalis)*, die Zwerchfellpleura *(Pleura diaphragmatica)* und die Mittelfellpleura *(Pleura mediastinalis)* zu unterscheiden. Als Pleurakuppel bezeichnet man denjenigen Abschnitt des Brustfelles, welcher vorn die I. Rippe und das Schlüsselbein überragt und somit der Lungenspitze entspricht. Die Pleuraspitze ist lateral von den Mm. scaleni, medial von einem Stücke der Trachea und des Oesophagus, vorn und medial von der A. und V. subclavia, ganz oben von den untersten Strängen des Plexus brachialis begrenzt. Infolgedessen pflegt der I. Dorsalnerv, welcher den untersten Abschnitt des Plexus bildet, bei Lungenspitzenaffectionen mit besonderer Vorliebe in Mitleidenschaft gezogen zu werden. Indem sich die Pleurakuppel hinten an die beiden obersten Rippen anlehnt, reicht sie bis zum ersten Rippenköpfchengelenk in die Höhe. Die Pleura costalis überzieht die Innenflächen der Rippen und Intercostalmuskeln vom Brustbein bis zu den Wirbelkörpern. Unten setzt sie sich in die Pleura diaphragmatica fort, welche die obere Zwerchfellfläche bekleidet. Doch wird der Winkel, welchen der Ansatz des Zwerchfelles mit der Thoraxwand bildet, von der Pleura nicht vollständig austapeziert, sondern nur ausgerundet. Als Pleura mediastinalis *(Lamina mediastinalis)* bezeichnet man endlich denjenigen Teil des Brustfelles, welcher sich jederseits von der Seite der Wirbelkörper in ziemlich sagittaler Richtung zum Sternum hinüberspannt. Derjenige Abschnitt, welcher an den Herzbeutel grenzt, wird im besonderen *Pleura pericardiaca* benannt.

Zwischen der linken und der rechten Pleura mediastinalis bleibt jedoch ein Raum welchen man Mittelfellraum, *Cavum mediastinale,* benannt hat, obschon derselbe keineswegs eine Höhle darstellt, sondern durch eine Anzahl von Organen, wie z. B. das Herz, die Trachea, den Oesophagus, verschiedene Gefässe und Nerven, völlig ausgefüllt ist. Von anderen Autoren, wie z. B. HENLE, wird dieser Raum kurzweg als *Mediastinum* be-

zeichnet.[1]) Wo die Pleura mediastinalis dem Herzbeutel anliegt *(Pleura pericardiaca)*, ist sie mit dem letzteren ziemlich fest verwachsen. Das Cavum mediastinale (Mediastinum) würde sich also nach Art eines Septum, *Septum mediastinale*, in der Sagittalebene vom Sternum bis zu den Wirbelkörpern erstrecken. Man hat nun an diesem Raume einen vorderen Abschnitt, das *Cavum mediastinale anterius*, und einen hinteren Abschnitt, das *Cavum mediastinale posterius*, unterschieden. Diese Einteilung ist deswegen nicht ganz korrekt, weil es nicht möglich ist, beide Abschnitte einigermassen präcise voneinander abzugrenzen. Gewöhnlich gibt man als Grenze eine ziemlich frontale Ebene an, welche man sich durch den vorderen Teil der Lungenwurzel gelegt denkt. Geht man von dieser Voraussetzung aus, so würden zum *Cavum mediastinale anterius* s. Mediastinum anticum[2]) die Thymusdrüse, das Herz mit dem Herzbeutel und den Anfangsstücken der grossen Gefässe und zu beiden Seiten des Herzbeutels der N. phrenicus gehören. Das *Cavum mediastinale posterius* s. Mediastinum posticum — dicht vor den Wirbelkörpern gelegen — würde die Trachea, den Oesophagus nebst den Nn. vagi, die V. azygos und hemiazygos, den Ductus thoracicus, die Aorta descendens, endlich den Grenzstrang des N. sympathicus und die Nn. splanchnici major und minor enthalten. Die letztgenannten Nerven sind allerdings schon an der Übergangstelle der Pleura mediastinalis in die Pleura costalis gelegen.

An der kindlichen Leiche oder der mageren Leiche eines Erwachsenen kann man nach Eröffnung des Brustkorbes einen grossen Teil der eben erwähnten Organe ohne weitere Präparation wahrnehmen. Schlägt man die linke Lunge nach rechts hin-

---

[1]) Da *Mediastinum* nach SPIGELIUS dasjenige ist *„quod per medium stet“*, so ist diese Terminologie durchaus korrekt. Andere Autoren, wie z. B. HYRTL, gebrauchen dagegen die Ausdrücke *Mediastinum* und *Pleura mediastinalis* völlig gleichbedeutend. Indessen ist es wohl einfacher, sich in diesem Falle an die HENLE'sche Bezeichnung anzuschliessen.

[2]) HYRTL u. a. bezeichnen als *Cavum mediastini ant.* lediglich das lockere Bindegewebe, welches zwischen dem Sternum und dem Herzbeutel nebst den aus ihm hervortretenden grossen Gefässen gelegen und in welches hinter dem Manubrium sterni bei Kindern die Thymusdrüse eingelagert ist. Wenn übrigens HENLE mit STRUTHERS es vorzieht, ein *Mediastinum superius* und *inferius* zu unterscheiden, deren Grenze dem oberen Rande der Lungenwurzel entsprechen würde, so lassen sich dagegen doch vom praktisch-medizinischen Standpunkte aus schwere Bedenken erheben. Statt Cavum mediastinale ist es vielleicht besser zu sagen Spatium mediastinale, da es sich nicht um eine „Höhle“ handelt.

über, so kann man vor der Wirbelsäule die Aorta descendens, links von derselben (halb unter ihr verborgen) die V. hemiazygos, endlich im unteren Teile vor der Aorta auch den Oesophagus wahrnehmen. Schlägt man die rechte Lunge nach links hinüber, so kann man vor der Wirbelsäule die V. azygos, neben derselben oben den Oesophagus, unten ein Stück der Aorta erkennen. An beiden Seiten sieht man ferner neben dem Oesophagus die Nn. vagi, vor den Rippenköpfchengelenken den Grenzstrang des Sympathicus, zur Seite der unteren Brustwirbelkörper die Nn. splanchnici durch die Pleura hindurchschimmern. Auch die Nn. phrenici sind ohne weitere Präparation zu beiden Seiten des Herzbeutels sichtbar.

V. Die Lage der Brusteingeweide.

Was zunächst die Pleuragrenzen anbetrifft, so ist betreffs der Pleurakuppel (s. d. vor. Seite) zu bemerken, dass der höchste Punkt derselben ziemlich genau dem I. Rippenköpfchengelenke oder, was dasselbe sagen will, der Spitze des VII. Halswirbeldornes (der Vertebra prominens) entspricht. Von vorn betrachtet würde also die Pleurakuppel die Clavicula um 3—5 cm überragen. Hinten ist die Grenze zwischen der Pleura costalis und mediastinalis nicht scharf zu bezeichnen; man kann nur sagen, dass sie an der Seitenfläche der Wirbelkörper gelegen ist. Noch weit weniger präcise lassen sich die vorderen Pleuragrenzen, d. h. die vordere Übergangstelle zwischen der Pleura costalis und mediastinalis, definieren, weil sie individuell ausserordentlich variieren. Indessen wird man nicht fehlgehen, wenn man für die Mehrzahl der Fälle folgendes Verhalten als Norm nimmt. An dem mittleren Teile des Sternum (s. Fig. 31a) stossen die linke und rechte Pleura dicht neben dem Sternalrande zusammen, indem sie den grössten Teil des dahinter gelegenen Herzens verdecken. Nach oben tritt jedoch eine Divergenz der beiden Pleurablätter ein, so dass sie hinter dem Manubrium sterni einen dreiseitigen Raum, die sogen. *Area interpleurica superior*, zwischen sich fassen, welche zur Aufnahme für die Thymusdrüse bestimmt ist. Vom IV. Sternocostalgelenke an weichen die Pleuragrenzen nach abwärts auseinander. Doch ist es hier nur die linke Pleura, welche entsprechend der Incisura cardiaca der Lunge eine geringe Ausbuchtung nach links zeigt (s. Fig. 31a), während der vordere Rand der rechten Pleura senkrecht nach abwärts zieht. In der Höhe des VI. Rippenknorpels geht alsdann sowohl rechts wie links die vordere Pleuragrenze in

die untere über. Es entsteht auf diese Weise hinter den Knorpeln der V.—VI. Rippe links die *Area interpleurica inferior*, an welcher das vom Pericard umhüllte Herz der Brustwand unmittelbar anliegt. Sticht man dicht neben dem Sternum im V. (oder IV.) Intercostalraum ein, so kann man ohne Verletzung der Pleura den Herzbeutel eröffnen.[1]) Was endlich die untere Pleuragrenze

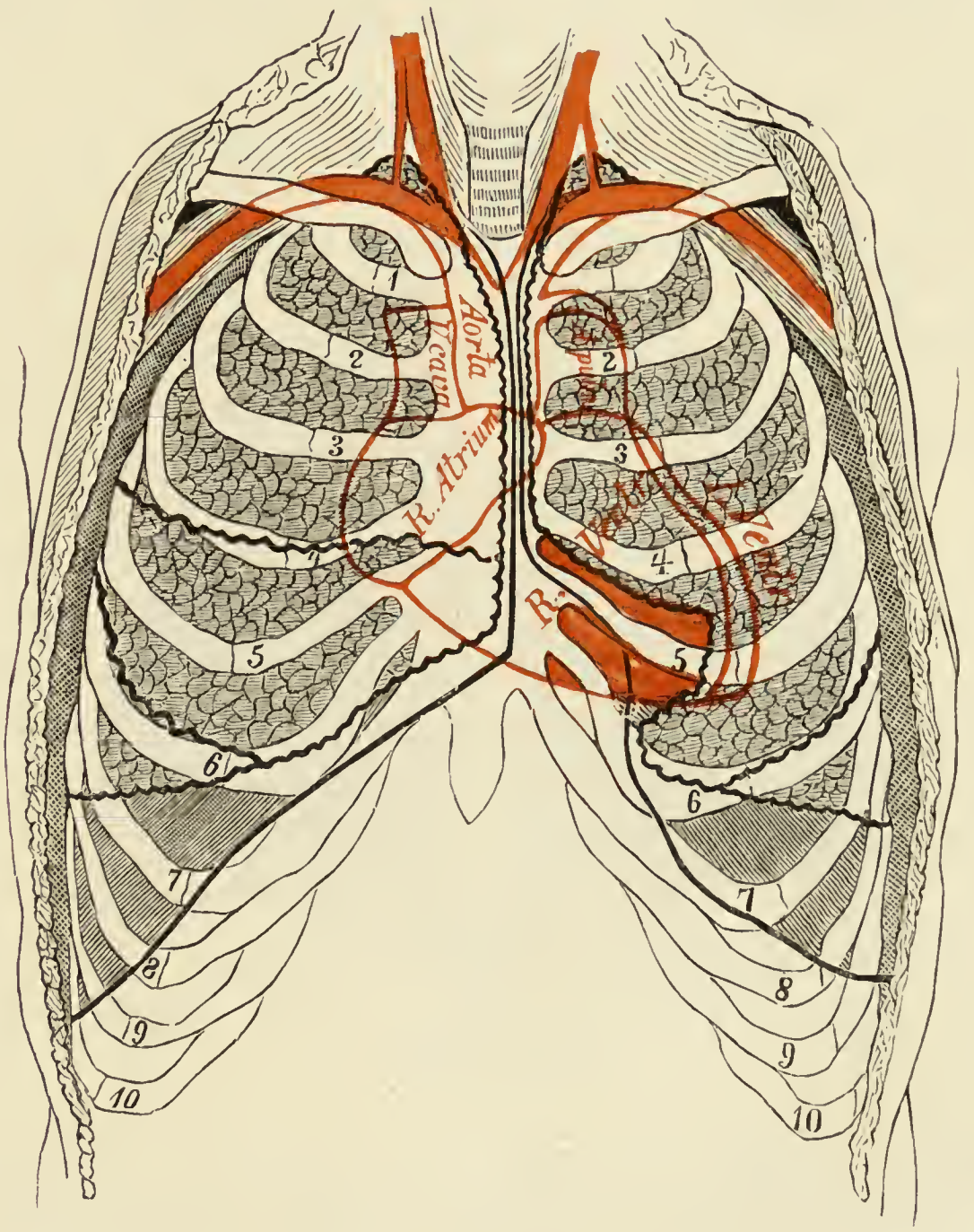

Fig. 31a.

Die Grenzen der beiden Lungen, ihrer Lappen und ihrer Pleurae von vorn betrachtet. Die Umrisse des Herzens sind in roter Farbe auf die Brustwand projiciert, die Lungengrenzen durch schwarze Zackenlinien, die Pleuragrenzen durch schwarze gerade Linien dargestellt.

---

[1]) Die Abweichungen von dem eben geschilderten Verhalten beziehen sich einerseits darauf, dass die beiden vorderen Pleuragrenzen gänzlich auseinanderweichen können, so dass die linke dem linken, die rechte dem rechten Sternalrande entspricht; andererseits können dieselben in der ganzen Ausdehnung des Brustbeines dicht nebeneinanderliegen, so dass weder oben noch unten eine Area interpleurica existiert. Nach HAMERNIK und NUHN ist das letztere Verhalten sogar das normale, so dass bei gesunden Lungen vor dem Pericardium kein Raum existieren würde,

betrifft, so gibt HENLE an, dass dieselbe von der Mitte des Knorpels der VI. über den Knorpel der VII. Rippe längs der vorderen Enden der folgenden Rippenknochen bis zur Mitte der XII. Rippe zieht. Der hintere Teil derselben pflegt nahezu horizontal zu verlaufen. Nach PANSCH erstreckt sich diese Linie leicht abwärts gebogen vom Sternalende des VI. Rippenknorpels über die Knorpelknochengrenze der VII. Rippe hinweg bis zum Halse der XII. Rippe, also ähnlich wie dies in Fig. 31a und 31b angegeben ist.

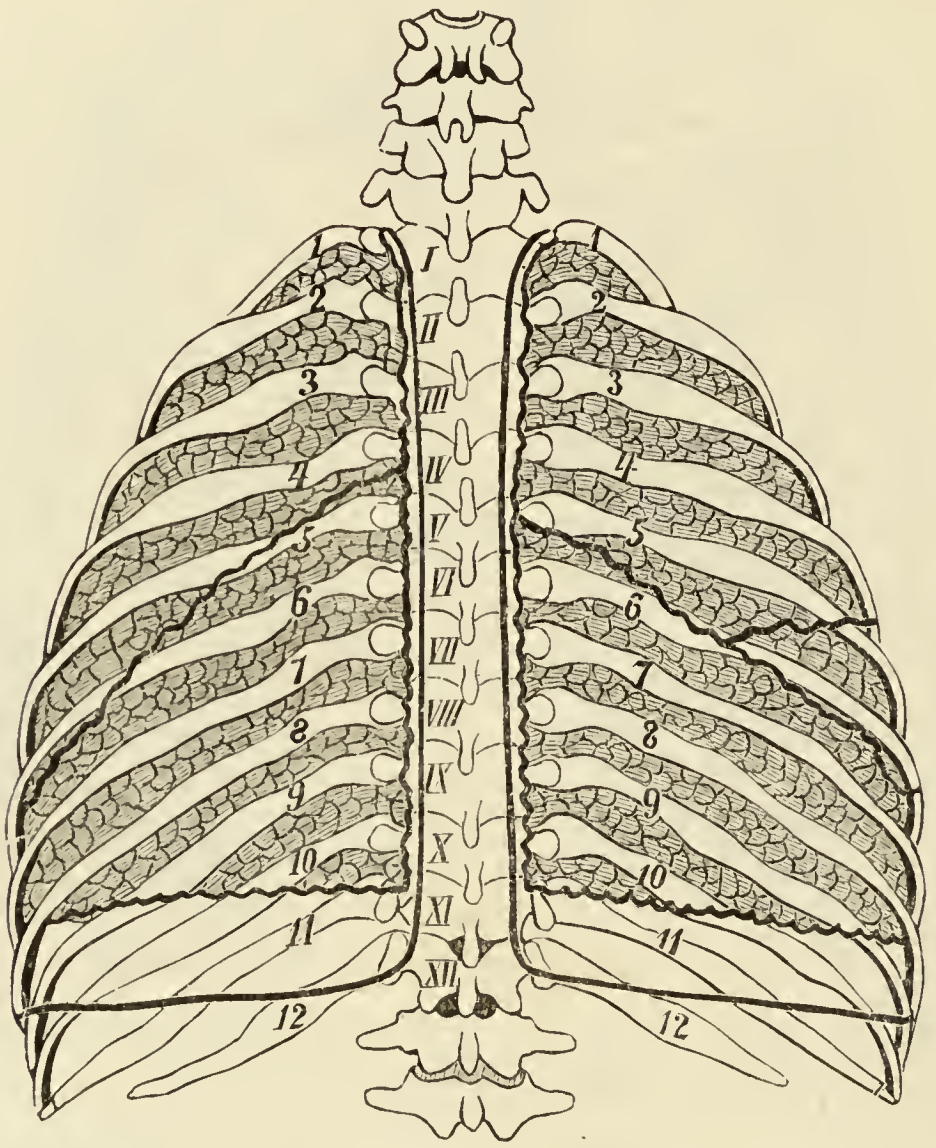

Fig. 31b.

Die Grenzen der beiden Lungen, ihrer Lappen und ihrer Pleurae von hinten betrachtet. Auf der rechten Seite ist noch ein Stück des Mittellappens sichtbar. Alles Übrige wie Fig. 31a.

Auch hier scheinen also individuelle Verschiedenheiten vorzukommen. Ausserdem ist die untere Pleuragrenze (ebenso wie das Zwerchfell) links stets etwas tiefer als rechts gelegen.

Die Lungengrenzen entsprechen oben an der Spitze, vorn am Sternum und hinten an der Wirbelsäule sowohl während der Exspiration wie während der Inspiration durchaus den soeben angegebenen Pleuragrenzen. Nur an der Incisura cardiaca pflegt der

an welchem die Paracentese des Herzbeutels ausführbar wäre. Wo die letztere mit Erfolg gemacht ist, soll es sich nach der Annahme dieser Autoren um kranke Lungen und Pleurae gehandelt haben.

Lungenrand nicht an die Pleuragrenze heranzureichen. Für die untere Lungengrenze an der Leiche (also im Zustande der Exspiration) wird ziemlich übereinstimmend eine fast gerade Linie angegeben, welche vorn rechts am Sternalansatze der VI. Rippe, links etwa in der Mitte des VI. Rippenknorpels beginnt und hinten an dem Ansatze der XI. Rippe — (oder was dasselbe sagen will) in der Höhe des X. Brustwirbeldornes endet, indem sie die X. Rippe unweit der Wirbelsäule schneidet. Auch diese Grenze ist links stets etwas tiefer als rechts gelegen. Beim Lebenden wird als untere Lungengrenze rechts nach den Resultaten der Percussion in der Parasternallinie die VI., in der Mammillarlinie der obere Rand der VII., in der Axillarlinie der untere Rand der VII., in der Scapularlinie die IX., zur Seite der Wirbelsäule die X. Rippe angegeben. Links ist die Grenze höchstens um eine Rippenbreite tiefer gelegen. Bei tiefer Inspiration kann jedoch der untere Lungenrand um mehrere Centimeter nach abwärts rücken.

Was endlich die Grenzen zwischen den einzelnen Lungenlappen anbetrifft, so ist zunächst auf der rechten Seite die Grenze zwischen dem Ober- und Mittellappen durch eine Linie gegeben, welche vom IV. Sternocostalgelenke ziemlich horizontal nach hinten läuft. Die Grenze zwischen dem rechten Mittel- und Unterlappen erstreckt sich von der Knorpelknochengrenze der VI. Rippe in ziemlich gerader Linie bis in die Nähe des V. Rippenköpfchengelenkes nach hinten. Auf der linken Seite entspricht die Grenze zwischen dem Ober- und Unterlappen ebenfalls im Wesentlichen der VI. Rippe; nur kann sie vorn nicht selten etwas unterhalb der letzteren beginnen, pflegt jedoch hinten meistens etwas oberhalb der V. Rippe zu endigen. Es muss also betont werden, dass sich der rechte Mittellappen nur mittels einer schmalen Spitze bis zur Rückenfläche des Thorax erstreckt (s. Fig. 31 b).

Aus dem Gesagten und aus Fig. 31 a und 31 b ist ersichtlich, dass die unteren Pleuragrenzen erheblich tiefer als die unteren Lungengrenzen gelegen sind, d. h. dass der unterste Teil des Pleurasackes jederseits einen Raum besitzt, welcher nur ganz ausnahmsweise im Zustande tiefster Inspiration von der Lunge aus gefüllt wird. Diese Räume hat man als *Sinus pleurae phrenicocostales* oder nach GERHARDT als Complementärräume bezeichnet.

Über die Lage der Organe im Cavum mediastinale kann hier nur Allgemeines gesagt werden und muss im Speziellen auf

die betreffenden Kapitel verwiesen werden. Im Cavum mediastinale ist unten das Herz mit dem Herzbeutel gelegen, über dessen Lageverhältnisse S. 283 und 291 sowie Fig. 31a nachzusehen ist. Es ist bereits erwähnt worden, dass für gewöhnlich die vordere Fläche des Herzbeutels von dem Sternum zum grössten Teile durch die vorderen Lungenränder nebst der entsprechenden Partie der Pleura abgedrängt ist und nur links hinter dem IV. bis VI. Rippenknorpel der Brustwand unmittelbar anliegt. Mit der letzteren ist sie durch lockeres Bindegewebe verbunden. Zwischen dem Pericard und der Pleura mediastinalis zieht vor der Lungenwurzel zu beiden Seiten des Herzens der N. phrenicus (s. S. 483) nach abwärts. Oben ist im Cavum mediastinale anterius dicht hinter dem Manubrium sterni die Thymusdrüse gelegen, welche allerdings in vorgerückterem Lebensalter nur noch rudimentär vorhanden ist. Hinter der Thymusdrüse befinden sich die grossen Gefässe des Herzens, die V. cava sup., Aorta und A. pulmonalis nebst ihren Ästen, über welche S. 350, 298 und 297 nachzusehen ist. Das Cavum mediastinale posterius enthält die Aorta descendens die V. azygos und hemiazygos, den Oesophagus nebst den beiden Nn. vagi, den Ductus thoracicus, im oberen Teile die Trachea nebst den Bronchien, endlich, wenn man will, den Grenzstrang des Sympathicus nebst den beiden Nn. splanchnici. Von diesen Organen ist die Aorta descendens (s. S. 298) links, die V. azygos (s. S. 355) rechts von der Wirbelsäule gelegen. Die Aorta und die V. azygos sind im oberen Teile der Brusthöhle durch den Oesophagus getrennt, welcher indessen in Begleitung der Nn. vagi (der linke mehr nach vorn, der rechte mehr nach hinten) etwa in Höhe des VIII. Brustwirbels vor der Aorta hinweg nach links hinüberzieht. Im unteren Abschnitte des Mediastinum post. ist links und hinten von der Aorta (dicht vor den Ursprüngen der Aa. intercostales sin.) noch die V. hemiazygos (s. S. 355) gelegen: dieselbe zieht indessen sehr bald (nämlich ebenfalls in die Höhe des VIII. Brustwirbels) hinter der Aorta und dem Ductus thoracicus nach rechts hinüber, um sich in die V. azygos zu ergiessen. Der Ductus thoracicus (s. S. 367) ist im unteren Teile des Thorax zwischen V. azygos und Aorta, ganz oben hinter dem Oesophagus ein wenig mehr nach links gelegen. Die Trachea (s. S. 525) ist ziemlich genau in der Medianlinie und vor dem Oesophagus gelegen, welcher sie indessen ein wenig nach links überragt. Der Grenzstrang des Sympathicus wird dicht vor den Rippenköpfchengelenken gefunden; vom ihm ziehen in der unteren Hälfte des Thorax der N. splanch-

nicus major und minor längs der Seitenflächen der Wirbelkörper nach unten und medianwärts, um dann zu einem gemeinsamen Strange vereinigt, das Zwerchfell zu passieren.

VI. Nebenorgane. Die Schild- und die Thymusdrüse.

Wenngleich die Schild- und die Thymusdrüse dem Atmungsprocesse gänzlich fernstehen, so pflegt man dieselben doch nicht allein wegen ihrer benachbarten Lage, sondern auch aus entwickelungsgeschichtlichen Gründen im Anschluss an die Atmungsorgane zu beschreiben.

a) Die Schilddrüse.

Die Schilddrüse, *Glandula thyreoidea*, ist ein gefässreiches drüsiges Organ, welches entwickelungsgeschichtlich ebenso wie die Atmungsorgane als ein Auswuchs aus dem Epithel der vorderen Pharynxwand entsteht. Dieser Auswuchs schnürt sich indessen sehr bald ab und wächst von vorn nach hinten bogenförmig um die Luftröhre herum. Zugleich werden an dem Organe eine Anzahl von Drüsenläppchen bemerkbar, welche völlig abgeschlossen sind und keinen Ausführungsgang besitzen, da die Continuität mit dem Schlunde (s. bei der Zunge) durch die eben erwähnte Abschnürung unterbrochen ist. Die physiologische Bedeutung der Schilddrüse ist dunkel; doch weiss man, dass nach der operativen Herausnahme derselben häufig Cachexien einzutreten pflegen. Die Form des Organs kann man mit einem abwärts convexen Halbmonde vergleichen, welcher in der Mitte mehr oder weniger tief eingeschnürt ist. Die eingeschnürte Stelle hat man als *Isthmus*, die beiden seitlichen Hälften als Lappen, *Lobi* s. Cornua, bezeichnet. Der Isthmus ist vor den obersten Trachealringen gelegen (s. S. 525), während sich die beiden Lappen bis an die Wirbelsäule nach hinten erstrecken, indem sie sich zwischen die Carotis comm. und die Seitenfläche der Trachea und des Kehlkopfes einschieben. Die spitzen Enden der Lappen pflegen meistens den oberen Rand des Schildknorpels nicht zu überragen. Vorn ist die Schilddrüse von den unteren Zungenbeinmuskeln (M. sterno- und M. omohyoideus, M. sternothyreoideus) bedeckt, welche in das tiefe Blatt der Fascia colli eingelagert sind. Von dem letzteren durch lockeres Binde- oder Fettgewebe geschieden, ist hierauf noch weiter vorn das oberflächliche Blatt der Fascia colli gelegen. Häufig löst sich von dem medialen Rande des M. hyothyreoideus ein kleines

Muskelfascikel ab und tritt als *M. suspensorius* s. *levator glandulae thyreoideae* zur Schilddrüse hin. Übrigens kann dieser kleine Muskel auch selbständig auftreten. Es ist schliesslich noch als wichtig zu betonen, dass die Schilddrüse besonders bei kleinen Kindern mit dem Ringknorpel und den obersten Trachealringen durch fascienähnliche Bindegewebsmassen *(Ligg. glandulae thyreoideae)* zusammenhängt, welche in ihre Bindegewebshülle übergehen und nebst der ganzen Schilddrüse vom Ringknorpel abgelöst werden müssen, wenn man den oberen Luftröhrenschnitt machen will.

Mannigfache Variationen in Bezug auf die Gestalt und Grösse des Organes sind indessen ausserordentlich häufig. Die oben erwähnte Einschnürung (der Isthmus) ist entweder gar nicht vorhanden oder trennt die beiden Schilddrüsenlappen völlig voneinander, so dass sie nur durch einen Bindegewebstrang miteinander zusammenhängen. Gar nicht selten (etwa bei jeder zwölften Leiche, nach GRUBER sogar unter 100 Fällen 40 mal) wächst der Isthmus oder einer der Lappen (häufiger der linke) nach oben in eine schmale Verlängerung, *Lobus* s. *Proc. pyramidalis* (Cornu medium), aus, welche sich bald neben, bald in der Medianlinie vor der Trachea und dem Kehlkopf sogar bis zum Zungenbein erstrecken und somit bei der oberen Tracheotomie unter das Messer kommen kann. Ist die Schilddrüse krankhaft vergrössert — ein Zustand, welchen man als Kropf, *Struma,* bezeichnet — so kann ihr Mittelstück bis vor den Ringknorpel nach aufwärts und bis hinter das Sternum nach abwärts reichen. Auch können sich abgeschnürte Stücke, sogen. *Glandulae thyreoideae accessoriae*, neben der Schilddrüse (insbesondere neben dem Proc. pyramidalis derselben) vorfinden.

In Bezug auf die microscopische Structur ist zu bemerken, dass die Bindegewebshülle der Drüse nur die verdichtete und mit elastischen Fasern durchsetzte Aussenschicht eines bindegewebigen Stroma bildet, welches durch eine Anzahl mehr lockerer Bindegewebszüge in verschiedene Lappen und Läppchen geteilt wird. In das Stroma der Läppchen *(Lobuli)* sind nun eine Anzahl von kugeligen, völlig abgeschlossenen Drüsenbläschen eingebettet, welche aus einer zarten homogenen Tunica propria bestehen, deren Innenfläche wiederum ein einschichtiges cubisches Epithel auskleidet. Die Höhle der Bläschen wird von einer hellen, stark eiweisshaltigen, in Essigsäure und Alkohol gerinnbaren Flüssigkeit eingenommen. In Folge einer Degeneration der Drüse ist diese Flüssigkeit beim Erwachsenen sehr häufig durch eine eigentümliche, gelbbräunlich

gefärbte, leicht brüchige Masse, die sogen. Colloidsubstanz, ersetzt, und es können alsdann auch die Epithelzellen ganz oder teilweise fehlen.

Die Blutgefässe der Drüse sind sehr zahlreich und gross, so dass bei einer Verletzung besonders dann gefährliche Blutungen eintreten können, wenn das Organ colloid entartet und somit von breiig weicher oder brüchiger Beschaffenheit ist. Die Arterien kommen von der *A. thyreoidea sup.* (aus der Carotis ext.), welche sich mehr an der Spitze und am oberen Rande des Organes verzweigt und von der *A. thyreoidea inf.* (aus der A. subclavia), welche sich am unteren Rande und der hinteren Fläche derselben verästelt. Nicht selten ist noch eine chirurgisch wichtige *A. thyreoidea ima* (s. S. 300) vorhanden. Diese Arterien, welche übrigens nach HYRTL in der Regel nicht miteinander anastomosieren, dringen zwischen die Drüsenläppchen und Drüsenbläschen ein und umspinnen schliesslich die letzteren mit engmaschigen Netzen. Die Venen communicieren vielfach untereinander und verlaufen teils isoliert, teils in Begleitung der vorhin genannten Arterien.

Die Lymphgefässe, welche hauptsächlich zwischen den Läppchen und an der Oberfläche des Organes gelegen sind, senken sich direkt in den Ductus thoracicus und lympathicus dexter ein.

Von Nerven ziehen lediglich einzelne sympathische Zweige mit den Blutgefässen in das Innere des Organes hinein.

b) Die Thymusdrüse.

Die Thymus- oder innere Brustdrüse, *Thymus* (beim Kalbe Milch oder Bries genannt), ist ein plattlängliches, übrigens sehr verschieden geformtes rötliches Organ, welches bei der Aussenbetrachtung aus einer Anzahl deutlich erkennbarer Lappen und Läppchen zusammengesetzt erscheint, die ihm das Aussehen einer Speicheldrüse geben. In den meisten Fällen ist sie der Länge nach in zwei gesonderte, nur durch Bindegewebe verbundene Seitenlappen geschieden. Die centrale Partie, *Tractus centralis,* eines jeden Seitenlappens ist durch eine weichere Substanz eingenommen, welche nach dem Anschneiden in Form einer milchigen Flüssigkeit hervorquillt. Dies hat zu der Annahme Veranlassung gegeben, dass die Thymus in ihrem Innern einen hohlen Gang besitze, welcher sich mittels kleiner Divertikel auch in die Läppchen fortsetzen und mit einem milchigen Safte erfüllt sein sollte. Indessen ist in Wirklichkeit weder eine solche centrale Höhle noch ein Ausführungsgang an dem Organe vorhanden. In voller Entwickelung existiert die Thymus nur im ersten Kindesalter und scheint sich hierauf bis zur Pubertät in ziemlich der gleichen Grösse zu erhalten. Von dieser Zeit an tritt ein scheinbarer Schwund des Organes ein, welcher indessen nur darauf beruht, dass die Drüsensubstanz allmählich von Fettzellen durchsetzt wird; in diesem teil-

weise fettig metamorphosierten Zustande findet sie sich stets noch im späteren Lebensalter vor (WALDEYER). Ihre physiologische Bedeutung ist gänzlich dunkel. In Bezug auf ihre Entwickelung muss erwähnt werden, dass die Thymusdrüse nach KOELLIKER ursprünglich ein epitheliales Organ ist, dessen erste Anlage aus dem Epithel der zweiten Kiemenspalte hervorwuchert. Dieses dickwandige, mit einem spaltförmigen Hohlraum versehene Epithelialorgan soll dann erst später, indem allmählich Gefässe und Bindesubstanz in seine dicken Wandungen hineinwachsen und die Epithelzellen verdrängen, den mehr lymphdrüsenähnlichen Charakter der fertigen Thymus annehmen. Was die Lage der gut entwickelten Drüse betrifft, so erstreckt sich dieselbe vor der Trachea von der Schilddrüse an bis in das Mediastinum ant. hinab, wo sie vor den grösseren Herzgefässen und dem Herzbeutel entweder dicht hinter dem Sternum (s. d. Anm. S. 537) oder dicht hinter den vorderen Lungen- und Pleurarändern gelegen ist. Sie kann bis zum Zwerchfell hinabreichen.

In Bezug auf ihre microscopische Structur ist zu bemerken, dass das lockere Bindegewebe, in welches die Thymus eingelagert ist, und welches sich an ihrer Oberfläche zu einer Art von Involucrum verdichtet, in die eigentliche Drüsensubstanz eindringt und dieselbe mehr oder weniger vollständig in eine grosse Anzahl von Lappen und Läppchen *(Lobuli)* teilt, von denen schliesslich ein jedes wiederum aus kleinen follikelähnlichen Körnern zusammengesetzt ist. Ein jeder Thymusfollikel — wie man ihn wohl nennen kann — unterscheidet sich microscopisch in nichts von den gewöhnlichen Lymphfollikeln, d. h. er besteht aus einem Reticulum von sternförmigen, anastomosierenden Zellen, in dessen Maschen runde Lymphkörperchen (Leukocyten) eingelagert sind. Die periphere Zone (Rinde) eines Follikels ist dunkel, reich an Lymphzellen, das Centrum (Mark) hell, arm an Lymphzellen. Der milchige Saft, welcher aus der angeschnittenen Thymus hervorquillt, besteht aus solchen Zellen und ihren durch Zerfall freigewordenen Kernen. Ausserdem finden sich in der Substanz der Thymusfollikel bald vereinzelt, bald in Reihen, bald in Form concentrisch (zwiebelschalenartig) geschichteter Kugeln (sogen. Perlkugeln oder Virchow-Hassal'scher Körperchen) eigentümliche epithelähnliche Zellen vor. Wenngleich über die Bedeutung der letzteren bisher nichts sicheres feststeht, so wird man wohl nicht fehlgehen, wenn man sie für Überreste der von KOELLIKER angenommenen ursprünglichen Epithelanlage ansieht.

Die Blutgefässe der Thymusdrüse stammen von den *Aa.* und *Vv. thymicae* (aus der Mamm. int. oder seltener aus der Thyreoidea inf.) und haben eine derartige Verteilung, dass die grösseren Stämme sich zuerst zwischen den Läppchen verbreiten und dann in die Mitte der Läppchen und Follikel eindringen, in denen sie sich schliesslich zu Capillaren auflösen.

Über die Lymphgefässe ist wenig mehr bekannt, als dass sie in dem Bindegewebe zwischen den Läppchen nachgewiesen worden sind.

Die Nerven sind sympathisch und begleiten in geringer Zahl die Blutgefässe.

B. Verdauungsorgane.

I. Die Mundhöhle mit den Zähnen und Speicheldrüsen.

Die Mundhöhle, *Cavum oris,* bildet den Anfang des sogen. Verdauungskanales und kann in drei Abschnitte eingeteilt werden: 1) den Vorhof, *Vestibulum oris;* 2) die eigentliche Mundhöhle im engeren Sinne, das *Cavum oris proprium;* 3) die Rachenenge, *Isthmus faucium,* welche bereits den Übergang von der Mundhöhle zu dem Schlunde bildet.

1. Das Vestibulum oris nebst den Zähnen.

Der Eingang zu dem *Vestibulum oris* ist die Mundspalte *Rima oris,* welche von den beiden Lippen, dem *Labium superius* und dem *Labium inferius,* begrenzt wird. Die beiden Seitenenden der Mundspalte sind die Mundwinkel, *Anguli oris,* an denen die Ober- und die Unterlippe durch die *Commissura labiorum dextra* und *sinistra* in Verbindung stehen. Aussen zeigt die Oberlippe die vom Septum narium nach abwärts laufende Unternasenrinne, *Philtrum,* zu deren beiden Seiten sich beim männlichen Geschlechte der Schnurrbart, *Mystax,* befindet. Lateral wird die Oberlippe begrenzt durch zwei schräge Furchen, den *Sulcus nasolabialis,* welcher sich jederseits vom Nasenflügel bis in die Nähe des Mundwinkels erstreckt. Die Unterlippe wird an ihrer Aussenfläche von der rundlichen Prominenz des Kinnes durch eine quere Furche, den *Sulcus mentolabialis,* geschieden. Kinn und Unterlippe sind beim männlichen Geschlechte mit dem Kinnbart, *Pappus,* versehen, welcher am stärksten an und unter dem Kinne auftritt. Die Lippen bestehen an ihrer Aussenfläche aus der äusseren Haut, an ihrer Innenfläche aus der Schleimhaut der Mundhöhle: zwischen beiden

ist die Musculatur des M. sphincter oris gelegen. Die Übergangstelle der Haut in die Schleimhaut wird als Lippenrot bezeichnet: ihre Farbe rührt von den hier besonders stark entwickelten und mit besonders reichen Blutgefässnetzen versehenen Papillen her. Auch durch zahlreiche Nerven, welche in den Papillen zum Teil als Krause'sche Endkolben endigen, ist das Lippenrot ausgezeichnet, womit auch die Tatsache zusammenhängt, dass hier das Tast- und das Schmerzgefühl sehr entwickelt sind. An der Innenfläche der Lippen kann man unter der Schleimhaut kleine hügelige Prominenzen, die verästelten tubulösen Lippendrüsen, *Glandulae labiales*, durchfühlen. Mit dem Zahnfleisch, *Gingiva*, sind die Ober- und Unterlippe durch je eine mediale Schleimhautfalte, das *Frenulum labii sup.* und *inf.*, verbunden. Abgesehen von den Lippen wird die vordere Wand des Vestibulum noch von den Wangen, *Buccae* s. Malae, gebildet, an deren Innenfläche ebenfalls eine Anzahl von verästelten tubulösen Schleimdrüsen, die *Glandulae buccales*, ausmünden. Die Drüsenkörper der grösseren Glandulae buccales drängen sich zwischen den Fasern des M. buccinator nach aussen durch, während die kleineren dicht unter der Mundschleimhaut liegen. Ihre Ausführungsgänge münden in die Mundhöhle. Die hintere Wand des Vestibulum besteht aus den Zähnen und den Procc. alveolares des Unterkiefers und des Oberkiefers, welche überall von Zahnfleisch überzogen sind, wo sich kleine Alveolen befinden.

Die hintere Grenze des Vestibulum wird dicht hinter den letzten Backzähnen jederseits durch eine, besonders bei geöffnetem Munde, deutlich fühlbare Falte, die *Plica pterygomandibularis*, gebildet, welche durch das bereits beim Unterkiefer erwähnte gleichnamige Band hervorgerufen wird.

Die Arterien der Lippen sind die *Aa. labiales* s. coronariae labii *sup.* et. *inf.* (aus der Maxill. ext.). Die gleichnamigen Venen ergiessen sich in die *Vena facialis anterior*. Die sensiblen Nerven der Oberlippe stammen vom *N. infraorbitalis* (aus d. Ram. II. d. Trig.), die der Unterlippe vom *N. mentalis* (aus d. Ram. alveol. inf. vom Ram. III. d. Trig.). Die motorischen Nerven liefert der *Nervus facialis*. Die Lymphgefässe gehen zu den *Glandulae lymphaticae submaxillares*.

Die Wangenarterien stammen aus den *Rami buccales* der Max. ext., aus der *A. transversa faciei* (von der A. temp. superf.) und aus der *A. buccinatoria*, sowie der *A. infraorbitalis* (beide von der Maxill. int.). Die gleichnamigen Venen gehen zum Teil in die *Vena facialis anterior*, zum Teil in den *Plexus venosus pterygoideus*. Die sensiblen Nerven stammen vom *N. infraorbitalis* (aus dem Ram. II. d. Trig.) und vom *N. buccinatorius* (aus dem Ram. III. d. Trig.); die motorischen vom *N. facialis*. Die Lymphgefässe gehen zu den *Glandulae submaxillares* und *faciales profundae*.

Die Zähne.

Die Zähne, *Dentes*, sind harte, in den Alveolen des Ober- und Unterkiefers festsitzende Organe, welche die Aufgabe haben, die Speisen zu ergreifen, zu zerreissen, zu zerkleinern und zu zermalmen. Sie sind in zwei bogenförmigen Reihen *(Arcus dentalis sup. et. inf.)* angeordnet, deren Krümmung indessen nicht die gleiche ist, da die Vorderzähne des Unterkiefers beim Kieferschlusse hinter diejenigen des Oberkiefers zurücktreten. An jedem Zahne kann man: 1) die in der Alveole steckende Zahnwurzel, *Radix dentis*, 2) den vom Zahnfleisch bekleideten, leicht eingeschnürten Zahnhals, *Collum dentis*, und 3) die frei in die Mundhöhle hinausragende Zahnkrone, *Corona dentis*, unterscheiden. An der Krone unterscheidet man eine Endfläche oder Kaufläche, *Facies masticatoria*, welche zum Ergreifen und Zerkleinern der Speisen benutzt wird, eine Aussenfläche, *Facies labialis* resp. *buccalis*, eine Innenfläche, *Facies lingualis*, und die Seitenflächen, *Facies contactus*, wo sich die benachbarten Zähne eines Kiefers berühren. Die an der Krone befindlichen einzelnen Zacken hat man als *Tubercula dentis* bezeichnet. Jeder Zahn besitzt ferner eine seiner Längsachse entsprechende längliche Zahnhöhle, *Cavum dentis*, welche von einer rötlichen Masse, der Zahnpulpa, *Pulpa dentis*, ausgefüllt ist und die Gefässe und Nerven des Zahnes enthält. Die letzteren dringen durch ein kleines Loch an der Spitze der Wurzel, *Foramen apicis dentis*, in einen Kanal, *Canalis radicis dentis*, und so in die Zahnhöhle hinein.

Hinsichtlich ihrer Form lassen sich die Zähne einer jeden Kieferhälfte in vier Arten einteilen, nämlich: 1) die beiden am meisten medial gelegenen Schneidezähne, *Dentes incisivi* s. Incisores, von denen somit jede Kieferhälfte einen medialen und einen lateralen besitzt; 2) den Eck- oder Hundszahn, *Dens caninus*, welcher sich lateral an die Incisoren anschliesst; 3) noch weiter nach hinten die beiden kleinen Backzähne, *Dentes praemolares* s. bicuspidati (auch Dentes molares minores s. buccales genannt); 4) am Ende einer jeden Zahnreihe die drei grossen Backzähne, *Dentes molares* s. multicuspidati (auch als Dentes molares majores bezeichnet). Da jede Kieferhälfte somit 8 Zähne enthält, muss das vollständige Gebiss des Erwachsenen aus 32 Zähnen bestehen, deren Stellung sich durch folgendes Schema (die sog. Zahnformeln) wiedergeben lässt:

$$\frac{3.\ 2.\ 1.\ 2.\ |\ 2.\ 1.\ 2.\ 3.}{3.\ 2.\ 1.\ 2.\ |\ 2.\ 1.\ 2.\ 3.}$$

Diese vier Arten von Zähnen sind nun durch verschiedene Merkmale voneinander unterschieden.

Die Schneidezähne besitzen eine meisselförmige Krone, welche eine convexe vordere (labiale) Fläche, eine concave, mit leichten Längsrinnen versehene hintere (linguale) Fläche und zwei dreiseitige, ziemlich ebene Seitenflächen zeigt. Die Grenze zwischen der Krone und dem Zahnhalse ist durch eine vordere und eine hintere Bogenlinie gegeben, welche an den Seitenflächen unter einem nach der Wurzel offenen, nahezu rechten Winkel zusammenstossen. Dicht neben dieser Grenze zeigt die hintere Kronenfläche die Schmelzleiste, *Cingulum*, d. h. einen kleinen hufeisenförmigen Wall, dessen Convexität gegen den Zahnhals gekehrt ist. Die vordere und die hintere Fläche der Krone stossen an dem freien Ende in einer Kante zusammen, welche man als Schneide bezeichnet. Die Schneide bildet jedoch nur bei abgenutzten Zähnen eine gradlinige, transversale Kante, während sie bei eben hervorgebrochenen Schneidezähnen aus drei Zacken besteht, von denen die mittelste etwas stärker hervorragt. Die Wurzel der Schneidezähne ist etwa doppelt so lang als die Krone, an den Seiten etwas comprimiert und mit einer schwach ausgeprägten Längsrinne versehen. Die Schneidezähne des Oberkiefers sind stärker als die des Unterkiefers, und zwar sind am grössten die oberen medialen Schneidezähne, dann folgen die oberen lateralen, dann die unteren lateralen und endlich die unteren medialen. Die beiden Schneidezähne einer jeden Kieferhälfte unterscheiden sich voneinander dadurch, dass der laterale an den beiden Enden der Schneide abgerundete Winkel besitzt, während der mediale einen abgerundeten lateralen und einen fast rechten medialen Winkel zeigt.

Die Eckzähne besitzen eine Krone, welche die der Schneidezähne an Dicke übertrifft, in Bezug auf die Flächen aber sich ganz analog verhält. Nur darin weichen die Eckzähne von den Schneidezähnen ab, dass ihre vordere und hintere Fläche sich an dem freien Ende der Krone zu einer Kante vereinigen, welche winkelig geknickt ist. Die Eckzähne haben also ein pfriemenförmiges Aussehen. Die Wurzel der Eckzähne ist ebenfalls seitlich comprimiert und mit einer seitlichen Längsrinne versehen, ist jedoch mindestens dreimal so lang als die Krone. Am Oberkiefer reicht sie sogar bis nahe an die Augenhöhle heran, weshalb man die oberen Eckzähne auch als Augenzähne bezeichnet.

Die Praemolarzähne besitzen eine Krone, welche durch eine horizontal um den Zahn verlaufende Linie vom Halse des

letzteren abgegrenzt wird. Diese Krone zeigt eine elliptische Kaufläche, welche durch eine meistens sagittal verlaufende Furche in eine grössere, laterale (buccale), und eine kleinere mediale (linguale) Zacke geteilt ist. Die Wurzel ist von vorn nach hinten comprimiert und stets mit einer deutlichen Längsrinne versehen. Nicht selten läuft ihre Spitze in zwei oder sogar drei kleine Zacken aus.

Die Molarzähne besitzen eine Krone, welche vom Zahnhalse wiederum durch eine horizontale Bogenlinie abgegrenzt ist. Die Krone zeigt eine runde Kaufläche, welche in den regelmässigsten Fällen durch eine sagittale und eine transversale Furche in vier Zacken geteilt ist. Sehr häufig finden sich jedoch Abweichungen von diesem Verhalten vor, indem entweder die Furchen bald mehr bogenförmig, bald mehr H-förmig aussehen oder durch eine Nebenfurche eine fünfte Zacke abgegrenzt wird. Diese fünfte Zacke scheint an den ersten Molarzähnen beider Kiefer besonders oft vorzukommen. Die Wurzel läuft normaler Weise gewöhnlich in zwei oder mehr Spitzen aus, welche den Zacken der Kaufläche entsprechen.

Was die microscopische Structur der Zähne betrifft, so sind dieselben (abgesehen von der Zahnpulpa) aus drei Arten von Geweben, nämlich aus dem Dentin, dem Schmelz und dem Cement zusammengesetzt. Das Dentin findet sich an der Innenfläche der Zahnhöhle vor und begrenzt die letztere vollständig. An der Aussenfläche des Zahnes ist die Krone von dem Schmelz, die Wurzel dagegen von dem Cement überzogen. Ausserdem findet sich zwischen der Wurzel und der Alveole eines jeden Zahnes als einfache Bindegewebslage das Zahnperiost, *Periosteum alveolare* s. Periodontium, vor, welches am Alveolarrande allmählich in das derbe Bindegewebe des Zahnfleisches übergeht.

Das Dentin oder die *Substantia eburnea* hat im frischen Zustande ein gelbliches, im getrockneten ein weissatlasglänzendes Aussehen und besteht aus einer homogenen Grundsubstanz, in welche ausserordentlich feine Fäserchen, die v. Ebner'schen Dentinfibrillen, eingelagert sind. Die Dentinfibrillen sind leimgebend und unverkalkt, während in der zwischen ihnen gelegenen (interfibrillären) Grundsubstanz sich Kalksalze abgelagert finden.[1]) Das Dentin wird ferner von den sogen. Dentinkanälchen, *Ca-*

---

[1]) Nach KOELLIKER sind auch die Dentinfibrillen und Knochenfibrillen verkalkt.

naliculi dentales, durchzogen, welche sich in leicht schraubenförmigen Windungen[1]) bis in die Nähe des Schmelzes und Cementes erstrecken, wo sie entweder aufhören oder sich noch ein Stück in die letzteren beiden Substanzen fortsetzen können. Nach KOELLIKER und E. NEUMANN besteht die Wand der Dentinkanälchen aus einer besonderen Schicht der Grundsubstanz, der Zahnscheide, welche isolierbar ist und sich gegen Säuren sehr widerstandfähig zeigt. Endlich zeigt das Dentin in der dem Cement und Schmelz angrenzenden Schicht die sogen. Interglobularräume, *Spatia interglobularia,* d. h. von Kugelabschnitten (den sog. Zahnbeinkugeln) begrenzte kleine Inseln von Grundsubstanz, welche unverkalkt sein sollen, und über deren Bedeutung man zur Zeit noch nichts Sicheres weiss. Diese Interglobularräume sind an der Grenze zwischen dem Dentin und dem Cement so klein, dass sie an luftgefüllten Zahnschliffen den Eindruck von Körnern machen, weswegen KOELLIKER die ihnen entsprechende Schicht auch als Körnerschicht bezeichnet hat; an der Grenze von Schmelz und Dentin sind sie bedeutend grösser und in einiger Entfernung von dieser Grenze im Dentin gelegen.

Der Schmelz, *Substantia adamantina* s. vitrea, ist von bläulich weisser Farbe und so hart, dass er beim Anschlagen mit dem Stahl Funken gibt. Microscopisch betrachtet zeigt sich derselbe zusammengesetzt aus einer Anzahl von meistens fünf- oder sechskantigen, mehr oder weniger deutlich quergestreiften Prismen, den Schmelzfasern oder Schmelzprismen, *Prismata* (Fibrae) *adamantina,* welche ähnlich wie die Dentinkanälchen in leichten Biegungen verlaufen und der Oberfläche des Dentins ziemlich senkrecht aufsitzen. An frisch hervorgebrochenen, noch nicht abgenutzten Zähnen ist ausserdem die Aussenfläche des Schmelzes von dem Nasmyth'schen Schmelzoberhäutchen *(Cuticula dentis)* überzogen, d. h. von einer verhornten homogenen Haut, welche eine so grosse Widerstandfähigkeit gegen Säuren und Alkalien besitzt, dass sie sich selbst beim Kochen in den letzteren nur wenig verändert.

Das Cement oder der Zahnkitt, *Substantia ossea* s. osteoidea, besteht aus gewöhnlichem, jedoch beim Menschen gefässlosem Knochengewebe, d. h. aus sternförmigen Knochenkörperchen und einer kalkhaltigen Grundsubstanz, in welche leimgebende, unver-

---

[1]) Die gleichzeitigen Krümmungen erscheinen optisch als parallele Linien, Schreger'sche Linien.

kalkte Fasern, die v. Ebner'schen Knochenfibrillen, eingelagert sind (s. d. Anm. auf vor. Seite).

Die Zahnpulpa oder der Zahnkeim, *Pulpa dentis*, endlich ist die weiche rötliche Masse, welche die Zahnhöhle ausfüllt. Ihre äusserste, dem Dentin angrenzende Schicht besteht aus den sogen. Dentinzellen, d. h. epithelähnlichen grossen Zellen, von denen jede einzelne einen langen Fortsatz in das zunächst gelegene Dentinkanälchen hineinschickt. Diese protoplasmatischen Fortsätze der Dentinzellen hat man früher auch als Zahn- oder Dentinfasern bezeichnet, eine Bezeichnung, welche man jedoch jetzt am besten fallen lässt, seitdem durch v. EBNER im Dentin eine andere Art von Fasern, nämlich die leimgebenden Dentinfibrillen, entdeckt worden sind. Die Entwickelungsgeschichte lehrt, dass das Dentin als ein Ausscheidungsprodukt der Dentinzellen zu betrachten ist, weswegen WALDEYER die letzteren auch als Odontoblasten bezeichnet. Abgesehen von den Dentinzellen besteht die Pulpa aus einem undeutlich faserigen Bindegewebe, welches gar keine elastischen Elemente, wohl aber zahlreiche runde und nur wenig sternförmige Zellen besitzt, so dass es fast völlig den Charakter des embryonalen Bindegewebes zeigt. Gefässe und Nerven sind in der Pulpa in ziemlich grosser Zahl vorhanden; die letzteren sind zunächst markhaltig und bilden Geflechte, von denen alsdann feine marklose Fasern bis in die Schicht der Dentinzellen hineinzuragen scheinen.

Die erste Anlage der Zähne besteht in einer aus Epithelzellen zusammengesetzten Leiste, der sogen. Schmelzleiste, welche von dem Epithelüberzuge des Proc. alveolaris in das Kiefergewebe hineinwuchert. Von dieser Leiste wachsen alsdann, der Zahl der späteren Zähne entsprechend, zapfenartige Epithelsprossen in die Tiefe, welche sich weiterhin von dem Mundepithel allmählich abzuschnüren beginnen. Eine jede solche Sprosse wird als Schmelzkeim oder Schmelzorgan, die dünnere Abschnürungstelle als der Hals des Schmelzorganes bezeichnet. Nach seiner völligen Abschnürung und Trennung von dem Mundepithel besitzt das Schmelzorgan die Gestalt einer dickwandigen Kappe oder Haube, welche somit ganz aus Epithelzellen zusammengesetzt ist. An der concaven (inneren) Fläche der Kappe bildet das Epithel des Schmelzorganes eine continuierliche Schicht von cylindrischen Zellen, die *Membrana adamantina*, an der convexen (äusseren) eine solche von pflasterförmigen Zellen. Zwischen diesen beiden Schichten findet sich noch eine eigentümliche, anscheinend gallertartige Masse,

die sogen. Schmelzpulpa vor, welche indessen aus sternförmigen, anastomosierenden Epithelzellen und einer homogenen Intercellularsubstanz besteht. Den von der Kappe bedeckten Teil des Kiefergewebes hat man als Zahnpapille bezeichnet. Um das Schmelzorgan und die Papille differenziert sich nun weiterhin als bindegewebige Schicht das Zahnsäckchen, indem es die beiden eben genannten Teile (abgesehen von den an der späteren Wurzel aus- und eintretenden Gefässen und Nerven) continuierlich einhüllt. Im weiteren Verlaufe der Entwickelung wandelt sich die Peripherie der Zahnpapille in das Dentin um, während der centrale Rest der letzteren weich bleibt und zur Pulpa dentis wird. Das kappenförmige Schmelzorgan wird späterhin zum Schmelz, indem die Zellen der Membrana adamantina sich in die Schmelzprismen verwandeln und verkalken, während der Rest des Schmelzorganes gänzlich zu schwinden scheint. Die Cuticula dentis muss jedoch nach v. BRUNN als eine von dem Schmelzepithel gelieferte Bildung betrachtet werden. Von dem Zahnsäckchen wandelt sich derjenige Teil, welcher der späteren Zahnwurzel entspricht, in das Cement um. Der dem Schmelzorgane anliegende Teil des Zahnsäckchens scheint dagegen allmählich von dem wachsenden Zahne durchbrochen und zerstört zu werden. Zuerst werden die Keime der Milchzähne in Gestalt der sogen. primitiven Schmelzorgane angelegt. Von dem Halse eines jeden primitiven Schmelzorganes wächst alsdann nach einer Seite ein neuer Fortsatz aus, welcher die erste Anlage des bleibenden Zahnes darstellt und zum sog. secundären Schmelzorgan wird.

Die Entwickelung der Milchzähne beginnt schon sehr früh, nämlich in dem fünften Monate des Fötallebens: doch bleiben die Zahnanlagen zunächst in dem Kiefergewebe verborgen, so dass der Mensch in der Regel zahnlos geboren wird. Erst sechs Monate nach der Geburt pflegt der Durchbruch der Zähne zu beginnen, und zwar kommen zuerst die medialen, dann die lateralen Schneidezähne, hierauf (mit Umgehung der Eckzähne) die ersten Praemolarzähne, dann erst die Eckzähne und endlich die zweiten Praemolarzähne heraus. In dieser Reihenfolge treten die Zähne sowohl am Oberkiefer wie am Unterkiefer hervor; nur pflegt jede einzelne Art am Unterkiefer etwas früher als am Oberkiefer zum Vorschein zu kommen. Mit dem Ende des zweiten Lebensjahres ist der Durchbruch der soeben aufgezählten Zähne vollendet. Das Gebiss des Kindes besteht also zu dieser Zeit aus 20 Zähnen, deren Stellung folgendes Schema

$$\frac{2.\ 1.\ 2.\ |\ 2.\ 1.\ 2.}{2.\ 1.\ 2.\ |\ 2.\ 1.\ 2.}$$

wiedergibt, und welche man als Milchzähne, *Dentes decidui* (lactei s. caduci), bezeichnet. Wie man sieht, fehlen dem Milchgebisse sämtliche Molarzähne. Dafür gleichen die beiden hintersten (praemolaren) Milchzähne an jeder Kieferhälfte durchaus den Molarzähnen des Erwachsenen. Die übrigen Zähne des Milchgebisses sind in Bezug auf ihre Form von den bleibenden Zähnen des Erwachsenen nicht verschieden.

Das Hervorbrechen der bleibenden Zähne, *Dentes permanentes*, geht in derselben Reihenfolge vor sich, wie das der Milchzähne, d. h. es treten zuerst die medialen, dann die lateralen Schneidezähne, hierauf die ersten Praemolares, dann die Eckzähne und endlich die zweiten Praemolares hervor, nachdem sie durch ihr Wachstum die entsprechenden Zähne des Milchgebisses gelockert, verdrängt und zum Ausfallen gebracht haben. Der Ersatz der 20 Milchzähne durch die bleibenden Zähne beginnt ungefähr mit dem sechsten Lebensjahre und ist meistens mit dem zwölften beendet. Doch geht dem Hervorbrechen sämtlicher bleibenden Zähne das der ersten Molarzähne voraus, welche im vierten oder fünften Lebensjahre hervorzutreten pflegen. Die ersten Molarzähne beider Kiefer sind somit die ältesten am Gebiss des Erwachsenen. Da sie demgemäss am längsten der Abnutzung ausgesetzt sind und somit auch am frühesten schadhaft zu werden pflegen, hat sie der Volksmund als Stockzähne bezeichnet. Die zweiten bleibenden Molarzähne kommen dagegen viel später, nämlich zwischen dem vierzehnten bis sechzehnten Lebensjahre, die dritten bleibenden Molarzähne erst zwischen dem sechzehnten bis fünfunddreissigten Lebensjahre zum Durchbruch. Bei den letzteren pflegt dieser Prozess nicht selten unter lebhafter Entzündung des Zahnfleisches und grossen Schmerzen vor sich zu gehen. Da die dritten Molarzähne erst so spät hervorbrechen, hat man dieselben auch als Weisheitszähne, *Dentes serotini* (s. sapientiae), bezeichnet. Im späteren Alter pflegen bekanntlich auch die sogen. bleibenden Zähne auszufallen. Dem Ausfallen derselben soll meistens eine Verknöcherung der Pulpa vorhergehen. Übrigens sind einzelne Fälle von einem sogen. zweiten Zahnwechsel in hohem Alter, einer *Dentitio tertia*, beschrieben. Indessen erscheint es zweifelhaft, ob diese spät hervorbrechenden Zähne nicht bei einer früheren Dentition im Kiefer stecken geblieben und erst dann zur Entwickelung gelangt sind, wenn die übrigen Zähne ausgefallen waren.

Die Zähne des Oberkiefers werden versorgt von den *Rami dentales* der *Aa.*, *Vv.* und *Nn. alveolares superiores* (aus der A., V. und dem N. infraorbitalis); die Zähne des Unterkiefers durch die *Rami dentales* der *A.*, *V.* und des *N. alveolaris inferior.*

Lymphgefässe der Zähne sind nicht bekannt.

2. Das Cavum oris nebst der Zunge und den Speicheldrüsen.

Die eigentliche Mundhöhle, das *Cavum oris proprium* im engeren Sinne, wird vorn und seitlich durch die Procc. alveolares der beiden Kiefer und durch die in denselben steckenden Zähne begrenzt. Ihr Boden wird hauptsächlich vom M. mylohyoideus *(Diaphragma oris)* gebildet, welcher an seiner oberen Fläche von der Mundschleimhaut überzogen ist. Doch sind die Glandulae sublinguales zwischen den Muskel und die Mundschleimhaut eingelagert. Diese Drüsen heben die Schleimhaut am Boden der Mundhöhle dicht neben dem Frenulum linguae (s. u.) in Gestalt von zwei länglichen, nach vorn convergierenden Wülsten, den *Plicae* s. Cristae *sublinguales*, empor; letztere enden vorn mit zwei rundlichen Höckern, *Caruncula e sublinguales* s. salivales, welche in der Mitte eine Öffnung, den Ausführungsgang der Glandula submaxillaris und sublingualis, zeigen. Die obere Wand der Mundhöhle wird vorn durch den harten Gaumen, *Palatum durum*, hinten durch den weichen Gaumen oder das Gaumensegel, *Palatum molle* s. Velum palatinum, gebildet, von dessen hinterem Rande in der Mitte ein stumpf kegelförmiger Vorsprung, das Zäpfchen, *Uvula*, herabhängt. Am vorderen Abschnitte der unteren Fläche des harten Gaumens dicht hinter den Schneidezähnen finden sich nicht selten mehrere quere Erhabenheiten, die Gaumenleisten, *Plicae palatinae transversae*, vor. Auch kann entsprechend der unteren Öffnung des Canalis incisivus ein kleiner Schleimhautzapfen, die *Papilla incisiva*, nach abwärts hängen. Statt der hintern Wand findet sich eine grosse Öffnung vor, welche in den Isthmus faucium führt.

a. Die Zunge.

Am Boden der Mundhöhle erhebt sich ferner die Zunge, *Lingua*, an welcher man einen nach hinten gelegenen Teil, die Zungenwurzel, *Radix linguae*, den mittleren Abschnitt, *Corpus linguae*, und das nach vorn gelegene freie Ende, die Zungenspitze, *Apex linguae*, ferner eine obere Fläche, den Zungenrücken, *Dorsum linguae*, und eine untere Fläche, *Facies inferior*, sowie die beiden Seitenränder, *Margines laterales*, von einander unter-

scheidet. In der Medianlinie ist die untere Fläche mit dem Boden der Mundhöhle durch einen hauptsächlich aus dem M. genioglossus bestehenden und mit Schleimhaut überzogenen Stiel, das Zungenbändchen, *Frenulum linguae*, verbunden. Im Übrigen ist die untere Fläche ziemlich glatt — abgesehen von zwei schmalen, nach vorn convergierenden und von einem Venenast begleiteten Schleimhautfalten, welche man als *Plicae* s. Cristae *fimbriatae* bezeichnet hat. Dieselben sind beim Neugeborenen am besten entwickelt und stellen ein Rudiment der bei manchen Tieren stark entwickelten Unterzunge dar. Am Zungenrücken kann man mit blossem Auge sehr deutlich einen vorderen, mehr rauhen und einen hinteren, mehr glatten Abschnitt erkennen. Beide sind jederseits geschieden durch eine Linie, *Sulcus terminalis*, welche beide am Foramen caecum in einem stumpfen Winkel zusammenstossen. Die Rauhigkeiten des vorderen Teiles werden zum grössten Teile durch faden- oder zottenförmige Fortsätze, die *Papillae filiformes*, gebildet, deren Spitzen vielfach in eine Anzahl kleinerer Zotten auslaufen und somit wie zerklüftet aussehen. Die Form derselben ist entweder mehr walzenförmig oder mehr zugespitzt, so dass man cylindrische und conische Papillae filiformes *(Papillae conicae)* unterscheiden kann. Zwischen den Papp. filiformes sind zerstreut in geringer Anzahl mehr rundliche, pilz- oder keulenförmige Prominenzen, die *Papillae fungiformes* s. clavatae und *lenticulares*, gelegen. Die Grenze zwischen dem vorderen rauhen und dem hinteren glatten Abschnitte des Zungenrückens wird durch die *Papillae vallatae* s. circumvallatae gebildet, d. h. durch 8—15 grössere, rundliche Hervorragungen, deren jede von einem ringförmigen Wall umgeben ist. Dieser Wall ist durch eine ebenfalls ringförmige Vertiefung (den sogen. Wallgraben) von der eigentlichen Papille getrennt. Sämtliche Papillae vallatae sind in der Form eines V angeordnet, dessen Spitze nach hinten gerichtet ist. An dieser Spitze oder dicht hinter derselben ist ziemlich konstant eine Vertiefung, das *Foramen caecum*, gelegen, von welchem man annimmt, dass dasselbe den letzten Überrest des ehemaligen Ausführungsganges der Schilddrüse darstellt (s. S. 541). Auch der hintere glatte Teil des Zungenrückens zeigt eine Anzahl von rundlichen oder plattlinsenförmigen, etwa 1 bis 5 mm breiten Hervorragungen, durch welche die sog. Zungenbalgdrüsen, *Folliculi tonsillares* (früher auch als *Glandulae lenticulares* bezeichnet) hervorgerufen werden. Diese Zungenbalgdrüsen sind Lymphfollikel, welche je nach ihrer Zahl und Entwickelung sich entweder als isolierte, von einem besonderen Balge umschlossene kleine Körper darstellen

oder auch derartig confluieren können, dass sie unter der Zungenschleimhaut eine nahezu continuierliche Schicht von lymphatischer Drüsensubstanz darstellen. Die Gesamtheit dieser an dem hinteren Teile des Zungenrückens gelegenen Zungenbalgdrüsen hat man auch als Zungentonsille, *Tonsilla lingualis*, bezeichnet. Fast jeder Balgdrüse entspricht an ihrer freien Oberfläche eine (höchstens 1 mm grosse) Öffnung, welche indessen keinen Ausführungsgang darstellt, sondern, als blinde Vertiefung *(Recessus follicularis)* endigt. Der Recessus ist überall vom Mundepithel ausgekleidet und kann einen kleinen, käsigen Pfropf enthalten, welcher aus abgeschilferten Epithelzellen, ausgewanderten Leukocyten etc. besteht. Dass sich von dem hintersten Teile des Zungenrückens die drei *Plicae glossoepiglotticae* zur Epiglottis hinüber erstrecken, ist bereits S. 515 sub 2 erwähnt worden. An den Seitenrändern der Zunge sind endlich eine Reihe vertical gestellter streifiger Erhabenheiten, die *Papillae foliatae*, wahrzunehmen.

Die Hauptmasse der Zunge setzt sich aus quergestreiften Muskelfasern zusammen, welche sich mannigfach durchflechten. Ihre Endigungsweise in der Zunge ist, wie HYRTL meint, noch unbekannt. Von anderer Seite wird behauptet, dass die Muskelfasern in Sehnen auslaufen, welche sich an den fibrösen oder elastischen Elementen der Zunge inserieren. Die Muskelsubstanz ist durch eine median gelegene, derbe fibröse Platte, das *Septum linguae* (fälschlich als Cartilago linguae bezeichnet), in zwei symmetrische Seitenhälften geteilt. Diese Teilung ist jedoch keine vollständige, da das Septum linguae erstens überhaupt nicht an die Oberfläche der Zunge heranreicht und zweitens eine sichelförmige Gestalt hat, d. h. nur hinten eine gewisse Breite besitzt, während es vorn spitz endigt. Die einzelnen Muskeln, welche zum Teil von aussen in die Zunge hineinstrahlen, zum Teil gänzlich in derselben gelegen sind, sind alle paarig und heissen folgendermassen:

1. Der *M. genioglossus* bildet den im Frenulum linguae gelegenen sogen. Muskelstiel der Zunge. Er entspringt von der Spina mentalis int. dicht oberhalb der Mm. geniohyoidei und strahlt von hier aus fächerförmig in die Zungensubstanz hinein, wo sich seine Fasern bis zum Zungenrücken erstrecken sollen. Bei seiner Contraction würde dieser Muskel die Zunge nach vorn und abwärts ziehen.

2. Der *M. hyoglossus* entspringt vom ganzen grossen Zungenbeinhorn und ist lateral von dem vorigen an der unteren Zungenfläche gelegen. Seine Fasern gehen zum Teil zwischen den folgen-

den Muskeln, zum Teil mehr am Seitenrande der Zunge aufwärts, um schliesslich ebenfalls am Zungenrücken zu endigen, Sehr häufig greift der Ursprung dieses Muskels auf den Körper oder das kleine Horn des Zungenbeines über. Man hat alsdann an dem Muskel drei Portionen, nämlich die vom grossen Horne kommende als *M. keratoglossus*, die vom kleinen Horne kommende als *M. chondroglossus* und die vom Körper des Zungenbeines entspringende als *M. basioglossus* unterschieden. Die Function des M. hyoglossus würde wohl hauptsächlich darin bestehen, die Zunge nach unten und rückwärts zu ziehen.

3. Der *M. styloglossus* ist mit seinem unteren Abschnitte wiederum lateral von dem M. hyoglossus gelegen. Er entspringt vom Proc. styloideus, meistens auch noch vom Lig. stylomandibulare und zieht zunächst dicht hinter, sodann medial vom M. pterygoideus int. bis zum unteren Teile des vorderen Gaumenbogens, um hier in den Seitenrand der Zungenwurzel einzustrahlen. Ein Teil seiner Fasern soll sich bis zur Zungenspitze erstrecken. Seine Function besteht darin, die Zungenwurzel nach hinten und oben zu ziehen.

4. Der *M. transversus linguae* bildet keinen compacten Muskel, sondern besteht aus queren Fasern, welche unter Durchflechtung mit den eben genannten Muskeln jederseits vom Septum linguae entspringen und sich am Seitenrande der Zunge festsetzen. Vor der Spitze des Septum ziehen seine Fasern continuierlich von dem einem zu dem anderen Seitenrande hinüber. Seine hintersten Fasern sollen nach lateralwärts in den (im vorderen Gaumenbogen gelegenen) M. palatoglossus und in den oberen Schlundkopfschnürer ausstrahlen. Function: er muss die Zunge im queren Durchmesser verkleinern und somit verlängern.

5. Der *M. longitudinalis linguae inf.* (M. lingualis HENLE) zieht an der unteren Zungenfläche zwischen dem M. genioglossus und hyoglossus von der Basis zur Spitze der Zunge. Am vorderen Ende existiert er nicht mehr als selbständiger Muskel, sondern ist mit den Fasern des Styloglossus und Transversus verflochten. Seine Funktion besteht darin, die Zunge zu verkürzen und somit breiter zu machen.

Verschiedene Anatomen, wie z. B. HYRTL, nehmen auch unter der Schleimhaut des Zungenrückens sagittale Fasern, einen *M. longitudinalis linguae sup.* an. HENLE bezweifelt die Existenz derartiger selbständiger Fasern. Auch das von manchen Autoren behauptete Vorkommen besonderer verticaler Fasern an der Zungenspitze wird von HENLE in Abrede gestellt.

Von den Nerven der Zunge liefert der *N. hypoglossus* die motorischen Fasern für die Zungenmuskeln, der *N. glossopharyngeus* die Geschmacksfasern,

der *N. lingualis* aus dem III. Aste des Trigeminus die sensiblen Fasern der Zunge, wobei allerdings hinzuzufügen ist, dass die in der Bahn des N. lingualis verlaufenden Fasern der *Chorda tympani* ebenfalls Geschmacksnerven sind, welche cerebralwärts bis in die Portio intermedia Wrisbergi und weiterhin bis zum Glossopharyngeuskern verfolgt worden sind (s. S. 470).

Die Arterien der Zunge stammen aus der *Arteria lingualis* (einem Aste der Carotis ext.). Ihre Äste gehen als *A. dorsalis linguae* zum Rücken der Zunge, als *A. profunda linguae* s. ranina zum Zungenboden bis zur Zungenspitze und als *Rr. sublinguales* zum Frenulum linguae. Die gleichnamigen Venen aus dem vorderen Abschnitte der Zunge sammeln sich zur *Vena lingualis*, welche mit dem N. hypoglossus verläuft und sich gewöhnlich in die Vena facialis communis ergiesst, hinten gehen sie in den *Plexus venosus pharyngeus* über. Die Lymphgefässe gehen zu den *Glandulae submaxillares* und den *Gl. cervicales proff. supp.*

Betreffs der in die Zungenschleimhaut eingebetteten Geschmacksorgane ist S. 569 bei der Mundschleimhaut nachzusehen. Nur das Eine mag hier hervorgehoben werden, dass unter der Schleimhaut des Zungenrückens sich eine derbe Submucosa, *Fascia* s. *Aponeurosis linguae*, befindet. Die Schleimhaut, die Submucosa und die darunter gelegenen Muskeln sind hier fest mit einander verwachsen. An der unteren Zungenfläche ist die Schleimhaut dagegen mit den angrenzenden Muskeln weniger fest verbunden.

Eine Anzahl verästelter tubulöser Drüsen, *Glandulae linguales*, sind am Zungenrande und am Zungenrücken in die Musculatur eingebettet. Am Zungenrücken liegen diese Drüsen hinter den Papillae vallatae zwischen den Follikeln der Zungentonsille, wo sie entweder frei an der Oberfläche der Zunge oder in die Recessus folliculares oder auch in den ringförmigen Graben der Papillae vallatae ausmünden können. Am Zungenrande sind ihre Ausführungsöffnungen zwischen den Leisten der Papillae foliatae gelegen. Über die an der Zungenspitze befindliche Nuhn'sche oder Blandin'sche Drüse ist S. 563 nachzusehen.

β. Der Gaumen.

Der Gaumen, *Palatum*, bildet die obere Wand des Cavum oris und setzt sich aus einem vorderen festen und einem hinteren beweglichen Teil zusammen. Der vordere feste Teil, der harte Gaumen, *Palatum durum*, besitzt als feste Stütze die knöcherne Platte, welche vom Proc. palatinus des Oberkieferbeines und der Pars horizontalis des Gaumenbeines gebildet wird. Oben ist diese Platte von der Nasenschleimhaut, unten von der Mundschleimhaut überzogen. Ihre Fortsetzung nach hinten wird durch den weichen Gaumen oder das Gaumensegel, *Palatum molle* s. *Velum palatinum*, gebildet — eine bewegliche, in derselben Weise mit Schleim-

haut bekleidete Platte, welche Muskel- und Sehnenfasern nebst einer Anzahl von Schleimdrüsen, *Glandulae palatinae,* einschliesst. In der Mitte des hinteren Randes hängt von dem Gaumensegel eine platt kegelförmige Verlängerung, das Zäpfchen, *Uvula* s. Staphyle, nach abwärts, dessen stumpfe Spitze bei geschlossenen Kiefern sich für gewöhnlich dem For. caecum der Zunge gegenüber befindet. Der weiche Gaumen wird von folgenden Muskeln bewegt:

1. Der *M. tensor veli palatini* s. spheno-salpingo-staphylinus *(Salpinx*, die Tube) entspringt jederseits von der Spina angularis und aus der Fossa scaphoidea des Keilbeines, sowie von dem Knorpelhaken und besonders von dem häutigen Teile der Tuba Eustachii und zieht sodann an der medialen Fläche des M. pterygoideus int., aber zugleich lateral von der Lamina medialis des Proc. pterygoideus nach abwärts, bis er den Hamulus pterygoideus erreicht. Die Sehne des Muskels schlingt sich alsdann in der Inc. hamuli um den Hamulus und strahlt in das Gaumensegel aus, indem ihre Fasern zum Teil an dem hinteren Rande des knöchernen Gaumens inserieren, zum Teil in der Medianlinie mit denen des gegenüberliegenden Muskels verschmelzen. Die sehnige Ausstrahlung beider Mm. tensores veli palatini bildet somit eine Art von fibröser Platte (Gaumenaponeurose), welche als eine direkte Fortsetzung des knöchernen Gaumens angesehen werden kann. Diese Platte wird nun durch die Contraction beider Muskeln seitlich auseinandergezogen und somit gespannt. Da der M. tensor veli am knöchernen Gaumen festsitzt, wird er ausserdem ganz besonders dazu geeignet sein, die Tuba Eustachii zu erweitern. Eine solche Erweiterung findet demgemäss zugleich mit der Hebung und Spannung des Gaumensegels bei jedem Schlingakt statt.

2. Der *M. levator veli palatini* s. M. petro-salpingo-staphylinus entspringt jederseits von der Spitze der Schläfenbeinpyramide und dem knorpligen Teile der Tuba Eustachii und zieht hierauf medial von der Lam. medialis des Proc. pterygoideus (dicht an der Rachenschleimhaut) zum weichen Gaumen, um sich in innigem Zusammenhange mit der vorigen erwähnten fibrösen Platte bis zur Medianlinie auszubreiten, wo die beiden gleichnamigen Muskeln teilweise in einander übergehen. Bei seiner Contraction drängt er den zwischen der Tubenöffnung und dem Gaumensegel gelegenen Schleimhautabschnitt wulstförmig nach medianwärts (Levatorwulst). Seiner Function nach ist der M.

levator veli wohl hauptsächlich als ein Heber des Gaumensegels anzusehen.

Würde das Gaumensegel durch die in den beiden Gaumenbögen nach abwärts verlaufenden Mm. glossopalatinus und pharyngopalatinus (s. sub 4 und 5) festgehalten, so könnte der M. levator palatini das Gaumensegel seitlich breitziehen und somit im Gegensatz zu seinem Namen als ein Spanner des letzteren wirken (THEILE, HENLE). Nach diesen beiden Autoren soll er sogar der eigentliche Spanner des Gaumensegels sein. Die Tuba Eustachii soll bei gespanntem Gaumensegel nach der Ansicht verschiedener Autoren wenigstens in ihrem obersten Abschnitte durch seine Contraction erweitert werden können.

3. Der *M. uvulae* s. azygos uvulae (M. palatostaphylinus von HENLE) bildet entweder einen doppelten oder einfachen neben oder in der Medianlinie des weichen Gaumens gelegenen Muskel, welcher von der Spina nasalis post. entspringt und an der Spitze des Zäpfchens endigt. Der Muskel ist oberhalb der vorhin erwähnten fibrösen Platte in einen Längszug von verästelten tubulösen Drüsen eingebettet und muss bei seiner Contraction die Uvula verkürzen.

4. Der *M. glossopalatinus* (M. glosso-staphylinus) steigt als eine Fortsetzung des M. transversus linguae (s. S. 557) im vorderen Gaumenbogen bis zum Gaumensegel in die Höhe und muss somit im Stande sein, das letztere abwärts zu ziehen und zugleich die beiden vorderen Gaumenbögen einander zu nähern, so dass der Isthmus faucium verengert wird.

5. Der *M. pharyngopalatinus* kann auch zu den Schlundmuskeln gerechnet werden und ist im hinteren Gaumenbogen gelegen. Der Muskel entspringt erstens an dem unteren Abschnitte der hinteren Pharynxwand von der dort gelegenen medianen sehnigen Raphe, zweitens von einem elastischen Streifen, welcher sich von dem unteren Ende dieser Raphe bis zum unteren Horne des Schildknorpels hinüberspannt; er findet seine Insertion in der fibrösen Platte des Gaumensegels und am unteren Ende des Tubenknorpels. Seine Function würde ähnlich wie die des vorigen Muskels darin bestehen, das Gaumensegel abwärts zu ziehen und die hinteren Gaumenbögen einander zu nähern, so dass der Isthmus faucium verengert wird. Auch der Tubenknorpel könnte durch ihn nach abwärts gezogen werden.

Verästelte tubulöse Schleimdrüsen, *Glandulae palatinae* (vgl. S. 559), sind sowohl an der oberen wie an der unteren Gaumenfläche vorhanden. Oben sind sie auf das Gaumensegel beschränkt. Unten pflegen sie sich neben der Medianlinie von der Mitte des harten Gaumens bis in das Zäpfchen hinein zu er-

strecken. Die oberen Gaumendrüsen werden durch die sehnige Ausbreitung der Gaumenmuskeln von den unteren Gaumendrüsen geschieden.

Betreffs der Innervation der Gaumenmuskeln steht fest, dass der *M. levator veli* und wahrscheinlich auch der *M. uvulae* durch Vermittelung der Nn. pterygopalatini und des N. petrosus superficialis major (s. S. 462 und 469) vom N. facialis versorgt werden. Der *M. tensor veli* wird durch einen Zweig vom Ganglion oticum des III. Trigeminusastes (s. S. 464 sub 3) innerviert. Die *Mm. glossopalatinus* und *pharyngopalatinus*, welche übrigens auch den Schlundmuskeln zugezählt werden können, scheinen Zweige vom Plexus pharyngeus (s. S. 475 sub 3) zu erhalten.

Die Arterien des harten Gaumens kommen aus der *A. palatina major* bezw. *pterygopalatina* (von der Maxill. int.). Die gleichnamigen Venen verlaufen ebenso. Die Arterien des weichen Gaumens stammen aus der *A. palatina ascendens* (aus der Maxill. ext.) und der *A. palatina minor* bezw. *pterygopalatina* (aus der Maxill. int.). Die entsprechenden Venen gehen in den *Plexus venosus pharyngeus* und *pterygoideus*. Die Lymphgefässe gehen zu den *Glandulae faciales profundae*.

γ) Die Speicheldrüsen.

Zu den Speicheldrüsen kann man vier Paar Drüsen, nämlich: 1) die Ohrspeicheldrüse, *Parotis*, 2) die Unterkieferdrüse, *Gl. submaxillaris*, 3) die Unterzungendrüse, *Gl. sublingualis*, 4) die Nuhn'sche oder Blandin'sche Drüse, *Gl. lingualis anterior*, rechnen. Da von diesen Drüsen nur das Secret der Parotis aus reinem Speichel besteht, während dasjenige der drei anderen mehr schleimiger Natur ist, sind die letzteren (besonders die Nuhn'sche Drüse) auch vielfach zu den Schleimdrüsen gerechnet, die Parotis dagegen als eine Eiweissdrüse oder seröse Drüse bezeichnet worden. Das Absonderungsproduct sämtlicher eben genannten Drüsen wird als Speichel bezeichnet und bildet die Hauptmasse der sogen. Mundflüssigkeit. Der Speichel ist eine wasserhelle, schaumige, schwach fadenziehende Flüssigkeit von leicht alkalischer Reaction, welche zu 99% aus Wasser, ferner aus Mucin, sodann aus dem Speichelferment oder Ptyalin, endlich aus geringen Mengen von Eiweissstoffen und Salzen besteht. Der Parotisspeichel ist übrigens noch durch seinen Gehalt an Schwefelcyankalium (Rhodankalium) ausgezeichnet. Ausser einer grossen Anzahl von Luftblasen enthält die Mundflüssigkeit weiterhin eine Menge von corpusculären Elementen, unter denen hauptsächlich die sogen. Speichelkörperchen[1]), sodann abgestossene Plattenepithelien der Mund-

[1]) Die Speichelkörperchen gleichen in ihrem Verhalten den Leukocyten, nur sind sie etwas grösser und stark granuliert. Es sind Lymphzellen, welche aus den Lymphknötchen der Mundschleimhaut, besonders der Tonsillen ausgewandert und

schleimhaut, ferner Bacterien und Mikrokokken, sowie mitunter ein Fadenpilz, der Leptothrix buccalis, endlich allerlei Zerfallsproducte und mehr oder weniger veränderte Speisebestandteile, wie z. B. Muskelfasern, Amylumkörper etc., hervorzuheben sind. Im Einzelnen verhalten sich die Speicheldrüsen folgendermassen:

1. Die Ohrspeicheldrüse, *Gl. parotis*, ein ziemlich grosses plattes Organ von annähernd dreiseitiger, mit der Spitze abwärts gerichteter Form, ist in die derbe Fascia parotideomasseterica eingehüllt und somit an die Aussenfläche des M. masseter fest angeheftet. Sie erstreckt sich von dem Jochbogen und der Gegend des äusseren Gehörganges bis zum Kieferwinkel nach abwärts und kann sogar mit einem unteren Zipfel das tiefe Blatt der Fascia colli durchbrechen, so dass sich bei Vereiterungen der Parotis der Eiter bis in die tieferen Teile des Halses abwärts senken kann. Ihr unterer Abschnitt dringt zwischen dem Unterkieferaste und dem M. sternocleidomastoideus bis zum Proc. styloideus in die Tiefe. Die Parotis bedeckt die V. facialis post. und die Carotis ext. nebst einem Teile ihrer Äste und wird von den Zweigen des N. facialis durchsetzt. Einige kleine Lymphdrüsen sind ebenfalls in oder auf der Parotissubstanz gelegen (s. S. 369 sub 3), was unter Umständen von chirurgischem Interesse sein kann. Die Ausführungsgänge der einzelnen Drüsenläppchen münden schliesslich sämtlich in den Stenon'schen Gang, *Ductus parotideus* s. Stenonianus, zusammen, welcher etwa in Höhe der Nasenöffnung horizontal nach vorwärts zieht, um sich schliesslich am vorderen Rande des Masseter mehr in die Tiefe zu senken und durch den M. buccinator in die Mundhöhle einzutreten. Während dieses Verlaufes ist der Gang an der Aussenfläche des Masseter 1—2 cm unterhalb des Jochbogens gelegen. Seine Einmündungstelle in die Mundhöhle befindet sich etwa in der Gegend des II. oder III. oberen Molarzahnes. Mitunter sind am vorderen Rande der Parotis einige accessorische Drüsenlappen *(Gl. parotis accessoria)* vorhanden, deren Ausführungsgänge ebenfalls in den Stenon'schen Gang einmünden.

2. Die Unterkieferdrüse, *Gl. submaxillaris*, ein mehr rundliches plattes Organ, ist medial vom Kieferwinkel in dem dreiseitigen Raume gelegen, welcher vom Unterkiefer und den beiden Bäuchen des M. digastricus mandibulae gebildet wird. Die Drüse grenzt medial an den M. hyoglossus, oben an den M. mylohyoideus

---

in der Mundflüssigkeit aufgequollen sind. Dieselben zeigen im mikroskopischen Präparat eine Molekularbewegung.

und ist unten von der Fascia colli und dem Platysma bedeckt. Ihr hinteres Ende kann die Parotis berühren, oben pflegt ein Zipfel derselben längs der oberen Fläche des M. mylohyoideus bis an die Gl. sublingualis hinanzureichen. Aus diesem Zipfel geht auch der Ausführungsgang der Submaxillardrüse hervor. Die V. facialis ant. verläuft an der unteren (äusseren) Fläche der Drüse, die A. maxillaris ext. an der oberen (inneren) Fläche derselben nach aufwärts. Ihr Ausführungsgang, der Wharton'sche Gang, *Ductus submaxillaris* s. Whartonianus, zieht an der oberen Fläche des M. mylohyoideus (zwischen ihm und der Sublingualdrüse) nach vorn, um die Mundschleimhaut am vorderen Ende der Caruncula sublingualis dicht neben dem Frenulum linguae zu durchbohren. Auf diesem Wege wird er unter spitzem Winkel von dem unter ihm verlaufenden N. lingualis (aus dem III. Trigeminusaste) gekreuzt.

3. Die Unterzungendrüse, *Gl. sublingualis*, ist an der oberen Fläche des M. mylohyoideus zwischen dem Unterkiefer und dem M. geniohyoideus gelegen und nur von der Mundschleimhaut bedeckt. Die Einlagerung dieser Drüse bedingt das Hervortreten der Plica sublingualis (s. S. 554). Die Unterzungendrüse ist von länglicher, platt eiförmiger Gestalt: sie kann nach vorn bis zur Fovea sublingualis des Unterkiefers (s. S. 78), nach hinten bis zur Submaxillardrüse reichen. Ihr Secret entleert die Drüse durch etwa 8—10 kurze Ausführungsgänge, die *Ductus sublinguales minores* s. Riviniani, welche auf der Höhe der Caruncula sublingualis oder neben der letzteren die Mundschleimhaut durchbohren. Manchmal ist ein Teil dieser Gänge zu einem einzigen stärkeren Ausführungsgang, dem *Ductus sublingualis major* s. Bartholinianus, vereinigt. Der Bartholin'sche Gang zieht alsdann zusammen mit dem Ductus Whartonianus unter der Sublingualdrüse nach vorn, wo beide Gänge entweder vereint oder getrennt am vorderen Ende der Caruncula sublingualis ausmünden.

4. Die Nuhn'sche oder Blandin'sche Drüse (Zungenspitzendrüse, *Gl. lingualis anterior*) besteht aus einer etwa 2 cm langen Reihe kleinerer tubulöser verästelter Drüsen, welche zu beiden Seiten des vorderen Endes des Frenulum linguae in die Zungensubstanz eingelagert sind. Die Drüse ist zwischen den Muskelfasern des M. transversus linguae in geringer Entfernung von der unteren Zungenfläche gelegen. Ihre Ausführungsgänge (4—5 an der Zahl) münden an der unteren Zungenfläche längs der dort befindlichen Crista fimbriata.

Betreffs der Innervation der Speicheldrüsen hat PFLÜGER festgestellt, dass Nervenfasern in die Zellsubstanz der absondernden Epithelien eindringen, wo sie im Zellkern zu endigen scheinen. Kurz vor dem Eintritt in die Drüsenepithelien sind in den Verlauf dieser Nervenfasern Ganglienzellen eingelagert. Im Übrigen muss man die secretorischen Nerven der Speicheldrüsen in zwei Kategorien einteilen. Die erste Art von Nerven stammt von sympathischen Fasern, welche in Begleitung der Blutgefässe zu den Speicheldrüsen ziehen. Da eine Reizung dieser Fasern ausser der Speichelabsonderung noch eine Verengerung der Blutgefässe hervorruft, so wird nach derselben ein zähes, spärliches und dickflüssiges Secret abgesondert. Die zweite Art von Nervenfasern stammt trotz ihres complicierten Verlaufes in der Bahn des Facialis und Trigeminus in letzter Instanz von dem Glossopharyngeuskern ab.[1]) Die Secretionsnerven der Parotis ziehen nämlich vom Ganglion petrosum des Glossopharyngeus durch den N. tympanicus und den N. petrosus superfic. minor zum Ganglion oticum des III. Trigeminusastes und von hier durch den N. auriculotemporalis zur Parotis (s. S. 467 sub 2). Die Secretionsnerven für die Gl. submaxillaris und sublingualis gehen vom Glossopharyngeuskern zunächst durch die Portio intermedia Wrisbergii in die Bahn des N. facialis und von letzterem Nerven als Chorda tympani zum N. lingualis des III. Trigeminusastes (s. S. 469 sub 1 und S. 466 sub 3), um schliesslich als Zweige des N. lingualis zu den beiden eben genannten Speicheldrüsen zu gelangen. Da auf Reizung dieser zweiten Art von secretorischen Nervenfasern sich zugleich die Blutgefässe der Speicheldrüsen erweitern, so erscheint es begreiflich, dass ihr Absonderungsproduct ein reichlicher, dünnflüssiger und an festen Bestandteilen ärmerer Speichel sein muss.

Die arteriellen Gefässe der Parotis (*Rami parotidei*) stammen aus der *A. temporalis superficialis*, der *A. transversa faciei* und direkt aus der *Carotis externa*. Die entsprechenden Venen gehen in die *Vena temporalis superficialis, V. maxillaris interna* und *V. jugularis externa*. Die Lymphgefässe ergiessen sich in die *Lymphogl. faciales antt.* Die Arterien der Submaxillaris *(Rami submaxillares)* stammen aus der Art. maxill. externa; die Venen gehen in die *Vena facialis anterior;* die Lymphgefässe verlaufen zu den *Glandulae submaxillares.* Die Sublingualis bekommt ihre Arterien aus der *Art. sublingualis* und schickt ihre Venen zur *Vena lingualis*, ihre Lymphgefässe dagegen zu den *Lymphoglandulae submaxillares.*

In Bezug auf die Structur der Speicheldrüsen ist zu bemerken, dass dieselbe ziemlich compliciert ist und mehrfache Deutungen erfahren hat; jetzt wird die seröse (Gl. parotis) als zusammengesetzt alveoläre, die Schleimdrüsen als zusammengesetzt alveolotubuläre Drüsen angesehen. Die vielfach gewundenen und verästelten Endstücke oder Endkammern treten zu kleinen Läppchen *(Lobuli)* zusammen, welche von einem reichlich mit Blutgefässen versehenen interstitiellen oder interlobulären Bindegewebe umgeben sind. Dieses Bindegewebe schickt zwi-

---

[1]) Man sollte also anstatt von einem „Trigeminusspeichel“ korrekter Weise von einem „Glossopharyngeusspeichel“ im Gegensatz zu dem „Sympathicusspeichel“ sprechen.

schen die einzelnen Endstücke eines Läppchens feine Fasern (intralobuläres Bindegewebe). Mehrere Läppchen werden von stärkeren Bindegewebszügen *(Septa)* umfasst und schliesslich bildet das Bindegewebe an der Oberfläche der Drüse eine Art von Kapsel. An den Ausführungsgängen lassen sich nach STÖHR meist verschiedene Abschnitte unterscheiden. An die Endkammern schliessen sich zunächst als feinste Ausführungsgänge die sogen. Schaltstücke, an die letzteren wiederum die erheblich weiteren Secretröhren an: beide sind dadurch characterisiert, dass ihr Epithel (s. w. u.) secretorische Eigenschaften besitzt. Die Secretröhren gehen alsdann erst in die eigentlichen Ausführungsgänge über.

Jede Endkammer besteht nun aus einer homogenen Membrana propria und aus Epithelzellen, welche in den verschiedenen Drüsen und selbst in ein und derselben Drüse, je nach dem Zustande der Ruhe oder Tätigkeit, ein verschiedenes Aussehen haben Die eine Art von Zellen, Schleimzellen *(Cellulae muciparae)*, besitzen vielfach nur undeutliche Kerne, lassen sich durch Carmin nur wenig färben und zeigen an der dem Drüsenlumen zugewandten Seite einen hellen, gallertartigen Inhalt, welcher indessen auch die ganze Zelle erfüllen kann. Ihr Inhalt und ihr Secret besteht hauptsächlich aus Mucin (Schleimstoff), welches bekanntlich durch einen Zusatz von Essigsäure zum Gerinnen gebracht wird. Die zweite Art von Zellen, Eiweisszellen *(Cellulae aquiferae* s. serosae), sind viel kleiner und mit einer Menge von Körnchen versehen, welche sich durch Überosmiumsäure stark bräunen und dadurch als Fermentbestandteile characterisieren. Man schreibt diesen Zellen zu gleicher Zeit die Absonderung von Wasser und Speichelferment (Ptyalin) zu. Eine dritte Art von Zellen werden wegen ihrer Halbmondform nach ihrem Entdecker als Gianuzzi'sche Halbmonde bezeichnet und sind stets dicht an der Tunica propria, d. h. an der Wand der Endkammern, gelegen. Diese Halbmondzellen sind stets dunkelkörnig, stark färbbar und können mehrere Kerne enthalten. Ihre Bedeutung ist nicht ganz klar. Nach der einen Ansicht sollen aus ihnen durch Proliferation die Cellulae muciparae und aquiferae hervorgehen. Ihre Halbmondform rührt wahrscheinlich nur daher, weil sie durch die stark gefüllten Schleimzellen an die Wand gedrängt werden. Die auf die Endkammern folgenden Schaltstücke sind eng und mit platten oder cubischen Zellen ausgekleidet. Die Secretröhren sind weit und besitzen hohe Cylinderzellen, welche an der Basis oft eine deutliche Streifung zeigen. Die Ausführungsgänge bestehen aus

Bindegewebe mit elastischen Fasern und einem niedrigen Cylinderepithel.

Die Parotis enthält nur Eiweisszellen, welche secretleer dunkel und körnig, secretgefüllt grösser und heller erscheinen. Die Sublingualis besitzt nur Schleimzellen, daneben grosse Gianuzzi'sche Halbmonde und wahrscheinlich keine Schaltstücke. Die Submaxillaris enthält beide Arten von Zellen und auch kurze Schaltstücke. Secretröhren besitzen alle drei (den Zellen derselben fehlt in der Sublingualis die basale Streifung).

Die eigentlichen Ausführungsgänge sind bei allen gleich. Hiernach kann die Parotis als eine reine Speicheldrüse, die Sublingualis als eine reine Schleimdrüse und die Submaxillaris als eine gemischte Drüse bezeichnet werden. Die Nuhn'sche Drüse ist dagegen nur als eine Anhäufung von gewöhnlichen kleinen Schleimdrüsen der Mundhöhle zu betrachten.

3. Der Isthmus faucium.

Die Rachenenge, *Isthmus faucium*, bildet den hintersten Teil der Mundhöhle, welcher sich dorsalwärts in den Pharynx fortsetzt. Die Seitenwände des Isthmus werden jederseits durch den vorderen und hinteren Gaumenbogen, d. h. durch zwei Schleimhautfalten begrenzt, welche oben spitzwinkelig convergieren und in den hinteren Rand des Gaumensegels übergehen, während sie nach unten divergieren und somit eine dreiseitige Nische zwischen sich fassen. Der vordere Gaumenbogen, *Arcus glossopalatinus*, verläuft vom hinteren Rande des Gaumensegels zum Seitenrande der Zungenwurzel nach abwärts. Der hintere Gaumenbogen, *Arcus pharyngopalatinus*, zieht vom hinteren Rande des Gaumensegels zur Seitenwand des Pharynx nach hinten und abwärts; doch zweigt sich von demselben noch eine secundäre Falte, der *Arcus palatoepiglotticus (pharyngoepiglotticus)*, ab, welcher nach vorn und abwärts zum Seitenrande der Epiglottis verläuft. Im vorderen Gaumenbogen ist der M. glossopalatinus, im hinteren der M. pharyngopalatinus gelegen (s. S. 560 sub 4 u. 5). Die dreiseitige Nische zwischen dem vorderen und hinteren Gaumenbogen, *Sinus tonsillaris*, zeigt jederseits die Mandel, *Tonsilla palatina* (für gewöhnlich kurzweg als Tonsille bezeichnet), welche, von der Mundhöhle aus betrachtet, sich als eine rundliche, normaler Weise nur wenig vorspringende Hervorragung präsentiert, während sie, von aussen präpariert, mehr die Form einer vertical gestellten Mandel zeigt. Die Tonsille besteht aus einer Anhäufung von Lymphfollikeln, welche indessen vielfach

so miteinander verschmolzen sind, dass das ganze Organ, ähnlich wie die Zungentonsille, eine einzige lymphatische Drüsenplatte darstellt. Ihre mediale Fläche ist mit der Mundschleimhaut, ihre laterale Fläche mit dem M. constrictor pharyngis sup. fest verwachsen. Nach aussen von dem letztgenannten Muskel ist zunächst noch ein ansehnlicher mit Bindegewebe oder Fett erfüllter Zwischenraum gelegen. Erst dann schliesst sich nach lateralwärts der M. pterygoideus int. an. Die nahe gelegenen Halsgefässe (Carotis int., A. pharyngea asc., V. jugul. int.) sind nicht lateral, sondern mehr dorsal von der Tonsille gelegen — was bei Tonsillenoperationen beachtet werden muss. Doch sind auch diese Gefässe durch die Schlundmuskeln und die eben erwähnte Bindegewebs- oder Fettmasse von der Tonsille getrennt. Die Grösse der Tonsille ist variabel: sie kann bei Entzündungen wallnussgross in die Mundhöhle hineinragen. Ihre Schleimhautfläche zeigt stets eine Anzahl von grösseren oder kleineren Buchten und Vertiefungen *(Fossulae tonsillares* s. *Recessus follicularis)*, in welche sich (ähnlich wie bei der Zungentonsille und anderen Tonsillen) das Epithel der Mundschleimhaut hineinsenkt, indem es dieselben continuierlich auskleidet.[1]) Auch hier enthalten die Recessus sehr häufig käsige Pfröpfe, welche hauptsächlich aus abgeschilfertem Epithel und Leukocyten bestehen und bei längerer Stagnation übelriechend werden können. Werden diese Käsepfröpfe beim Husten oder Räuspern nach aussen entleert, so werden Unkundige häufig zu der Annahme verleitet, dass dieselben aus den Lungen stammen.

Der vordere Gaumenbogen läuft oft gegen die Zunge in eine oben schmale, unten breite dreieckige Falte aus, *Plica triangularis;* bisweilen füllt die Tonsille den Sinus tonsillaris nicht ganz aus, der nach oben gelegene freibleibende Teil wird dann als *Fossa supratonsillaris* bezeichnet.

Die drei Abschnitte des Isthmus faucium, deren erster zwischen den beiden vorderen Gaumenbögen, deren zweiter zwischen den beiden Tonsillen und deren dritter zwischen den beiden hinteren Gaumenbögen gelegen ist, hat man auch als *Isthmus ant., medius* und *post.* voneinander unterschieden.

---

[1]) Zwischen den über den Follikeln gelegenen Epithelzellen (insbesondere in den Rec. folliculares) finden sich bei allen Schleimhäuten zahlreiche in der Auswanderung begriffene Leukocyten. Mitunter haben die letzteren die Epithelzellen ganz verdrängt. Derartige von Epithel nahezu entblösste Stellen hat STÖHR als „physiologisch wunde" Schleimhautstellen bezeichnet.

Anhang. Die Schleimhaut der Mundhöhle.

Die Schleimhaut der Mundhöhle beginnt mit dem sogen. Lippenrot und geht am hinteren Gaumenbogen in die Pharynxschleimhaut über. Am harten Gaumen bildet sie (deutlicher beim Kinde als beim Erwachsenen) eine mediane Erhebung, *Raphe*, von welcher einige transversale Leisten, Gaumenleisten *(Plicae palatinae transversae)*, ausgehen können (vgl. S. 554). Noch seltener findet sich am vorderen Ende der Raphe ein Schleimhautzapfen, *Papilla incisiva*, auf welchem ein gegen die Nasenhöhle hin gegabelter blinder Gang mündet, ein Rest des ehemaligen Stenonschen Ganges. Über die sonst von der Mundschleimhaut gebildeten Falten, Fortsätze, Erhebungen und Vertiefungen ist in den vorhergehenden Kapiteln bereits das Wichtigste gesagt worden. An den Alveolarfortsätzen der Kiefer bildet sie das Zahnfleisch, *Gingiva*, welches von den Zähnen durchbrochen ist.[1]) Das Zahnfleisch und die Schleimhaut des harten Gaumens sind durch eine sehr dicke, derbe submucöse Schicht unverschieblich mit den von ihnen bedeckten Knochen verbunden. Auch am Zungenrücken ist die Mundschleimhaut fest an die darunter liegenden Muskeln angeheftet. Sonst ist der Zusammenhang mit den von ihr bedeckten Organen weniger innig.

Bei microscopischer Untersuchung zeigt sich die Mundschleimhaut aus einem ziemlich festen bindegewebigen Substrat und einem geschichteten Pflasterepithel zusammengesetzt. Die Elemente des letzteren sind auch in den oberen Schichten noch mit je einem Kerne versehen. Das bindegewebige Substrat, welches nur am harten Gaumen und am Zahnfleisch keine elastischen Fasern besitzt, zeigt an seiner Oberfläche gefässhaltige Papillen, welche an verschiedenen Stellen verschieden stark entwickelt sind. Am Lippenrot sind sie am stärksten und enthalten das dichteste Netzwerk von Capillarschlingen. Auch am Zahnfleisch ragen sie recht weit in die Epithelschicht hinein, worauf vielleicht die Tatsache zurückzuführen ist, dass das Zahnfleisch so leicht blutet. Eine besondere Entwickelung nehmen die Papillen auf dem Rücken und an den Seitenrändern der Zunge. Indem sie hier gruppenweise zusammentreten und an jeder Gruppe mit ihren Basen verschmelzen,

---

[1]) In dem Zahnfleische Neugeborener findet man ähnlich wie an der Raphe des Gaumens kleine Körnchen, aus concentrisch geschichteten Epithelzellen bestehend, Epithelperlen (oder Gaumenperlen) genannt, am Zahnfleisch auch fälschlich als *Glandulae tartaricae* bezeichnet.

bilden sie die zusammengesetzten Papillen, welche wir als *Papillae filiformes, fungiformes, lenticulares, vallatae* und *foliatae* kennen gelernt haben. Eine jede zusammengesetzte Papille bildet also einen Complex von einfachen, an der Basis miteinander verschmolzenen Papillen (von Einzelpapillen). Bei den Papillae fungiformes, lenticulares, vallatae und foliatae überzieht das Mundepithel den ganzen Complex der Einzelpapillen in toto, so dass die zusammengesetzte Papille äusserlich eine einfache Hervorragung bildet. Bei den Papillae filiformes dagegen (ausnahmsweise auch bei den Papillae fungiformes) besitzt jede Einzelpapille ihren besonderen Epithelüberzug. Die Papillae filiformes verhalten sich somit betreffs des letzteren zu den übrigen Papillen ähnlich wie ein Finger- zu einem Fausthandschuh, wie von HENLE zutreffend bemerkt wird. Doch kommt es auch vor, dass bei einer Papilla filiformis mehrere einfache Papillen von einem gemeinsamen Epithelüberzug begleitet sind: in diesem Falle ist der letztere jedoch an seinem freien Ende stets in eine Anzahl von feinen Spitzen zerklüftet, von denen jede einzelne gänzlich aus Epithelzellen besteht.

Die Papillen der Zunge sind sämtlich Gefässpapillen, d. h. jede einfache Papille besitzt eine Capillarschlinge. Ausserdem ist aber ein Teil derselben mit Nervenfasern versehen, welche in das Epithel eindringen, um die hier gelegenen, von LOVÈN als Geschmacksknospen oder Geschmackszwiebeln, von SCHWALBE als Schmeckbecher, von HENLE als Geschmackskolben bezeichneten Organe zu versorgen. Ein jedes von diesen Organen hat in der Tat in Bezug auf seine Form am meisten Ähnlichkeit mit einer Knospe oder Zwiebel, welche vollständig in das Mundepithel eingebettet ist, indem sie dessen ganze Dicke von dem bindegewebigen Substrat bis zur freien Oberfläche durchsetzt. An jeder Geschmacksknospe kann man zwei Arten von Zellen, nämlich die sogen. Deckzellen und Stiftzellen unterscheiden. Die Deckzellen nehmen in mehreren Schichten die Peripherie des Organes ein, sind platt, länglich und an beiden Enden zugespitzt. Die Stiftzellen (auch als Stäbchenzellen oder Geschmackszellen bezeichnet) sind in der Mitte der Geschmackszwiebeln gelegen und besitzen einen spindelförmigen Körper, dessen Enden in je einen schmalen Fortsatz auslaufen. Der eine von diesen Fortsätzen ist kurz, stiftförmig und ragt über die Schleimhautoberfläche frei in die Mundhöhle hinein. Der andere ist lang, dünn, fadenförmig und senkt sich in das bindegewebige Substrat ein, um sich dort wahrscheinlich in eine Geschmacksnervenfaser fortzusetzen.

Die Speisen, deren Geschmack wir unterscheiden, scheinen also zunächst die „Stifte“ oder „Stäbchen“ der Stiftzellen zu erregen. Von hier aus pflanzt sich die Erregung durch den Körper der letzteren auf die Geschmacksnervenfasern fort. Geschmacksknospen hat man in der Mundhöhle an folgenden Stellen vorgefunden: 1) an den Seitenwänden des ringförmigen Grabens, welcher die Papillae vallatae umgibt; 2) an der freien Fläche der Papillae fungiformes; 3) an den Seitenflächen der verticalen Falten der Papillae foliatae; 4) am Gaumensegel, wo sie sich von der vorderen Grenze bis zur Uvula sowie auf die Vorderfläche des vorderen Gaumenbogens erstrecken. Indessen auch an anderen, nicht zur Mundhöhle gehörigen Organen, nämlich an der hinteren Fläche der Epiglottis und an den wahren Stimmbändern, sind eigentümlicher Weise Geschmacksknospen aufgefunden worden. Auch Krause'sche Endkolben sind in den oberflächlichen Bindegewebslagen der Mundschleimhaut, insbesondere der Zungenpapillen aufgefunden worden: sie scheinen als Tastorgane zu dienen. SERTOLI endlich fand in der Zungenschleimhaut überall feine, vom subepithelialen Nervennetz ausgehende Nervenfasern vor, welche frei innerhalb des Epithels enden. Ihre Function ist zweifelhaft.

Dass die Mundschleimhaut an der Zungentonsille und den Mandeln einen ganz besonderen Character zeigt, ist bereits betreffenden Ortes (S. 556 und 567) erwähnt worden. Ganz abgesehen von den zahlreichen hier eingelagerten Follikeln hat nämlich das bindegewebige Substrat an dieser Stelle einen „lymphatischan Character“, d. h. zwischen seine Bindegewebsfibrillen sind zahlreiche Rundzellen von dem Aussehen farbloser Blutkörperchen, sogen. Leukocyten, eingelagert. In der Wanderung begriffene Leukocyten finden sich auch in überraschend grosser Zahl (s. S. 567 Anm.) zwischen den hier gelegenen Epithelzellen vor.

Ausser den Speicheldrüsen sind noch eine Menge kleinerer Drüsen über die Mundschleimhaut verstreut. Diese Drüsen bilden an einzelnen Stellen grössere Gruppen, welche man als *Glandulae labiales, buccales, palatinae* und *linguales* bezeichnet hat und über welche bei den betreffenden Organen nachzusehen ist, nach denen sie benannt sind. Zum grössten Teile sind dieselben Schleimdrüsen: nur an den Papillae vallatae und foliatae finden sich Eiweissdrüsen (STÖHR).

I. Der Pharynx.

Der Schlund[1]) oder Rachen, *Pharynx*, schliesst sich unmittelbar an die Nase und Mundhöhle an und geht abwärts unter allmählicher Verengerung in die Speiseröhre über. Seine obere Wand, das Dach oder Gewölbe *(Fornix pharyngis)*, ist an die Pars basilaris des Occiput angeheftet. Die hintere Wand ist dicht vor der Halswirbelsäule und den praevertebralen Halsmuskeln gelegen: sie ist von diesen Teilen nur durch eine leicht verschiebliche, lockere Bindegewebslage, das sogen. retropharyngeale Bindegewebe, getrennt, in welches einige kleinere Lymphdrüsen eingelagert sind. Die Seitenwände grenzen an die Carotiden, sowie an einzelne kleinere Zweige der Carotis ext. (A. palatina ascendens, A. pharyngea ascendens). Doch kommt es nicht selten vor, dass sich zwischen die Carotiden und die seitliche Pharynxwand jederseits das hintere Ende der Schilddrüse einschiebt. Die Übergangstelle des Schlundes in die Speiseröhre entspricht genau der Übergangstelle des Kehlkopfes in die Luftröhre, d. h. sie ist etwa an der Grenze zwischen dem VI. bis VII. Halswirbel gelegen. Da der Pharynx eine Art von Kreuzweg darstellt, welcher in der einen Richtung für die Speisen, in der anderen für die Atmungsluft zur Passage dient, so kann derselbe zum Teil zu den Atmungsorganen, zum Teil zu den Verdauungsorganen gerechnet werden. Der Kreuzungspunkt beider Wege würde dem mittleren Teil, der sogen. Pars oralis des Schlundes entsprechen.

Der Pharynx kann in drei, etagenförmig über einander gelegene Abschnitte eingeteilt werden, welche man (von oben nach unten gerechnet) *Pars nasalis*, *Pars oralis* und *Pars laryngea pharyngis* unterschieden hat.

Die Pars nasalis pharyngis *(Cavum pharyngonasale*, Nasen-Rachenraum) bildet den obersten Teil des Schlundes und ist dicht hinter den Choanen gelegen. Ihre untere Grenze würde also dem Gaumensegel entsprechen. Nach vorn hin wird sie von der Seitenwand der Nase durch eine aufwärts an Mächtigkeit zunehmende Falte, *Plica nasopharyngea* abgegrenzt. Neben der Falte, oder auch an ihrer Stelle, findet sich eine gleichlaufende Furche, *Sulcus nasopharyngeus*; beide, Furche wie Falte, sind nicht immer deutlich

---

[1]) Als Schlundkopf ist bald der ganze Pharynx, bald der obere Teil, bald der untere Teil desselben bezeichnet worden, so dass man wohl am besten tut, diesen Ausdruck ganz fallen zu lassen.

ausgeprägt. An der Seitenwand der Pars nasalis ist in der Höhe des hinteren Endes der unteren Muschel das Ostium pharyngeum der Tuba Eustachii gelegen: man hat den vorderen Rand desselben als vordere Tubenlippe, *Labium anterius*, den hinteren als hintere Tubenlippe, *Labium posterius*, bezeichnet. Da die hintere Tubenlippe besonders stark hervorspringt, wird sie auch Tubenwulst, *Torus tubarius*, benannt. Die vordere Tubenlippe würde die von ZAUFAL sogen. Hakenfalte, die hintere Tubenlippe die sogen. Wulstfalte bilden (Näheres s. beim Gehörorgan). Das starke Hervortreten des Tubenwulstes bedingt nun die Entstehung einer ziemlich tiefen Bucht, der Rosenmüller'schen Grube *(Recessus pharyngeus)*, welche hinter und über dem Tubenwulste gelegen ist. Der vordere wie der hintere Rand der Tubenmündung verlängert sich nach abwärts in je eine Schleimhautfalte, von denen die vordere *(Plica salpingopalatina)* zu dem weichen Gaumen hinunterzieht und in ihrer Lage etwa dem hinteren Rande der Lam. medialis pterygoidea entspricht, während die hintere *(Plica salpingopharyngea)* sich unten allmählich an der Seitenwand des Pharynx verliert. Der zwischen diesen beiden Falten gelegene untere Rand der Tubenmündung ist flach: in demselben springt ein zum Gaumen nach abwärts ziehender Wulst, der sog. Levatorwulst hervor, welcher durch den dicht unter der Schleimhaut gelegenen M. levator veli palatini hervorgebracht wird. Zwischen der Tubenmündung und dem Gaumensegel ist jederseits in der Schleimhaut eine meist nur geringe Zahl von Lymphfollikeln gelegen, deren Gesamtheit von GERLACH als Tubentonsille bezeichnet worden ist. Eine andere weit grössere Anhäufung von Lymphfollikeln, die von LUSCHKA sog. Tonsilla pharyngea (entdeckt von LAGAUCHIE), zieht sich längs der oberen und hinteren Pharynxwand von der einen Tubenmündung zur anderen hinüber. Wie bei der Mandel- und Zungentonsille sind auch bei der Tuben- und Pharynxtonsille in vorgerückterem Lebensalter die Follikel vielfach derartig mit einander verschmolzen, dass sie eine einzige Drüsenplatte darstellen.[1]) Indessen auch wo die Follikel nicht miteinander verschmolzen sind, zeigt das bindegewebige Substrat der Tonsillen einen exquisit lymphatischen Character, durch welchen sich dasselbe wesentlich von der Mundschleimhaut unterscheidet. Recessus folliculares

---

[1]) Wie man sieht, ist der Eingang zum Pharynx von einer Art lymphatischem Rachenringe umgeben, welcher von der Zungentonsille, den beiden Mandeln, den beiden Tubentonsillen und der Tonsilla pharyngea gebildet wird.

können sich an der Tuben- und Pharynxtonsille ebenso häufig wie an den anderen bereits beschriebenen Tonsillen vorfinden. Nicht selten ist an der Grenze zwischen der oberen und hinteren Pharynxwand in der Medianlinie eine etwa erbsgrosse Bucht, die *Bursa pharyngea,* wahrzunehmen, welche von HENLE wohl mit Recht lediglich als ein sehr grosser Recessus follicularis angesehen wird, während andere Autoren dieselbe für einen Überrest eines beim Foetus zwischen der Pharynx- und der Schädelhöhle vorhandenen Ganges, des Canalis craniopharyngeus, halten. Die Pars nasalis (das Cavum pharyngonasale) dient für gewöhnlich nur der Atmungsluft zur Passage, indem sie während des Schlingactes oder beim Regurgitieren der Speisen durch das Gaumensegel von dem übrigen Teile des Schlundes (dem Cavum pharyngo-laryngeum verschiedener Autoren) abgeschlossen ist.

Die Pars oralis des Schlundes ist unmittelbar hinter dem Isthmus faucium gelegen und würde sich also vom Gaumensegel bis etwa zur Höhe des Kehlkopfeinganges erstrecken. Sie dient ebensowohl der Atmungsluft wie den Speisen zum Durchtritt und zeigt im Übrigen keinerlei Besonderheiten.

Die Pars laryngea des Pharynx bildet den untersten, engsten Teil desselben und ist dicht hinter dem Kehlkopfe gelegen. Sie erstreckt sich also vom Kehlkopfeingang bis zum unteren Rande des Ringknorpels, wo sie in die Speiseröhre übergeht. Zur Pars laryngea kann man auch den *Recessus* s. Sinus *piriformis* rechnen (s. S. 522.) — eine tiefe Bucht, welche jederseits zwischen der Plica aryepiglottica und der Schildknorpelplatte gelegen ist. Diese Bucht ist von einer schräg von oben nach unten verlaufenden Schleimhautfalte *(Plica nervi laryngei)* durchzogen, welche durch den darunter gelegenen N. laryngeus sup. und die gleichnamigen Blutgefässe emporgehoben wird. Die Pars laryngea dient ausschliesslich zur Passage für die hindurchtretenden Speiseteile, welche, wie bereits früher erwähnt wurde, ihren Weg nicht in der Medianlinie, sondern hauptsächlich zu beiden Seiten des Kehlkopfeinganges durch den Sinus piriformis nehmen.

Die Pharynxwand besteht (von innen nach aussen gezählt) aus vier Schichten, nämlich 1) der Schleimhaut (Mucosa); 2) der Submucosa; 3) den quergestreiften Muskelfasern und 4) der Fascia buccopharyngea. Nach aussen von der letzteren ist noch lockeres Bindegewebe gelegen. Die Schleimhaut ist aus zwei Lagen, nämlich aus Epithel und einem bindegewebigen Substrat, zusammengesetzt. Die Epithelschicht besteht in der Pars nasalis entsprechend

ihrer lediglich respiratorischen Bestimmung aus Flimmerepithel. Die Pars oralis und laryngea, durch welche die Speisen ihren Weg nehmen, besitzen dagegen ähnlich wie die Mundhöhle geschichtetes Pflasterepithel, welches sich auch in den Oesophagus continuierlich fortsetzt. Das bindegewebige Substrat der Schleimhaut zeigt besonders im oberen Teile des Schlundes — ganz abgesehen von den Tonsillen und eingestreuten Solitärfollikeln — meistens einen lymphatischen Character. Wo dasselbe mit Pflasterepithel bekleidet ist, besitzt es auch Papillen. Tubulöse verästelte Schleimdrüsen, *Glandulae pharyngeae*, finden sich hauptsächlich an der hinteren Pharynxwand vor: hier sind sie in grossen Mengen zwischen den Follikeln der Pharynxtonsille, spärlicher im unteren Teile des Pharynx gelegen. Die Submucosa bildet eine starke Lage fibrillären Bindegewebes, welche mehr den Charakter einer Fascie besitzt und mit der Schleimhaut innig verbunden ist. Da diese Bindegewebslage oben an die Schädelbasis fest angeheftet ist, hat man dieselbe auch als *Fascia* s. Membrana *pharyngobasilaris* bezeichnet. Nach aussen von der Submucosa, von ihr durch wenig lockeres Bindegewebe getrennt, ist alsdann die Musculatur des Pharynx gelegen. Die Schlundmuskeln (sämtlich paarig) werden gewöhnlich in Schlundkopfschnürer, *Constrictores pharyngis*, und Schlundkopfheber, *Levatores pharyngis*, eingeteilt. Zu den Levatoren können der *M. stylopharyngeus* und *palatopharyngeus* gerechnet werden. Zu den Constrictoren gehören der *M. constrictor pharyngis sup.*, *medius* und *inf.*, von denen der mittlere den untersten Teil des oberen, der untere wiederum den untersten Teil des mittleren von hinten her bedeckt. Sämtliche Constrictoren setzen sich hinten an einem sehnigen Streifen (Raphe) an, welcher in der Medianlinie der hinteren Pharynxwand vom Tuberculum pharyngeum des Hinterhauptbeines nach abwärts zieht und sich unten allmählich verliert. Im Einzelnen verhalten sich diese Muskeln folgendermassen:

1. Der *M. constrictor pharyngis sup.* s. *kephalopharyngeus* entspringt von so verschiedenen Stellen des Kopfes, dass man an ihm verschiedene Portionen besonders unterschieden hat, obschon dieselben eigentlich eine continuierliche Muskelmasse darstellen. Der Muskel nimmt nämlich seinen Ursprung in einer zusammenhängenden Linie: a) vom unteren Ende der Lamina medialis des Proc. pterygoideus *(M. pterygopharyngeus)*, b) vom Lig. pterygomandibulare *(M. buccopharyngeus)*, worüber auch S. 82† nachzusehen ist, c) vom hinteren Ende der Linea mylohyoidea *(M. mylopharyn-*

† Es geht von Fasern des [illegible] zum Unterkiefer, gleich hinter dem Kelch in Backenzahn. Es ist bei [illegible] Muskeln zu fühlen.

geus), d) aus der Zungenwurzel *(M. glossopharyngeus)*, wo seine Fasern als eine continuierliche Fortsetzung des M. transversus linguae entstehen. Sein Ansatz erfolgt an der oben erwähnten medianen sehnigen Raphe. Seine obersten Fasern sind ebenso wie die Raphe an das Tuberc. pharyngeum des Hinterhauptbeines angeheftet. Da diese obersten Fasern von dem Tuberc. pharyngeum in einem schrägen Bogen zum unteren Ende des Proc. pterygoideus nach vorn und abwärts ziehen, so erhellt daraus, dass an dem obersten Abschnitte des Pharynx (entsprechend der Pars nasalis) die Seitenwände und ein Teil der hinteren Wand keine Musculatur besitzen. Die Musculatur ist hier allerdings nicht notwendig, da in diesen Teil des Schlundes für gewöhnlich keine Speisen hineingelangen.

2. Der *M. constrictor pharyngis medius* s. hyopharyngeus entspringt von dem grossen und kleinen Horne des Zungenbeines und setzt sich mittels einer fächerförmigen Ausbreitung an der vorhin erwähnten sehnigen Raphe fest. Die vom kleinen (meistens knorpeligen) Zungenbeinhorne kommende Portion ist auch als *M. chondropharyngeus*, die vom grossen Zungenbeinhorne stammende Portion als *M. keratopharyngeus* bezeichnet worden.

3. Der *M. constrictor pharyngis inf.* s. laryngopharyngeus entspringt von der Aussenfläche des Kehlkopfes und zwar mittels einer oberen Portion *(M. thyreopharyngeus)* vom Schildknorpel nahe dessen hinterem Rande, mittels einer unteren Portion *(M. cricopharyngeus)* vom Ringknorpel dicht unterhalb der Artic. cricothyreoidea. Die eine oder die andere dieser beiden Portionen kann übrigens sehr schwach entwickelt sein oder ganz fehlen. Indem sich der M. constrictor pharyngis inf. alsdann ebenso wie der vorige Muskel fächerförmig ausbreitet, setzt er sich ebenfalls an die erwähnte mediane sehnige Raphe fest. Der Übergang der untersten Fasern in die Musculatur des Oesophagus geschieht ganz allmählich. Die Fasern des M. constrictor pharyngis inf. weichen hierbei unten mehr und mehr auseinander und reichen noch ein Stück an der hinteren Oesophaguswand nach abwärts, deren Längsmusculatur sie ersetzen. Diese Stelle des Oesophagus ist in Folge dessen dünner (s. S. 577).

4. Der *M. stylopharyngeus* entspringt an der Wurzel des Proc. styloideus und zieht nach unten und medianwärts, um in der Lücke zwischen dem oberen und mittleren Schlundkopfschnürer in die Seitenwand des Pharynx einzustrahlen. Seine Fasern enden zum Teil an der fibrösen Submucosa des Pharynx, zum Teil ziehen sie

noch weiter nach vorn und abwärts zur Epiglottis und zum oberen Rand des Schildknorpels.

5. Der *M. pharyngopalatinus* s. *palatopharyngeus* (in der gleichnamigen Schleimhautfalte gelegen) ist bereits S. 560 beschrieben worden. Andere Muskelfasern, welche vom unteren Ende des Tubenknorpels entspringen und in der Plica salpingopharyngea abwärts ziehen, werden von einigen Autoren als *M. salpingopharyngeus* besonders beschrieben.

An ihrer Aussenfläche sind die Schlundmusheln von einer mässig dünnen Bindegewebslage, der *Fascia buccopharyngea*, bedeckt, über welche S. 91 nachzusehen ist.

Über die Innervention der Schleimhaut und Musculatur des Pharynx ist S. 475 sub 3 das Wichtigste zu finden.

Die Arterien des Pharynx werden von den Zweigen der *A. thyreoidea inf.* (aus der Subclavia), der *A. thyreoidea sup.* und der *A. pharyngea ascendens* (aus der Carotis ext.), endlich der *A. pharyngea descendens* s. suprema (aus der A. sphenopalatina) geliefert. Die Venen bilden hauptsächlich an der Aussenfläche der Pharynxwand dichte Geflechte, aus denen sich einzelne stärkere Stämme, die *Vv. pharyngeae*, entwickeln, welche sich wiederum in die V. jugularis int. ergiessen.

Die Lymphgefässe münden in die retropharyngealen und die benachbarten tiefen cervicalen Lymphdrüsen ein.

III. Der Oesophagus.

Die Speiseröhre, *Oesophagus*, bildet ein cylindrisches Rohr, welches etwa an der Grenze zwischen dem VI.—VII. Halswirbel als die Fortsetzung des Pharynx beginnt und ungefähr in der Höhe des X. oder XI. Brustwirbels in die Cardia des Magens einmündet. Seine Länge beträgt etwa 23—24 Centimeter, wovon 7—8 cm auf die Strecke vom Anfang bis zu seiner Kreuzungstelle mit dem linken Bronchus, 16—17 cm auf die Entfernung von hier bis zur Cardia entfallen. Da die Distanz zwischen den Schneidezähnen und dem Anfange der Speiseröhre 14—15 cm beträgt, so kann man annehmen, dass eine Magensonde die Cardia passiert hat, wenn sie 40 cm (15 + 25 cm) weit nach abwärts geführt ist. Eine gute Sonde muss somit eine Gesamtlänge von einem halben Meter besitzen. Der oberste Teil des Oesophagus liegt dicht hinter der Trachea und unmittelbar vor der Wirbelsäule. Weiter abwärts tritt er jedoch hinter der Trachea ein wenig nach links hervor, so dass er sich neben der Teilungstelle der Trachea mit dem linken Bronchus kreuzt, indem er hinter demselben hinweggeht. In der Brusthöhle liegt der Oesophagus zunächst noch vor der Wirbelsäule zwischen Aorta descendens und

V. azygos, indem er vorn dicht an den Herzbeutel grenzt. Weiter nach abwärts, etwa in der Höhe des VIII. Brustwirbels, wendet er sich jedoch vor der Aorta hinweg noch weiter nach links hinüber, um endlich durch den Hiatus oesophageus des Zwerchfells zur Cardia des Magens zu gelangen. Der Oesophagus hat also von seinem Ursprunge an die Tendenz, allmählich aus der Medianlinie nach links hinüberzurücken, um zur Cardia zu gelangen. Auf diesem Wege wird er von den Nn. vagi begleitet, welche im oberen Teile der Brusthöhle zu beiden Seiten desselben gelegen sind. Weiter abwärts tritt der linke Vagus mehr an die vordere, der rechte mehr an die hintere Fläche der Speiseröhre.

Der Oesophagus stellt kein gleichmässig weites Rohr dar, sondern zeigt abwechselnd engere und weitere Partieen, welche sich übrigens nicht immer in gleicher Regelmässigkeit nachweisen lassen. Am häufigsten finden sich drei enge Partieen des Oesophagus und zwar an folgenden Stellen vor: 1) an seiner Übergangstelle zum Pharynx, 2) an seiner Kreuzungstelle mit dem linken Bronchus, 3) dicht über seiner Eintrittstelle in die Cardia des Magens. Da sich oberhalb der engen Stellen natürlich die hindurchpassierenden Speisen etwas stauen, so findet sich über jeder engeren Stelle eine Erweiterung vor. Die oberste Erweiterung wird durch die Pars laryngea des Pharynx gebildet.

Die Wand der Speiseröhre besteht, von innen nach aussen betrachtet, aus folgenden Schichten:

1. Die Schleimhaut, *Mucosa*, ist innen von einem geschichteten Pflasterepithel bedeckt, welches an der Cardia mittels einer deutlichen, gezackten Grenzlinie in das Cylinderepithel des Magens übergeht. Dieses Pflasterepithel sitzt auf einem bindegewebigen, mit langen Papillen versehenen Substrat, welches zahlreiche elastische Fasern und eine deutliche Lage von longitudinalen glatten Muskelfasern *(Muscularis mucosae)* enthält. Auch vereinzelte lymphfollikelähnliche Körper finden sich in derselben vor. Dicht oberhalb der Cardia findet sich in dieser Schicht ein etwa 5 mm hoher Kranz von Schleimdrüsen vor (COBELLI).

2. Unter der Schleimhaut liegt die sogen. Submucosa *(Nervea)*, welche aus einem mehr lockeren Bindegewebe mit gröberen elastischen Elementen und zahlreichen Fettanhäufungen besteht und die grösseren Gefässe (besonders zahlreiche Venen) und Nerven enthält. Auch vereinzelte Schleimdrüsen *(Glandulae oesophageae)* sind mit ihren Drüsenkörpern in dieser Schicht gelegen.

3. Nach aussen davon ist eine Muskellage, die *Muscularis*, gelegen, welche aus einer äusseren longitudinalen und einer inneren ringförmigen Schicht von glatten Muskelfasern besteht. Nach den Untersuchungen von LAIMER scheinen die sogenannten ringförmigen Fasern nicht eigentlich circulär, sondern spiralig zu verlaufen — eine Einrichtung, welche die Hinabbeförderung der Speisen noch mehr begünstigen soll. Am Halsteile sind die Muskelfasern der Speiseröhre noch gestreift, am Brustteile dagegen treten zuerst in der Ringfaserschicht glatte Muskelzellen auf, welche, je weiter abwärts, umsomehr an Zahl zunehmen, ohne übrigens die quergestreiften gänzlich zu verdrängen.

Mitunter sendet die Längsmuskelschicht des Oesophagus dem ihr nahe gelegenen linken Bronchus ein Muskelfascikel, den von HYRTL sogen. *M. bronchooesophageus*, zu. Etwas tiefer kann ein zweites ähnliches Fascikel, der *M. pleurooesophageus* (HYRTL), vor der Aorta hinweg auf die linke Pleura mediastinalis ausstrahlen. Die schwächste Stelle der Oesophagusmusculatur soll nach LAIMER an ihrer hinteren Wand dicht unterhalb der Übergangstelle zwischen Pharynx und Oesophagus liegen, was eine Erklärung dafür bietet, dass hier mit Vorliebe krankhafte Erweiterungen (Divertikel) der Speiseröhre entstehen.

Nach aussen hin wird die Muscularis von dem lockeren Bindegewebe des Halses und des Mediastinum posterius, *(Tunica adventitia)* eingehüllt.

IV. Der Magen.

Der Magen, *Ventriculus* s. Stomachus s. Gaster, ist der weiteste Teil des Tractus alimentarius und hat eine birnförmige Gestalt, wenn er gefüllt oder aufgeblasen ist. Sein oberes, an der Eintrittstelle des Oesophagus gelegenes Ende wird als Magenmund, *Cardia*, bezeichnet, sein unteres Ende geht mittels einer ringförmigen Einschnürung, des Pförtners, *Pylorus*, in den Dünndarm über. An dieser Stelle springt in das Lumen des Magens eine Art von circulärer Klappe, die *Valvula pylori*, hervor, welche jedoch keine einfache Schleimhautfalte darstellt, sondern durch eine Verdickung der Ringmuskelschicht der Magenwand hervorgerufen wird. Die Übergangstelle zwischen dem Pförtner und dem Dünndarm ist ausserdem noch an ihrer äusseren Fläche durch je einen vorderen und einen hinteren Längsstreifen, die *Ligamenta* s. Taeniae *pylori*, ausgezeichnet, welche im Gegensatze zur Valvula pylori durch Verdickung der Längsmuskulatur entstanden sind. Im Übrigen wird hinsichtlich der äusseren Form des Magens eine vordere und

eine hintere Fläche, *Facies anterior* et *posterior*, ferner ein concaver oberer Rand, die kleine Curvatur, *Curvatura minor*, und ein convexer unterer Rand, die grosse Curvatur, *Curvatura major*, unterschieden. Den nach links und oben, unweit der Cardia gelegenen, ausgebuchteten weitesten Teil des Magens bezeichnet man als Grund oder Blindsack, *Fundus ventriculi* s. Saccus caecus; an ihn schliesst sich ohne scharfe Grenze der Körper, *Corpus ventriculi*, an, welcher wiederum in die am meisten nach rechts und unten, d. h. dem Pylorus am nächsten gelegene, engere *Pars pylorica* übergeht. Den Binnenraum, welcher der letzteren entspricht, hat man auch als *Antrum pyloricum* bezeichnet. Die Grenze zwischen dem Corpus und der Pars pylorica ist meistens keine scharfe, wird jedoch mitunter durch eine undeutliche Einschnürung markiert, an deren Innenfläche sogar in seltenen Fällen eine ebensolche Falte, die *Valvula praepylorica*, in das Lumen des Magens hineinragen kann. Der an die Cardia zunächst sich anschliessende Teil wird als *Pars cardiaca* unterschieden.

Die Grösse des Magens ist individuell ausserordentlich verschieden. Man hat Fälle beobachtet, bei denen unter sonst ganz normalen Verhältnissen der gefüllte Magen bis zu einer beide Spinae supp. anteriores des Darmbeines verbindenden Linie hinunterreichte. Beim Lebenden pflegt man jedoch für gewöhnlich eine krankhafte Magenerweiterung anzunehmen, wenn der (durch Verschlucken von Brausepulver) künstlich aufgeblähte Magen den Nabel nach abwärts überragt.

Was die Lage des Magens anbetrifft, so sind etwa fünf Sechstel desselben in der linken, ein Sechstel in der rechten Körperhälfte gelegen. Da die Cardia links neben der Medianlinie etwa in Höhe des X. bis XI. Brustwirbels und der Pylorus in frontaler Stellung rechts neben dem I. Lendenwirbel, etwa drei Querfinger breit von der Medianlinie, gelegen ist, so muss die Längsaxe des Magens in der natürlichen Stellung desselben ein wenig schräg von links und oben nach rechts und unten verlaufen. Indessen steht diese schräge Richtung der verticalen ausserordentlich nahe. Bei zunehmender Füllung des Magens kann sich nach LESSHAFT die Lage irgend eines seiner Teile nicht wesentlich ändern. Da die Cardia fixiert ist und die kleine Curvatur an die untere Leberfläche stösst, so wird die Ausdehnung des Magens nach links, nach vorn und besonders nach unten erfolgen müssen. Nur der Pylorus rückt bei stärkerem Füllungszustande mehr nach rechts hinüber.

Die Lage zu den Nachbarorganen ist derartig, dass die kleine Curvatur vom linken Leberlappen bedeckt wird, während längs der grossen Curvatur in grösserer oder geringerer Entfernung das Colon transversum von rechts nach links hinüberzieht. Der Fundus des Magens nimmt im linken Hypochondrium die Kuppe des Zwerchfelles ein: er grenzt hinten an die linke Niere und Nebenniere sowie an die Milz, welche sich übrigens auch, je nach ihrer Grösse, von hinten her (zwischen Fundus und Zwerchfell) mehr oder weniger weit nach vorn erstrecken kann. Der Rest der hinteren Magenfläche ist vor dem Vertebralteile des Zwerchfelles und dem Pancreas gelegen. Die vordere Fläche endlich, insoweit sie nicht von der Leber verdeckt wird, liegt links dem vorderen Teile des Zwerchfelles, rechts (im Thoraxeinschnitte) unmittelbar der vorderen Bauchwand an. Mit den entsprechenden Nachbarorganen ist der Magen durch die *Ligg. phrenicogastricum, gastrolienale, hepatogastricum* und *gastrocolicum* verbunden. Näheres über diese Bänder ist bei der Beschreibung des Peritonaeum nachzusehen.

Die Wand des Magens zeigt ebenso wie die des übrigen Darmkanales folgende, in der Richtung von innen nach aussen gelegene Schichten: 1) die Schleimhaut oder Mucosa; 2) die Submucosa; 3) die Muskelschicht oder Muscularis; 4) die Subserosa; 5) die Serosa oder das Peritonaeum.

1. Die Schleimhaut des Magens ist nur im ausgedehnten Zustande des Organes glatt. Ist der Magen contrahiert, so bildet sie mehr oder weniger starke Falten oder Höcker *(état mamelonné)*, welche sich indessen am aufgeschnittenen Organe leicht mit der Hand verstreichen und glätten lassen. Ist dies nicht möglich, so hat man es mit einer pathologischen Schwellung der Magenschleimhaut zu tun. Nur im Pylorusteile finden sich ganz normaler Weise feine, faden- oder blattförmige Hervorragungen *(Plicae villosae)* vor, welche man als eine Art von Vorläufer der Dünndarmzotten auffassen kann. Zwischen den Falten sind Vertiefungen, *Areae gastricae*, gelegen.

Bei microscopischer Betrachtung zeigt sich die Schleimhaut zunächst an ihrer Innenfläche mit einem einfachen Cylinderepithel bedeckt, welches sich an den Einmündungstellen der Magendrüsen unmittelbar in das Epithel der letzteren fortsetzt. An der Cardia ist die Übergangstelle dieses Cylinderepithels in das Pflasterepithel des Oesophagus schon für das blosse Auge durch eine scharfe zackige Grenzlinie markiert. Das Schleimhautepithel sitzt auf einem Substrat auf, welches beim Magen ebenso

wie beim Darmkanale nicht aus gewöhnlichem, fibrillärem Bindegewebe, sondern aus einer nur undeutlich faserigen Grundsubstanz mit zahlreichen Rundzellen besteht[1]). In das Substrat der Mucosa sind ferner dichtgedrängte Drüsen eingebettet, welche beim Magen dadurch besonders characterisiert sind, dass sie an ihrer Mündungstelle eine trichterförmige Erweiterung, eine Art von Vorraum, *Foveola gastrica* (Magengrube DONDERS), besitzen, welcher sich an anderen Drüsen des menschlichen Körpers nicht vorfindet. In diesen Vorraum können jedoch auch mehrere Drüsen zugleich einmünden.

Die Magendrüsen, *Glandulae gastricae*, sind sämtlich schlauchförmig, tubulös; doch können ihre blinden Enden gabelig geteilt oder auch mit Ausbuchtungen versehen sein. Jede Drüse besitzt eine homogene durchsichtige, zarte Wand (Membrana propria), welche das Drüsenepithel einschliesst. Dieses Epithel tritt nun in zwei Formen auf. Die eine Art von Epithelzellen sind kleiner, hell, nahezu cylindrisch gestaltet und lassen sich durch verschiedene Färbemittel nur relativ schwach tingieren. Man hat dieselben nach HEIDENHAIN als Hauptzellen oder, da man ihnen die Secretion des Magenschleimes zuschrieb, als Schleimzellen bezeichnet. Die zweite Art von Epithelzellen sind gross, rundlich oder polygonal, von körnigem, dunklem Aussehen und durch eine Anzahl von Färbemitteln leicht und stark zu färben. Weil sie sich nur vereinzelt, gewissermassen als Belag, im Grunde eines Teiles der Magendrüsen vorfinden, sind sie von HEIDENHAIN als Belegzellen oder, da ihnen die Secretion des Lab oder Pepsin vindiciert wurde, von anderen Autoren als Labzellen bezeichnet worden. Da nun die Drüsen in der Pars pylorica des Magens lediglich die oben beschriebenen Haupt- oder Schleimzellen enthalten, hat man dieselben auch als Schleimdrüsen bezeichnet. Im Gegensatze dazu sind die an anderen Teilen des Magens befindlichen Drüsen ausser den Hauptzellen noch mit Beleg- oder Labzellen versehen: sie sind deswegen auch Labdrüsen benannt

[1]) Da diese Rundzellen sich in Bezug auf ihr Aussehen von farblosen Blutkörperchen oder Lymphkörperchen nicht wesentlich unterscheiden, so hält man sie für ausgewanderte farblose Blut- oder Lymphkörperchen und hat alle drei eben genannten Arten von Zellen unter dem Sammelnamen „Leukocyten“ zusammengefasst. Man sagt jetzt von einer Schleimhaut, welche dergleichen Leukocyten in reichlicher Menge enthält, dass sie einen lymphatischen Charakter habe, da diese Zellen wohl nur zum geringeren Teile aus den Blutgefässen, zum grösseren Teile aber aus den in der Schleimhaut gelegenen Lymphfollikeln herzustammen scheinen.

worden. Gegen diese Bezeichnungen ist jedoch in neuerer Zeit Einspruch erhoben worden, indem von EBSTEIN u. a. behauptet wird, dass ebensowohl die Hauptzellen wie die Belegzellen Pepsin secernieren können. Nach COBELLI sollen sich ferner in der Schleimhaut der Pars pylorica noch 5—7 Reihen von wirklichen acinösen Drüsen vorfinden, welche sich radienförmig vom Pylorus nach links erstrecken. Nach den neueren Anschauungen sind auch diese Drüsen, *Glandulae pyloricae*, als verästelte tubulöse anzusehen. Weiter wäre noch zu betonen, dass die Schleimhaut des Magens gegenüber derjenigen von anderen Organen durch ihren ausserordentlichen Reichtum an Drüsen ausgezeichnet ist (etwa 100 Drüsen auf einen Quadratmillimeter Magenoberfläche), so dass man gezwungen ist, in dem Magen nicht allein ein Reservoir für die aufgenommenen Speisen, sondern auch ein wichtiges Absonderungsorgan des menschlichen Körpers zu sehen.

In der tiefsten Lage der Magenschleimhaut findet sich übrigens eine schmale Schicht glatter Muskelfasern, die sogen. *Muscularis mucosae*, von welcher nach KOELLIKER zarte Faserbündel senkrecht zwischen den Drüsen in die Höhe steigen sollen. Ihre Contraction könnte also zur Entleerung der Drüsen beitragen. Endlich wäre noch zu erwähnen, dass die Mucosa bei manchen Individuen zahlreiche solitäre Follikel enthalten kann, welche als kleine, hellgraue Erhabenheiten hervorragen und die Grösse eines Stecknadelknopfes erreichen können. In anderen Fällen sind sie mit blossem Auge kaum wahrzunehmen oder scheinen sogar gänzlich zu fehlen.

2. Die Submucosa des Magens besteht aus lockerem, bläulich weissem Bindegewebe und enthält zahlreiche kleine Gefäss- und Nervenstämmchen, weswegen sie früher auch als *Tunica vasculosa* oder *Tunica nervea* bezeichnet wurde.

3. Die Muskelschicht des Magens besteht: a) aus einer inneren circulären, b) aus einer äusseren longitudinalen Schicht, welche sich an die entsprechenden Schichten des Oesophagus anschliessen. Diese Schichten sind jedoch in ihrem regulären Verlaufe erheblich alteriert durch die einseitige Ausbuchtung, welche der Magen in Gestalt des Fundus nach links hin erfahren hat. Die Längsfasern des Oesophagus strahlen nämlich beim Übergange in die Cardia divergierend nach verschiedenen Richtungen auseinander, ohne die grosse Curvatur zu erreichen; hierbei gehen sie in besonders dichten Massen auf die kleine Curvatur über. Ein selbständiger, stärkerer Längsfaserzug ist alsdann noch an der

grossen Curvatur gelegen. Von der darunter gelegenen Ringfaserschicht verläuft nur ein Teil vom Fundus bis zum Pylorus in wirklich circulärer Richtung. Andere (ursprünglich circuläre Fasern) haben einen zur Längsaxe des Magens mehr schrägen Verlauf und sind deshalb auch als *Fibrae obliquae* bezeichnet worden. Ein Teil der letzteren reitet sattelförmig auf dem links von der Cardia gelegenen Winkel zwischen dem Oesophagus und dem Fundus ventriculi und strahlt nach rechts und unten aus. Ein anderer Teil sitzt ebenfalls sattelförmig rechts von der Cardia auf der kleinen Curvatur und strahlt wiederum nach links und unten aus. Beide Arten von Fasern kreuzen sich somit an der vorderen und hinteren Magenwand, ohne übrigens die grosse Curvatur zu erreichen. Nach HENLE sollen diese schrägen Fasern zwischen der Längs- und Ringfaserschicht, nach KOELLIKER dagegen nach innen von der letzteren, also dicht unter der Schleimhaut gelegen sein.

4. Die Sub~~mucosa~~-serosa ist nur dort als besondere Lage von lockerem Bindegewebe vorhanden, wo sich die Ligamente des Magens an denselben ansetzen oder seine Oberfläche auf schmale Strecken vom Peritonaeum unbedeckt bleibt. Im Übrigen ist diese Schicht völlig mit dem letzteren verschmolzen.

5. Die Serosa oder das Bauchfell, *Peritonaeum*, besteht aus einem Substrat von fibrillärem Bindegewebe mit elastischen Fasern, welches an seiner Oberfläche mit einem einfachen, platten polygonalen Epithel (Endothel) bekleidet ist. Das Peritonaeum ist sowohl am Magen wie am Darme mit der Muscularis fest verwachsen, so dass man wohl sagen kann, dass es einen integrierenden Bestandteil dieser Organe überall dort bildet, wo es ihre Oberfläche bekleidet.

Die Nerven des Magens werden, abgesehen von den Verzweigungen des *N. vagus*, vom *N. sympathicus* geliefert (s. daselbst), welcher sowohl die Magen- wie die Darmwand in Form von zwei grossen Geflechten durchzieht, die sich den ganzen Tractus intestinalis entlang erstrecken. In den Knotenpunkten dieser Geflechte sind zahlreiche Ganglienzellen gelegen. Das eine von diesen Geflechten, der AUERBACH'sche *Plexus muscularis* s. myentericus, ist zwischen der longitudinalen und circulären Muskelschicht gelegen, welche er beide versorgt; das andere Geflecht, der MEISSNER'sche *Plexus submucosus* s. entericus, findet sich in der Submucosa vor, wo er die Muscularis mucosae innerviert. Der Vagus scheint der sensible Nerv des Magens zu sein, während der Sympathicus die glatten Muskelfasern desselben versorgt.

Die Arterien des Magens werden von der *A. coeliaca* und von deren Ästen geliefert. Längs der kleinen Curvatur verläuft von links her die *A. gastrica sin.* s. coronaria ventriculi sin. (directer Ast der A. coeliaca), von rechts her die *A. ga-*

strisa dextra s. coronaria ventriculi dextra (aus der A. hepatica). Der Fundus des Magens wird von den *Rr. gastrici breves* (aus der A. lienalis), die linke Hälfte der grossen Curvatur von der *A. gastroepiploica sin.* (ebenfalls aus der A. lienalis), die rechte Hälfte derselben durch die *A. gastroepiploica dextra* (aus dem R. gastroduodenalis der A. hepatica) versorgt. Die aus diesen Arterien hervorgehenden Zweige dringen durch die Muscularis in die submucöse Schicht hinein, wo sie sich in Capillaren aufzulösen beginnen, welche netzförmig die Drüsenschläuche der Mucosa bis zu ihren Mündungen umspinnen. Aus den dicht unter der Schleimhautoberfläche gelegenen Capillaren entstehen alsdann kleine, um die Drüsenmündungen gelegene Venennetze, aus denen wiederum Venenstämmchen hervorgehen, welche eigentümlicherweise zwischen den Drüsencapillaren nach abwärts ziehen, ohne irgend welche Zweige aus den letzteren aufzunehmen. Im Übrigen entsprechen die Venen den Arterien und können sich entweder in die *V. lienalis (Vv. gastricae breves)* oder die *V. mesenterica sup.* oder direct in die *V. portae (Vv. coronariae ventriculi)* ergiessen. Die Lymphgefässe des Magens bilden zwischen Serosa und Muscularis ein oberflächliches, in der Submucosa ein tiefer gelegenes Netz, von welchem einige grössere Stämmchen zu den an der kleinen und grossen Curvatur gelegenen *Lymphoglandulae gastroepiploicae supp.* und *inff.* oder direct zu den *Lymphoglandulae coeliacae* hinziehen.

V. Der Darmkanal.

Der Darmkanal, *Tractus intestinalis*, wird in den Dünndarm, *Intestinum tenue*, und den Dickdarm, *Intestinum crassum*, eingeteilt. Diese beiden Abteilungen des Darmes sind zunächst dadurch von einander unterschieden, dass im aufgeblasenen Zustande der 1) Dünndarm ein geringeres, der Dickdarm ein grösseres Kaliber hat. Doch kann man bei Eröffnung der Bauchhöhle nicht selten das Gegenteil constatieren: wenn nämlich der Dünndarm durch Gase stark ausgedehnt ist, während der Dickdarm in eng contrahiertem Zustande vorliegt. In diesem Falle ist jedoch der Dickdarm als solcher stets daran deutlich zu erkennen, dass an seiner Oberfläche 2) drei Längsstreifen, die *Taeniae coli (Valsalvae)*, sichtbar sind, welche Verdickungen seiner Längsmusculatur darstellen und dem Dünndarme vollständig fehlen. Ausserdem zeigt der Dickdarm schon an seiner Aussenfläche zwischen den Taenien Ausbuchtungen, 3) *Haustra coli*, welche der Dünndarm ebenfalls nicht hat. Ferner ist der Dickdarm bei gut genährten Individuen stets durch eine 4) Reihe von fettgefüllten Anhängen verschiedener Grösse *(Appendices epiploicae)* ausgezeichnet, welche beim Dünndarme niemals vorhanden sind. Ein weiterer Unterschied zwischen Dick- und Dünndarm liegt endlich in der Beschaffenheit ihrer Schleimhaut. Die Schleimhaut des Dünndarmes besitzt nämlich an ihrer Innenfläche sehr feine, 5) etwa 1 mm lange, fadenförmige Fortsätze, die Zotten, *Villi intestinales*, welche der Schleimhaut ein sammetartiges Aussehen geben und am besten sichtbar werden, wenn man sie unter Wasser flottieren lässt.

a) Der Dünndarm.

Der Dünndarm, *Intestinum tenue*, wird in drei Abschnitte, nämlich: 1) den Zwölffingerdarm, *Duodenum*, 2) den Leerdarm, *Jejunum*, und 3) den Krummdarm, *Ileum*, eingeteilt, von denen jedoch nur das Duodenum und das Jejunum einigermassen scharf von einander abzugrenzen sind, während das Jejunum und das Ileum allmählich ineinander übergehen. Das Duodenum ist der weiteste Teil des Dünndarmes; von hier an nimmt der letztere ganz allmählich an Kaliber ab, so dass seine engste Stelle dem Übergange in den Dickdarm entspricht. Der Dünndarm durchzieht hauptsächlich den unteren Teil der Bauchhöhle mittels einer Menge sehr variabel gelegener Schlingen, welche mit Ausnahme der unteren zwei Drittel des Duodenum sämtlich durch eine Duplicatur des Bauchfelles, das Dünndarmgekröse, das *Mesenterium* im engeren Sinne, an der hinteren Bauchwand aufgehängt sind.

1. Der Zwölffingerdarm, *Duodenum*, so genannt wegen seiner angeblich der Breite von etwa zwölf Fingern gleichkommenden Länge, bildet die unmittelbare Fortsetzung des Magens und besteht beim Erwachsenen meistens aus drei Abschnitten, welche folgenden Verlauf haben. Der erste Abschnitt, *Pars superior* (horizontalis s. transversa), zieht etwa in der Höhe des XII. Brust- oder I. Lendenwirbels von links nach rechts und hinten: er ist mit der Leber durch das Lig. hepatoduodenale verbunden. Mit einer Krümmung, der *Flexura duodeni superior* s. prima, geht er in den zweiten Abschnitt, die *Pars descendens* s. verticalis, über, welche vor der rechten Niere nach abwärts verläuft. Unter Bildung einer zweiten Krümmung, der *Flexura duodeni inferior* s. secunda, setzt sich die Pars descendens alsdann etwa in der Höhe des III. Lendenwirbels in den dritten Abschnitt, die *Pars ascendens*, fort, welche schräg von rechts und unten nach links und oben vor der Aorta und Vena cava inf. in die Höhe zieht, um am unteren Rande des Pancreas (etwa vor der Grenze zwischen dem I. und II. Lendenwirbel) mittels einer dritten Krümmung, der *Flexura duodenojejunalis*, in das Jejunum überzugehen. Zwischen die Pars descendens und ascendens ist mitunter noch (s. S. 586) ein zweites queres, der Pars superior paralleles Stück eingeschaltet. Die Flexura duodenojejunalis wird durch den sogen. *M. suspensorius duodeni* (TREITZ) fixiert, d. h. glatte Muskelfasern, welche vom Ursprunge der A. coeliaca und mesent. sup. in die Wand des Duodenum einstrahlen. Das Duodenum bildet also ein nach

links offenes Hufeisen[1]), in dessen Concavität der Kopf des Pancreas hineinragt, woher auch seine sehr zutreffende Bezeichnung als *Intestinum pancreaticum* oder kurzweg *Pancreaticum* (LUSCHKA) stammt. Der Pancreaskopf und die Aussenfläche des Duodenum sind ziemlich fest miteinander verwachsen. Beim Kinde und häufig auch noch im späteren Lebensalter kann man übrigens am Duodenum deutlich 4 Abschnitte, nämlich: 1) eine *Pars transversa sup.*, 2) eine *Pars descendens (verticalis dextra)*, 3) eine *Pars transversa inf.*, 4) eine *Pars ascendens (verticalis sin.)* unterscheiden. Die eben erwähnte vierteilige Form des Duodenum scheint also sozusagen die Grundform darzustellen und sich erst später durch den Verlust der sogen. Pars transversa inferior in die dreiteilige Form umzuwandeln.

Über und vor der Pars horizontalis sup. lagert die Leber mit der Gallenblase, in deren Nähe das Duodenum an der Leiche gewöhnlich durch den Gallenfarbstoff gelblich imbibiert ist. Vor der Pars descendens duodeni zieht das Mesocolon transversum in transversaler Richtung hinweg. Längs der Pars ascendens verläuft endlich die Radix mesenterii nach rechts und abwärts. Durch die über die Vorderfläche des Duodenum hinwegziehenden Ursprungslinien des Mesocolon einerseits und des Mesenterium andererseits werden am Duodenum drei Abschnitte abgegrenzt, von denen jeder einzelne nur dann zu Gesicht kommt, wenn folgende Manipulationen ausgeführt werden. Der erste Abschnitt, welcher vom Magen aus zu verfolgen ist, umfasst die Pars superior (Pars horizontalis superior) nebst dem oberen Teile der Pars descendens und reicht bis zum Mesocolon; man übersieht ihn, wenn man die Leber gegen den Rippenbogen emporhebt. Der zweite Abschnitt, welcher beim Zurückschlagen des Colon transv. nach oben und der Dünndärme nach links zu Tage tritt, entspricht dem unteren Teile des Pars descendens und der Umbiegungstelle in die Pars ascendens. Der dritte Abschnitt endlich besteht aus der Pars ascendens und ihrem Übergange in die Flexura duodenojejunalis und wird dadurch sichtbar, dass man bei aufwärts geschlagenem Colon die Dünndärme nach rechts und ebenfalls nach oben hinüberlegt. Die Pars

---

[1]) Da das Ende des Duodenum nahezu in gleicher Höhe mit seinem Anfange, d. h. dem Pylorus, gelegen ist, so bildet dasselbe eigentlich nicht ein Hufeisen, sondern einen unvollständigen, jedoch nahezu geschlossenen Ring (BRAUNE). Noch richtiger wäre es freilich, von einem unvollständigen Dreieck oder Viereck mit abgerundeten Ecken zu reden.

superior des Duodenum ist an ihrer Oberfläche gänzlich vom Peritonaeum umhüllt, ist also, wie man zu sagen pflegt *intra saccum peritonaei* gelegen. Die anderen beiden Abschnitte sind dagegen nur an ihrer Vorderfläche vom Peritonaeum überzogen, während die hintere Fläche durch lockeres Bindegewebe mit der hinteren Bauchwand verbunden ist. Diese beiden Teile sind somit *extra saccum peritonaei* gelegen.

Die Innenfläche des Duodenum zeigt vom Pylorus bis zur Flexura duodeni prima eine etwas höckerige Beschaffenheit, welche davon herrührt, dass die Schleimhaut hier dicht gedrängt kleine verästelte tubulöse Drüsen, die Brunn'schen oder Brunnerschen Drüsen, *Gl. duodenales,* enthält, welche bis in die Submucosa hineinreichen und deren alkalisches Secret eine gewisse Ähnlichkeit mit dem Pancreassafte zeigt und somit ebenfalls bei der Verdauung eine Rolle zu spielen scheint. Vereinzelt kommen diese Drüsen auch noch im übrigen Teile des Duodenum vor. Während somit der Anfangsteil des Duodenum faltenfrei ist, besitzen die Pars descendens und ascendens duodeni an ihrer Innenfläche grössere, mitunter vollkommen ringförmige Querfalten, die *Plicae circulares* s. Valvulae conniventes Kerkringii, deren Name sich darauf bezieht, dass dieselben vielfach spitzwinkelig confluieren. Die Valvulae conniventes sind Schleimhautfalten, in welche sich zwar ein Fortsatz der Submucosa, aber keine Muscularis hineinerstreckt, sie lassen sich auch nach Entfernung der Muskelhaut nicht verstreichen (HENLE). Indem sie sich vom Duodenum aus durch das ganze Jejunum fortsetzen, werden sie immer niedriger und rücken immer weiter auseinander, bis sie an der Grenze zwischen Jejunum und Ileum ganz verschwinden. Mitten in der Concavität des Duodenum, also in der linken Wand der Pars descendens, ist (ein wenig nach hinten) die gemeinsame Einmündungstelle des Ductus choledochus und pancreaticus gelegen. Diese Einmündungstelle befindet sieh stets auf der Höhe einer kleinen warzenförmigen Erhabenheit, der *Papilla duodeni* (Santorini), welche indessen für gewöhnlich durch eine unmittelbar daneben gelegene Valvula Kerkringii überlagert wird. Sondiert man diese Mündung, so gelangt man zunächst in eine Art von Ampulle oder Vorraum, das *Diverticulum Vateri,* und kann alsdann nach oben in den Ductus choledochus, nach links in den Ductus pancreaticus eindringen. Nicht selten ist der Verlauf des Ductus choledochus an der Innenfläche der Duodenalschleimhaut durch einen Längswulst *(Plica longitudinalis duodeni)* markiert, welcher zu der eben erwähnten Valvula

Kerkringii senkrecht steht. Im Übrigen ist das Duodenum ebenso wie der ganze übrige Dünndarm mit Zotten versehen. Nur sind sie in der Pars superior nicht fadenförmig, sondern mehr breitgezogen oder faltenähnlich. Solitäre (d. h. vereinzelte) Lymphfollikel, *Noduli lymphatici solitarii*, sind im Duodenum wie im ganzen übrigen Darmkanal vorhanden.

2. Der Leerdarm, *Jejunum*, so genannt, weil derselbe meist leer von Speisen gefunden wird, beginnt an der Flexura duodenojejunalis, d. h. dort, wo der Dünndarm ein eigenes Gekröse zu bekommen anfängt. Die untere Grenze des Jejunum ist nicht genau anzugeben. Man pflegt das Ende des Jejunum dort anzunehmen, wo die Valvulae conniventes aufhören. Danach würden (abgesehen vom Duodenum) zwei Fünftel des gesamten Dünndarmes dem Jejunum, drei Fünftel dem Ileum zuzurechnen sein. Wie bereits oben erwähnt wurde, ist das Jejunum gegenüber dem Ileum durch sein grösseres Kaliber ausgezeichnet. Solitäre Lymphfollikel, *Noduli lymphatici solitarii*, sind hier wie im ganzen Darmkanal stets vorhanden[1]). Nur sehr selten sind dagegen die letzteren im Jejunum zu kleinen rundlichen Haufen vereinigt. Man hat solche Aggregate von Solitärfollikeln, *Noduli lymphatici aggregati*, auch als Peyer'sche Haufen oder Plaques, Insulae s. Agmina Peyeri, bezeichnet. Das Jejunum besitzt die grössten Zotten.

3. Der Krummdarm, *Ileum*, zieht als Fortsetzung des Jejunum in mannigfachen Windungen bis zur Fossa iliaca dextra, um sich daselbst in den Anfangsteil des Dickdarmes, das Caecum, einzusenken. Das Ileum nimmt vom Jejunum an allmählich nach abwärts an Kaliber ab, so dass sich seine engste Stelle an der Einmündung in das Caecum befindet. Valvulae Kerkringii sind im Ileum nicht vorhanden. Dagegen ist die Schleimhaut ebenso wie im Jejunum mit Solitärfollikeln und kleinen rundlichen Peyerschen Haufen versehen. Ausser den rundlichen sind hier jedoch noch grössere, länglich ovale Follikelhaufen, die sogen. linsenförmigen Peyer'schen Plaques vorhanden, welche stets dem Ansatze des Mesenterium gegenüber und mit ihrer Längsaxe in der Längsrichtung des Darmes liegen. Zotten sind zwar regelmässig im Ileum da, werden jedoch gegen das Caecum hin immer niedriger und kleiner. Im Gegensatze zu dem Jejunum

[1]) Die Solitärfollikel sind im normalen Zustande eben noch mit blossem Auge zu erkennen, am besten wenn man den Darm gegen das Licht hält. Geschwollen aber können sie die Grösse einer Linse erreichen und sehr deutlich sichtbar werden.

pflegt der Inhalt des Ileum schon eine faeculente Beschaffenheit zu zeigen. Jejunum und Ileum sind an ihrer Oberfläche völlig vom Peritonaeum überkleidet und durch das Mesenterium an der hinteren Bauchwand aufgehängt. Beide Teile des Dünndarmes werden daher auch als *Intestinum tenue mesenteriale* zusammengefasst.

b) Der Dickdarm.

Der Dickdarm, *Intestinum crassum*, ist gegenüber dem Dünndarme zunächst durch das grössere Kaliber ausgezeichnet, ferner dadurch, dass sich an seiner Oberfläche drei Verdickungen seiner Längsmusculatur, die sogen. *Taeniae coli*, befinden, welche, wie schon oben erwähnt wurde, dem Dünndarme vollständig fehlen. Von diesen Taenien entspricht die eine dem Ansatze des Mesocolon *(Taenia mesocolica)*, die zweite dem Ansatze des Netzes oder der mit ihm zusammenhängenden, fettgefüllten beutelförmigen Appendices epiploicae *(Taenia omentalis)*, die dritte *(Taenia libera)* liegt an der Oberfläche des Darmes frei zu Tage. Zotten und Peyer'sche Haufen hat der Dickdarm nicht, wohl aber sind Solitärfollikel in der genzen Ausdehnung desselben vorhanden. Ferner ragen an seiner Innenfläche überall halbmondförmige Vorsprünge, die *Plicae* s. Valvulae *semilunares coli* s. sigmoideae, hervor, welche jedoch nicht wie die Valvulae Kerkringii einfache Schleimhautfalten sind, sondern ausser der Mucosa und Submucosa noch Fortsetzungen der Ringmusculatur enthalten. Zwischen den Plicae sigmoideae liegen Ausbuchtungen der Wand des Dickdarmes, welche man als *Haustra coli* bezeichnet hat. Nur im untersten Abschnitte des Dickdarmes, im Rectum, sind dieselben nicht vorhanden. Wie der Dünndarm lässt sich auch der Dickdarm in drei Abschnitte, nämlich: 1) den Blinddarm, *Caecum,* 2) den Grimmdarm, *Colon,* und 3) den Mastdarm, *Rectum,* einteilen.

1. Der Blinddarm, *Intestinum caecum* s. Typhlon, bildet in der rechten Fossa iliaca einen abwärts hängenden, meistens allseitig vom Peritonaeum bekleideten Blindsack und geht ohne scharfe Grenze aufwärts in das Colon über. Sein unteres Ende ist mit einem kleinen regenwurmähnlichen Anhang, dem Wurmfortsatz, *Proc. vermiformis*, versehen, welcher sogar durch sein eigenes Gekröse, das *Mesenteriolum processus vermiformis*, mit der hinteren Bauchwand verbunden ist und eine sehr variable Lage zeigt. Etwas oberhalb des Wurmfortsatzes ist an der linken Seite des Caecum die Einmündungstelle des Ileum gelegen, welche stets durch

eine Plica sigmoidea in der Weise hindurchtritt, dass die letztere in zwei Lippen gespalten wird. Da diese zweilippige Plica sigmoidea in das Lumen des Caecum hineinragt, so gestattet sie wohl den Eintritt des Darminhaltes aus dem Ileum in das Caecum, muss sich jedoch nach Art einer Klappe schliessen, wenn der letztere aus dem Caecum nach dem Ileum zurückzutreten sucht. Man hat sie als *Valvula coli* s. ileocoecalis s. Bauhini s. Tulpii bezeichnet.

2. Der Grimmdarm, *Colon*, welcher sich unmittelbar an das Caecum anschliesst, kann in vier Abschnitte eingeteilt werden. Der erste Abschnitt, das *Colon ascendens*, läuft als Fortsetzung des Caecum zunächst vor der rechten Niere, sodann mehr medianwärts bis zur Leber nach oben, um schliesslich mit einer vor der Pars verticalis duodeni gelegenen Biegung, der *Flexura coli dextra* s. hepatica, nach links in den zweiten Abschnitt, das *Colon transversum*, überzugehen. Das letztere zieht alsdann unterhalb der Pars superior duodeni und der grossen Curvatur des Magens in transversaler Richtung bis zur Milz, um sich hier unter Bildung einer zweiten Biegung, der *Flexura coli sinistra* s. lienalis, in den dritten Abschnitt, das *Colon descendens*, fortzusetzen. Das Colon descendens steigt sodann vor dem lateralen Teile der linken Niere abwärts und setzt sich etwa an der Crista iliaca in den vierten Abschnitt, das *Colon sigmoideum* s. Flexura sigmoidea s. S romanum, fort, welches, seinem Namen entsprechend, in der Fossa iliaca sin. eine S-förmige Krümmung bildet und etwa in Höhe der Articulatio sacroiliaca in das Rectum übergeht. Doch kann auch das Colon sigmoideum erheblich weit, bis in die rechte Bauchhälfte, hinübergelagert sein. Von diesen vier Abschnitten sind nur das Colon ascendens und descendens dadurch einigermassen in ihrer Lage fixiert, dass ihre hintere Fläche mit den hinter ihnen gelegenen Teilen durch lockeres Bindegewebe verbunden ist, während die vordere und die Seitenflächen vom Peritonaeum bekleidet sind. Daher muss auch bei der Colotomie der Schnitt hinten angelegt werden, wenn man das Peritonaeum nicht verletzen will. Weiterhin tragen zwei Bauchfellduplicaturen, das allerdings nicht immer vorhandene *Lig. hepatocolicum* (zwischen der unteren Leberfläche und der Flexura coli dextra) und das *Lig. phrenicocolicum* (zwischen dem Zwerchfell und der Flexura coli sin.) zur Fixierung dieser Teile bei. Das Colon transversum und sigmoideum sind dagegen allseitig vom Peritonaeum überzogen und durch ein langes Gekröse, *Mesocolon*, mit der hinteren Bauchwand verbunden: sie

müssen somit, je nach der Länge dieses Gekröses eine wechselnde Lage haben. Ist das Gekröse sehr lang, so kann das Colon transversum sogar unterhalb des Nabels gelegen sein. In gleicher Weise kann (namentlich bei starker Ausdehnung durch Gase) das Colon sigmoideum bis in die Fossa iliaca dextra und sogar bis in die Nähe des rechten Leberlappens hin verlagert sein. Das S. romanum bildet den engsten Teil des Colon; die Taeniae coli und in gleichem Masse die Haustra und die Plicae semilunares sind an demselben mitunter nur undeutlich ausgeprägt.

3. Der Mastdarm, *Intestinum rectum*, kann während seines Verlaufes von der Articulatio sacroiliaca bis zur Afteröffnung in drei Abschnitte eingeteilt werden, welche verschiedene Krümmungen zeigen. Der erste Abschnitt erstreckt sich in der Frontalebene von der Articulatio sacroiliaca bis etwa zum zweiten Kreuzbeinwirbel, indem er mehr oder weniger die Medianlinie nach rechts überschreitet. Seine Concavität ist bald nach links, bald nach rechts gerichtet. Dieser Abschnitt (das obere Drittel des Rectum) ist gänzlich vom Peritonaeum umhüllt und besitzt demgemäss ein Gekröse *(Mesorectum)*, an dem er herabhängt. Der zweite Abschnitt (das mittlere Drittel des Rectum) entspricht der Aushöhlung des Kreuzbeines und ist demgemäss mit der Concavität nach vorn gelegen. Nur seine Vorderfläche ist vom Peritonaeum überzogen. Ohne scharfe Grenze geht der zweite Abschnitt in den dritten Abschnitt über, welcher sich vor der Steissbeinspitze nach hinten und abwärts krümmt, so dass seine Concavität nach hinten gerichtet ist. Dieser dritte Abschnitt (das untere Drittel des Rectum), welcher am After, *Anus*, endet, ist nicht mehr vom Peritonaeum überzogen und so geräumig, dass er fast eine ganze Faust fassen kann, weshalb er auch *Ampulla recti* genannt wird. Etwas enger ist der mittlere und am engsten der obere Abschnitt des Rectum, so dass man nicht über den zweiten Kreuzbeinwirbel hinauf mit der Hand vordringen kann, ohne eine Sprengung des Rectum befürchten zu müssen. Übrigens sind auch die beiden unteren Abschnitte des Rectum meistens nicht genau in der Medianlinie gelegen, sondern pflegen die letztere ein wenig nach links zu überschreiten. Die dem zweiten und dritten Abschnitte entsprechenden Krümmungen des Rectum hat man auch als Kreuzbeinkrümmung, *Flexura sacralis*, und Perinealkrümmung, *Flexura perinealis*, bezeichnet. Die Innenfläche des Rectum zeigt meistens drei Plicae sigmoideae, von denen eine jede aussen durch eine seitliche Einknickung der Wand markiert wird. Jeder Einknickung

der einen Seite liegt eine Ausbuchtung der anderen gegenüber. Die mittelste von diesen Plicae sigmoideae *(Plicae transversales recti* von KOHLRAUSCH) ist die stärkste und kommt auch am constantesten vor: sie ist beiläufig in der Höhe der Plicae semilunares Douglasii, d. h. etwa 7—8 cm über der Afteröffnung, gelegen. Die anderen beiden Plicae sigmoideae sind etwa 2—4 cm höher und tiefer wahrzunehmen. Die mittlere nimmt die rechte, die anderen beiden die linke Wand des Rectum ein. Ausser diesen Querfalten finden sich dicht oberhalb der Analöffnung *(Pars analis recti)* an der Schleimhaut Längsfalten, die Plicae longitudinales recti s. *Columnae rectales* s. Morgagnii, vor. Die zwischen den letzteren befindlichen Gruben *(Sinus rectales)* können mitunter Fremdkörper (Gräten, Nadeln etc.) enthalten. Das Lumen des Rectum erscheint hier in Folge des Vorhandenseins dieser Längsfalten auf dem Querschnitt sternförmig. Dicht oberhalb der Analöffnung liegen unter der Schleimhaut meist stärkere Venengeflechte, *Annulus haemorrhoidalis*, welche wie eine Art von Wasserkissen. einen weichen Verschluss des Anus bilden. Bei Stauungszuständen im Pfortadergebiet können diese Venen aus der Analöffnung hinausragen und sogar zu Blutungen Veranlassung geben (Hämorrhoiden). Am Lebenden wird die Afteröffnung durch eine Verdickung der glatten Ringmusculatur, den *M. sphincter ani internus*, verschlossen Unterhalb desselben, dicht unter der Haut des Anus, also weit oberflächlicher liegt der *M. sphincter ani externus*, welcher aus quergestreifter Musculatur besteht und deshalb willkürlich zum Verschlusse des Anus benutzt werden kann.

Entsprechend jener eben erwähnten Plica transversalis recti (KOHLRAUSCH) soll nach HYRTL beim Lebenden die Ringmusculatur für gewöhnlich contrahiert sein, so dass die Kotmassen sich nicht im unteren Mastdarmende, sondern im Colon sigmoideum ansammeln. Da sich nach demselben Autor diese Muskelfasern hier, wenn auch nicht immer, so doch in vielen Fällen zu einem stärkeren Bündel zusammendrängen, so hat derselbe an dieser Stelle einen *Sphincter ani tertius* angenommen, welcher übrigens schon von NELATON als *Sphincter ani superior* vorher in die Anatomie eingeführt war. Von anderen Autoren, wie z. B. LAIMER, wird eine Verdickung der Ringmusculatur nur in dem Sinne zugegeben, dass die Plica transversalis recti, wie alle Plicae sigmoideae in ihrer Schleimhaut noch stärkere circuläre Muskelfasern beherbergt.

c) Die microscopische Structur des Darmkanales.

Die Wand des Darmkanales wird in folgende Schichten eingeteilt, welche sich im Grossen und Ganzen inbezug auf ihren Bau durchaus wie die entsprechenden Schichten des Magens verhalten, nämlich: 1) die Schleimhaut oder Mucosa, 2) die Sub-

mucosa, 3) die Muscularis, 4) die Subserosa, 5) die Serosa oder das Peritonaeum.

Die Schleimhaut besteht wie diejenige des Magens aus Epithel und Substrat *(Corpus proprium)*. Das Epithel ist im ganzen Darmkanal cylindrisch. Die Epithelien des Dünndarmes im Speciellen sind noch dadurch ausgezeichnet, dass sie an dem freien Ende mit einem membranartigen Saume (oder Deckel) versehen sind, welcher in senkrechter Richtung von feinen Porenkanälchen durchbrochen ist und somit ein streifiges Aussehen zeigt. Dieser Saum, Cuticularsaum, ist so empfindlich, dass er z. B. schon durch Wasser oder verdünnte Säuren quillt und in stäbchenförmige Stücke zerfällt. Durch die Poren des Saumes geht die Resorption der Speisebestandteile vor sich. Unter den Cylinderepithelien des ganzen Darmkanales finden sich vereinzelt noch andere eigentümliche Zellen, die sogen. Becherzellen, vor. Die Zellen besitzen keinen Saum, sondern tragen statt dessen an dem freien Ende in einer weinbecherartigen Vertiefung eine helle gallertartige Masse, welche aus Schleim zu bestehen scheint. Da besondere Schleimdrüsen im Darme nicht vorhanden sind, so wird man wohl nicht fehlgehen, wenn man den Becherzellen die Secretion des Schleimes zuschreibt, welcher sich schon normaler Weise in geringem Grade, bei pathologischer Reizung der Schleimhaut selbst in grösseren Massen im Darme vorfindet. Das Substrat der Mucosa ist bindegewebig, zeigt jedoch einen exquisit lymphatischen Charakter (s. S. 581 Anm.); ja es nimmt in den Zotten fast ganz das Aussehen adenoiden Bindegewebes an.

In die Schleimhaut sind im oberen Teile des Duodenum die verästelten tubulösen Brunn'schen oder Brunner'schen Drüsen (s. S. 587), an dem ganzen übrigen Darmkanale die Lieberkühn'schen Drüsen eingelagert. Die Brunner'schen Drüsen, *Glandulae duodenales*, liegen richtiger gesagt in der Submucosa, und zwar vom Sphincter pylori bis zur Papilla duodenalis, gegen das Ende des Duodenum verschwinden sie. — Die Lieberkühn'schen, *Glandulae intestinales*, gehören zu den tubulösen, also schlauchförmigen Drüsen, besitzen eine glashelle structurlose Membrana propria und sind mit einem hellen Cylinderepithel ausgekleidet, welches durchaus den epithelialen Charakter des betreffenden Darmstückes zeigt. Ihr alkalisches Secret ist der sogen. Darmsaft, *Succus entericus*, von dem man annimmt, dass er ebenfalls zur Verdauung der Speisen beiträgt. Im Dünndarme sind die Mündungen der Lieberkühn'schen Drüsen zwischen den Zotten gelegen.

Das Cylinderepithel der Darmzotten soll nach HEIDENHAIN durch directe Fortsätze mit den Bindegewebszellen innerhalb der Zotten und die Bindegewebszellen wieder mit den Lymphgefässen der Zotten in Verbindung stehen. Jede Zotte besitzt nämlich in ihrer Axe ein capilläres Lymph- oder Chylusgefäss, durch welches der in die Zotte eingeführte Speisebrei *(Chymus)* abgeführt wird. Dieses centrale Lymphgefäss ist immer von Blutcapillaren umsponnen. Zwischen den Blutcapillaren und den Lymphcapillaren ist als Fortsetzung der Muscularis mucosae (s. S. 582) eine Schicht von glatten Muskelfasern gelegen, welche bei ihrer Contraction das Lymphgefäss schnell entleeren und die Zotte verkürzen. Die nachherige Aufrichtung der Zotte erfolgt durch den Blutstrom, welcher sich in die Arterien ergiesst.

Für die übrigen Schichten der Darmwand gilt im Allgemeinen dasselbe, was beim Magen S. 582 und S. 583 bereits gesagt worden ist. Nur von der Muskelschicht ist für den Darm zu bemerken, dass sich an derselben überall deutlich eine äussere longitudinale und eine innere circuläre Schicht unterscheiden lassen. Etwas oberhalb des M. levator ani strahlen von der Längsfaserschicht des Rectum einige Muskelfascikel *(Mm. rectococcygei* TREITZ) auf die benachbarte Vorderfläche des Steissbeines und in die Beckenfascie aus.

Die Nerven des Darmes werden vom *Sympathicus* (s. S. 583) und wahrscheinlich auch vom *Vagus* (s. S. 477 sub c) geliefert. Von den Arterien versorgt die *A. mesenterica sup.* den Dünndarm durch ihre *Aa. intestinales*, das Caecum durch die *A. ileocolica*, das Colon ascendens durch die *A. colica dextra*, das Colon transversum durch die *A. colica media*, die *A. mesenterica infer.* das Colon descendens durch die *A. colica sinistra*, die Flexura sigmoidea durch die *Aa. sigmoideae* und das obere Drittel des Rectum durch die *A. haemorrhoidalis superior*. Das mittlere Drittel des Rectum und zum Teil das untere versorgt die *A. haemorrhoidalis media*. Das untere Drittel bekommt auch noch Äste von der *A. haemorrhoidalis inferior* aus der *A. pudenda communis*. Das Duodenum wird in seiner oberen Partie von der *A. pancreaticoduodenalis superior* aus der *A. gastroduodenalis* der A. hepatica, in seiner unteren von der *A. pancreaticoduodenalis inferior*, einem Aste der A. mesenterica superior, versorgt. Die gleichnamigen Venen treffen schliesslich in der Pfortader zusammen, in welche sich ihr Blut ergiesst.

Die Lymphgefässe gelangen durch die *Lymphoglandulae mesentericae* und *coeliacae* zum *Truncus intestinalis* und dann in den Ductus thoracicus.

VI. Die Leber.

Die Leber, *Hepar* s. Jecur, ist die grösste Drüse des menschlichen Körpers und hat eine platte vierseitige Form mit abgerundeten Ecken. Man unterscheidet an ihr eine convexe obere

und eine concave untere Fläche, ferner einen scharfen vorderen und einen stumpfen hinteren Rand oder besser Fläche, endlich die beiden Seitenränder, welche vorn mehr scharf, hinten wiederum stumpfer zu sein pflegen.

Die convexe obere Fläche grenzt an die Concavität des Zwerchfelles, mit einem kleineren Teile (dem Thoraxeinschnitt entsprechend) an die vordere Bauchwand. Die concave untere Fläche liegt über der kleinen Curvatur und der Vorderfläche des Magens nebst der sich an den letzteren anschliessenden Pars horizontalis sup. duodeni; auch die Flexura coli dextra, das obere Ende der rechten Niere und die rechte Nebenniere stehen mit der unteren Leberfläche in Berührung. Die hintere Fläche, *Facies posterior*, grenzt an die Pars lumbalis des Zwerchfelles, an die V. cava inferior und an die Aorta. Der scharfe vordere Rand *(Margo anterior)* steht etwas tiefer; er ist hinter dem rechten unteren Thoraxrande, weiter vorn hinter der vorderen Bauchwand gelegen. Die untere Lebergrenze entspricht rechts hinten ungefähr dem X. bis XI. Brustwirbel und zieht alsdann an der rechten Körperseite längs des unteren Thoraxrandes bis zur Mitte des X. rechten Rippenknorpels nach vorn, um hierauf im Thoraxeinschnitte schräg zur Mitte des linken VII. Rippenknorpels zu verlaufen. Das linke Ende der Leber pflegt sich schliesslich vor der Cardia hinweg bis zur Mitte der linken Zwerchfellkuppe zu erstrecken. Der höchste Punkt der Leber ist stets von dem Stande des Zwerchfelles abhängig, über welchen S. 140 das Nähere gesagt ist. Im Übrigen sind die Formverhältnisse und damit auch die Grenzen der Leber sehr wechselnde.

In ihrer Lage wird die Leber hauptsächlich durch zwei peritonaeale Bänder erhalten, welche beide von der unteren Fläche des Zwerchfelles zur oberen Leberfläche hinabsteigen. Das eine von diesen Bändern, das *Lig. falciforme* (s. suspensorium) *hepatis*, ist in der Medianlinie des Körpers gelegen und erstreckt sich mit seinem vorderen freien Rande bis zum Nabel. In diesem freien Rande eingeschlossen zieht vom Nabel zur unteren Leberfläche als dicker Bindegewebstrang das *Lig. teres hepatis* hin, welches der ehemaligen, obliterierten Nabelvene entspricht. Nach hinten stösst das Lig. falciforme rechtwinkelig an das zweite Befestigungsband, das *Lig. coronarium hepatis*, welches oberhalb der hinteren stumpfen Leberfläche in nahezu frontaler Richtung verläuft und jederseits mit einem freien Rande endigt. Nach abwärts steht die Leber durch das *Lig. hepatogastricum*, *hepatoduodenale*, *hepato-*

renale und *hepatocolicum* mit den entsprechenden Nachbarorganen in Verbindung. Diese Nachbarorgane hinterlassen an der unteren Leberfläche fast sämtlich Eindrücke, welche aber an der herausgenommenen Leber mit Ausnahme der Impressio renalis meistens nicht mehr deutlich wahrgenommen werden können.

Die Oberfläche der Leber ist nun dem Lig. falciforme entsprechend in einen kleineren linken und in einen grösseren rechten Lappen geteilt. Dem vorderen Ende des Lig. falciforme entspricht am vorderen Leberrande ein Einschnitt, *Incisura umbilicalis* (interlobularis), durch welchen das oben erwähnte Lig. teres zum Nabel zieht. Rechts von der Inc. umbilicalis findet sich ferner am vorderen Rande der Leber die *Incisura vesicalis*, ein seichter Einschnitt, über welchen der Blindsack der an der unteren Leberfläche befestigten Gallenblase nach vorn hinausragt. Dieser Punkt liegt nach GERHARDT eine Fingerbreite unter der VIII. Rippe, ungefähr zwei Fingerbreiten von der Medianlinie entfernt. Der hintere Rand der Leber zeigt an dem hinteren Ende des Lig. falciforme ebenfalls einen Einschnitt, die *Incisura vertebralis*, deren Lage der dort befindlichen Prominenz der Wirbelsäule nebst den vor der letzteren gelegenen grossen Gefässen (Aorta und V. cava inf.) entspricht. Die untere Leberfläche wird durch drei Gruben, welche zusammen die Gestalt eines unvollständigen H zeigen, in verschiedene Abschnitte geteilt. Die längste dieser 3 Gruben, die *Fossa sagittalis* (longitudinalis) *sinistra*, entspricht in ihrer Lage genau dem Lig. falciforme hepatis, verläuft also in der Medianlinie des Körpers und markiert an der unteren Leberfläche die Grenze zwischen dem linken und dem rechten Leberlappen. Der vordere Teil der Fossa sagittalis sinistra wird von dem erwähnten Lig. teres, der hintere Teil von einer Fortsetzung des letzteren, einem bindegewebigen Strange, dem *Lig. venosum (Arantii)* durchzogen, welches beim Foetus als *Ductus venos. Arantii* die Nabelvene mit der V. cava inf. verbindet. Weiter nach rechts ziehen parallel der Fossa sagittalis sinistra die *Fossae sagittales* (longitudinales) *dextrae*, von denen die vordere als *Fossa vesicae felleae* bezeichnet worden ist, weil in derselben die Gallenblase, *Vesica fellea*, liegt. Verlängert man die Fossa vesicae felleae nach hinten, so kommt man über eine Brücke von Lebersubstanz hinweg in die hintere kurze *Fossa venae cavae,* in welcher die V. cava inf. gelegen ist. In die V. cava inf. münden an dieser Stelle die Vv. hepaticae unmittelbar nach ihrem Austritte aus der Lebersubstanz ein. Zwischen den beiden Fossae sagittales (dextra und sinistra) verläuft in der Mitte

der unteren Leberfläche eine quere Furche, die *Porta* (Hilus) *hepatis* s. Fossa transversa, in welche die meisten Gefässe und Nerven der Leber eintreten, nämlich die Pfortader, die A. hepatica und der Ductus hepaticus, ferner die Lymphgefässe und die Nerven, welche vom Vagus und vom Sympathicus stammen. Den vor der Porta hepatis gelegenen Abschnitt der unteren Leberfläche hat man als *Lobus quadratus* s. anterior bezeichnet. Hinter der Porta liegt der *Lobus caudatus* s. posterior s. Spigeli, von welchem ein stumpfer Vorsprung, *Proc. papillaris*, über die Porta hepatis hinweg weit nach vorn und abwärts ragt. Nach rechts hin hängt der Lobus Spigeli durch die vorhin erwähnte Brücke von Lebersubstanz, *Proc. caudatus*, mit dem übrigen Teile des rechten Leberlappens zusammen. Meist ziemlich deutlich ist noch an der unteren Fläche des rechten Leberlappens nahe dem hinteren Rande die *Impressio renalis* zu sehen, welche vom oberen Ende der rechten Niere herrührt. Undeutlich ist am linken Lappen eine *Impressio gastrica*, deutlicher ein Vorsprung (*Tuber omentale*), welcher dem Processus papillaris gegenüber liegt. Bei weiblichen Individuen, welche sich lange Zeit stark zu schnüren pflegten, zeigt sich der Einschnürungstelle entsprechend an der oberen Leberfläche eine horizontale, ringförmige Furche, welche zuweilen so tief gehen kann, dass die Leber dadurch deutlich in einen oberen und einen unteren Lappen geteilt wird. Ausser der ringförmigen Einschnürung ist der Schnürleber noch eine nicht unerhebliche Vergrösserung im verticalen Durchmesser auf Kosten der übrigen Dimensionen eigentümlich. Auch seichte, striemenartige sagittale Furchen können als Folge der Einschnürung an der oberen Leberfläche vorkommen. Andere, mehr spaltenähnliche Furchen (*Rimae caecae*), durch welche die Leber mitunter noch in kleinere Lappen geteilt wird, sind dagegen congenital. Im übrigen zeigt die Oberfläche der Leber überall ein spiegelglattes, glänzendes Aussehen, welches von dem Peritonaealüberzuge derselben herrührt. Die natürliche Farbe des Organes ist ein Braunrot, welches durch eine Mischung aus der roten Farbe des Blutes und der bräunlichen des Drüsenparenchyms entsteht.

Macht man einen Schnitt durch die Lebersubstanz, so kann man schon mit blossem Auge eine an manchen Stellen sehr deutlich hervortretende Zeichnung von nebeneinander liegenden, polygonalen kleinen Feldern erkennen, welche übrigens auch an der Oberfläche der Leber unter dem Peritonaealüberzuge nicht selten wahrzunehmen sind. Diese kleinen Felder entsprechen den

Leberläppchen oder Leberinseln, *Lobuli* s. Acini, aus denen sich das Organ zusammensetzt. Bei einzelnen Tieren, z. B. beim Schweine und beim Eisbären, sind nun die Leberläppchen durch bindegewebige Scheidewände vollständig von einander geschieden. Beim Menschen ist dagegen die Bezeichnung „Leberläppchen" insofern keine korrecte, als dieselben nur durch die Verzweigungen der an der Porta hepatis eintretenden Gefässe unvollständig von einander abgegrenzt werden, während sie im Übrigen durch die ganze Lebersubstanz continuierlich zusammenhängen. Beim Menschen ist zwischen den Läppchen auch nur in der Umgebung der

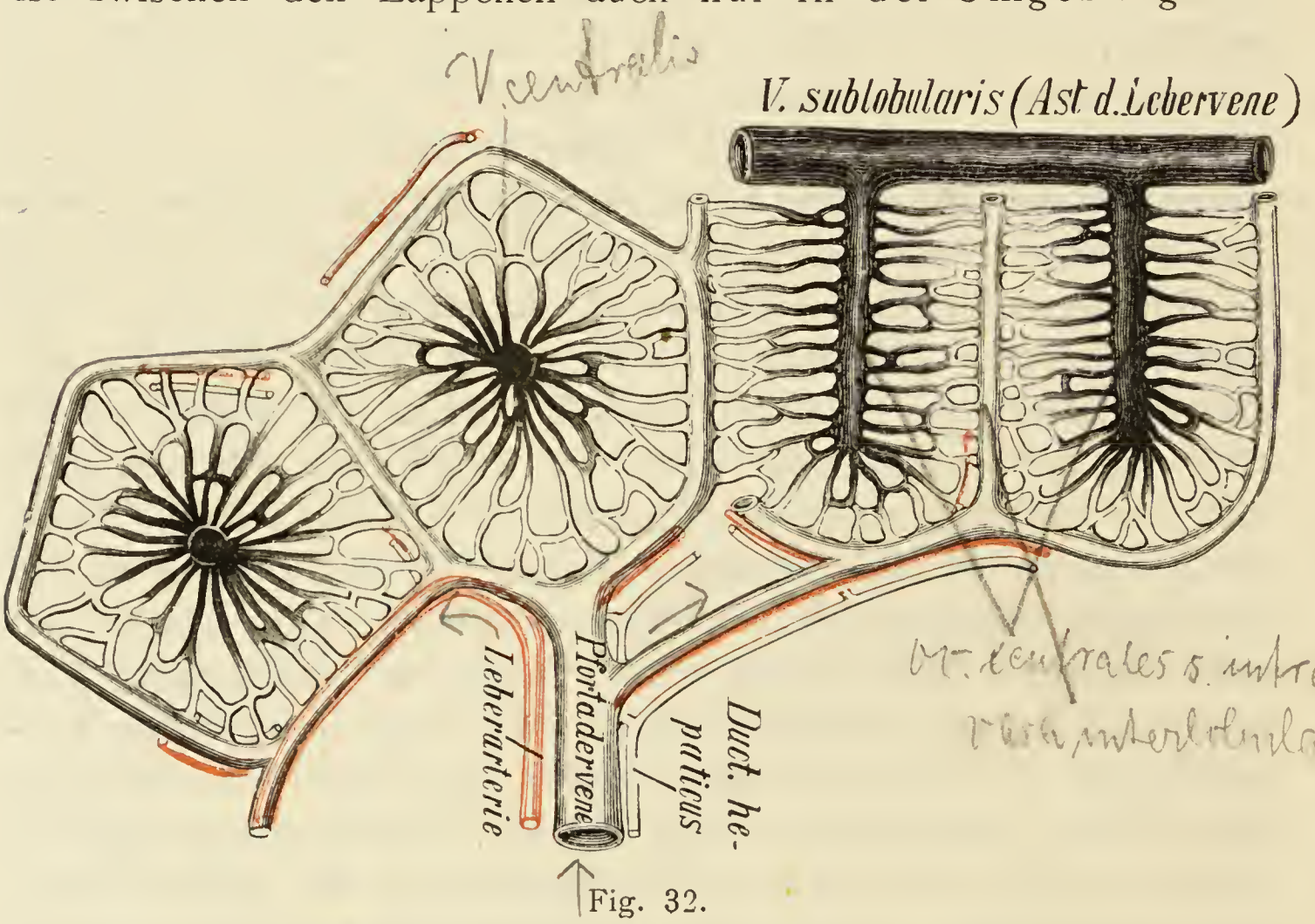

Fig. 32.

Schema für die Verzweigung der Blutgefässe der Leber. Rechts sind zwei Läppchen der Länge nach, links der Quere nach durchschnitten. Die Äste und die Capillarzone der Lebervene sind dunkel, die der Pfortader hell dargestellt. Der Einfachheit wegen sind die in den Capillarmaschen gelegenen Leberzellen nicht gezeichnet.

eben genannten Gefässe interstitielles Bindegewebe vorhanden. Dieses Bindegewebe bildet an der Porta hepatis um die hier eintretenden Organe unter dem Peritonaeum eine ziemlich feste Lage, die sogen. *Capsula fibrosa (Glissoni)*, und zieht von hier mit den portalen Gefässen in die Leber hinein. Den einzelnen Lobulus kann man als ein vier- oder fünfkantiges Prisma betrachten, dessen eines Ende kuppenförmig abgerundet ist. Im Querschnitte muss sich derselbe als ein fast regelmässiges Vier- oder Fünfeck darstellen, im Längsschnitte hat er die Form eines schmalen Viereckes, dessen eine Schmalseite abgerundete Ecken

besitzt, und auf schrägen Schnitten müssen natürlich je nach der Schnittrichtung Übergangsbilder zwischen den beiden eben genannten Figuren entstehen (s. Fig. 32). Der genauere Verlauf der Gefässe in der Leber gestaltet sich folgendermassen.

Die V. portae, die A. hepatica und der Ductus hepaticus, welche an der Porta hepatis zusammen in die Leber eintreten, bleiben auch bei ihren mannigfachen Verzweigungen in der Leber stets zusammen und gelangen schließlich zur Peripherie der Lobuli, welche sie mit ihren Endästen umspinnen (s. Fig. 32). Diese Endäste hat man, weil sie zwischen den einzelnen Lobuli gelegen sind, als *Vasa interlobularia* bezeichnet. Von den Vv. interlobulares der Pfortader gehen nun in das Innere der Lobuli Capillaren hinein, welche die im peripheren Teile des Lobulus gelegenen sog. Pfortadercapillarzone bilden. Im Gegensatze zur Pfortader treten die Vv. hepaticae als Äste der V. cava inf. am hinteren Leberrande isoliert in die Lebersubstanz hinein und verlaufen in der letzteren mit allen ihren Verzweigungen, ohne von irgend einem anderen Gefässe begleitet zu sein. Ihre feinsten Zweige werden als *Vv. centrales* s. intralobulares bezeichnet, weil sie in die Axe des Lobulus eintreten, so dass also der letztere auf der Lebervene wie die Himbeere auf ihrem Zapfen aufsitzt. Von jeder V. centralis gehen wiederum Capillaren in den Lobulus hinein, um in der Mitte desselben die Lebervenencapillarzone zu bilden. Auf dem Querschnitte eines Lobulus sieht man nun die periphere Pfortadercapillarzone normaler Weise stets heller gefärbt als die in der Mitte des Lobulus gelegene Lebervenencapillarzone. Diese verschiedene Färbung rührt davon her, dass erstens die Pfortaderzweige an der Leiche weniger Blut enthalten, zweitens die Leberzellen der Pfortadercapillarzone stets fetthaltiger sind, weil das vom Darme resorbierte Fett von der Pfortader und den mit ihr verlaufenden Lymphgefässen zuerst zur Peripherie des Lobulus geführt wird. Doch müssen natürlich die grösseren Äste der Lebervene ebenfalls zwischen den Lobuli gelegen sein. Die kleinsten Lebervenenzweige, in welche sich die Vv. intralobulares ergiessen, hat man auch als *Vv. sublobulares* besonders bezeichnet. Doch sollen nach HENLE eine grosse Anzahl von Vv. centrales auch direct in die grösseren Lebervenenäste einmünden. Auf einem Leberschnitte unterscheidet man mit blossem Auge die Lebervenen und die Pfortaderäste durch folgende Merkmale. Ein jeder Querschnitt eines Pfortaderastes hat in seiner unmittelbaren Nähe zwei kleinere Gefässquerschnitte, von denen der eine einer Leber-

arterie, der andere einem Zweige des Ductus hepaticus entspricht. Alle drei Gefässquerschnitte sind von einem feinen hellgrauen Ring von Bindegewebe umgeben. Die Lebervenenäste dagegen haben niemals einen anderen Gefässquerschnitt neben sich, und ihr Lumen sieht stets so aus, als ob es mit einem Locheisen in die Lebersubstanz eingeschlagen wäre, weil es nicht von Bindegewebe umgeben, sondern fest an die benachbarten Leberzellen angeheftet ist. Sieht man in das Lumen eines grösseren Lebervenenastes hinein, so gewahrt man stets eine grosse Menge von kleineren Nebenästen, welche nach allen Seiten hin abgehen (die *Vv. hepaticae minores* der Autoren). Im Übrigen gehen natürlich die Capillaren der Pfortader direct in diejenigen der Lebervenen über, indem sie ein Netzwerk bilden, dessen Maschen überall ziemlich gleich weit sind und die Leberzellen enthalten.

Die Leberzellen sind wirkliche Epithelzellen mit grossem, bläschenförmigem Kerne und einem fein granulierten Protoplasma, welches nicht selten Gallenpigment oder Fetttropfen enthält. Das Vorkommen von Fetttropfen ist eine durchaus normale Erscheinung; nach jeder Mahlzeit finden sie sich in grösserer Menge in den Zellen vor und verschwinden wieder, wenn die Verdauung beendet ist. An der Peripherie jeder Leberzelle sieht man einen oder mehrere concave Abdrücke, welche von den Blutcapillaren der Leber herrühren, so dass man also sagen kann, dass jede Leberzelle mit mindestens einer Blutcapillare in Berührung ist (s. Fig. 33). Wenn man einen feinen Leberschnitt anfertigt und die Leberzellen durch fortgesetztes Auspinseln aus demselben entfernt, so findet man in den Maschen des Capillarnetzes noch feine Fäden vor sogen. Gitterfasern, welche von einigen Autoren für Bindegewebstränge, von anderen für collabierte Lymphgefässe und wieder von anderen für eine Art von rudimentären Tunicae propriae der Leberzellen angesehen werden. Jedenfalls ist also innerhalb der Lobuli Bindegewebe in nennenswerter Menge nicht mit Sicherheit nachzuweisen.

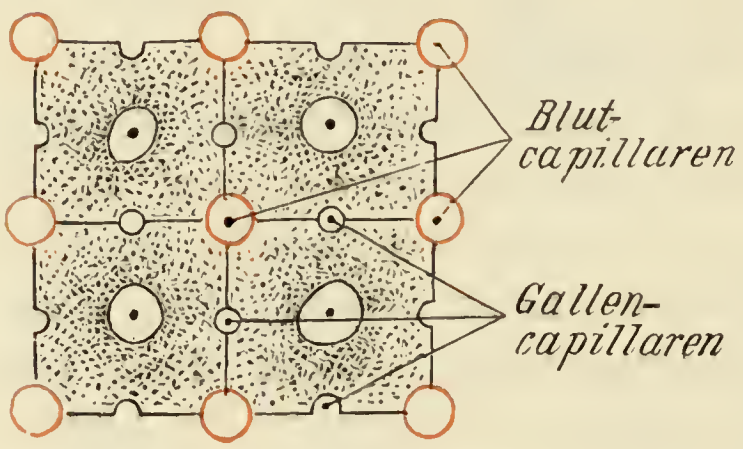

Fig. 33.
Schema für das Verhalten der Leberzellen zu den Blut- und Gallencapillaren.

Zwischen je zwei benachbarten Leberzellen liegen die feinsten Gallengänge, welche auch als Gallencapillaren bezeichnet sind; sie dienen dazu, das Secret der Leberzellen, die Galle, in sich auf-

zunehmen und aus den Lobuli in die Verzweigungen des Ductus hepaticus zu leiten. Die Gallencapillaren bilden durch den ganzen Lobulus hindurch (ähnlich wie die Blutcapillaren) ein continuierliches Netzwerk von anastomosierenden Gängen. Die Blut- und Gallencapillaren liegen jedoch nicht zusammen. Die Blutcapillaren verlaufen an den Kanten der Leberzellen, die Gallencapillaren über die Flächen derselben, wie es obiges Schema zeigt. Diese Gänge besitzen jedoch keine eigene Wand, sondern stellen nur röhrenartige Lücken dar, welche zwischen je zwei benachbarten Leberzellen gelegen sind; mit ihnen beginnen die Drüsenkanäle der Leber, *Ductus biliferi.* Aus den intralobulären Gallencapillaren gelangt die Galle in die interlobulären Gallengänge *(Ductus interlobulares)*, welche lediglich aus Cylinderepithel bestehen, das auf einer glashellen Tunica propria sitzt. Die grösseren Gallengänge haben Cylinderepithel und ein bindegewebiges, mit elastischen Netzen reichlich versehenes Substrat, in welchem sich zahlreiche Schleimdrüsen eingelagert finden. Ausserdem besitzt die Wand dieser Gallengänge flache Grübchen oder kleine Blindsäcke, welche sich in ihrem Aussehen vielfach an die eben erwähnten Drüsen anschliessen und nach HENLE als Reservoirs für die überschüssig secernierte Galle dienen. HENLE neigt übrigens der Ansicht zu, dass auch die eben erwähnten Gallengangdrüsen nicht irgend ein Secret absondern, vielmehr nur als Behälter aufzufassen sind, welche sich im Stauungsfalle mit der abgesonderten Galle füllen. Indem nun die grösseren Gallengänge zu immer gröberen Ästen zusammentreten, entsteht schliesslich ein gemeinsamer Ausführungsgang, der *Ductus hepaticus,* welcher an der Porta hepatis hervortritt. Der Ductus hepaticus vereinigt sich wieder mit dem Ausführungsgange der Gallenblase, dem *Ductus cysticus*, zu einem gemeinsamen Gange, dem *Ductus choledochus*, welcher zunächst im freien Rande des Lig. hepatoduodenale, sodann hinter der Pars superior duodeni und dem Kopfe des Pancreas zur Pars descendens duodeni hinzieht, an deren Concavität er zunächst auf eine Strecke von etwa 14 mm zwischen Muscularis und Schleimhaut verläuft (entsprechend der Plica longitud. duodeni), um schliesslich zusammen mit dem Ductus pancreaticus in das Darmlumen einzumünden.

Die Gallenblase, *Vesica fellea*, bildet ein Reservoir für die während der verdauungsfreien Zeit überschüssig secernierte Galle und nimmt den vorderen Teil der Fossa sagitt. dextra ein, wo sie durch Bindegewebe ziemlich fest an die Lebersubstanz ange-

heftet ist. Sie hat eine birnförmige Gestalt und pflegt mit ihrem vorderen blinden Ende, dem Grunde, *Fundus vesicae felleae*, den vorderen Leberrand etwas zu überragen (s. auch S. 596). Das hintere Ende, der Hals, *Collum vesicae*, geht in den bereits erwähnten Ausführungsgang der Gallenblase, den *Ductus cysticus*, über. Den zwischen Fundus und Collum gelegenen Teil des Organes kann man als Körper, *Corpus vesicae*, bezeichnen. Die Wand der Gallenblase hat innen ein feines Gitterwerk von Schleimhautfalten. Im Halse der Gallenblase treten an die Stelle dieses Gitterwerkes Querfalten, welche vielfach zu einer einzigen spiraligen Falte, der sogen. *Valvula spiralis* s. Heisteri, zusammenfliessen, die sich weit in den Ductus cysticus fortsetzen kann. Die Innenfläche der Gallenblase ist im Übrigen mit Cylinderepithel bekleidet, welches ganz ähnlich wie das Dünndarmepithel an seiner freien Oberfläche einen Saum trägt. Dieser Saum soll sich übrigens auch an dem Epithel der grösseren und mittleren Gallengänge vorfinden und sich erst in den *Vasa interlobularia* verlieren. Das Substrat der Gallenblasenschleimhaut besteht aus abwechselnden Lagen von Bindegewebe und netzförmigen Muskelfasern, welche in das Gitterwerk eingelagert sind. Nach verschiedenen Autoren sollen sich auch im Ductus choledochus, hepaticus und cysticus sowie den übrigen grösseren Gallengängen hier und da glatte Muskelfasern vorfinden. Von anderen wird dagegen das Vorkommen derselben in Abrede gestellt. Da die Galle sich während der verdauungsfreien Zeit in der Gallenblase ansammelt, so sollte man theoretisch wenigstens dem Ductus choledochus glatte Muskelfasern vindicieren, welche durch ihre Contraction den eben genannten Gang während der verdauungsfreien Zeit verschliessen und auf diese Weise bewirken würden, dass die von der Leber secernierte Galle ihren Weg nicht durch den Ductus choledochus in den Darm, sondern durch den Ductus cysticus in die Gallenblase nimmt. Das Vorkommen von Schleimdrüsen in der Wand der Gallenblase wird von LUSCHKA und HENLE behauptet, von THEILE und KÖLLIKER gänzlich bestritten.

Wie aus dem Gesagten hervorgeht, kann man die Leber des Erwachsenen nicht ohne weiteres zu den zusammengesetzt tubulösen Drüsen rechnen. Die vergleichende Anatomie und die Entwickelungsgeschichte lehren indessen, dass die Leber ursprünglich ein tubulöses Organ ist, dessen einzelne Schläuche sich erst später durch Anastomosen verbinden. Bei niedrigen Tieren, wie z. B. den Schlangen, ist die Leber noch ein rein tubulöses Organ.

Eine besondere Art von Gallengefässen stellen die sogenannten *Vasa aberrantia* vor. Es sind miteinander anastomosierende Gallengänge, welche sich nicht im Leberparenchym, sondern im Lig. coronarium hepatis, ganz umgeben von Bindegewebe, vorfinden. Auch abnorme peritonaeale Brücken, welche sich zuweilen über die Leberfurchen hinausspannen, können dergleichen Gallengangnetze enthalten. Man muss sich vorstellen, dass zwischen diesen Vasa aberrantia ursprünglich ebenfalls Leberzellen gelegen waren, welche jedoch im weiteren Verlaufe der Entwickelung geschwunden sind.

Was die Blutgefässe der Leber betrifft, so sind als zuführende Gefässe die Pfortader, *V. portae*, und die Leberarterie, *A. hepatica*, zu nennen. Über den Verlauf und die Verästelung der Pfortader in der Leber ist bereits oben das Wichtigste gesagt worden. Die A. hepatica ist als ein *Vas privatum* s. nutricium der Leber aufzufassen, da die aus derselben hervorgehenden Capillaren sich lediglich in dem um die Pfortader und die Gallengänge befindlichen (periportalen) Bindegewebe verästeln. Das Blut aus diesen Capillaren geht in kleine Venen über, welche sich in die Pfortaderäste ergiessen und deshalb auch als Leberwurzeln der Pfortader bezeichnet werden. Die ausserhalb der Leber gelegenen Wurzeln der Pfortader sind natürlich im Verdauungskanale und seinen Anhängen zu suchen (s. S. 360). Als alleinige ausführende Blutgefässe sind die *Vv. hepaticae* zu nennen, welche sich in die V. cava inf. ergiessen.

Die Lymphgefässe der Leber sind nach v. WITTICH u. A. schon innerhalb der Lobuli nachzuweisen. Sie sollen hier zwischen den Blutcapillaren und Leberzellen, also perivasculär, gelegen sein. Indem sie alsdann aus dem Lobulus heraustreten, umspinnen sie die interlobulären Blutgefässe, um weiterhin zum Teil mit den Zweigen der Pfortader zur Porta hepatis, zum Teil durch die Ligamente der Leber zu den Lymphgefässen des Zwerchfelles zu gelangen.

Die Nerven der Leber werden von den *Rami hepatici* des *N. vagus* und *N. sympathicus* geliefert, welche an der Porta hepatis mit den Blutgefässen in die Leber hineinziehen. Ausserdem sendet der *N. phrenicus* die *Rr. phrenicoabdominales* nach abwärts, welche das Zwerchfell durchbrechen und durch das Lig. coronarium und falciforme zur oberen Fläche der Leber gelangen. Wie es scheint, sind die Sympathicuszweige vasomotorisch, alle übrigen sensibler Natur: denn es ist bisher noch nicht der sichere Nachweis gelungen, dass die Secretion der Galle unter Nerveneinfluss erfolgt.

VII. Das Pancreas.

Die Bauchspeicheldrüse, *Pancreas*, ist eine zusammengesetzt tubulöse Drüse von rötlichgrauer Farbe und langgestreckter, platter oder auch auf dem Querschnitte dreiseitiger[1]) Gestalt, an welcher man ein nach rechts gelegenes breites Ende, den Kopf,

[1]) Wenn das Pancreas eine solche Form hat, kann man an demselben ausser einer vorderen und hinteren noch eine untere Fläche, *Facies anterior*, *posterior* und *inferior*, unterscheiden.

Caput pancreatis, den das Mittelstück bildenden Körper, *Corpus pancreatis*, und ein nach links gelegenes schmales Ende, den Schwanz, *Cauda pancreatis*, unterscheidet.[1]) Die Ausführungsgänge der Drüsenläppchen gehen sämtlich in einen gemeinsamen Ausführungsgang, den *Ductus pancreaticus* s. Wirsungianus, über, welcher in der Längsaxe des Organes, ganz umgeben von Pancreassubstanz, von links nach rechts zieht und zusammen mit dem Ductus choledochus (s. S. 601) ins Duodenum mündet. Der Ausführungsgang hebt sich durch seine weissgraue Farbe deutlich von der rotgrauen Drüsensubstanz ab.

In Bezug auf die microscopische Structur unterscheidet sich das Pancreas nicht von anderen tubulösen Drüsen. Die Drüsenläppchen enthalten ein vollsaftiges niedriges Cylinderepithel, dessen Protoplasma an der dem Lumen zugekehrten Seite mit einer Anzahl von stark lichtbrechenden Körnchen ausgefüllt ist, welche schwinden, wenn die Drüse in Tätigkeit tritt. Aus diesem Grunde hat man in denselben das Pancreasferment, Pancreatin oder Trypsin, vermutet. Nach anderen Autoren (cf. HENLE) sollen diese Körnchen aus Fett bestehen.

Eigentümliche, in gefärbten Präparaten hellere, mit weiten Capillaren versehene Zellhaufen werden als „Langerhans'sche Inseln" bezeichnet.

Wichtig ist die Lage des Pancreas innerhalb der Bauchhöhle. Die vordere Fläche desselben ist vom parietalen Blatte des Peritonaeum bekleidet, welches die hintere Wand der Bursa omentalis (s. das Nähere darüber weiter unten beim Peritonaeum) bildet. Dicht vor dem Pancreas liegt der Magen; beide Organe sind nur durch einen schmalen Spalt, die Höhle der eben genannten Bursa omentalis, getrennt. Die hintere Pancreasfläche ist in der Höhe des I. Lendenwirbels vor der Aorta und V. cava inf. sowie vor der Pars lumbalis des Zwerchfelles gelegen. Das rechte Ende, der Kopf des Pancreas, ragt in die Concavität des Duodenum hinein, wo es mit der Darmwand fest verwachsen ist. Das linke Ende, der Schwanz des Organes, steht mit der inneren Fläche der Milz und mit dem oberen Ende der linken Niere in

---

[1]) Der Kopf des Pancreas liegt oft hakenförmig nach links und unten um, *Processus uncinatus* s. Pancreas Winslowii, umfasst die Vena mesenterica, welche dann in einem Einschnitte oder einer Rinne des Pancreas, *Incisura pancreatica,* liegt. An dem Mittelstücke findet sich entsprechend den Wirbelkörpern oft eine Vorwölbung, *Tuber omentale*, während weiter links die vordere Fläche ausgehöhlt ist für die Aufnahme der hinteren Magenwand.

Verbindung. Längs des oberen Randes des Pancreas verlaufen die A. und mitunter auch die V. lienalis zur Milz. Doch kann die V. lienalis auch mehr an der hinteren Fläche oder ausnahmsweise sogar längs des unteren Randes des Organes von links nach rechts zur Pfortader zu ziehen, welche wiederum hinter dem Kopfe des Pancreas gelegen ist. Dicht oberhalb des Pancreas tritt die A. coeliaca, dicht unterhalb desselben die A. mesenterica superior nach vorn.

Die Arterien des Pancreas werden von den *Rr. pancreatici* der *A. lienalis*, ferner von der *A. pancreaticoduodenalis · sup.* aus der *A. hepatica*, endlich der *A. pancreaticoduodenalis inf.* aus der *A. mesenterica sup.* geliefert. Die beiden letzteren versorgen den Kopf, die ersteren Zweige den Rest des Pancreas. Die Venen ergiessen sich durch die *V. lienalis* und *mesenterica sup.* in die Pfortader. Die Lymphgefässe vereinigen sich mit denen der Milz. Die Nerven werden von Zweigen des *N. sympathicus* und *N. vagus* geliefert (s. S. 477),

VIII. Anhang. Die Milz.

Die Milz, *Lien* s. Splen, wird gewöhnlich wegen ihrer Nachbarschaft mit den Verdauungsorganen als ein Anhang der letzteren beschrieben, obschon sie ihrer Bedeutung nach zu den sogenannten Pseudo- oder Gefässdrüsen gehört. Das Organ hat die Grösse einer Faust, die Form einer Kaffeebohne und eine teigige Consistenz. Seine Farbe ist auf einem frischen Durchschnitte wie die des geronnenen Blutes, pflegt jedoch an der Luft durch Oxydation in ein helleres Rot überzugehen. Man unterscheidet an der Milz ein oberes und ein unteres Ende, *Extremitas superior* und *inferior*, einen vorderen und einen hinteren Rand, *Margo anterior* und *posterior*, eine äussere und eine innere Fläche. Die Milz liegt links von der Wirbelsäule zwischen der IX. bis IX. Rippe so, dass ihre Längsaxe etwas schräg (von medianwärts und oben nach lateralwärts und unten) steht, indem sie entweder dem Verlaufe der X. Rippe folgt oder mit der letzteren einen spitzen Winkel bildet. Das (meistens etwas stumpfere) obere Ende ist etwa 2 Fingerbreiten von der Wirbelsäule entfernt. Das untere Ende pflegt die Axillarlinie nur wenig nach vorn zu überschreiten: als vordere Grenze hat man auch eine Verbindungslinie zwischen der linken Art. sternoclavicularis und der Spitze der XI. Rippe (die sogen. Costo-articularlinie) bezeichnet. Der vordere Rand der Milz, auch *Margo crenatus* genannt, ist meistens mit Einkerbungen versehen und pflegt etwas schärfer als der hintere, deswegen als *Margo obtusus* benannte zu sein Die convexe äussere

Fläche, *Facies diaphragmatica*, grenzt an die Concavität des Zwerchfelles. Die innere Fläche wird durch eine längsverlaufende Kante in zwei leicht concave Abschnitte geteilt, von denen der vordere grössere, die *Facies gastrica*, an den Blindsack des Magens grenzt, während der hintere kleinere, die *Facies renalis*, (besser pancreaticorenalis sich an das obere Ende der linken Niere und Nebenniere anlegt und zugleich mit dem Schwanze des Pancreas verbunden ist. Zwischen diesen beiden Abschnitten, etwas vor der erwähnten Längskante, liegt der *Hilus lienis*, d. h. diejenige Stelle, an welcher die *A.* und *V. lienalis*, sowie die Nerven der Milz aus- und eintreten. In ihrer Lage wird die Milz zunächst durch das *Lig. gastrolienale* und das *Lig. phrenicolienale* erhalten, welche continuierlich zusammenhängend, das erstere vom Magen, das andere vom Zwerchfell zur inneren Fläche der Milz ziehen. Nicht minder wichtig für die Lage der Milz ist das *Lig. phrenicocolicum*, auf welchem ihr unteres Ende derartig ruht, dass sie sich selbst bei stärkeren Vergrösserungen nicht wesentlich nach abwärts senken kann, sondern gezwungen ist, sich in geringerem Grade nach hinten und oben, hauptsächlich aber nach vorn auszudehnen.

Die Oberfläche der Milz wird vom Peritonaeum in Gestalt einer derben, fibrösen Kapsel, *Capsula fibrosa lienis*[1]), überzogen, welche nach der Angabe verschiedener Autoren glatte Muskelfasern enthalten soll, während das Vorkommen der letzteren von anderen geleugnet wird. Bei Tieren sind dagegen derartige glatte Muskelfasern in der Milzkapsel mit Sicherheit nachgewiesen worden. Von dieser Kapsel gehen in das Innere feine hellgraue Bälkchen von fibrillärem Bindegewebe, (Trabekelsystem der Milz, *Trabeculae lienis)* hinein, welche sich mannigfach durchkreuzen. Zwischen den Trabekeln ist nun das eigentliche Milzgewebe, das Milzparenchym, *Pulpa lienis*, gelegen, welches von braunroter, ziemlich weicher Beschaffenheit ist. Bei genauerem Zusehen sieht man auf jedem Querschnitte in der Pulpa eine Anzahl von hellgrauen, meistens rundlichen Flecken, die Milzfollikel oder Malpighi'schen Lymphknoten, *Noduli lymphatici lienales*, welche sich in keiner Weise von gewöhnlichen Lymphfollikeln unterscheiden. Ihre Grösse ist je nach dem Schwellungszustande der Milz verschieden. Während sie für gewöhnlich nur Sandkorngrösse

---

[1]) Verschiedene Autoren unterscheiden an der Milzkapsel zwei besondere Schichten, nämlich erstens die *Tunica serosa* (das Peritonaeum) und zweitens darunter die *Tunica albuginea*: beide Schichten sind jedoch untrennbar verwachsen.

besitzen, können sie doch unter gewissen Umständen sogar stecknadelkopfgross werden. Jeder Follikel ist von einer kleinen Arterie durchbohrt, welche ihn durchzieht, ohne für gewöhnlich an denselben Äste abzugeben. In ihrer microscopischen Structur sind die Malpighi'schen Körperchen von den Lymphfollikeln anderer Organe nicht verschieden; sie bestehen aus reticulärer Bindesubstanz, in deren Maschen zahlreiche Rundzellen von dem Aussehen der Leukocyten eingelagert sind. In der Peripherie des Follikels ist die netzförmige Gerüstsubstanz engmaschiger und in Folge dessen fester, was anscheinend die Veranlassung gewesen ist, dass einzelne Autoren eine besondere Kapsel um jeden Follikel annehmen. Eine solche Kapsel existiert jedoch nicht, vielmehr hängt das Reticulum der Follikel continuierlich mit demjenigen der Milzpulpa zusammen. Die zwischen den Follikeln gelegene Milzpulpa ist nämlich ebenfalls aus reticulärem Bindegewebe zusammengesetzt, in dessen Maschen sich Rundzellen vorfinden. Diese Rundzellen, die sogenannten Pulpazellen oder Milzzellen, sehen ähnlich aus wie die Leukocyten, übertreffen die letzteren jedoch an Grösse. Ausserdem enthält das Reticulum der Milzpulpa aber noch zahlreiche wirkliche Leukocyten und rote Blutkörperchen. Die letzteren sieht man dort teils frei und unverändert, teils in dem Protoplasma der Pulpazellen, wo sie sich entweder in zerfallenem Zustande oder in Blutcrystalle umgewandelt vorfinden. Es hat somit den Anschein, als ob die Milz ein Ort sei, wo die abgenutzten roten Blutkörperchen zu Grunde gehen. Nach anderen Autoren sollen sich daselbst zugleich Übergangsformen zwischen Leukocyten und roten Blutkörperchen finden, was darauf hindeuten würde, dass in der Milz auch eine Neubildung von roten Blutkörperchen stattfindet. Da das Blut in der Milzvene reicher an Leukocyten ist, wie in der Milzarterie, so scheint es übrigens, als ob die Milz auch eine Bildungstätte für die letztgenannte Art von Zellen darstellt.

Der Verlauf der Blutgefässe in der Milz ist ein derartiger, dass die A. und V. lienalis nach ihrem Eintritt in den Hilus lienalis mit ihren Verästelungen zunächst in den Trabekeln nebeneinander dahinziehen. Wenn die Arterien so klein geworden sind, dass sie nur noch 0,2 mm im Durchmesser haben, trennen sie sich von den Venen und verlaufen eine kurze Strecke isoliert, um alsdann pinselförmig in eine Anzahl von kurzen Ästchen, *Penicilli* s. Aa. penicillatae, zu zerfallen. Eine jede A. penicillata durchbohrt einen Malpighi'schen Follikel der Länge nach, so dass also der letztere die Arterienwand unmittelbar umgibt. Das Bindegewebe

der arteriellen Adventitia geht dabei continuierlich in die reticuläre Bindesubstanz des Follikels über, ja bei vielen Tieren ist die Adventitia der kleinsten Milzarterien auf grosse Strecken in lymphadenoides Gewebe umgewandelt. Über den weiteren Verlauf der Arterienzweige ist man noch nicht vollständig einig. Doch ist wohl die Ansicht jetzt allgemein verlassen, dass die Arterien sich in Capillaren fortsetzen, welche ihrerseits wieder in die Milzvenen übergehen. Aller Wahrscheinlichkeit nach ergiesst sich das Blut aus den Arterien direct zwischen die Zellen der Milzpulpa, indem es durch dieselben in ähnlicher Weise wie Wasser durch einen Sandhaufen hindurchsickert. Die Sandkörner bleiben dabei in ihrer Lage, und analog hat man sich vorzustellen, dass die Pulpazellen durch das zwischen ihnen hindurchtretende Blut nicht hinweggeschwemmt werden. Um zu erklären, dass das Blut alsdann in die Milzvenen übergeht, nimmt man an, dass die Wand der letzteren Öffnungen besitzt, durch welche das Blut in ihr Lumen eintritt. Die Wand der kleinsten Venen ist sehr dünn; sie besteht nur aus Endothelzellen, mit wenigen, dieselben umspinnenden elastischen Fasern. Diese Endothelzellen haben insofern ein sehr eigentümliches Aussehen, als der an der Concavität jeder Zelle gelegene Kern buckelförmig ins Lumen der Vene vorspringt, während der convexe Zellenrand verdickt ist und in einer guirlandenartigen Linie verläuft. Bei den grösseren Venen kommt noch eine bindegewebige Adventitia hinzu. Schneidet man eine größere Vene auf, so erscheint die Wand derselben von den Einmündungstellen kleinerer Venen siebförmig durchlöchert: diese Öffnungen sind früher als *Stigmata Malpighii* bezeichnet worden.

Die zuführende Arterie der Milz ist die *A. lienalis* aus der *A. coeliaca.* Die ausführende Vene, *V. lienalis,* fliesst mit der V. mesenterica inf. zur *V. portae* zusammen.

Die Lymphgefässe der Milz sind bisher nur bei Tieren injiciert worden, wo sie in den Balken und unter der Kapsel Netze bilden, welche wiederum mit anderen, um die arteriellen Gefässscheiden gelegenen Lymphgefässen zusammenhängen. Mit den Arterien ziehen die letzteren zum Hilus hinaus, um sich schliesslich in den Ductus thoracicus zu ergiessen.

Die Nerven werden vom *Sympathicus* und *Vagus* (s. S. 477) geliefert. Die sympathischen Fasern sind anscheinend vasomotorischer, die Vagusfasern sensibler Natur.

IX. Das Peritonaeum.

Das Bauchfell, *Peritonaeum*, bildet einen echt serösen Sack, dessen Höhle, das *Cavum peritonaei,* allerdings für gewöhnlich und bei uneröffnetem Abdomen nur ein lumenloser Spalt ist, d. h. nur

soviel seröse Flüssigkeit enthält, als nötig ist, die Oberfläche der Eingeweide schlüpfrig zu machen und gegen einander leicht verschieblich zu erhalten. Beim Manne ist der Bauchfellsack überall geschlossen. Beim Weibe steht er dagegen jederseits durch eine Öffnung, die laterale Tubenmündung, zunächst mit dem Lumen der Tube, dann durch dasjenige des Uterus und der Vagina mit der Aussenwelt in Communication. Wie an jedem echt serösen Sacke unterscheidet man auch am Peritonaeum ein parietales Blatt, welches die Innenfläche der Bauchwand bekleidet, und ein viscerales Blatt, welches sich von der Bauchwand auf die Oberfläche der Bauch-eingeweide fortsetzt und dieselben mehr oder weniger vollständig einhüllt.

Die im Abdomen gelegenen Organe hat man nun in Bezug auf ihr Verhalten zum Bauchfell in zwei Klassen eingeteilt, nämlich in die Organe, welche *intra saccum peritonaei* und solche, welche *extra saccum peritonaei* gelegen sind. Zu den Organa intra saccum rechnet man alle diejenigen Organe, deren Oberfläche entweder vollständig oder doch zum grössten Teile vom Bauchfell überzogen ist. Als Organa extra saccum bezeichnet man alle diejenigen Organe, welche entweder mit dem Bauchfell gar nicht in Berührung stehen, d. h. nach aussen von demselben, in den Wandungen des Abdomen gelegen sind, oder deren Oberfläche das Bauchfell nur zum geringen Teil bekleidet, indem es über dieselbe mehr oder weniger straff hinwegzieht. Dass die Scheidung in Organa intra und extra saccum peritonaei nicht streng durchzuführen ist, leuchtet ein, wenn man z. B. bedenkt, dass sich das Peritonaeum über die entleerte Blase straff hinwegspannt, während es die gefüllte Blase in ihrem oberen Teile kapuzenförmig bekleidet. Zweifellos intra saccum peritonaei gelegen sind ausser der Milz zunächst der grösste Teil der Verdauungsorgane, nämlich die Leber, der Magen und der ganze Darmkanal mit Ausnahme der unteren zwei Drittel des Duodenum und des unteren Drittels des Rectum, während man bei dem mittleren Drittel des Rectum, welches nur an seiner Vorderfläche einen Bauchfellüberzug hat, zweifelhaft sein kann, ob man es noch zu den intra saccum peritonaei befindlichen Organen rechnen soll. Von den Geschlechtsorganen befinden sich intra saccum beim Weibe die Tuben, die Ovarien und der grösste Teil des Uterus, beim Manne aber die Hoden, weil dieselben von einem Abkömmling des Peritonaeum, der Tunica vaginalis propria, umhüllt werden. Auch die Blutgefässe und Nerven, welche zu den Organa intra

saccum hinziehen, müssen natürlich zum grössten Teile intra saccum gelegen sein. Alle übrigen innerhalb der Bauchhöhle oder an den Wänden derselben vorhandenen Organe, wie z. B. das Pancreas, die unteren zwei Drittel des Duodenum, das untere Drittel des Rectum, der grösste Teil der Geschlechtsorgane, die Harnorgane, die Aorta und V. cava inf. mit ihren paarigen Ästen, der

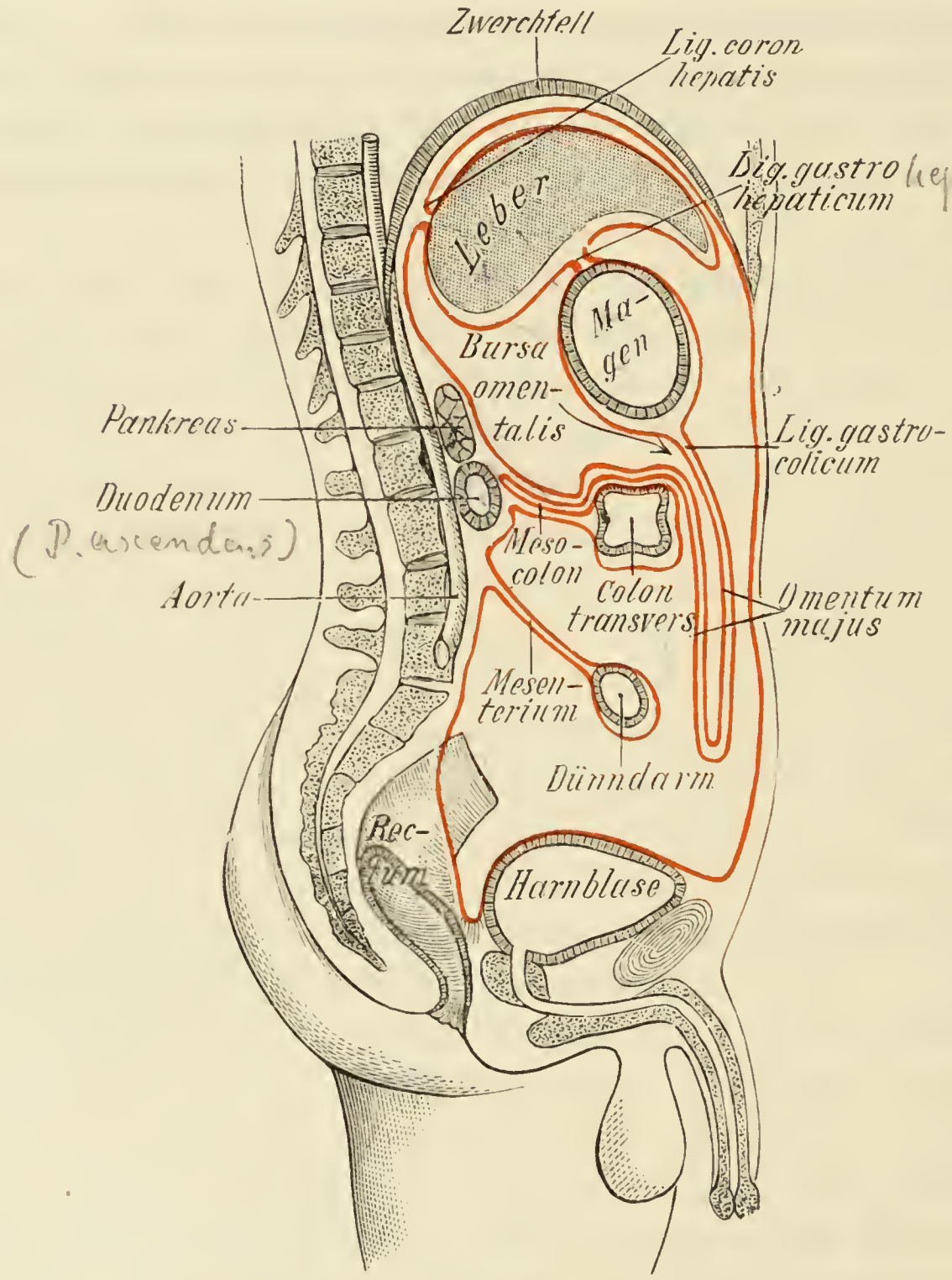

Fig 34.
Medianschnitt. Verlauf des Peritonaeum (dasselbe ist durch die rote Linie bezeichnet).

Grenzstrang des Sympathicus, die Zweige des Plexus lumbalis und sacralis u. a. m. müssen als extra saccum peritonaei befindlich bezeichnet werden.

Das parietale Blatt des Bauchfelles überzieht nun die innere Fläche der vorderen und seitlichen Bauchwand in continuierlicher Folge und setzt sich auch auf die untere Fläche des Zwerchfelles

und auf die hintere Bauchwand fort. Von den beiden letzteren Teilen geht das Peritonaeum in Form vieler bandartiger Duplicaturen auf die Baucheingeweide über, welche es hierauf als sog. viscerales Blatt umhüllt (s. Fig. 34). Man kann also sagen, dass alle intra saccum gelegene Organen von der oberen oder hinteren Bauchwand an oder vielmehr in den Duplicaturen des Bauchfelles herabhängen. Im Einzelnen ist über den Verlauf des Peritonaeum Folgendes zu bemerken.

Von der unteren Fläche des Zwerchfelles spannt sich das Peritonaeum zur oberen Fläche der Leber in Form zweier bandartiger Duplicaturen hinüber, welche die Leber tragen und in ihrer Lage erhalten. Die eine dieser Duplicaturen, das *Lig. falciforme* s. suspensorium *hepatis*, ist in der Medianlinie gelegen und endet vorn mit einem freien Rande, in welchem ein dicker bindegewebiger Strang, das sogen. *Lig. teres hepatis*, fühlbar ist. Das Lig. teres ist der letzte Überrest der ehemaligen Nabelvene und lässt sich daher nach vorn bis zum Nabel, nach hinten bis in die Fossa sagittalis sin. der Leber verfolgen. Hinten stösst das Lig. falciforme unter rechtem Winkel an das *Lig. coronarium hepatis*, welches dicht oberhalb des hinteren, stumpfen Randes der Leber in frontaler Richtung verläuft und, an Höhe zunehmend, lateralwärts mit einem scharfen, leicht concaven Rande endigt. Die linke und die rechte Hälfte des Lig. coronarium hepatis hat man auch als *Lig. triangulare sinistrum* und *dextrum* bezeichnet. Verfolgt man den Verlauf der beiden Peritonaealblätter, aus denen das Lig. coronarium und das Lig. falciforme bestehen, weiter, so findet man, dass sie wieder auseinander weichen und in einfacher Lage die Oberfläche der Leber überziehen. Von der unteren Fläche der Leber geht das Bauchfell wieder als Duplicatur auf die kleine Curvatur des Magens und auf die Pars horizontalis duodeni über. Der zwischen Leber und Magen bezw. Duodenum verlaufende Teil des Bauchfelles heisst das kleine Netz, *Omentum minus*, das links aus dem *Lig. hepatogastricum*, rechts aus dem *Lig. hepatoduodenale* besteht, von denen das letztere auf der rechten Seite mit einem freien geraden Rande endigt und dadurch eine gewisse Dicke erlangt, dass in demselben die Pfortader, der Ductus choledochus und die A. hepatica zur Leber ziehen. Von diesen drei Gefässen liegt der Ductus choledochus am meisten nach rechts, die Leberarterie am meisten nach links und die Pfortader zwischen und hinter den beiden ersteren. Ausserdem ziehen im Lig. hepatoduodenale noch Lymphgefässe und Nerven zur Leber hin.

Indem das Bauchfell auf den Magen und die Pars horizontalis duodeni übertritt, spaltet es sich wieder in zwei Blätter, welche die vordere und die hintere Fläche dieser Eingeweide in einfacher Lage überziehen und am unteren Rande derselben sich wieder zu einer Duplicatur vereinigen. Diese Duplicatur, das grosse Netz, *Omentum majus*, zieht zunächst vor dem Colon transversum nach abwärts (s. Fig. 34), schlägt sich hierauf nach hinten um und läuft von Neuem vor dem Colon transversum in die Höhe, um alsdann an der oberen Fläche des Colongekröses (s. S. 614) zur hinteren Bauchwand zu verlaufen. Das grosse Netz ist jedoch schon sehr früh mit dem Colon transversum und dessen Gekröse verwachsen. Dagegen pflegen sich die vor dem Colon transversum abwärts hängenden zwei vorderen und zwei hinteren Blätter des grossen Netzes noch längere Zeit nach der Geburt gegeneinander verschieblich zu erhalten, so dass man (in der Richtung des Pfeiles auf Fig. 34) zwischen die vier Blätter des grossen Netzes durch das For. Winslowi Luft hineinblasen und die Bursa omentalis (s. d. folg. Seite) beutelförmig hervortreiben kann. Als Omentum majus pflegt man bei erwachsenen Menschen nur diese vier von dem Colon transversum herabhängenden Blätter zu bezeichnen, welche die Dünndärme schürzenförmig vorn bedecken. Der zwischen Magen und Colon transversum gelegene Abschnitt des grossen Netzes wird dagegen beim Erwachsenen als *Lig. gastrocolicum* bezeichnet. Am Colon ascendens und descendens wird das grosse Netz durch kleinere zottenförmige Anhänge, die sogen. *Appendices epiploicae (Epiploon* bedeutet dasselbe wie *Omentum)*, vertreten, welche übrigens ebenso wie das erstere grosse Massen von Fett enthalten können.

Die linke Seite der Cardia des Magens steht mit dem Zwerchfell durch eine Peritonaealfalte, das *Lig. phrenicogastricum*, in Verbindung. Nach links und unten geht dieses peritonaeale Band ohne scharfe Grenze in das *Lig. gastrolienale* über, welches sich zwischen dem Fundus des Magens und der inneren Fläche der Milz ausspannt, indem es nach abwärts in die vordere Platte des grossen Netzes übergeht. Den hinter dem Lig. gastrolienale gelegenen Teil des Peritonaeum, welcher wiederum von der inneren Fläche der Milz zum Zwerchfell zieht, hat man als *Lig. phrenicolienale* bezeichnet. Zwischen dem Lig. phrenicolienale und gastrolienale ziehen die Blutgefässe der Milz zum Hilus der letzteren. Die drei letztgenannten Bänder erscheinen nur dann als faltenförmige Duplicaturen, wenn man die Organe, zwischen denen sie liegen, aus-

einanderzieht, weil die Bänder sich dadurch spannen. Ohne diese Manipulation sind übrigens auch viele andere Peritonaealligamente nicht deutlich sichtbar, da dieselben bei der leichten Verschiebbarkeit des Bauchfelles für gewöhnlich verstrichen sind und nur dann hervortreten, wenn die betreffenden Organe voneinander entfernt werden.

Während des geschilderten Verlaufes bildet das Bauchfell die Wand einer grossen Tasche, des Netzbeutels, *Bursa omentalis* (Saccus epiploicus), dessen Eingangsöffnung unter der Leber in der rechten Körperhälfte gelegen ist und als *Foramen epiploicum* s. *Winslowi* bezeichnet wird. Das Foramen Winslowi ist vorn von dem Lig. hepatoduodenale, oben von der unteren Fläche der Leber, hinten von einer bisher noch nicht erwähnten Bauchfellfalte, dem *Lig. hepatorenale*, begrenzt, welches sich von der unteren Fläche der Leber bis zum oberen Rande der rechten Niere erstreckt. Der untere Rand des Foramen Winslowi wird entweder von dem oberen Ende der rechten Niere oder zuweilen auch von einer schwachen Peritonaealfalte, dem *Lig. duodenorenale*, gebildet, welches sich vorn in das Lig. hepatoduodenale, hinten in das Lig. hepatorenale fortsetzt. Geht man mit dem Finger von rechts nach links in das Foramen Winslowi hinein, so kommt man in die Bursa omentalis, welche sich nach links bis zur Milz erstreckt und dort blind endigt *(Recessus lienalis)*. Die obere Wand der Bursa omentalis wird durch die Leber und das Zwerchfell gebildet. Die hintere Wand der Bursa ist die hintere Bauchwand, an welcher (s. Fig. 34), vorn vom parietalen Blatte des Peritonaeum überzogen, das Pancreas gelegen ist. Die vordere Wand wird durch das Lig. hepatogastricum und hepatoduodenale, weiter abwärts durch den Magen und die Pars horizontalis duodeni, noch weiter abwärts durch das Lig. gastrocolicum (beim Foetus oder Kinde durch das grosse Netz) gebildet. Als untere Wand des Netzbeutels kann man das Colon transversum und sein Gekröse betrachten, dessen obere Fläche allerdings eigentlich auch noch durch einen Teil des grossen Netzes gebildet wird, welcher jedoch beim Erwachsenen von dem eigentlichen Colongekröse nicht mehr zu trennen ist. Zieht man den Magen von der hinteren Bauchwand ab, so spannt sich von der Cardia aus zwischen der hinteren Fläche des Magens und der vorderen Fläche des Pancreas die *Plica gastropancreatica* (Lig. pancreaticogastricum) hinüber, d. h. eine kleine sichelförmige Peritonaealfalte, deren scharfen Rand man mit dem Finger deutlich vom Foramen Winslowi aus fühlen kann, und welche durch die

in ihrem Rande verlaufende A. gastrica sin. gebildet wird. Diese Falte hat man nun als Grenze zwischen zwei Abschnitten des Netzbeutels betrachtet. Derjenige Teil des letzteren, in welchen man vom For. Winslowi zuerst hineinkommt, ist das *Vestibulum bursae omentalis* (Bursa omentalis minor), welches sich nach oben in den kleinen *Recessus superior bursae omentalis* fortsetzt. Geht man von dem letzteren aus rechts neben der Plica pancreaticogastrica weiter nach abwärts, so gelangt man in einen grösseren Raum, *Recessus inferior bursae omentalis* (Bursa omentalis major), welcher sich beim Foetus in der Richtung des Pfeiles auf Fig. 34 zwischen den Blättern des Netzes weit nach unten fortsetzt.

Was nun die mehrfach gebrauchte Bezeichnung Gekröse *(Mesenterium* im weiteren Sinne) betrifft, so versteht man darunter denjenigen Teil des Peritonaeum, durch welchen der Darm mit dem parietalen Blatte der hinteren Bauchwand im Zusammenhange steht. Das eigentliche Gekröse besteht aus zwei Blättern, welche an ihrem Ende den Darm zwischen sich nehmen und ihn somit nur in einfacher Lage überziehen. Die Länge des Gekröses ist eine sehr wechselnde. Das Gekröse des Dünndarmes bezeichnet man als *Mesenterium*, das des Colon als *Mesocolon* und das des Rectum als *Mesorectum*. Die unteren zwei Drittel des Duodenum haben natürlich kein Gekröse, da sie extra saccum peritonaei liegen, d. h. nur an der Vorderfläche vom Peritonaeum überkleidet sind. Dagegen sind Jejunum und Ileum mit einem ziemlich langen Gekröse versehen, dessen Wurzel sich von dem II. Lendenwirbelkörper schräg nach abwärts bis zur rechten Fossa iliaca erstreckt, wo der Dünndarm in den Dickdarm übergeht. Das Colon ascendens und das Colon descendens haben eigentlich kein Gekröse, weil sie mit ihrer hinteren Fläche der hinteren Bauchwand dicht anliegen. Nur wenn man sie von dort hinwegzuziehen versucht, spannt sich mitunter eine Art von kurzem *Mesocolon ascendens* und *Mesocolon descendens* an. Dagegen ist das Colon transversum durch ein sehr langes Gekröse, *Mesocolon transversum*, ausgezeichnet, welches in transversaler Richtung vor der Pars descendens duodeni längs des unteren Pancreasrandes nach links zieht. Ebenfalls mit einem sehr langen Gekröse sind die Flexura sigmoidea *(Mesocolon sigmoideum)* und das obere Drittel des Rectum *(Mesorectum)* versehen. Die Flexura coli dextra ist häufig mit der untereu Fläche der Leber durch eine Peritonaealfalte, das *Lig. hepatocolicum*, verbunden, welches übrigens immer mit dem Lig. hepatoduodenale continuierlich zusammenhängt. Constant ist ferner die Flexura coli

sinistra durch eine ähnliche Falte, das *Lig. phrenicocolicum* (pleurocolicum), mit dem Zwerchfell verbunden. Das Lig. phrenicocolicum bildet eine Art von Blindsack (Saccus lienalis), welcher die wichtige Function hat, die Milz zu tragen. Wenn man endlich beim Kinde die Dünndärme nach rechts zurückschlägt, so spannt sich nicht selten zwischen dem Gekröse des Colon sigmoideum und der Wurzel des Dünndarmgekröses eine scharfe, nahezu querlaufende Falte, das *Lig. mesentericomesocolicum,* aus.

Im kleinen Becken überzieht das Bauchfell, wie schon erwähnt, das obere Drittel des Rectum vollständig, das mittlere an seiner Vorderfläche und die Blase in gefülltem Zustande an ihrem ganzen oberen Teile. Zieht man beim Manne die Blase und das Rectum auseinander, so findet man zwischen beiden eine tiefe, vom Bauchfell ausgekleidete Tasche, *Excavatio rectovesicalis,* deren Eingang seitlich von zwei halbmondförmigen Peritonaealfalten, den *Plicae rectovesicales* s. Plicae semilunares Douglasi, begrenzt wird, welche sich von beiden Seitenflächen der Blase neben dem Rectum in sagittaler Richtung bis zum Kreuzbein hinüberspannen. Nicht selten fliessen die beiden Plicae Douglasi mit ihren vorderen Enden zu einer, an der hinteren Fläche der Blase gelegenen queren Falte zusammen, welche als *Plica vesicalis transversa* bezeichnet werden kann. Beim Weibe schiebt sich zwischen die Blase und das Rectum der Uterus mit den Tuben und Ovarien ein. Die drei letztgenannten Organe liegen sämtlich in einer annähernd frontal gestellten Duplicatur des Bauchfelles, die man als *Lig. latum* bezeichnet hat. Vor und hinter diesem Ligament befindet sich je eine vom Peritonaeum ausgekleidete Vertiefung, von denen man die vordere zwischen Uterus und Blase gelegene als *Excavatio vesicouterina,* die hintere zwischen Uterus und Rectum befindliche als *Excavatio rectouterina* s. Cavum Douglasi bezeichnet. Der Douglasraum wird von zwei Falten begrenzt, welche den gleichen Namen wie dieser selbst führen. Die *Plicae rectouterinae* s. Douglasi sind stets zwei deutliche sagittale Falten; vielfach fliessen ihre vorderen Enden an der hinteren Fläche des Uterus (an der Grenze zwischen Corpus und Cervix uteri) zu einer queren Falte zusammen. Ihre hinteren Enden ziehen zu beiden Seiten des Rectum zum Kreuzbein hin. Das zwischen ihnen befindliche Cavum Douglasi ist bei normalem Verhalten ein lumenloser Spaltraum, in ausgedehntem Zustande eine tiefe Bucht, deren am meisten nach abwärts gelegener Teil an das hintere Scheidengewölbe grenzt.

In der Leistengegend bildet das Peritonaeum jederseits dicht oberhalb des Pourpart'schen Bandes zwei Gruben, die *Fovea inguinalis medialis* und *lateralis* (interna und externa der Chirurgen), zwischen denen die Plica epigastrica in die Höhe zieht (s. das Nähere darüber S. 151, Fig. 7). Etwas unterhalb der Fovea inguinalis medialis ist die *Fovea femoralis* s. cruralis gelegen. Durch die Fovea femoralis treten die Schenkelbrüche, durch die Fovea inguinalis medialis die inneren, durch die Fovea inguinalis lateralis die äusseren Leistenbrüche (der Chirurgen) aus der Bauchhöhle heraus. Medial von der Fovea inguin. medialis ist jederseits noch die *Fovea supravesicalis* gelegen (s. S. 154). Drei von der Blase zum Nabel ziehende Bauchfellfalten, die *Plicae umbilicales* s. vesicales (vesicoumbilicales), begrenzen die beiden letztgenannten Gruben. Die *Plica umbilicalis* (vesicalis) *media* s. urachi, enthält einen bindegewebigen, von der Spitze der Blase zum Nabel ziehenden Strang, das *Lig. umbilicale* (vesicale) *medium*, welches einem beim Foetus zu einer gewissen Zeit offenen Gange, dem ehemaligen Urachus, entspricht. Die beiden *Plicae umbilicales* (vesicales) *laterales* enthalten je einen von der A. hypogastrica entspringenden und seitlich vom Scheitel der Blase bis zum Nabel verlaufenden Strang, welcher den letzten Überrest der beim Foetus offenen, nach der Geburt jedoch obliterierten Nabelarterie darstellt.

Ausser den zuletzt genannten Gruben weist das Bauchfell noch eine Reihe von anderen auf, die sich mitunter zu förmlichen Taschen vertiefen und in denen sich Darmstücke fangen oder sogar einklemmen können. Derartige Zustände werden alsdann als *Herniae abdominales internae* oder nach meinem Vorschlage als *Herniae intraabdominales* bezeichnet. Alle diese Recessus können jedoch auch ganz fehlen oder nur schwach angedeutet sein. Auch sind bei einem Teile derselben nur in ganz vereinzelten, zum Teil sogar noch angezweifelten Fällen derartige Hernien beobachtet worden. Sehen wir von der grössten derartigen Tasche, der *Bursa omentalis,* ab, in deren Öffnung, dem For. Winslowi, sich ebenfalls mitunter Darmschlingen einklemmen können, so sind die wichtigsten folgende:

1 Die Fossa duodenojejunalis (HUSCHKE), welche man wohl besser als *Rec. duodenojejunalis sin.* oder Rec. venosus bezeichnet. Man findet sie, wenn man die Dünndärme nach rechts und das Colon transversum nach aufwärts zurückschlägt, links von der Flexura duodenojejunalis. Ihr Eingang wird rechts von dieser Flexur, links von einer Falte (der *Plica venosa*) begrenzt, in

welcher die V. mesenterica inf., unten auch noch die A. colica sin. verläuft. Hernien dieser Grube (die sog. *Herniae retroperitonaeales sinistrae)* sind in mehr als 60 Fällen beobachtet worden.

2. Der *Recessus intersigmoideus* (TREITZ) wird sichtbar, wenn man das Colon sigmoideum nach aufwärts umschlägt. Dieser Recessus schiebt sich zwischen die Anheftungslinie des Mesocolon sigmoideum und die hintere Bauchwand hinein und erstreckt sich mit seinem blinden Ende nach aufwärts. Links von den Recessus intersigmoideus sind die A. und V. spermatica int., rechts von demselben Äste der A. und V. haemorrhoidalis sup. gelegen.

3. Der *Recessus retrocaecalis*, welcher wahrscheinlich mit der von TREITZ nur unklar beschriebenen *Fossa subcaecalis* identisch ist, bildet eine nicht selten vorkommende Tasche, welche zwischen dem Caecum und der hinteren Bauchwand derartig gelegen ist, dass sich ihre Eingangsöffnung unten, ihr blindes Ende oben befindet. Unter Umständen kann sich das letztere bis weit hinter das Colon ascendens nach aufwärts erstrecken und alsdann der Rec. retrocaecalis zum *Rec. retrocolicus* werden.

4. Unter den anderen am Caecum mitunter vorkommenden Taschen kann man mit LUSCHKA als *Recessus ileocoecalis*, oder noch besser mit JONNESCO als *Recessus ileoappendicularis* eine Tasche bezeichnen, welche an der Übergangstelle des Ileum in das Caecum zwischen dem unteren Ileumende und dem Proc. vermiformis (appendicularis) gelegen ist, indem sie zugleich hinten von dem *Mesoappendix* (dem Mesenteriolum des Proc. vermiformis), vorn von der sogen. *Plica ileocaecalis* begrenzt wird. Die letztgenannte, bisher noch nicht erwähnte Plica zieht von der Vorderfläche des Ileum auf das Caecum hinüber, wo sie mitunter sogar mit dem Mesenteriolum des Proc. vermiformis verschmilzt.

An der Übergangstelle des Ileum in das Coecum unterscheidet WALDEYER einen *Recessus ileocaecalis sup.* und *inf.*, von denen der erstere zwischen einer besonderen, einen Zweig der A. ileocolica führenden Falte und der Übergangstelle des Ileum in das Caecum gelegen ist, während der letztere mit dem LUSCHKA'schen Rec. ileocaecalis identisch sein würde. Als *Recessus mesentericoparietalis* s. parajejunalis habe ich endlich eine sehr seltene Bauchfelltasche bezeichnet, welche immer nur dann vorzukommen scheint, wenn das Anfangstück des Jejunum mit der hinteren Bauchwand verlötet lst. Diese Tasche ist dort gelegen, wo das Jejunum anfängt, ein freies Gekröse zu bekommen, und schiebt sich nach rechts zwischen die Wurzel des Dünndarmgekröses und die hintere Bauchwand hinein. Ihr Eingang öffnet sich nach links. Dieselbe stellt nach meiner Auffassung den Sitz der sog. *Herniae retroperitonaeales dextrae* der Autoren (10 Fälle) dar.

C. Die Harnorgane.

Zu den Harnorganen sind: 1) die Nieren, *Renes*, 2) die Harnleiter, *Ureteres*, 3) die Harnblase, *Vesica urinaria*, und 4) die Harnröhre, *Urethra*, zu rechnen. Doch ist zu bemerken, dass die letztere beim Manne zugleich einen Ausführungsgang für die samenbereitenden Organe darstellt. Aus diesem Grunde und wegen ihrer engen Verbindung mit den Geschlechtsteilen wird sie für beide Geschlechter bei den letzteren näher beschrieben werden.

1. Die Nieren.

Die beiden Nieren, *Renes*, stellen bohnenförmige, etwas abgeplattete Organe von braunroter Farbe und ziemlich derber Consistenz dar, an welchen man eine nur wenig gewölbte vordere und eine etwas plattere hintere Fläche, ein abgerundetes oberes und unteres Ende, endlich einen convexen lateralen und einen concaven medialen Rand unterscheidet. Der concave mediale Rand besitzt einen Schlitz, *Hilus renalis* s. Porta renis, durch welchen der Anfangsteil des Ureter, die Gefässe und Nerven der Niere ein- resp. austreten. Die Lage der letztgenannten Organe ist dabei eine derartige, dass gewöhnlich die Nierenvene am meisten nach vorn, die Nierenarterie in der Mitte, der Harnleiter endlich am meisten nach hinten gelegen ist.[1])

Betreffs der Lage der Nieren ist zu bemerken, dass dieselben etwa in der Höhe vom XII. Brust- bis zum III. Lendenwirbel zu beiden Seiten der Wirbelsäule gelegen sind, so dass sie unten einige Finger breit vom Darmbeinkamme entfernt bleiben. Durch die XII. Rippe werden die Nieren nahezu halbiert und pflegen aufwärts die XI. Rippe noch zu überragen. Doch kommt eine höhere oder tiefere Lage der Nieren gar nicht selten vor. Die rechte Niere steht meistens (jedoch durchaus nicht immer) etwas tiefer als die linke, weil sich der voluminöse rechte Leberlappen zwischen diese und das Zwerchfell einschiebt. Die mediale Seite des oberen Nierenendes wird jederseits von der Nebenniere bedeckt, welche der Niere wie eine Kappe aufsitzt. Ausserdem wird das obere Ende der rechten Niere von der unteren Fläche des

[1]) Wie man sieht, ist die Lage eine ganz ähnliche wie am Hilus der Lunge (Lungenvene, Lungenarterie, Bronchus cf. S. 529).

rechten Leberlappens, dasjenige der linken Niere von der Milz und dem Pancreas bedeckt. Milz und Niere stossen dabei unter einem medianwärts offenen Winkel zusammen, welcher etwas grösser als ein rechter ist. Der laterale Rand grenzt an den M. transversus abdominis, der mediale ist dicht neben dem Psoas major und dem medialen Zwerchfellschenkel gelegen. Die hintere Fläche beider Nieren ist ziemlich fest mit dem M. quadratus lumborum und mit dem lateralen Schenkel der Pars lumbalis des Zwerchfelles verbunden. Die vordere Fläche der linken Niere ist (meist in ihrem lateralen Abschnitte) von dem Colon descendens, diejenige der rechten Niere (meist in ihrem unteren Abschnitte) von dem Colon ascendens, etwas weiter medial von der Pars verticalis duodeni bedeckt. Im Übrigen ist die Vorderfläche an beiden Nieren vom Peritonaeum überzogen. In ihrer Lage werden die Nieren wohl hauptsächlich durch eine bindegewebige, ziemlich derbe Lamelle, die *Fascia renalis propria*, erhalten, in welche die Nieren wie in eine Art von Tasche eingeschoben sind und welche vorn mit dem Peritonaeum, hinten (wenigstens teilweise) mit der Specialfascie der Mm. quadratus lumborum und psoas major verwachsen ist. Das die Nieren umhüllende Fett, die sogen. *Capsula adiposa renis*, ist bereits innerhalb der Fascia propria gelegen. Auch hinter der letzteren kann eine besondere Fettschicht vorhanden sein. Bei mageren Personen ist jedoch überall anstatt eines fettreichen mehr lockeres Bindegewebe mit spärlichen Fetteinlagerungen vorhanden.

Ausserdem sind beide Nieren an ihrer Oberfläche von einer bindegewebigen Kapsel, der *Tunica* s. Capsula *fibrosa renis* überzogen, an welcher man bei microscopischer Untersuchung deutlich zwei Schichten unterscheiden kann, welche lymphatische Räume zwischen sich fassen. Unter der tieferen Schicht liegen glatte Muskelfasern *(Tunica muscularis)*, welche mit der Kapsel in den Hilus renis eindringen und sich bis auf die später zu beschreibenden Nierenpapillen erstrecken, wo sie sich zu einer Art von ringförmigem *Sphincter papillae* verdicken sollen. Die fibröse Kapsel lässt sich unter normalen Verhältnissen ohne besondere Schwierigkeit von der Nierenoberfläche abziehen. Gelingt dies nicht leicht, so ist es immer ein Zeichen dafür, dass das Bindegewebe der Niere durch chronisch entzündliche Processe verdickt ist. Wenn man die fibröse Kapsel abgelöst hat, so gewahrt man ein Furchensystem, welches, ein weitmaschiges Netz darstellend, die Nierenoberfläche in einzelne Felder teilt, von denen ein jedes einem

beim Foetus deutlich erkennbaren Nierenlappen, *Lobus renalis* s. Renculus, entspricht. Aus einer gewissen Anzahl solcher Renculi setzt sich jede Niere zusammen. Beim Foetus und Kinde sind diese Furchen demzufolge ziemlich tief. Beim Erwachsenen sind sie dagegen meistens nur noch undeutlich zu erkennen und vielfach ganz verwischt. Ausser diesen Furchen zeigen sich auf der Nierenoberfläche bei stärkerer Blutfüllung kleine, radiär nach einem Punkte confluierende Venen, die man dieser eigentümlichen Gruppierung halber als *Venae stellatae* s. Stellulae Verheyenii bezeichnet.

Der concave Rand der Niere zeigt nach Entfernung der ein-

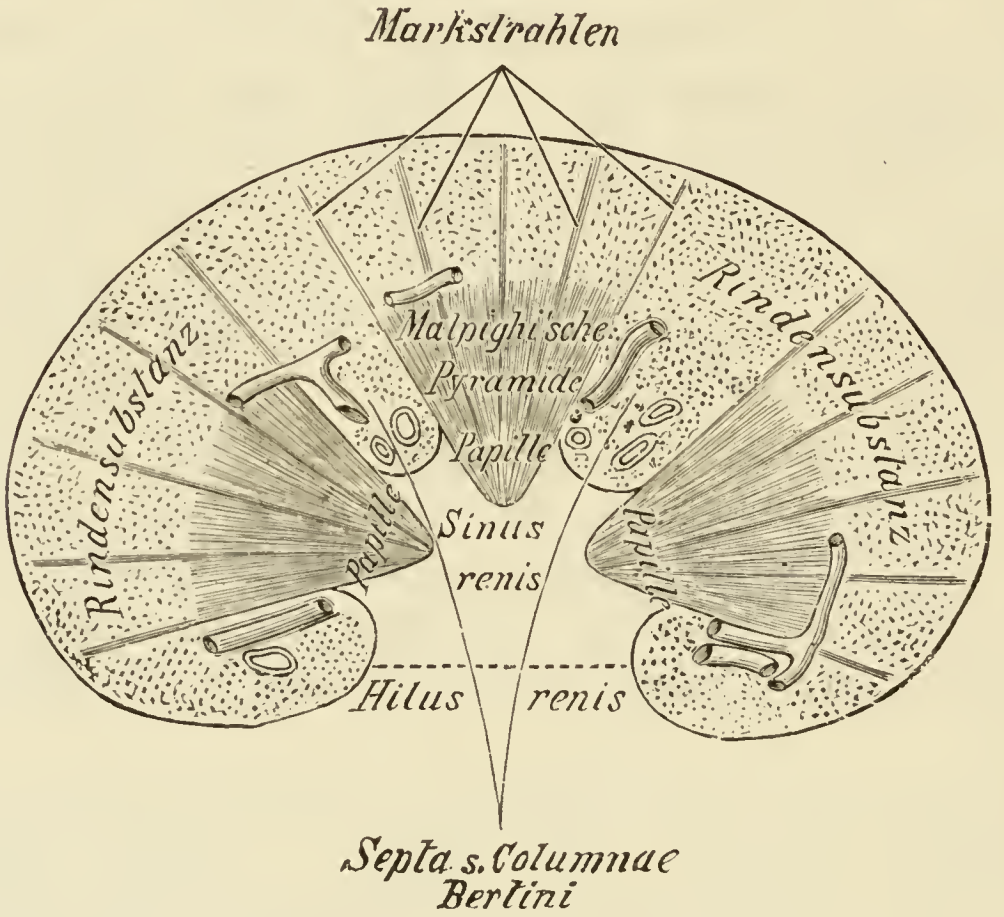

Fig. 35.
Längsschnitt der Niere (schematisch).

resp. austretenden Gefässe und des dort befindlichen Fettes (Sinusfettes) den bereits erwähnten Schlitz, *Hilus renalis*, welcher seinerseits wieder in eine taschenförmige Höhle, den *Sinus renalis*, hineinführt. Im Sinus renis finden sich nun eine Anzahl (6—12) kegelförmige, an der Spitze abgerundete Hervorragungen, die Nierenpapillen, *Papillae renales*, von denen eine jede einem der vorhin erwähnten Lobi oder Renculi entspricht. Diese Papillen (s. Fig. 35) bilden die freien Spitzen der sogen. Malpighi'schen Pyramiden oder Markkegel, *Pyramides renales*, deren Basis in der Nierensubstanz steckt. Schneidet man die ganze Niere durch einen Längsschnitt auf, welcher vom convexen nach dem con-

caven Rande gerichtet ist, so sieht man eine Anzahl dieser Pyramiden, der Länge nach durchschnitten, als dreiseitige Figuren. Die Summe sämtlicher Malpighi'schen Pyramiden bildet die sogen. Marksubstanz, *Substantia medullaris*, welche in Folge der darin enthaltenen geraden Harnkanälchen, *Tubuli renales recti* (Bel-

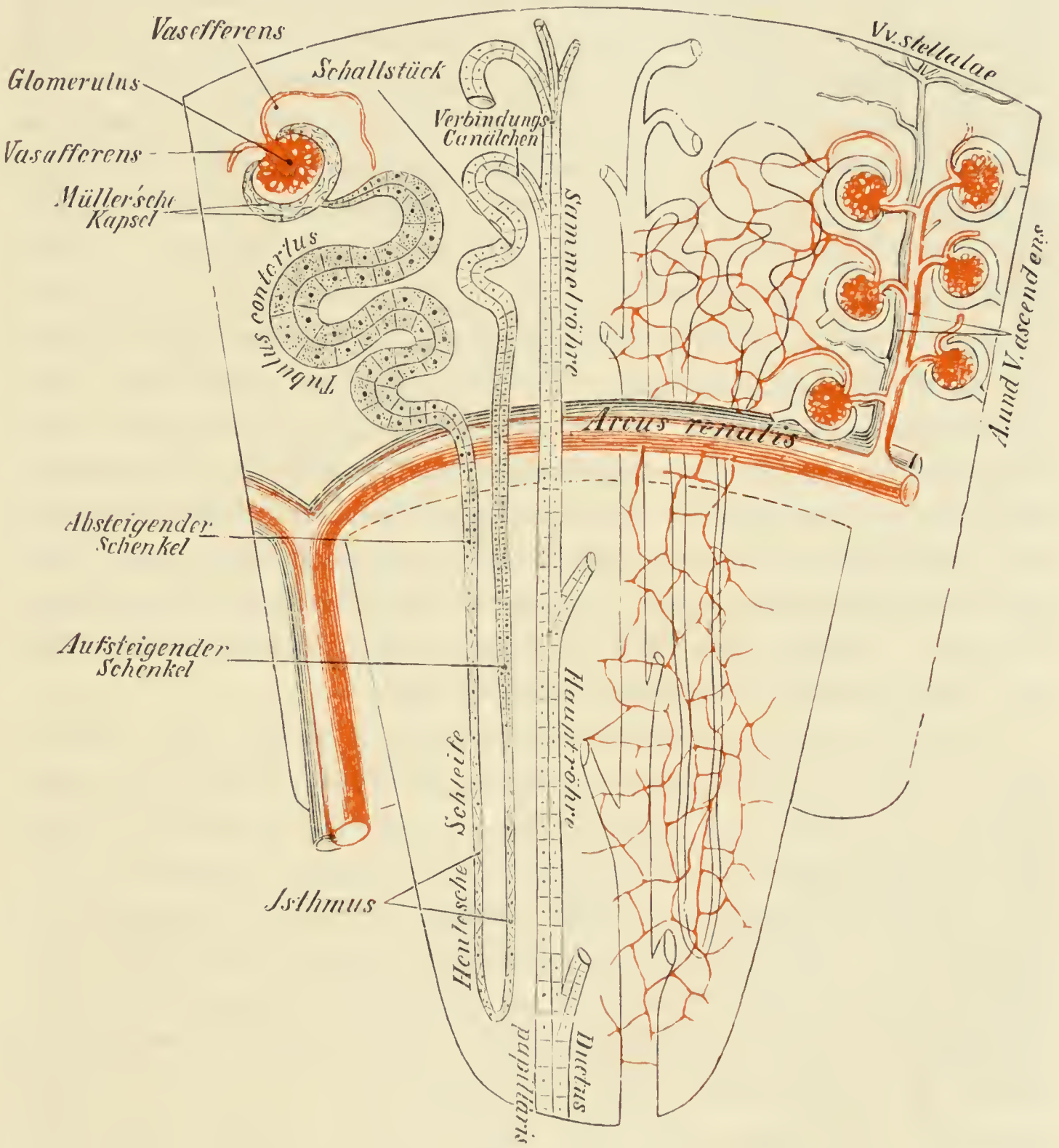

Fig. 36.
Schematische Darstellung des Verlaufes der Harnkanälchen und Nierengefässe innerhalb eines Renculus.

lini'sche Röhrchen), gestreift erscheint, und zwar so, dass die Streifen nach der Papille zu convergieren. Die Marksubstanz wird allseitig von der Rindensubstanz, *Substantia corticalis* (s. glomerulosa), umgeben, welche somit an der Peripherie der Niere gelegen ist und ihrerseits wieder von der Nierenkapsel überzogen wird.

Indessen liegt die Rindensubstanz nicht ausschliesslich in der Peripherie der Niere (s. Fig. 35), sondern erstreckt sich auch in Gestalt der *Columnae renales* (Septa s. Columnae Bertini) zwischen den Basalteilen der Malpighi'schen Pyramiden bis an den Sinus renis hin. Betrachtet man die Rindensubstanz genauer, so sieht man in derselben ebenfalls eine Anzahl von feinen Streifen, welche bündelweise in gewissen Abständen aus der Marksubstanz in die Rindensubstanz hineinstrahlen und deswegen Markstrahlen oder Pyramidenfortsätze (Ferrein'sche Fortsätze, *Pars radiata* der Rinde) genannt werden. Die zwischen den Markstrahlen gelegenen Teile hat man als Labyrinth (*Pars convoluta* der Rinde) bezeichnet, weil in denselben die gewundenen Harnkanälchen, *Tubuli renales contorti*, enthalten sind oder auch als Rindenpyramiden, obschon diese Abschnitte der Rindensubstanz mit Pyramiden durchaus keine Ähnlichkeit haben. In dem Labyrinth sieht man noch mit blossem Auge eine grosse Anzahl von feinen Punkten, die Malpighi'schen Körperchen (s. d. Anm.), welche in blutleerem Zustande der Niere blassgrau erscheinen, während sie bei Blutfüllung als rote Pünktchen etwas hervorragen. Endlich kann man leicht Quer- und Längsschnitte von grösseren und kleineren Blutgefässen erkennen, welche stets in den Columnae Bertini und an der Basis der Malpighi'schen Pyramiden gelegen sind.

Bei microscopischer Untersuchung zeigt sich, dass die Niere zu den zusammengesetzt tubulösen Drüsen gehört, und zwar werden die Tubuli hier Harnkanälchen, *Canaliculi uriniferi*, genannt. Der Verlauf dieser Kanälchen ist ein ziemlich complicierter und muss deshalb eingehend erörtert werden. Ein jedes Harnkanälchen beginnt mit einer kugeligen Anschwellung, deren Wand durch einen Gefässknäuel, den *Glomerulus*, so eingestülpt ist, dass der letztere vollständig von ihr umschlossen wird. Diese kugelige Anschwellung heisst die Müller'sche oder Bowman'sche Kapsel[1]), *Capsula glomeruli*, die ganz nach Art eines serösen Sackes aus einem parietalen und einem visceralen Blatte besteht, welche einen spaltförmigen Hohlraum zwischen sich fassen. Als parietales Blatt kann man die Aussenwand, als viscerales Blatt denjenigen Abschnitt der Bowman'schen Kapsel bezeichnen, welcher den Glomerulus direct bekleidet (s. Fig. 36). Die Bowman'sche Kapsel geht mittels einer

---

[1]) Meistens wird unter dem Ausdruck „Malpighi'sches Körperchen", *Corpusculum renis*, der Glomerulus nebst der ihn umhüllenden Bowman'schen Kapsel verstanden.

verengten Stelle, welche man auch als Hals bezeichnet hat, in ein vielfach gewundenes Kanälchen, den *Tubulus contortus,* über, welcher nur im Labyrinth der Rinde verläuft. Die Fortsetzung dieses Tubulus contortus ist ein schleifenförmiges Kanälchen, die Henle'sche Schleife, *Ansa Henlei,* welche in einen Markstrahl eintritt, um dann bis in die Malpighi'sche Pyramide abwärts zu verlaufen und hierauf unter einer schlingenförmigen Umbiegung wieder in den Markstrahl zurückzukehren. An jeder Henle'schen Schleife unterscheidet man demzufolge einen absteigenden (proximalen) Schenkel, welcher in einem Markstrahle bis in die entsprechende Pyramide hinabsteigt, einen mehr engen Teil, den sogen. Isthmus, welcher meistens der Umbiegungstelle nahe liegt, und einen aufsteigenden (distalen) Schenkel, welcher dem absteigenden parallel wieder zurückläuft und zuweilen im Markstrahle bis in die Nähe der Nierenoberfläche vordringt. Den in den Markstrahl eintretenden Anfang der Schleife hat man, wenn er noch gewunden ist, auch als Spiralkanälchen bezeichnet. Das Ende der Schleife tritt aus dem Markstrahl wieder heraus, erweitert sich schnell und bildet ein dem vorhin erwähnten Tubulus contortus ähnliches, aber viel kürzeres gewundenes Kanälchen, das sogen. Schaltstück (SCHWEIGER-SEIDEL), welches mittels des kurzen geraden Verbindungskanälchens in den Tubulus rectus eines Markstrahles einmündet. Die Tubuli recti der Markstrahlen, welche die Verbindungskanälchen aufnehmen, bezeichnet man als Sammelröhren. Indem die letzteren dann nach abwärts ziehen, fliessen sie in den Malpighi'schen Pyramiden zu den Hauptröhren zusammen, deren letztes, in den Papillen gelegenes, einfaches Endstück *Ductus papillaris* genannt wird. Die Ductus papillares münden in einer Zahl von 10—30 (selten darüber) an der Spitze einer jeden Papille, wodurch diese siebartig durchlöchert erscheint. Hierauf ist die alte Bezeichnung dieser Stelle als *Area cribrosa* s. Cribrum benedictum zu beziehen.

Was nun den feineren Bau der Harnkanälchen betrifft, so bestehen sie durchweg aus einer glashellen Basalmembran, der Tunica propria, und einer auf deren Innenfläche aufsitzenden Schicht von Epithelzellen. Dieses Epithel ist durchaus nicht überall von gleicher Beschaffenheit. Im Allgemeinen kann man sagen, dass mit der Weite des Kanälchens auch die Höhe des Epithels zunimmt. Das Epithel, welches den schmalen Spalt zwischen beiden Blättern der Bowman'schen Kapsel auskleidet, ist platt. In den Tubuli contorti tritt ein dunkles, mehr cubisches

Epithel auf, welches bei schwacher Vergrösserung mehr körnig, bei stärkerer dagegen vielfach feinstreifig aussieht. Die feinen Streifen stehen damit im Zusammenhang, dass das Epithel, mit gewissen chemischen Reagentien behandelt, an seiner Basis in Stäbchen zerfällt, weshalb es auch von HEIDENHAIN als Stäbchenepithel bezeichnet worden ist. Dieses Stäbchenepithel setzt sich, etwas niedriger werdend, durch die ganze Henle'sche Schleife fort. Nur in dem absteigenden Schenkel der Schleife sind die Epithelzellen ganz abgeplattet und decken sich nach LUDWIG dachziegelförmig. Von dem Ende der Henle'schen Schleifen an bis zur Mündung der Ductus papillares besitzen die Harnkanälchen ein helles Cylinderepithel mit deutlich begrenzten Kernen, welches mit zunehmender Dicke der Harnkanälchen ebenfalls an Höhe zunimmt, also in den Ductus papillares am höchsten ist. Übrigens wird das Epithel der Schaltkanälchen von verschiedenen anderen Autoren nicht als helles Cylinderepithel, sondern noch als Stäbchenepithel beschrieben. Vielleicht kommt hier in der Tat bald die eine, bald die andere Epithelart vor. Die Zwischenräume zwischen den Harnkanälchen werden durch ein Gerüst von fibrillärem Bindegewebe (das sogen. interstitielle Bindegewebe) ausgefüllt, welches auch die Blutgefässe, Nerven und Lymphbahnen in sich schliesst.

Was die Blutgefässe der Niere betrifft, so tritt der Hauptstamm der *A. renalis*, gewöhnlich schon in einzelne Äste geteilt, durch den Hilus in die Niere und sendet seine Verzweigungen zwischen den Malpighi'schen Pyramiden in die Columnae Bertini hinein. Zuweilen dringt auch ein Arterienast direct durch die Kapsel neben dem Hilus in das Organ. Von den in den Columnae Bertini gelegenen Ästen gehen stärkere Zweige, die sog. Arcaden, *Arcus renales* s. *Arteriae arciformes*, bogenförmig über die Basalteile der Malpighi'schen Pyramiden hinweg und senden alsdann von ihrer Convexität gerade verlaufende Ästchen, die *Aa. interlobulares* s. ascendentes (Aa. radiatae), zwischen den Markstrahlen gegen die Peripherie der Niere hin. Der Ausdruck *Aa. interlobulares* ist darauf zurückzuführen, dass man je einen Markstrahl nebst seiner unmittelbaren Umgebung auch als Nierenläppchen, *Lobulus renis*, bezeichnet hat. Von einer jeden A. ascendens gehen nun nach allen Seiten hin kurze Zweige, die *Vasa afferentia* zu den Bowman'schen Kapseln, um sich in denselben in je einen kleinen Gefässknäuel, den *Glomerulus*, aufzulösen. Ein jeder Glomerulus entsteht dadurch, dass die Arterie, sobald sie in die Bowman'sche Kapsel

getreten ist, sofort in mehrere Ästchen zerfällt, die sich wiederum in eine grössere Anzahl kleiner Zweige teilen. Die letzteren vereinigen sich jedoch bald wieder, um schliesslich als ein einziges Stämmchen, das *Vas efferens*, die Kapsel an derselben Stelle wieder zu verlassen, an welcher das Vas afferens eingetreten ist. Da sich einerseits durch die plötzliche Teilung des Vas afferens der Blutstrom im Glomerulus sehr verlangsamen muss, andererseits das Vas efferens meistens erheblich enger ist als das Vas afferens, so sind alle Bedingungen dafür gegeben, dass im Glomerulus eine Blutstauung eintritt, welche zur Filtration gewisser Blutbestandteile in den Hohlraum der Müller'schen Kapsel, d. h. zur Bereitung des Harnes, führt. Wenn man Nierenschnitte mit gut injicierten Arterien durch ein schwaches Vergrösserungssystem betrachtet, gewähren die durch ihre Vasa afferentia mit der zugehörigen A. interlobularis zusammenhängenden Glomeruli ein ähnliches Bild wie Johannisbeeren, welche an einem gemeinsamen Stiele sitzen.

Nachdem nun die Vasa efferentia die Malpighi'schen Körperchen verlassen haben, gehen sie nicht, wie man wohl glauben könnte, direct in die Venen über, sondern lösen sich zunächst in Capillaren auf, welche in dem interstitiellen Bindegewebe der Niere verlaufen und sämtliche Harnkanälchen umspinnen, indem sie sich nicht allein in der ganzen Rinde, sondern auch bis in die Spitzen der Papillen nach abwärts verbreiten. Erst aus diesem Capillarnetze geht nunmehr das Blut in die Nierenvenen über, welche stets die Arterien in ihrem Verlaufe begleiten, somit auch, wie diese, Arcaden und Vv. interlobulares s. ascendentes (richtiger descendentes) bilden. Die Stellulae Verheyenii werden, wie schon bei der Beschreibung der Nierenoberfläche gesagt ist, von Venen der Rinde gebildet, welche dicht an der Oberfläche der Niere strahlenförmig nach einem Punkte zusammenfliessen und dann in eine Vena ascendens (descendens) einmünden. Dass die Vasa efferentia der Glomeruli nicht direct in Venen übergehen, hat seinen Grund darin, dass in den Glomeruli kein Sauerstoff verbraucht wird, sondern dem Blute nur Wasser und einige andere Harnbestandteile durch Filtration entzogen werden. Das Blut bleibt also rein arteriell und ist in Folge dessen zur Ernährung der Harnkanälchen noch vollständig geeignet. Die Glomeruli können somit auch als eine Art von arteriellen Wundernetzen betrachtet werden. Es möge noch erwähnt werden, dass nach verschiedenen Autoren die Malpighi'schen Pyramiden nicht durch die aus den Vasa efferentia hervorgegangenen Capillaren, sondern durch die

sogen. *Arteriolae rectae* versorgt werden, welche zum Teil aus der Concavität der Arcaden, zum Teil aus den Arteriae interlobulares, zum Teil sogar aus den Vasa efferentia entspringen sollen und in der Richtung zur Papille abwärts steigen. Der Ursprung aus den Vasa efferentia würde die von HENLE bisher gegen diese Meinung ins Feld geführte Tatsache erklären, dass arterielle Injectionen immer nur dann die Gefässe der Pyramiden füllen, wenn sie die Glomeruli passiert haben. Dagegen entstehen aus den Capillaren der Malpighi'schen Pyramiden Venen, welche ziemlich gerade aufsteigen, um sich schliesslich in die bogenförmigen Venenstämme der Arcaden einzusenken.

II. Die Harnleiter.

Die beiden Harnleiter, *Ureteres*, sind lange, im leeren Zustande etwas abgeplattete Röhren, welche von den Nieren nach der Blase verlaufen, wohin sie den abgesonderten Harn abführen. Sie beginnen in dem Sinus renalis in Gestalt der Nierenkelche, *Calyces renales*, d. h. kurzer häutiger Schläuche, in deren Lumen die Nierenpapillen hineinragen. Für gewöhnlich umschliesst jeder Calyx nur eine Papille, zuweilen jedoch auch zwei und seltener sogar drei Papillen. Da sich weiterhin mehrere von diesen (die Nierenpapillen umschliessenden) Calyces zu gemeinsamen Stämmen zu vereinigen pflegen, so hat man die ersteren als *Calyces minores*, die letzteren als *Calyces majores* bezeichnet. Die Calyces majores bilden wiederum durch ihre Vereinigung einen weiteren Behälter, das Nierenbecken, *Pelvis renis*, welches ebenfalls noch im Sinus renalis liegt. Aus dem Nierenbecken geht nunmehr der eigentliche Ureter hervor.

Was den Verlauf des Harnleiters betrifft, so zieht derselbe von dem M. psoas major nach unten und ein wenig medianwärts in das kleine Becken hinab, um sich hier in den Blasengrund einzusenken. Auf diesem Wege finden zwischen dem Ureter und folgenden Gefässen drei Kreuzungen statt. Die erste Kreuzung betrifft die Vasa spermatica intt., welche vor dem Ureter abwärts ziehen. Die sich kreuzenden Organe sind dabei vor dem Psoas gelegen. Die zweite Kreuzungstelle entspricht dem Eintritte des Ureter in das kleine Becken. Die Vasa iliaca, über welche der Ureter hier ungefähr an ihrer Teilungstelle hinwegzieht, sind hinter demselben gelegen. Die dritte Kreuzung findet im kleinen Becken statt, wo (beim Manne) der Ductus deferens dicht vor dem Harnleiter gelegen ist. Beim Weibe ziehen die

Ureteren etwa 1—1,5 cm seitlich von der Cervix uteri, schräg nach vorn und unten convergierend, zur Blase hinab, indem sie dabei entweder auf dem vorderen seitlichen Teile des Scheidengewölbes ruhen oder nur in geringer Entfernung (etwa 5 mm) über dem letzteren liegen. Hierbei kreuzen dieselben jederseits die A. uterina, deren Hauptstamm jederseits in der Rückenlage dicht oberhalb, in der aufrechten Stellung vor dem Ureter gelegen ist. Die Blasenwand wird von den Ureteren in schräger Richtung durchbohrt, was zur Folge hat, dass bei stärkerer Füllung der Blase der in ihrer Wand verlaufende Ureterabschnitt zusammengedrückt und somit seine spaltförmige Mündungsöffnung ventilartig geschlossen wird. Auf diese Weise kann der einmal in die Blase gelangte Harn nicht wieder in den Ureter resp. in das Nierenbecken zurücktreten.

Die Calyces, das Nierenbecken und die Ureteren sind innen mit einer dünnen, im Ureter selbst längsgefalteten und daher auf dem Querschnitte sternförmigen Schleimhaut *(Tunica mucosa)* ausgekleidet, welche aus einem geschichteten Pflasterepithe (s. auch S. 629) und einem bindegewebigen Substrat besteht. In den Calyces setzt sich dies Epithel auf die freie Oberfläche der Nierenpapillen fort. Das bindegewebige Substrat enthält im Nierenbecken und im oberen Teile des Ureter kleine Schleimdrüsen, welche indessen immer nur in geringer Zahl vorkommen. An das bindegewebige Substrat schliesst sich aussen eine Lage von glatten Muskelfasern an *(Tunica muscularis)*, welche in einer inneren longitudinalen, einer mittleren ringförmigen und einer äusseren wiederum longitudinalen Schicht angeordnet sind. Die äussere longitudinale Schicht scheint, besonders in den oberen Abschnitten des Ureter, vielfach schwach entwickelt zu sein, weshalb wohl HENLE angibt, dass der Ureter nur aus einer äusseren ringförmigen und einer inneren longitudinalen Schicht bestehe. Auf die Musculatur folgt zuletzt eine Art von bindegewebiger *Tunica adventitia*, welche von innen nach aussen immer lockerer wird.

III. Die Harnblase.

Die Harnblase, *Vesica urinaria*, ist ein je nach dem Geschlecht und Füllungszustande verschieden geformter Sack, welcher als Reservoir für den von den Nieren abgesonderten Harn dient. Beim Manne ist die Blase in gefülltem Zustande eiförmig, in leerem und völlig contrahiertem Zustande kugelig. Beim Weibe stellt die gefüllte Blase ebenfalls einen annähernd eiförmigen Körper

dar, welcher jedoch stets etwas in die Breite gezogen aussieht. Die leere weibliche Blase erscheint dagegen immer an ihrem Scheitel napfförmig eingedrückt, in völlig contrahiertem Zustande wahrscheinlich ebenfalls kugelig. Man unterscheidet an der Blase einen unteren Teil oder Blasengrund, *Fundus vesicae*, einen mittleren oder Blasenkörper, *Corpus vesicae*, und einen oberen Teil oder Blasenscheitel, *Vertix vesicae*. Alle diese Teile sind jedoch nicht deutlich von einander abzugrenzen. An den Blasengrund schliesst sich beim Manne unmittelbar die Prostata an. Ein eigentlicher Blasenhals, *Collum vesicae*, d. h. ein trichterförmiger Fortsatz der Blase beim Übergange in die Urethra, existiert nicht. Höchstens findet sich an den Blasen älterer Leute mit stark entwickelter Prostata mitunter eine Art von Basfond, d. h. eine tellerförmige Vertiefung vor, welche der stark verbreiterten Prostatabasis entspricht.

Die Lage der Blase ist unmittelbar hinter der Symphysis ossium pubis, mit der sie durch lockeres Bindegewebe verbunden ist, und welche sie beim Erwachsenen nur im gefüllten Zustande überragt. Je mehr sie gefüllt ist, um so höher muss sie stehen. Beim Foetus und Kinde wird dagegen die Blase durch das im frühesten Lebensalter sehr kurze Lig. umbilicale medium (vesicae medium) ständig oberhalb der Symphyse festgehalten. In Folge dessen hat die Blase hier mehr Spindelform und erscheint in leerem Zustande von vorn nach hinten abgeplattet. Nach hinten grenzt sie bei dem Manne an die Samenblasen und das Rectum. Beim Weibe sind dagegen hinter der Blase die Vagina und die Cervix uteri gelegen, welche mit ihr durch mässig lockeres Bindegewebe verbunden sind. Vom Corpus uteri wird sie durch das Cavum Douglasi anterius getrennt.

Was die Beziehungen des Bauchfelles zur Blase betrifft, so geht dasselbe bei vollständig entleerter Blase von der hinteren oberen Symphysengegend aus auf den Blasenscheitel über, ohne eine Einbuchtung zwischen Symphyse und Blase zu bilden. Füllt sich aber die Blase mehr und mehr, so steigt mit dem Scheitel auch das Bauchfell in die Höhe und entfernt sich in demselben Masse von der Symphyse. Bei vollständig gefüllter Blase endlich beträgt diese Entfernung 3—5 cm. Das Bauchfell bedeckt alsdann den Blasenscheitel wie eine Kapuze und zeigt zwischen Blase und vorderer Bauchwand eine leichte Einsenkung nach unten, welche durch das Lig. umbilicale medium in zwei Gruben, die *Fossae supravesicales*, geteilt wird. In der grössten Entfernung von der Symphyse befindet sich das Bauchfell, wenn man zugleich mit der Blase

auch das Rectum künstlich mit Flüssigkeit angefüllt hat. Man kann in diesem Falle, wenn man dicht oberhalb der Symphyse die Bauchwand eröffnet, leicht die Blase erreichen, ohne das Bauchfell zu verletzen. Den mit lockerem Bindegewebe ausgefüllten Raum zwischen Peritonaeum und vorderer Bauchwand, in welchen sich die Blase bei stärkerer Füllung sozusagen hineindrängt, hat man als *Cavum praeperitonaeale* s. Cavum Retzii bezeichnet.

Zur Befestigung des Blasenscheitels an der Bauchwand sollen die drei *Ligg. umbilicalia* s. vesicae s. vesico-umbilicalia dienen. Diesem Zwecke entspricht jedoch eigentlich nur das *Lig. umbilicale medium*, der ehemalige Urachus,[1]) welches vom höchsten Punkte des Scheitels zum Nabel verläuft. Die beiden *Ligg. umbilicalia lateralia*, die obliterierten Nabelarterien, ziehen dagegen von der A. hypogastica über die Seite des Blasenscheitels zum Nabel hin, ohne mit der Blase allzu fest verbunden zu sein. Wie bereits erwähnt wurde, ist das Lig. umbilicale medium beim Foetus und beim jungen Kinde verhältnismässig viel kürzer als beim Erwachsenen. Die Blase wird somit durch dasselbe näher an den Nabel herangezogen und überragt in diesem Lebensalter auch in leerem Zustande die Symphyse, wobei sie aber stets zwischen Bauchwand und Peritonaeum eingeschoben bleibt, so dass sich das Bauchfell weder bei leerer, noch bei voller Blase zwischen die vordere Bauchwand und die Harnblase einsenkt. Es hat demnach die kindliche Blase trotz ihres höheren Standes an ihrer Vorderfläche keinen Bauchfellüberzug. Betreffs der sogen. *Ligg. pubovesicalia* und der in ihnen gelegenen glatten Muskelfasern ist bei den Fascien des Dammes nachzusehen.

Die Wand der Blase ist an ihrer Innenfläche mit einem geschichteten Epithel bekleidet, welches je nach dem Füllungszustande der Blase ein verschiedenes Aussehen zeigt, indem es sich bei stärkerer Ausdehnung der Blasenwand verbreitert und abplattet. Während dasselbe bei gefüllter Blase von gewöhnlichem geschichteten Pflasterepithel nicht zu unterscheiden ist, nimmt es bei contrahierter Blase eine mehr cubische Beschaffenheit an. Wichtig ist es, dass in den tieferen Epithelschichten hier ebenso wie in den Calyces, dem Nierenbecken und Ureter sehr unregelmässig gestaltete Zellen vorkommen, welche vielfach geschwänzt, d. h. in Winkel oder Fortsätze ausgezogen, erscheinen. Das Epithel

---

[1]) Der Urachus bildet beim Foetus einen offenen Gang, welcher die Höhle der Blase mit derjenigen der Allantois verbindet.

sitzt auf einem mit elastischen Elementen gemischten bindegewebigen Substrat, welches um die Einmündungstellen der Ureteren herum kurze Papillen zeigt. In der Nähe der Harnröhrenmündung sind zuweilen schon kleine tubulöse Drüsen vom Character der Prostatadrüsen *(Glandulae vesicales)* vorhanden. An die Schleimhaut schliesst sich nach aussen eine beträchtliche bindegewebige Submucosa und an diese eine Lage glatter Muskelfasern an, welche in drei Schichten angeordnet ist. Die innerste Schicht besteht aus netzartig mit einander verbundenen Muskelfaserbündeln, welche bei stärkerer Entwickelung der Blasenmusculatur die Schleimhaut vorwölben, so dass die Innenfläche der Blase, den Maschen des Netzwerkes entsprechend, starke Buchten enthalten kann (sog. Balkenblase). Auf diese netzförmige Lage folgt eine ringförmige Schicht. Diese Ringfaserschicht wird wiederum an ihrer Aussenfläche von longitudinalen Faserzügen bedeckt, die an der vorderen und hinteren Fläche der Blase besonders stark entwickelt sind und in ihrer Gesamtheit auch als *M. detrusor urinae* bezeichnet werden. Beim Übergange der Blase in die Harnröhre verdickt sich die Ringmusculatur, *Annulus urethralis*, und geht continuierlich in den ringförmigen *M. sphincter vesicae int.* über, welcher bereits den Anfang der Urethra umschliesst. Beim Manne ist der M. sphincter vesicae int. somit in der Prostata gelegen. Als *M. sphincter vesicae ext.* werden circuläre quergestreifte Fasern bezeichnet, welche ebenfalls in der Prostata (s. daselbst) gelegen sind.

Am Blasengrunde bildet die Schleimhaut einen dreieckigen Wulst, das *Trigonum vesicae* s. *Trigonum Lieutaudi*, dessen Basis nach oben und dessen Spitze nach unten gerichtet ist. Die beiden Ecken der Basis werden durch die Einmündungstellen der beiden Ureteren gebildet, welche beim Durchtritte durch die Wand der Harnblase eine Falte, *Plica ureterica*, bilden. Streng genommen, besteht das Trigonum Lieutaudi aus einem zwischen den Uretermündungen verlaufenden Querwulste, *Plica interureterica*, und einem Längswulste, *Uvula vesicae (Luette vesicale* der Franzosen), welcher zu dem vorigen senkrecht steht und mit seinem vorderen Ende in die Harnröhre hineinzieht. Wenn man von der Schleimhaut absieht, so enthält das Dreieck glatte Muskelfasern, welche in der etwas stärker hervortretenden Basis von einer Uretermündung zur anderen hinziehen, während sie in dem eben erwähnten Längswulste longitudinal verlaufen. Die glatten Muskelfasern des Trigonum Lieutaudi sind mit zahlreichen elastischen Fasern untermischt.

Da die Schleimhaut der Blase keine eigentlichen Schleimdrüsen besitzt — denn die in der Nähe der Urethralmündung befindlichen Drüsen sind als solche wohl kaum anzusehen —, so kann der bei Blasencatarrhen abgesonderte Schleim nur als ein Secretionsproduct der Epithelzellen angesehen werden.

D. Die männlichen Geschlechtsorgane.

Zu den männlichen Geschlechtsorganen gehören: 1) die Hoden nebst ihren Hüllen, 2) die Samenleiter und Samenblasen, 3) die Harnröhre, 4) die Schwellkörper des Penis. Der grösste Teil der Harnröhre ist mit den letzteren zum männlichen Begattungsgliede, *Penis*, vereinigt. Ferner kann man noch zu den Geschlechtsorganen das sog. Giraldés'sche Organ (die *Paradidymis* HENLE) rechnen.

I. Die Hüllen des Hodens.

Die Hüllen des Hodens können als eine Aussackung (ein Divertikel) der vorderen Bauchwand aufgefasst werden, in welche die ursprünglich in der Bauchhöhle zu beiden Seiten der Wirbelsäule gelegenen und an ihrer Vorderfläche vom Bauchfelle überzogenen Hoden hinabgestiegen sind. Noch bevor die Hoden ihren Descensus beginnen, bildet nämlich die vordere Bauchwand an der Stelle, wo sich später der Leistenkanal befindet, jederseits eine Aussackung, welche aussen in Gestalt des sogen. Genitalwulstes sichtbar ist. Die linke und die rechte Aussackung verwachsen schliesslich mit einander, wodurch der Hodensack entsteht. Die Verwachsungstelle ist auch bei Erwachsenen an einer medianen Leiste, der sogen. *Raphe*, deutlich kenntlich. Es ist dabei zu betonen, dass sich die ganze Bauchwand, also auch das Peritonaeum, an dieser Aussackung beteiligt: derjenige Teil des Peritonaeum welcher in den Hodensack hinabsteigt, wird als *Proc. vaginalis peritonaei* bezeichnet.[1]) Der Proc. vaginalis steht natürlich ursprünglich in der Richtung des Pfeiles auf Fig. 37 durch einen offenen Gang mit der Bauchhöhle in Verbindung. Später obliteriert dieser

[1]) Nach einer anderen, in einigen anatomischen Lehrbüchern gegebenen Darstellung soll das Peritonaeum nicht von vornherein in die für den Hoden bestimmte Aussackung hinabsteigen, sondern erst später von dem wandernden Hoden in die letztere hinabgezogen werden.

Gang und der Proc. vaginalis ist meist schon nach der Geburt nur in Form eines dünnen Bindegewebstranges *(Lig. vaginale)* vorhanden. Bleibt er nach der Geburt offen, so ist natürlich die Gefahr vorhanden, dass Darmschlingen aus der Bauchhöhle in denselben hineintreten. Derartige Brüche hat man als angeborene Leistenbrüche, *Herniae inguinales congenitae,* bezeichnet. Noch während der Hode hoch in der Bauchhöhle gelegen ist, ist bereits sein unteres Ende mit dem Grunde der entsprechenden Aussackung

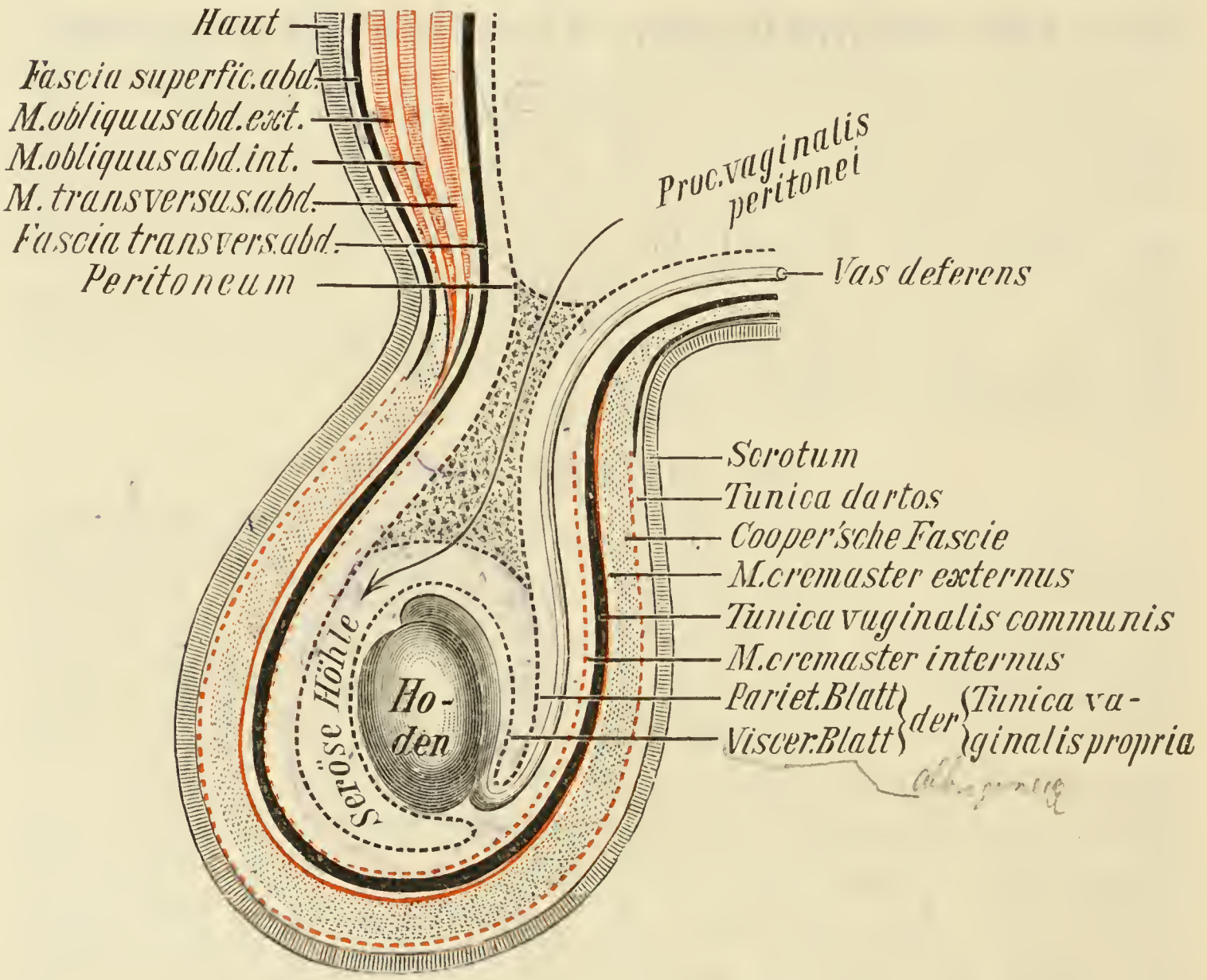

Fig. 37.

Schema der Hüllen des Hodens.

Die glatte Muskulatur ist durch punctierte rote Linien angedeutet. Derjenige Teil des Proc. vaginalis peritonaei, welcher beim Erwachsenen obliteriert, ist schwarz punctiert.

durch einen mit glatten Muskelfasern versehenen Strang, das sogen. Leitband des Hodens, *Gubernaculum testis* s. Hunteri, verbunden, welches seine Länge nicht wesentlich ändert, auch wenn der Embryo sich stark vergrössert. Schon dadurch muss der Hode bei zunehmendem Wachstum des Embryo allmählich immer weiter nach abwärts rücken. Zweifelhaft erscheint es, ob die glatten Muskelfasern des Bandes direct dazu dienen, den Hoden abwärts zu ziehen. Jedenfalls bewegt sich also der Hode hinter dem

Peritonaealüberzuge der hinteren Bauchwand abwärts nach dem inneren Leistenring hin, passiert, vom Gubernaculum geleitet, den Leistenkanal und gelangt schliesslich neben (oder mit) dem Proc. vaginalis peritonaei in den Grund des Hodensackes. Hier wird er alsdann von dem Proc. vaginalis peritonaei vollständig umwachsen. Nach Obliteration des auf Fig. 37 punctiert dargestellten Teiles des Proc. vaginalis bildet der letzte Überrest desselben einen serösen Sack, welcher den Hoden umgibt wie der Herzbeutel das Herz und somit auch ein viscerales und ein parietales Blatt besitzt. Dieser Sack ist die Tunica vaginalis propria testis. Da die Hüllen des Hodens eine Aussackung der gesamten Bauchwand bilden, müssen wir auch sämtliche Schichten der letzteren in ihnen wiederfinden; es sind von aussen nach innen gerechnet folgende:

1. Der Hodensack, *Scrotum*, eine Fortsetzung der äusseren Haut, stellt einen schlaffen, faltigen Sack dar, welcher in der Medianebene entsprechend der bereits erwähnten Raphe durch ein bindegewebiges *Septum* in zwei Hälften geschieden wird. Vor der äusseren Haut ist das Scrotum dadurch ausgezeichnet, dass es dunkler pigmentiert, mit grossen Haaren besetzt und vollständig fettlos ist. An den Haarfollikeln des Hodensackes sitzen sehr grosse Talgdrüsen, welche man mit blossem Auge sehen kann, wenn man das abgezogene Scrotum an seiner Innenfläche betrachtet.

2. Die Fleischhaut des Hodens, *Tunica dartos*, wird von einigen Autoren als eine Fortsetzung der Fascia superficialis abdominis betrachtet, wie dies z. B. auch in Fig. 37 dargestellt ist. Richtiger ist es vielleicht mit HENLE, dieselbe lediglich als eine modificierte Fortsetzung des subcutanen Fettgewebes der Bauchhaut zu betrachten. Die Tunica dartos stellt nämlich eine ziemlich feste Bindegewebslage vor, in welche besonders vorn und an den Seiten des Scrotum zahlreiche glatte Muskelfasern eingewebt sind, die bald parallel verlaufen, bald sich in verschiedenen Richtungen durchkreuzen und durch ihre Contraction eine starke Runzelung des Hodensackes hervorrufen. Eine derartige Contraction kann z. B. bei Einwirkung der Kälte, nach einem kalten Bade etc. beobachtet werden.

Eine zweite, viel stärkere, sehr lockere Bindegewebsschicht liegt zwischen der Tunica dartos und der nächstfolgenden Hülle des Hodens. Sie ist es hauptsächlich, welche die leichte Verschieblichkeit des Hodens im Scrotum ermöglicht. Bei alten

Leuten pflegt sie eine festere Beschaffenheit anzunehmen und sehr dick zu werden. Da diese Lage (cf. Henle p. 438) zuerst von COOPER beschrieben sein soll, so ist dieselbe auch als Cooper'sche Fascie, *Fascia Cooperi*, besonders bezeichnet worden. HYRTL versteht dagegen wohl mit mehr Recht als Cooper'sche Fascie eine dünne Bindegewebslage, welche sich am äusseren Leistenringe von den Sehnenfasern des M. obliquus abdominis externus aus längs der Aussenfläche des M. cremaster ext. auf den Samenstrang und sogar bis zum Hoden abwärts verfolgen lässt und die letzteren Organe eng umhüllt (Intercolumnarfascie der Chirurgen, *Fascia cremasterica* s. Vagina Scarpae aut.). Die letztere Bindegewebslage[1]) würde also eine Fortsetzung des M. obliquus abd. ext. bilden (in Fig. 37 nicht dargestellt).

3. Der Heber des Hodens, *M. cremaster (externus)*, bildet eine Fortsetzung des M. obliquus abdominis internus, des einzigen Bauchmuskels, welcher an der Stelle des Leistenkanales nicht mehr sehnig, sondern noch musculös ist. Der M. cremaster umgreift mit seinen Fasern den Samenstrang und den Hoden schlingenförmig oder richtiger schleuderförmig und zieht somit den Hoden bei seiner Contraction aufwärts. Da der M. cremaster aus quergestreiften Muskelfasern besteht, so müsste man mittels desselben den Hoden willkürlich heben können, wenn der Muskel genügend geübt wäre.

4. Die gemeinsame Scheidenhaut, *Tunica vaginalis communis*, bildet eine Fortsetzung der Fascia transversalis abdominis und ist eine dünne, aber doch ohne Schwierigkeit isolierbare Haut, welche jederseits den Samenstrang, Hoden und Nebenhoden allseitig umhüllt. An der Innenwand der Tunica vaginalis communis lassen sich durch das Microscop glatte Muskelfasern nachweisen, welche den sogen. *M. cremaster internus* bilden, dessen Fasern nach KOELLIKER durch weitere Entwickelung des ehemaligen Gubernaculum testis entstanden sind.

5. Die besondere Scheidenhaut, *Tunica vaginalis propria*, ist, wie schon erwähnt, ein Derivat des Peritonaeum und bildet einen serösen, mit Endothel (nach älterer Terminologie mit Epithel) ausgekleideten Sack, in welchen der Hode und Nebenhode mit Ausnahme ihres hinteren Randes vollständig eingestülpt sind. Das

---

[1]) Es mag hier bemerkt werden, dass verschiedene Autoren, wie z. B. GEGENBAUR, die Tunica dartos als eine Schicht des Scrotum, die Cooper'sche Fascie dagegen als Fortsetzung der Fascia superf. abdominis betrachten.

parietale Blatt dieser Haut ist mit der Tunica vaginalis communis ziemlich fest verbunden. Das viscerale Blatt liegt der Oberfläche des Hodens unmittelbar an und ist mit ihr untrennbar verwachsen. Die zwischen beiden Blättern befindliche seröse Höhle der Tunica vaginalis propria enthält meistens nur sehr wenig Flüssigkeit. Bei gewissen pathologischen Zuständen kann sich diese Flüssigkeit jedoch sehr vermehren und dann den sogen. Wasserbruch, *Hydrocele*, darstellen.

6. Die Faserhaut des Hodens, *Tunica albuginea testis*, bildet eine weisse, feste, ziemlich dicke Bindegewebschicht, welche an der Innenfläche der vorigen Lage den Hoden umhüllt und eigentlich gar keine besondere Schicht darstellt, da sie mit dem visceralen Blatte der Tunica propria so fest verwachsen ist, dass beide nur künstlich getrennt werden können.

II. Der Hode und Nebenhode.

Der Hode, *Testis*, s. Testiculus s. Didymis, ist ein seitlich etwas abgeplatteter ovaler Körper, an welchem man ein oberes und ein unteres Ende, eine mediale und eine laterale Fläche, ferner einen convexen vorderen und einen geraden hinteren Rand unterscheidet. Das obere Ende steht in der natürlichen Lage des Hodens gewöhnlich etwas nach vorn übergeneigt Ausserdem pflegt der linke Hode meistens etwas tiefer zu stehen als der rechte, was wahrscheinlich damit zusammenhängt, dass sich das Blut in den venösen Geflechten der linken V. spermat. int. leichter staut und somit schon durch sein grösseres Gewicht den Hoden herabzieht (s. auch S. 357).

An dem hinteren Rande des Hodens (s. Fig. 38) liegt der Nebenhode, *Epididymis* s. Paratestis, an dem man ein verdicktes oberes Ende, den Kopf, *Caput epididymidis*, ferner ein Mittelstück, den Körper, *Corpus epididymidis*, und ein unteres Ende, den Schwanz, *Cauda epididymidis*, unterscheidet, welcher nach hinten und oben umbiegt, um in den Samenleiter, *Ductus* s. Vas *deferens*, überzugehen. Der Kopf steht mit dem Hoden durch die aus dem letzteren austretenden Vasa efferentia testis im Zusammenhang. Der übrige Teil des Nebenhodens ist dagegen lediglich durch eine Duplicatur des visceralen Blattes der Tunica vaginalis propria testis, das sogen. *Lig. epididymidis*, mit dem Hoden verbunden. Diese Duplicatur geht von der medialen Fläche des Hodens straff auf den Nebenhoden über, während sie an der lateralen Seite sich zwischen Hoden und Nebenhoden ziemlich

tief einsenkt *(Sinus epididymidis)*, so dass man die laterale und die mediale Fläche beider Organe auch dann deutlich erkennen kann, wenn sie aus dem Hodensacke entfernt sind.

In dem Bindegewebe des Samenstranges und von den Blutgefässen des letzteren umschlossen liegt zwischen dem Kopfe des Nebenhodens und dem Ductus (Vas) deferens ein länglicher, rötlich aussehender kleiner Körper, das Giraldès'sche Organ oder die *Paradidymis*, welche einen Überrest des beim Foetus vorhandenen Wolff'schen Körpers, der Urniere, darstellt und aus einem Häufchen knäuelförmig gewundener blinder Drüsenschläuche besteht. Diese Drüsenschläuche sind mit fetthaltigen oder in Zerfall begriffenen cylindrischen Epithelzellen und einer serösen Flüssigkeit ausgefüllt. Am Kopfe des Nebenhodens oder dem zunächst gelegenen Teile des Hodens finden sich ferner nicht selten Anhänge, die beiden Morgagni'schen Hydatiden, von denen gewöhnlich die eine als gestielte, die andere als ungestielte oder nach WALDEYER besser als lappige Hydatide bezeichnet wird. Die ungestielte oder lappige Hydatide, *Appendix testis*, verdient den Namen „Hydatide" insofern nicht, als sie kein mit Flüssigkeit gefülltes Bläschen, sondern einen soliden an seiner Oberfläche mit Flimmerepithel bekleideten Körper darstellt, welcher meistens kolbenförmig und abgeplattet ist. Ausnahmsweise kann diese Hydatide übrigens trotz ihres Namens auch gestielt oder durch Einschnitte geteilt sein. Ein in ihrem Inneren enthaltenes, mit Flimmerepithel ausgekleidetes Kanälchen kann mitunter mit dem Kopfe des Nebenhodens zusammenhängen und dann Spermatozoen führen. Entwickelungsgeschichtlich ist sie wahrscheinlich als ein Analogon des abdominalen Tubenendes beim Weibe aufzufassen. Die gestielte Hydatide, *Appendix epididymidis*, bildet ein Bläschen, welches an einem bindegewebigen Stiele hängt und eine klare seröse Flüssigkeit mit rudimentären Zellen und Kernen enthält. Über ihre Bedeutung ist nichts Gewisses bekannt.

Wenn man den Hoden der Länge nach durch einen von seinem vorderen bis zu seinem hinteren Rande gehenden Schnitt in zwei Hälften teilt, so sieht man bei Betrachtung der Schnittfläche von der Albuginea aus eine Reihe von bindegewebigen Scheidewänden, *Septula testis*, etwas convergierend nach dem hinteren Rande des Hodens hinziehen, wo sie sich zu einer dichten Bindegewebsmasse, dem sogen. *Mediastinum testis* s. Corpus Highmori, vereinigen. Durch diese Bindegewebsmasse treten auch die Vasa spermatica intt. nebst den sie begleitenden sympathischen

Nerven von hinten in den Hoden hinein. Die Muskelfasern des Cremaster int. bilden hier eine mitunter recht starke Auflagerung, welche als der eigentliche letzte Überrest des Gubernaculum Hunteri betrachtet wird. Zwischen den Septula testis kann man in dem weichen, gelblichen Hodenparenchym schon mit blossem Auge die Windungen der Samenkanälchen, *Tubuli seminiferi,* erkennen. Von der Innenfläche der Tunica albuginea und den Septula testis-sind sie jedoch noch durch eine besondere gefässreiche Bindege

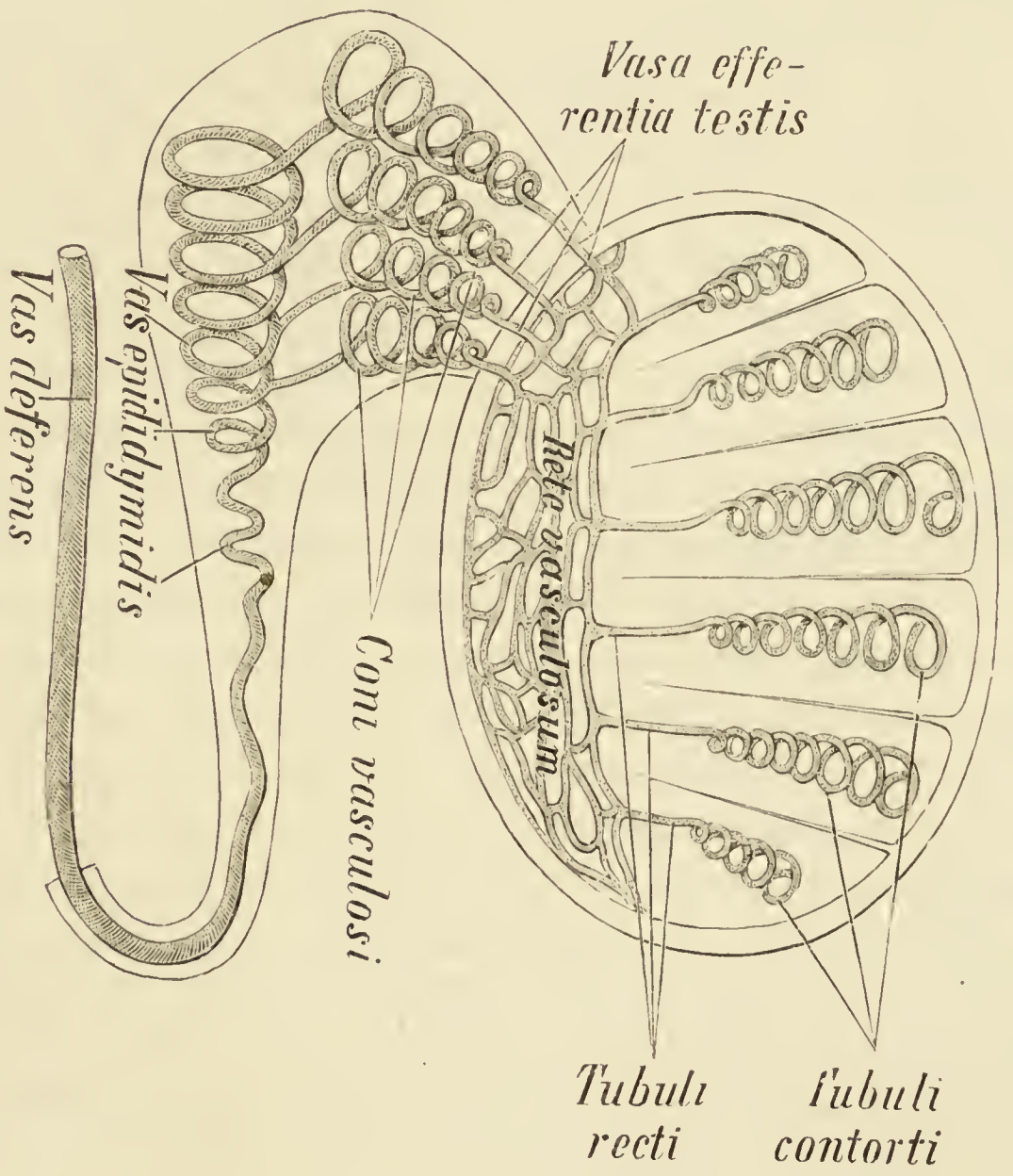

Fig. 38.
Schema für den Verlauf der Samenkanälchen.

webschicht, *Tunica vasculosa* s. erythroides, geschieden. Die zwischen der Septula gelegenen Abschnitte des Hodens werden auch als *Lobuli testis* bezeichnet. Auch von der Albuginea des Nebenhodens gehen unvollkommene bindegewebige Scheidewände in das Innere des letzteren hinein, welche die sogen. *Lobuli epididymidis* von einander abgrenzen.

Der Verlauf der Samenkanälchen ist folgender (s. Fig. 38).

Sie beginnen[1]) an der Peripherie des Hodens und ziehen unter mannigfachen Windungen als *Tubuli contorti* von hier nach dem Mediastinum testis hin. Kurz vor dem Eintritt in das letztere gehen sie in die geraden Kanälchen, die *Tubuli recti*, über. Die Tubuli senken sich alsdann sämtlich in das Mediastinum testis ein und gehen dort in ein Netzwerk von Gängen über, welches das ganze Mediastinum durchzieht und als *Rete testis* s. vasculosum Halleri bezeichnet wird. Aus diesem noch im Hoden gelegenen Netzwerk gehen alsdann am obersten Teile des Mediastinum 12—14 kleine Kanäle, die *Ductuli efferentes* s. Vasa efferentia *testis* s. Graafiana, heraus und in den Kopf des Nebenhodens hinein, wo sie sich zu kegelförmigen, mit der Spitze nach dem Hoden gerichteten Knäueln, den *Coni vasculosi Halleri*, aufrollen. Aus der Basis eines jeden solchen Conus vasculosus tritt dann als Fortsetzung des entsprechenden, zum Knäuel aufgerollten Vas efferens je ein kleines Kanälchen heraus, welches sich in ein Gefäss von grösserer Weite, *Ductus* s. Vas *epididymidis*, einsenkt. Der Ductus epididymidis entsteht gewissermassen durch den Zusammenfluss der eben genannten Kanälchen und durchzieht hierauf in vielfachen Windungen den ganzen Nebenhoden, um schliesslich in den bereits erwähnten *Ductus deferens* überzugehen. Es wäre noch zu erwähnen, dass der Ductus epididymidis blinde seitliche Abzweigungen von wechselnder Zahl und Länge besitzt, welche man *Vasa aberrantia testis* genannt hat. Der Hode und Nebenhode stellen somit eine zusammengesetzt tubulöse Drüse dar, deren Ausführungsgänge vielfach durch Anastomosen mit einander zusammenhängen. Ihr Secret, die Samenflüssigkeit *(Sperma)*, enthält als wichtigsten morphologischen Bestandteil die Samentierchen oder Spermatozoen, auch Samenfädchen oder Spermatosomen, neuerdings *Spermien* genannt, an denen man den etwas abgeplatteten, verdickten Kopf, ein schmaleres Mittelstück und den langen fadenförmigen Schwanz unterscheidet.

In Bezug auf den microscopischen Bau des Hodens ist Folgendes zu bemerken. Die Septula testis bestehen ebenso wie die Tunica albuginea aus festem, fibrillärem Bindegewebe und enthalten die grösseren Blutgefässe des Hodens. Die Zwischenräume zwischen den Samenkanälchen werden im Übrigen durch ein Gewebe ausgefüllt, welches mehr den Character des

---

[1]) Ob die Anfangstücke der Samenkanälchen blind sind oder schleifenförmig mit einander zusammenhängen, ist zweifelhaft.

embryonalen Bindegewebes zeigt, d. h. aus einer homogenen Grundsubstanz mit eingelagerten Rundzellen besteht, welche mit Leukocyten Ähnlichkeit haben und Fett oder Pigment[1]) enthalten können. Ausserdem finden sich in dem Gewebe zwischen den Samenkanälchen mitunter Stränge von epithelähnlichen, mehr cubischen, granulierten Zellen, von denen man glaubt, dass sie entweder unentwickelte Hodenkanälchen (Reste des Wolff'schen Körpers) darstellen oder vielleicht zur Anlage neuer Hodenkanälchen dienen. Die Samenkanälchen selbst besitzen eine Tunica propria, welche aus einer Anzahl von Lamellen besteht, von denen eine jede aus platten Endothelzellen zusammengesetzt ist. Zwischen diesen Lamellen befinden sich Lymphräume. Die Tunica propria umschliesst nun eine mehrfache Schicht von Zellen, das sogen. Samenepithel, welches ein sehr verschiedenes Aussehen zeigt, je nachdem der Hode sich im Zustande der Ruhe oder Tätigkeit befindet. Im Zustande der Ruhe bildet dieses Epithel nur eine mehrfache Schicht von runden Zellen. Im Stadium der Tätigkeit dagegen verändern sich diese Zellen in der Weise, dass man zwei Zellarten, nämlich 1) die Stütz- oder Fusszellen und 2) die Rundzellen unterscheiden kann. Die Fusszellen (SERTOLI), Stütz- oder Basalzellen (MERKEL), Spermatoblasten (v. EBNER) sitzen an der Tunica propria mit breiter Basis auf und erstrecken sich mit ihren handschuhfingerförmig ausgebuchteten, länglichen Körpern in das Lumen der Samenkanälchen. Ihr grosser runder Kern ist stets in ihrem Basalteile gelegen. Zwischen den Fuss- oder Stützzellen liegen die Rundzellen, welche von der Peripherie nach der Achse der Kanälchen hin immer kleiner werden. Es ist nun in neuerer Zeit viel darüber debattiert worden, ob die Spermatozoen sich aus den Stützzellen oder aus den Rundzellen bilden. Die eine Gruppe von Autoren bezeichnet die Stützzellen als Samenbildner, Spermatoblasten, andere Forscher behaupten, dass die Spermatozoen sich aus den Rundzellen entwickeln, und dass somit den letzteren diese Bezeichnung zukommen müsste. Wieder andere lassen beide Zellenarten sich bei der Samenbildung beteiligen. Wahrscheinlich sind jedoch die Rundzellen die eigentlichen Samenbildner und können somit wohl mit Recht auch als die eigentlichen Samenzellen bezeichnet werden. Die Wandschicht der Rundzellen bezeichnet man als Stammzellen (Spermiogonien).

---

[1]) Besonders stark pigmenthaltige derartige Zellen sind im Hoden des Ebers anzutreffen.

Diese erzeugen durch Teilung die nächste Schicht, die Samenmutterzellen (Spermiocyten), aus denen durch weitere Teilungen die Samentochterzellen (Praespermiden oder Spermiden) hervorgehen. Letztere reifen, in den am meisten nach der Mitte der Samenkanälchen gelegenen, etwas gelappt aussehenden Enden der Stützzellen steckend, zu den Spermien heran. Bei der Entwickelung der Spermien spielt der Kern der Rundzellen eine Hauptrolle, indem aus ihm der wichtigste Bestandteil des Samenfadens, der Kopf, hervorgeht, während es noch eine offene Frage ist, ob der Schwanz aus dem Kern oder aus dem Zellprotoplasma auswächst. Nur das an der Grenze zwischen Kopf und Schwanz befindliche, von SCHWEIGGER-SEIDEL sogen. Mittelstück scheint sicher vom Zellprotoplasma abzustammen.

Da schon die Tubuli recti reife, d. h. frei bewegliche Spermien enthalten, so muss man dieselben bereits zu dem System der Ausführungsgänge rechnen. Hierfür spricht auch der Umstand, dass die Tubuli recti ein helles Cylinderepithel enthalten, welches sich bis in den Ductus deferens continuierlich fortsetzt. Doch ist dabei zu bemerken, dass das Epithel in den sehr engen Gängen des Rete vasculosum Halleri sehr niedrig, fast pflasterförmig ist. Die cylindrischen Epithelien im Kopfe des Nebenhodens sind dadurch ausgezeichnet, dass sie mit Flimmerhärchen besetzt sind, welche zu den schönsten und längsten des menschlichen Körpers gehören. Schon die Vasa efferentia testis zeigen in ihrer Wand glatte Muskelfasern, welche sich durch den Nebenhoden hindurch längs der dort verlaufenden Kanälchen bis zu dem Ductus deferens fortsetzen und offenbar notwendig sind, um die in diesen Teilen enthaltene Samenflüssigkeit bei der Ejaculatio seminis plötzlich zu entleeren.

III. Samenleiter und Samenblasen.

1. Der Samenleiter, *Ductus* s. Vas *deferens*, verläuft jederseits zunächst hinter dem Nebenboden, zieht dann bis zum äusseren Leistenring in die Höhe, passiert den Leistenkanal und tritt schliesslich aus dem inneren Leistenringe hervor, um über die rechtwinkelige Umbiegungstelle der Arteria epigastrica inf. hinweg dicht unter dem Peritonaeum nach dem kleinen Becken hinabzuziehen. Der Ductus deferens verläuft bei seinem Wege ins kleine Becken jederseits medial von dem Lig. umbilicale s. vesicae laterale und kreuzt sich dann spitzwinkelig mit dem Ureter, indem er zwischen demselben und der hinteren Blasenwand abwärts zieht

und sich schliesslich in den oberen Teil der Prostata einsenkt. Gegen das Ende hin wird der Ductus deferens etwas weiter und ist hier mit höckerigen Ausbuchtungen versehen. Dieser weitere Teil, die sogen. Ampulle, vereinigt sich schliesslich mit dem Ausführungsgange der Samenblase, *Vesicula seminalis*, zum Ausspritzungsgang, *Ductus ejaculatorius*. Während des Verlaufes vom Hoden bis zum inneren Leistenring ist der Ductus deferens von der A. und V. spermatica interna begleitet und bildet mit diesen zusammen den Samenstrang, *Funiculus spermaticus*. Der Ductus deferens nimmt dabei, nur umsponnen von Venen- und Nervengeflechten, ziemlich den hintersten Teil des Samenstranges ein. Die V. spermatica int. besteht nämlich nicht aus einem einzelnen Stamme, sondern bildet ein rankenförmiges Geflecht, welches man als *Plexus pampiniformis* bezeichnet. In Folge stärkerer Blutstauung können die Äste dieses Plexus sich stark erweitern und verlängern, so dass sie geschlängelt verlaufen; man spricht dann von einem Krampfaderbruche *(Varicocele)*. Ausser der A. und V. spermatica int. und den geflechtartigen sympathischen Zweigen des N. spermaticus int. ziehen noch andere Nerven und Blutgefässe aus der Bauchhöhle mit dem Samenstrange durch den Leistenkanal hindurch und von hier aus eine kürzere oder längere Strecke nach abwärts. Es sind dies die A. und V. spermatica ext. (aus der A. und V. epigastrica inf.), mitunter noch feine Äste der A. deferentialis (aus der A. hypogastrica), der N. spermaticus ext. und der N. ilioinguinalis (Näheres s. beim Leistenkanal). Sobald der Ductus deferens aus dem inneren Leistenring in die Bauchhöhle getreten ist, trennt er sich von den Vasa spermatica interna, um isoliert nach dem kleinen Becken zu verlaufen.

Die Wand des Ductus deferens ist im Vergleich zu seinem Lumen ausserordentlich dick. In Folge dessen ist das ganze Organ durch knorpelartige Härte ausgezeichnet und somit überall leicht durchzufühlen. Auf der Innenfläche findet sich in seinem ganzen Verlauf ein helles, nicht flimmerndes Cylinderepithel, welches auf einem bindegewebigen, in wenige leichte Falten gelegten Substrat aufsitzt. Darauf folgt eine dicke Lage von glatten Muskelfasern, welche aus einer starken Ringfaserschicht zwischen einer äusseren und inneren longitudinalen Schicht bestehen. Doch kann letztere in der Mitte auch fehlen. Die Muskelzellen des Ductus deferens sind nächst denjenigen des schwangeren Uterus die grössten, welche man im menschlichen Körper überhaupt findet. Nach aussen von der Muscularis ist noch eine bindegewebige

Adventitia gelegen. Die Wand der Ampulle ist ausserdem noch durch besondere Ausbuchtungen, *Diverticula*, und nach HENLE auch durch eigentümliche tubulöse Drüsen ausgezeichnet, von denen mehrere sich häufig zu einem gemeinsamen Ausführungsgang vereinigen. In diesen Drüsen findet sich eine Lage kleiner, meist vieleckiger Epithelzellen, welche in ihrem Protoplasma zahlreiche Partikelchen eines gelbbräunlichen Farbstoffes enthalten. Von den letzteren rührt die gelblichbraune Färbung der Ampullenschleimhaut her.

2. Die Samenblasen, *Vesiculae seminales*, bestehen aus je einem mehrfach gewundenen, lateral von der Ampulle gelegenen, blinden Gange, dessen Wand zahlreiche Ausbuchtungen und Divertikel besitzt. Die Längsaxen der beiden Samenblasen verlaufen nicht parallel, sondern convergieren nach unten und vorn gegen die Prostata hin. Die vordere Fläche der Vesiculae seminales grenzt an den Harnblasengrund, die hintere Fläche an das Rectum. Jede Samenblase ist von einer dicken Bindegewebskapsel umgeben, welche durch die Fortsetzung der Fascia pelvis gebildet wird. Präpariert man diese Kapsel ab, so sieht man erst, dass die Samenbläschen, wie schon gesagt, je einen langen Gang darstellen, welcher derart gewunden und umgebogen ist, dass das blinde Ende nahe am Ausführungsgange liegt.

Was die microscopische Structur betrifft, so haben die Wandungen der Samenbläschen die gleiche buchtige, an der Innenfläche faltenreiche Beschaffenheit wie diejenigen der Ampullen der Ductus deferentes. Man findet nämlich auch hier ein Cylinderepithel auf einem bindegewebigen Substrat, in welches die oben erwähnten, mit polygonalen, pigmenthaltigen Epithelien versehenen tubulösen Drüsen eingelagert sind. Die Schleimhaut hat deshalb auch hier ein gelbliches Aussehen. Auch die glatten Muskelfasern sind in der Wandung vorhanden, wenn sie auch nicht in so regelmässigen Schichten wie im Ductus deferens angeordnet sind. Ihrer Bedeutung nach hat man die Samenblasen früher als Reservoire für den überschüssig gebildeten Samen angesehen; indessen findet man nur wenig Spermatozoen in denselben vor. Die Samenblasen sind vielmehr als Drüsen zu betrachten, die ein eiweissartiges Secret absondern, welches zugleich mit dem Samen nach aussen entleert wird. An Leichen zeigt sich die in den Vesiculae seminales enthaltene Flüssigkeit häufig gelblich gefärbt, was nach HENLE wahrscheinlich darauf zurückzuführen ist, dass die in den Epithelzellen befindlichen Farbstoff-

partikelchen in die Flüssigkeit ausgetreten sind. Der Ausführungsgang der Samenblasen, *Ductus excretorius*, tritt beim Eintritt in die Prostata mit dem Ductus deferens zu einem gemeinschaftlichen Ausführungsgange, dem bereits erwähnten *Ductus ejaculatorius*, zusammen.

3. Die beiden Samenausspritzungsgänge, *Ductus ejaculatorii*, durchbohren die Substanz der Prostata in schräger Richtung nach vorn, unten und medianwärts und münden am sogen. Colliculus seminalis seitlich von dem Eingange des Utriculus prostaticus in die Harnröhre. Die Wand der Ductus ejaculatorii ist viel dünner als die der Ductus deferentes. Nach HENLE werden die glatten Muskelfasern des Ductus deferens in dem Ductus ejaculatorius allmählich durch ein cavernöses Gewebe ersetzt. Die Schleimhaut ist im Anfangsteile des letzteren noch etwas gefaltet und mit tubulösen Drüsen versehen. Gegen das Ende des Ganges wird sie ganz glatt und drüsenlos. Im Übrigen ist sie von der Schleimhaut der Ampullen und Samenblasen nicht verschieden.

IV. Die Harnröhre.

Die männliche Harnröhre, *Urethra*, beginnt mittels des *Orificium internum* an der Harnblase und endet mittels des *Orificium externum* s. cutaneum an der Eichel. Sie wird in drei Abschnitte eingeteilt, nämlich: 1) die *Prostata* oder *Pars prostatica urethrae*, 2) die *Pars membranacea urethrae*, 3) die *Pars cavernosa urethrae*. Von diesen drei Teilen der Urethra liegt die Pars prostatica oberhalb des sogen. Trigonum s. Diaphragma urogenitale,[1]) die Pars membranacea innerhalb und die Pars cavernosa unterhalb desselben.

Der Verlauf der Urethra ist im schlaffen Zustande des Penis ein S-förmiger, so dass man an derselben zwei Convexitäten unterscheiden kann. Die erste, abwärts gerichtete Convexität bildet den tiefsten Teil der Urethra und entspricht ungefähr dem Bulbus der letzteren. Man hat sie wegen ihrer Lage am Damme als Perinealkrümmung bezeichnet. Die zweite, aufwärts gerichtete Convexität der Urethra liegt vor der Symphyse und wird daher als Symphysenkrümmung bezeichnet. Wenn der Penis erigiert ist, ist die Symphysenkrümmung ausgeglichen, und es bleibt nur die Perinealkrümmung übrig.

---

[1]) Das *Diaphragma urogenitale* ist eine dreiseitige, aus Muskelfasern und Fascien bestehende Platte, welche den Schamwinkel ausfüllt (Näheres ist bei den Dammmuskeln nachzusehen).

1. Die Vorsteherdrüse, *Prostata* s. Pars prostatica urethrae, bildet ein etwa wallnussgrosses Organ, welches sich mit seinem oberen, breiten Ende *(Basis)* an die Blase anschliesst und mit dem unteren, spitzen Ende *(Apex)* auf dem Diaphragma urogenitale aufliegt, indem es den Anfangsteil der Harnröhre allseitig umgibt. Die vordere Fläche *(Facies anterior* s. pubica) derselben ist mit dem unteren Ende der Symphysis oss. pubis durch die *Ligg. puboprostatica (pubovesicalia)*, die hintere Fläche *(Facies posterior* s. rectalis) mit dem Rectum durch fettloses lockeres Bindegewebe verbunden. Vom Mastdarm aus ist die Prostata in Folge dessen mit dem Finger leicht durchzufühlen. Durch den Eintritt der Ductus ejaculatorii wird die Prostata entweder in einen mittleren *(Isthmus)* und zwei seitliche Lappen oder auch mitunter in einen vorderen und einen hinteren Lappen geteilt. Doch treten die Grenzen dieser Lappen niemals scharf hervor. Mit zunehmendem Alter pflegt sich die Prostata in mehr oder weniger beträchtlichem Masse zu vergrössern. Bei starker Hypertrophie kann alsdann der sogen. mittlere Lappen das Lumen der Harnröhre verengern und zu beträchtlichen Harnbeschwerden Veranlassung geben. Ihrer Hauptmasse nach besteht die Prostata aus glatten Muskelfasern, welche das Organ in mannigfachen Richtungen durchsetzen. An der Übergangstelle in die Blase gruppieren sie sich jedoch in der Peripherie der Prostata zu einer ziemlich dicken Ringfaserschicht, welche man als *Sphincter vesicae internus* bezeichnet hat. Nach aussen vom Sphincter vesicae int. liegt dann noch eine Zone quergestreifter Muskelfasern, der *Sphincter vesicae externus*, welcher zunächst nur an der vorderen Fläche der Prostata auftritt, dieselbe aber bald nach allen Seiten umgibt. In die Muskelsubstanz der Prostata sind mit einfachem Cylinderepithel ausgekleidete, verästelte tubulöse Drüsen (das *Corpus glandulare prostatae)* eingebettet, welche ein eiweissartiges Secret absondern, aus dem sich in den Ausführungsgängen zuweilen gelbliche oder bräunliche, kugelige, concentrisch geschichtete Concremente, sogen. Prostatasteine, niederschlagen.

Die Innenfläche der Prostataschleimhaut zeigt an der hinteren Wand den schon mehrfach erwähnten Samenhügel, *Colliculis seminalis* s. Caput gallinaginis s. Veru montanum, eine halbkugelige Hervorragung, welche nach vorn (nach der Pars membranacea hin) in eine lange Spitze, *Crista urethralis*, ausläuft. Der Colliculus seminalis besitzt an seiner höchsten Stelle eine Öffnung, durch welche man in eine birnförmige Vertiefung, *Utriculus pro-*

staticus s. Vesicula prostatica s. Sinus pocularis s. prostaticus, hineingelangt — auch Uterus masculinus benannt, weil derselbe ein Analogon des weiblichen Uterus darstellen soll. Zu beiden Seiten der Vesicula prostatica sind (ebenfalls auf der Höhe des Colliculus) die Mündungen der Ductus ejaculatorii gelegen, welche jedoch meistens ziemlich klein sind und daher bei der Präparation am besten in der Weise aufgesucht werden, dass man in den Ductus deferens eine feine Sonde einführt und bis zum Colliculus seminalis vorschiebt. Übrigens können die Ductus ejaculatorii auch direct in den Utriculus prostaticus einmünden. Die Einmündungstellen der vorhin erwähnten tubulösen Prostatadrüsen sind in wechselnder Zahl meistens neben dem Colliculus, seltener auf demselben als feine Öffnungen wahrzunehmen. Der Colliculus selbst besteht aus cavernösem Gewebe, durch dessen Schwellung die Urethra und somit der Weg nach der Blase vollständig verschlossen werden kann.

2. Die *Pars membranacea* (Pars nuda s. accreta s. Isthmus urethrae) ist der dünnwandigste, engste und kürzeste Teil der Urethra und ist gänzlich von den Muskelfasern des Diaphragma urogenitale umgeben, welche hier hauptsächlich ringförmig verlaufen.

3. Die *Pars cavernosa urethrae* ist unterhalb des Diaphragma urogenitale gelegen und hat ihren Namen daher, weil die Wand der Urethra hier von einem cavernösen Gewebe umgeben ist,[1]) welches in seiner Gesamtheit das *Corpus cavernosum urethrae* darstellt. Dieser cavernöse Körper ist nun an seinem vorderen und seinem hinteren Ende angeschwollen. Die Anschwellung des vorderen Endes ist die Eichel, diejenige des hinteren Endes bildet den sogen. Bulbus urethrae. Der *Bulbus urethrae* (Harnröhrenzwiebel) ist eine kolbige Anschwellung, deren obere Fläche an die untere Fläche des Diaphragma urogenitale angeheftet, deren untere Fläche vom M. bulbocavernosus bedeckt ist. Da das cavernöse Gewebe des Bulbus die Urethra nur unten und seitlich umgibt, so nimmt das Lumen der letzteren auf einem Querschnitt nicht die Mitte, sondern die obere Partie des ganzen Bulbus ein. In der Medianlinie zeigt die untere Fläche des Bulbus eine seichte

[1]) Unter der Bezeichnung cavernöses Gewebe versteht man ein schwammähnliches Gewebe, bei dem die Balken des Schwammes hauptsächlich aus elastischen Fasern bestehen, während in den Maschenräumen das Blut frei circuliert. In den Balken verlaufen Arterien und Venen, deren Blut sich durch schlitzförmige Öffnungen in die eben erwähnten Hohlräume ergiesst. Man kann somit die letzteren als colossal erweiterte Capillaren betrachten.

Furche, von der aus ein dünnes, fibröses Septum in die Tiefe des cavernösen Gewebes eindringt und das letztere unvollständig in zwei Hälften scheidet. Der Bulbus wird jederseits von dem Ausführungsgange der sogen. Cowper'schen Drüse, *Glandula bulbo-urethralis*, durchbohrt. Die Cowper'schen Drüsen sind erbsengrosse, im Durchmesser etwa 5—9 mm grosse, zusammengesetzt tubulöse Drüsen von dunkelgelber Farbe, welche unweit der Medianlinie nahe dem unteren Rande des Diaphragma urogenitale in die Muskelfasern des M. transversus perinei prof. eingebettet sind. Ihre Ausführungsgänge ziehen zunächst in dem Diaphragma urogenitale zum hinteren Ende des Bulbus und verlaufen alsdann in dem cavernösen Gewebe dicht neben dem Septum des letzteren noch etwa 5 cm weit nach vorn, um schliesslich die Schleimhaut der Urethra zu durchbohren. Ihr helles, fadenziehendes Secret scheint dazu bestimmt, die Urethralschleimhaut schlüpfrig zu machen. Die vordere Anschwellung der Urethra ist, wie schon erwähnt, die Eichel, *Glans penis*, welche sich im Gegensatze zum Bulbus hauptsächlich nach oben ausdehnt. Die Eichel besitzt an ihrer hinteren Fläche eine glockenförmige Aushöhlung, in welche sich die beiden Corpora cavernosa penis mit ihren Spitzen einschieben. Vorn in der Medianlinie der Eichel ist als senkrechter Spalt das bereits erwähnte *Orificium externum urethrae* gelegen. In den beiden Anschwellungen des Corpus cavernosum zeigt das Lumen der Urethra zwei Erweiterungen, von denen somit die eine dem Bulbus urethrae entspricht und sich nach unten vertieft, während die andere in der Eichel dicht hinter dem Orificium externum liegt und als *Fossa navicularis* besonders bezeichnet ist.

Die Schleimhaut der Pars cavernosa zeigt zunächst eine Anzahl von longitudinalen Falten, welche der Urethra auf dem Querschnitte ein sternförmiges Aussehen geben. Ausserdem finden sich an der Schleimhaut mitunter noch kleine Querfalten in wechselnder Zahl, von denen gewöhnlich eine grössere an der oberen Wand, entsprechend der hinteren Grenze der Fossa navicularis, gelegen ist und demzufolge als *Valvula fossae navicularis* oder auch als Guérin'sche Falte besonders benannt wird. Teils von den eben genannten Querfalten bedeckt, teils frei sichtbar finden sich in der Schleimhaut der Pars cavernosa die Öffnungen der *Lacunae urethrales* s. *Morgagnii*, welche enge, längliche, schlauchförmige Gänge sind, die sich verhältnismässig weit unter die Schleimhaut erstrecken können. Ausserdem besitzt die Schleim-

haut der Pars cavernosa in Grösse und Zahl wechselnde, verästelte, tubulöse Drüsen, *Glandulae urethrales* s. Littrei, deren Enden mitunter bis in das cavernöse Gewebe hineinragen. Ihre Ausführungsgänge münden nicht selten in die Lacunae Morgagnii ein. Ihre sonstigen Mündungstellen an der Schleimhautinnenfläche sind übrigens mit blossem Auge nicht zu sehen. Der Schwellkörper der Urethra wird zwar bei der geschlechtlichen Erregung stark mit Blut gefüllt und nimmt infolgedessen an Volumen zu, trägt aber zur Erection des Penis nicht bei, da er immer weich und compressibel bleibt.

Die Schleimhaut der Urethra trägt in der Pars prostatica wie die Blase ein geschichtetes Plattenepithel, in der Pars membranacea ein geschichtetes Cylinderepithel, welches in der Pars cavernosa einschichtig wird und in der Fossa navicularis in geschichtetes Pflasterepithel übergeht. Das bindegewebige Substrat ist durch seinen Reichtum an elastischen Fasern ausgezeichnet und besitzt ausserdem glatte Muskelfasern, welche jedoch nicht in regelmässigen Schichten angeordnet sind und nach dem vorderen Ende der Urethra hin allmählich abnehmen.

V. Der Penis.

An dem männlichen Gliede, Penis, unterscheidet man ein hinteres Ende oder die Wurzel, *Radix*, das Mittelstück oder den Schaft, *Corpus s.* Scaphus, und ein vorderes Ende oder die Eichel, *Glans penis*. Letztere ist nach hinten dadurch deutlich begrenzt, dass der Rand der Eichel oben und seitlich den übrigen Penis stark überragt. Dieser vorspringende Rand wird *Corona glandis*, die dahinter liegende Furche *Collum glandis* oder *Sulcus retroglandularis* benannt. Mit Ausnahme der Eichel ist der Penis überall von der etwas pigmentierten, leicht verschieblichen, dünnen und fettlosen Haut überzogen, unter welcher zunächst eine Schicht lockeren Bindegewebes, dann die dünne, mit der Oberfläche des Penis fest verbundene *Fascia penis* gelegen ist. Die Haut des Penis ist die Fortsetzung derjenigen des Bauches resp. des Scrotum. Sie bildet nach vorn eine Duplicatur, die Vorhaut, *Praeputium*, welche gewöhnlich so lang ist, dass sie die Eichel bis nahe an das vordere Ende bedeckt. Man unterscheidet an der Vorhaut ein äusseres und ein inneres Blatt, welche sehr leicht gegen einander verschieblich sind, so dass die ganze Praeputiumfalte durch Zurückziehen der Penishaut vollständig ausgeglichen werden kann. Das äussere Blatt zeigt durchaus den Character der äusseren Haut, das

innere Blatt sowie die Haut der Eichel haben dagegen das Aussehen einer Schleimhaut, obwohl sie microscopisch sich in nichts von der äusseren Haut unterscheiden. An der unteren Seite steht die Vorhaut mit der Eichel durch eine median gestellte Falte, das Vorhautbändchen, *Frenulum praeputii*, in engerer Verbindung. Auf der inneren Fläche der Vorhaut und an der Corona glandis finden sich haarlose Talgdrüsen, die Tyson'schen oder Vorhautdrüsen, *Glandulae praeputiales*, welche ein talgähnliches Secret absondern. Die sogen. Vorhautbutter, *Smegma praeputii*, d. h. jene eigentümlich riechende, zwischen Eichel und Vorhaut befindliche Substanz, besteht jedoch nur zum geringsten Teile aus dem Secret dieser Drüsen, vielmehr hauptsächlich aus abgeschilferten Epidermiszellen.

Der wichtigste Bestandteil des Penis sind die Schwellkörper. Es gibt deren drei, nämlich das bereits erwähnte *Corpus cavernosum urethrae* und die beiden *Corpora cavernosa penis*. Die Corpora cavernosa penis entspringen jederseits am Ramus inferior ossis pubis mittels der *Crura penis*, convergieren nach vorn und oben und verschmelzen alsdann am unteren Rande der Symphyse, so dass sie nur noch durch ein einfaches *Septum* geschieden sind. Indessen ist auch das letztere vielfach kammartig (Septum pectiniforme) durchbrochen und auf diese Weise eine ausgedehnte Communication zwischen den Höhlensystemen der beiden cavernösen Körper vorhanden. Die Wurzel der Corpora cavernosa penis ist an ihrer oberen Fläche mit der Symphyse durch das dreiseitige *Lig. suspensorium penis mediale* verbunden, welches fast ganz aus elastischen Fasern besteht. Zur weiteren Befestigung der Corp. cavernosa penis am Schambeine dienen die *Ligg. suspensoria penis lateralia*, welche jederseits vom medialen Rande des Ramus inferior ossis pubis zur Seitenfläche des Schwellkörpers ziehen und mit dessen Albuginea verschmelzen. Die vorderen Enden der Corpora cavernosa penis sind abgerundet und, wie schon früher erwähnt wurde, in die Concavität der Eichel eingelagert. Die untere Fläche der vereinigten Corpora cavernosa penis, *Facies urethralis*, zeigt eine ziemlich tiefe Furche, den *Sulcus urethralis*, welcher zur Aufnahme des Corpus cavernosum urethrae dient, so dass also das letztere in demselben Verhältnis zu den beiden Corpora cavernosa penis steht, wie der Ladestock zu den beiden Läufen einer Doppelflinte. Die obere Fläche der Corpora cavernosa penis, *Dorsum penis*, besitzt in der Medianlinie eine viel seichtere Furche, den *Sulcus dorsalis penis*, in welchem in der Mitte die einfache *V. dorsalis penis*, zu

beiden Seiten die *Aa. dorsales penis* und noch weiter lateral jederseits der *N. dorsalis penis* verlaufen.

Ihrer Structur nach bestehen die cavernösen Körper aus einer derben, mit elastischen Fasern reichlich durchsetzten, bindegewebigen Hülle, der *Tunica albuginea*, und aus einem mit dieser Hülle zusammenhängenden, von elastischen Fasern gebildeten Balkenwerk, dessen Zwischenräume die blutgefüllten cavernösen Hohlräume darstellen. Die Innenfläche der letzteren ist wie bei allen Gefässen mit Endothel ausgekleidet. Mitten in jedem Corpus cavernosum penis liegt je eine *A.* und *V. profunda penis*, deren Äste in dem Balkenwerk verlaufen und schliesslich durch feine, spaltförmige Lücken in die Cavernen einmünden. Die Cavernen kann man somit als stark erweiterte Blutcapillaren auffassen, welche die Verbindung zwischen den Arterien und Venen darstellen. Die Musculatur der Arterien ist wie bei allen Arterien ringförmig; daneben ist aber jede Arterie von longitudinalen Muskelfasern begleitet, welche den Arterien parallel in den Balken und Bälkchen des cavernösen Gewebes verlaufen. Beide Arten von Muskelfasern muss man sich für gewöhnlich contrahiert denken. Bei ihrer Contraction verhindern die ringförmigen direct, die longitudinalen durch die eintretende wellenförmige Kräuselung der Arterien (Rankenarterien, *Arteriae helicinae*) den Zufluss des Blutes zu den Cavernen. Wenn diese Muskeln nun erschlaffen, so muss das in grösserer Menge eindringende Blut die Höhlen prall anfüllen. Doch ist zum Zustandekommen einer wirklichen Erection nicht allein ein vermehrter Blutzufluss notwendig: es muss auch der Rückfluss in die Venen gehemmt werden, damit das Blut aus den cavernösen Körpern nicht in demselben Masse abströmt, als es ihnen durch die Arterien zugeführt wird. In dieser Beziehung existiert nun ein Unterschied zwischen den beiden Corpora cavernosa penis und dem Corpus cavernosum urethrae. Das Blut der Corpora cavernosa penis fliesst nämlich durch die *Vv. profundae penis* in die *V. pudenda communis* ab. Die Vv. profundae penis bezw. die V. pudenda comm. treten jedoch zwischen den Muskelfasern des M. transversus perinei profundus hindurch und können durch die letzteren derartig comprimiert werden, dass der Blutstrom völlig unterbrochen wird. Das Blut aus dem Corpus cavernosum urethrae fliesst dagegen durch die *V. dorsalis penis* ab, welche unterhalb der Symphyse zwischen bindegewebigen Teilen hindurchtritt und in den *Plexus pubicus impar* einmündet. Infolgedessen bleibt das Corpus cavernosum urethrae auch bei vollständiger

Erection des Penis stets weich und lässt sich zusammendrücken, während die Corpora cavernosa penis so prall mit Blut gefüllt werden, dass sie sich steinhart anfühlen. HENLE hat deswegen das cavernöse Gewebe der Corpp. cavernosa penis als erectil, dasjenige des Corpus cavernosum urethrae als compressibel bezeichnet.

E. Die weiblichen Geschlechtsteile.

Zu den weiblichen Geschlechtsteilen gehören 1) die äussere Scham, *Pudendum muliebre* (Vulva, Cunnus), 2) der Scheidenvorhof, *Vestibulum vaginae,* 3) die Scheide, *Vagina,* 4) die Gebärmutter, *Uterus,* 5) die Eileiter, *Tuba uterina* s. Oviductus, 6) die Eierstöcke, *Ovaria,* 7) die Brustdrüsen, *Mammae.* Zu den Geschlechtsorganen des Weibes kann man ferner zwei rudimentäre, zwischen beiden Blättern des Lig. latum gelegene Organe, das *Epoophoron* und das *Paroophoron,* rechnen.

I. Pudendum muliebre.

Der Eingang in das Pudendum muliebre wird durch zwei grosse, mit Fett ausgepolsterte, mit Haaren und zahlreichen Talgdrüsen besetzte Hautfalten, die grossen Schamlippen, *Labia majora,* gebildet, welche beim Kinde und beim jungfräulichen Weibe gewöhnlich dicht nebeneinander liegen, während sie bei deflorierten Individuen und bei Weibern, die geboren haben, eine in der Medianlinie befindliche Spalte, die Schamspalte, *Rima pudendi,* zwischen sich fassen. Vorn und oben stehen die beiden grossen Schamlippen durch eine Hervorragung der äusseren Haut, die *Commissura labiorum anterior,* in Verbindung. Oberhalb dieser Commissur ist eine erheblich grössere Erhabenheit, der *Mons Veneris* s. *pubis,* gelegen, welcher durch eine stärkere Anhäufung von subcutanem Fettgewebe gebildet und bei geschlechtsreifen Individuen gewöhnlich mit mehr oder weniger langen, gekräuselten Haaren besetzt ist. Die Haare der grossen Schamlippen und des Mons Veneris werden als Schamhaare bezeichnet. Die Behaarung pflegt bei Weibern nach aufwärts in einer horizontalen Linie aufzuhören, welche etwas über eine Handbreite unterhalb des Nabels gelegen ist. Bei Männern soll sie sich dagegen gewöhnlich noch eine kürzere oder längere Strecke längs der Linea alba nach oben erstrecken. Hinten und unten, also nach der Analöffnung zu, sind

die beiden grossen Schamlippen durch die *Commissura labiorum posterior* verbunden. Zieht man an dieser Stelle die Schamlippen auseinander, so bildet sich dicht vor der Commissura post. eine transversal verlaufende concave Falte, welche von den Geburtshelfern als *Frenulum labiorum*[1]) bezeichnet wird. Die hinter dem Frenulum befindliche kleine Vertiefung heisst *Fossa navicularis*. Übrigens kann die Commissura posterior mit dem Frenulum labiorum zu einer einzigen Falte zusammenfliessen.

II. Vestibulum vaginae.

An den unbehaarten glatten Seitenwänden des Vestibulum erheben sich die beiden kleinen Schamlippen, *Labia minora* s. Nymphae, welche fast gänzlich aus cavernösen Venengeflechten bestehen. Nach oben hin spaltet sich eine jede Nymphe in eine mediale und eine laterale Falte. Die beiden lateralen Falten vereinigen sich in der Medianlinie über der Clitoris zu dem kappenförmigen *Praeputium clitoridis,* während die beiden medialen von unten her an die Clitoris herantreten und zusammen das *Frenulum clitoridis* bilden. Die *Clitoris* (der Kitzler), welche somit zwischen den eben genannten Falten gelegen ist, bildet in kleinem Massstabe ein Analogon der beiden Corpora cavernosa penis, mit denen sie auch hinsichtlich der Structur und der Erectionsfähigkeit übereinstimmt. Das vom Praeputium unbedeckte freie Ende der Clitoris hat man auch als Eichel, *Glans clitoridis,* bezeichnet, obschon dasselbe keine besondere Anschwellung bildet, sondern nur den abgerundeten, frei hervorragenden Spitzen der beiden *Corpora cavernosa clitoriais* entspricht. Ein Analogon des männlichen Corpus cavernosum urethrae findet sich beim Weibe ebenfalls in Gestalt eines hufeisenförmigen, cavernösen Venengeflechtes, dessen Convexität, *Isthmus* s. Pars intermedia, vorn und oben zwischen Clitoris und Urethra gelegen ist, während die beiden kolbig angeschwollenen Enden, *Bulbi vestibuli*, sich unter der Schleimhaut an den Seitenwänden des Vestibulum nach abwärts erstrecken. Endlich wäre noch zu erwähnen, dass zwischen den Fasern des M. bulbocavernosus s. constrictor cunni (s. beim Damm) zur Seite des Scheideneinganges die Bartholin'schen Drüsen, *Glandulae vestibulares majores*, gelegen sind, welche den

---

[1]) HENLE bezeichnet das Frenulum als *Navicula*, weil der Ausdruck *Frenulum* seiner Ansicht nach nur für eine in der Medianebene gelegene Schleimhautfalte gebraucht werden soll.

Cowper'schen Drüsen des Mannes entsprechen und etwa die Form und Grösse einer kleinen platten Bohne besitzen. Die Bartholin'schen Drüsen sind bei älteren Individuen zwischen den beiden Flächen der grossen Schamlippen nahe der hinteren Commissur meistens ohne Schwierigkeit durchzufühlen. Ihre Ausführungsgänge sind gewöhnlich an der Innenfläche der Nymphen zwischen deren unterem Ende und dem Hymen als punktförmige Öffnungen sichtbar; doch können sie auch höher oben, sogar in eine der späterhin zu erwähnenden Lacunae urethrales ausmünden. Ihr Secret ist wie jenes der Cowper'schen Drüsen hell und fadenziehend und scheint das Vestibulum für die Cohabitation schlüpfrig zu machen. Mitunter finden sich neben der Hauptdrüse zwischen den angrenzenden Muskelfasern noch kleinere Drüsenläppchen, *Glandulae vestibulares minores*, vor oder die Bartholin'sche Drüse selbst ist in eine Anzahl von kleineren Lappen geteilt. Mit diesen Drüsen sind nicht zu verwechseln die zahlreichen isolierten Talgdrüsen, *Glandulae sebaceae*, welche an der Innenfläche des ganzen Vestibulum insbesondere der Nymphen vorhanden sind.

Die Grenze des Vestibulum und der Vagina ist bei jungfräulichen Individuen durch eine meistens halbmondförmige Falte, das Jungfernhäutchen oder die Scheidenklappe, *Hymen*, gebildet, deren spitze Enden nach oben ragen und eine rundliche Öffnung, den Scheideneingang, *Orificium* s. Introitus *vaginae*, zwischen sich fassen. Zuweilen confluieren die beiden oberen Enden dieser Falte, und es ist dann die Ringform des Hymen *(Hymen annularis)* vorhanden. In seltenen Fällen ist der concave Rand des Hymen mit Einkerbungen versehen *(Hymen fimbriatus)*; noch seltener kommt es vor, dass der Hymen entweder das Orificium vaginae vollständig verschliesst (*Hymen imperforatus)*, oder dass derselbe verschiedene siebförmige kleine Öffnungen zeigt (*Hymen cribriformis*). Nach der ersten Cohabitation pflegt der Hymen einen oder mehrere Einrisse zu zeigen, und die vordere Wand der Vagina ragt kielförmig in das Orificium vaginae hinein *(Carina vaginae)*. Die Überbleibsel des ehemaligen Hymen werden später atrophisch und bleiben dann nur noch als kleine, unregelmässig gestaltete Hervorragungen, *Carunculae hymenales* s. myrtiformes sichtbar. Die beiden oberen Enden des Hymen stossen stets an der Mündung der Urethra zusammen, was deswegen zu betonen ist, weil Unkundige ein scharf hervorspringendes Frenulum labiorum mit dem Hymen verwechseln können. Bei deflorierten Individuen ist die Mündung der Urethra ohne Schwierigkeit etwas

nach hinten von der Clitoris unterhalb des Schambogens zu fühlen. Um das Orificium externum urethrae herum sind zwischen faltigen Prominenzen kleine Buchten und Vertiefungen der Schleimhaut gelegen, die man als *Lacunae urethrales* s. Morgagnii bezeichnet hat.

Die Urethra des Weibes ist im Vergleich mit derjenigen des Mannes sehr kurz (etwa von der Grösse eines kleinen Fingergliedes) und nur wenig nach vorn concav. Ihre Wand besteht innen aus einer Schleimhaut, deren bindegewebiges, mit Papillen versehenes Substrat verästelte, tubulöse, kleine Drüsen, *Glandulae urethrales*, enthält und an der Innenfläche von einem geschichteten Pflasterepithel bekleidet ist. Nach aussen von der Schleimhaut ist eine mächtige Lage von glatten Muskelfasern gelegen, welche aus einer inneren longitudinalen und aus einer äusseren ringförmigen Faserschicht besteht. Noch weiter aussen sind zunächst ringförmige, dann longitudinale quergestreifte Muskelfasern gelegen. Die ringförmigen gestreiften Fasern stellen beim Weibe den willkürlichen Sphincter der Blase dar. In der Wand der Urethra sind ferner reichliche Venenplexus vorhanden. In den beiden Seitenwänden der Urethra liegen endlich unter der Schleimhaut zwei lange, schlauchförmige Gänge, die Skene'schen Gänge, *Ductus paraurethrales*, deren Mündung sich dicht neben dem Orif. urethrae ext. befindet, während ihre blinden Enden bis in die Wand der Harnblase hinreichen. Ihre entwickelungsgeschichtliche Bedeutung ist unklar, wahrscheinlich entsprechen sie der Prostata des Mannes. Dagegen scheinen sie in klinischer Beziehung eine Rolle zu spielen, insofern sich Entzündungsprocesse in dieselben fortpflanzen können, welche wegen ihrer versteckten Lage schwer zu behandeln sind.

Die Schleimhaut des Vestibulum ist zwar rötlich, glatt und schlüpfrig, unterscheidet sich jedoch hinsichtlich ihrer microscopischen Structur, abgesehen von ihrem Mangel an Haaren und Knäueldrüsen, in nichts von der äusseren Haut. Durch sehr hohe und schlanke Papillen ist der Hymen ausgezeichnet. Das Vestibulum besitzt, wie bereits erwähnt, besonders an den Nymphen zahlreiche und gut entwickelte acinöse Drüsen, welche ein fettiges Secret liefern (Talgdrüsen ohne Haarbälge).

Die Arterien der äusseren Scham sind die *Aa. pudendae externae* aus der Femoralis und Äste der *Pudenda interna (Aa. labiales)*. Die Venen entsprechen den Arterien. Die Lymphgefässe laufen zu den Glandulae inguinales superficiales. Die Nerven sind teils sympathische, teils Spinalnerven; die letzteren sind Äste

des *N. spermaticus externus, ilioinguinalis, cutaneus femoris posterior* und *pudendus*.

III. Die Vagina.

Die Scheide, *Vagina*, stellt einen häutigen Schlauch vor, dessen Längsachse der Achse des Beckens entspricht. Den bei jungfräulichen Individuen vom Hymen begrenzten Eingang bezeichnet man als Scheideneingang, *Orificium* s. Introitus *vaginae;* an diesen schliesst sich der Scheidenkörper, *Corpus vaginae*, an. Der oberste Teil der Scheide, in welchen die Portio vaginalis uteri (s. S. 656) hineinragt, heisst das Scheidengewölbe, *Fornix* s. Fundus *vaginae,* welches wiederum in eine vor der Portio gelegene kürzere Bucht, das vordere Scheidengewölbe, und eine hinter der Portio befindliche, stärker vertiefte und erheblich weiter aufwärts reichende Partie, das hintere Scheidengewölbe, eingeteilt wird. Die Lage der Vagina zu den Nachbarteilen ist derartig, dass vor ihr die Urethra und die Blase, hinter ihr das Rectum gelegen sind. Mit der Urethra ist sie durch eine feste Bindegewebsmasse, das *Septum urethrovaginale*, unverschieblich verbunden. Dagegen liegt zwischen der Blase und der Vagina nur lockeres Bindegewebe, so dass es bei Operationen keine Schwierigkeiten macht, den Uterus nebst dem obersten Teile der Vagina in die Scheide herabzuziehen. Der Querschnitt der Vagina hat die Form eines **H**, welche davon herrührt, dass sich an der vorderen und hinteren Wand der Scheide je ein langer, median gelegener Wulst befindet, welcher durch den Zusammenfluss einer Anzahl von quer verlaufenden Runzeln, *Rugae vaginales*, gebildet wird. Der Längswulst der vorderen Wand heisst *Columna rugarum anterior;* sein vorderer, besonders stark entwickelter Teil liegt bei defloriertен Individuen als die früher erwähnte *Carina urethralis vaginae* im Scheideneingange frei zu Tage. Der Längswulst der hinteren Wand wird als *Columna rugarum posterior* bezeichnet. Das Lumen der Vagina ist für gewöhnlich ein virtuelles, d. h. die Wände derselben liegen so dicht nebeneinander, dass zwischen ihnen eigentlich gar kein Lumen existiert.

Bei microscopischer Untersuchung zeigt sich die Wand der Vagina mit einem geschichteten Pflasterepithel bekleidet, unter dem ein derbes Bindegewebe liegt, welches zahlreiche schlanke Papillen besitzt. In dem bindegewebigen Substrat sind nun glatte Muskelfasern gelegen, welche abwechselnd bald in longitudinaler, bald in circulärer Richtung verlaufen, ohne dass die

Reihenfolge der Schichten ein constantes Verhalten zeigt. Durch die Contraction dieser glatten Muskelfasern muss natürlich die Vagina verengt werden, wie es z. B. der Fall ist, wenn adstringierende Flüssigkeiten in dieselbe eingespritzt werden. Diese glatten, sich unwillkürlich zusammenziehenden Muskelfasern der Scheide sind nicht zu verwechseln mit dem *M. bulbocavernosus* s. constrictor cunni, welcher den Scheideneingang umgibt und aus quergestreiften Muskelfasern besteht (s. auch beim Damm). Dass sich Schleimdrüsen, *Gl. vaginales,* in der Wandung der Vagina befinden, wird von einzelnen Autoren behauptet, von anderen bestritten. Jedenfalls kann, wenn sie vorhanden sind, ihre Zahl nur sehr klein sein und der sogenannte Vaginalschleim muss als Product des Scheidenepithels aufgefasst werden. Dagegen findet man solitäre Lymphfollikel, *Noduli lymphatici vaginales,* zuweilen in ziemlich reichlicher Menge in der Schleimhaut vor.

Nach aussen von der Musculatur ist die Wand der Vagina von zahlreiehen engmaschigen Venenplexus umgeben, deren Äste auch zwischen die glatten Muskelfasern eindringen und in beiden Columnae rugarum zu einem cavernösen Geflecht zusammentreten, welches die Hauptmasse dieser Wülste bildet.

Die Arterien der Scheide stammen aus der *A. uterina* und anderen Ästen der *Hypogastrica,* die Venen ergiessen sich in die *V. hypogastrica.* Die Lymphgefässe gelangen in die *Glandulae hypogastricae.* Die Nerven stammen aus dem *Plexus hypogastricus* des N. sympathicus, dem sich Zweige vom III. und IV. Sacralnerven zugesellen.

IV. Der Uterus.

Die Gebärmutter, *Uterus* (*Μητρα*, *Ὑστερα*), ist ein muskulöses, annähernd birnförmiges Organ, welches die Function hat, das befruchtete Ei aufzunehmen, den Foetus zu entwickeln und schliesslich durch die Contraction seiner Muskelfasern unter Mithilfe der Bauchpresse an die Aussenwelt zu befördern. Die Form desselben ist bei jungfräulichen Individuen mehr langgestreckt und die Cervix (s. w. unten) erscheint hier im Vergleich zum Körper relativ gross. Bei Weibern, welche schon geboren haben, ist das Organ breiter und mehr kugelig; seine Wand ist beträchtlich dicker und der Uteruskörper im Vergleich zum Cervicalteil erheblich stärker entwickelt. Die vordere Fläche des Uterus, *Facies vesicalis,* ist (umgekehrt wie beim Herzen) platt, während die hintere, *Facies intestinalis,* gewölbt erscheint. Ausser den beiden Flächen unter-

scheidet man am Uterus ein oberes breites Ende, den Grund, *Fundus uteri*, einen mittleren weniger breiten Teil, den Körper, *Corpus uteri*, und einen unteren Abschnitt, den Hals, *Cervix uteri*, welcher am schmalsten ist und mit seinem Ende in das Scheidengewölbe hineinragt. Diesen in das Scheidengewölbe hineinragenden Teil der Cervix hat man als Mutterkegel, *Portio vaginalis cervicis s.* uteri, den oberhalb des Ansatzes der Vagina gelegenen Teil der Cervix dagegen als *Portio supravaginalis cervicis* bezeichnet. Das Corpus uteri ist gegen die Cervix durch eine ringförmige Einschnürung abgesetzt: dieser Einschnürung entsprechend ist die Höhle des Organes ebenfalls durch eine engere Stelle, das sog. *Orificium uteri internum*, ausgezeichnet. Am Ende der Portio vaginalis befinden sich die beiden Muttermundslippen, das *Labium anterius* und *Labium posterius*, welche bei jungfräulichen Individuen eine quere Spalte, den äusseren Muttermund, *Orificium externum uteri*, zwischen sich fassen. Die vordere Muttermundslippe ist länger als die hintere: doch erscheint bei der Untersuchung mit dem Finger die erstere erheblich kürzer, weil das Scheidengewölbe sich dicht vor ihrem unteren Rande ansetzt, während es hinten viel weiter hinaufreicht und somit einen grossen Teil des Labium posterius frei fühlbar lässt. Die beiden Labia nebst dem zwischen ihnen befindlichen, spaltförmigen Orificium ext. hat man wegen ihrer Ähnlichkeit mit dem Maul einer Schleie auch als *Os tincae* bezeichnet. Bei Individuen, welche schon geboren haben, bildet der äussere Muttermund ein rundes Grübchen, und die Muttermundslippen zeigen vielfach narbige Einziehungen. Durch das Orificium ext. gelangt man in den Cervicalcanal, *Canalis cervicis* s. *cervicalis*, dessen Lumen gewöhnlich mit einem glashellen Schleimpropfe ausgefüllt ist. Mittels der bereits erwähnten engeren Stelle, des *Orificium internum uteri*, geht der Cervicalcanal in die eigentliche Gebärmutterhöhle, das *Cavum uteri*, über. Da das Orificium ext. und int. enger sind als der Cervicalcanal, so muss dessen Lumen sowohl im Sagittalschnitte wie im Frontalschnitte spindelförmig erscheinen. Im Gegensatze zum Cervicalcanal bildet das eigentliche Cavum uteri im Frontalschnitte eine platte dreiseitige Höhle, deren vordere und hintere Wand jedoch unmittelbar aneinander liegen, weil sich zwischen denselben normaler Weise fast gar keine Flüssigkeit befindet. An den beiden oberen Ecken dieser Höhlen sind die Einmündungstellen der beiden Tuben gelegen. Die Innenfläche des Cavum uteri ist glatt, während sich an der vorderen und hinteren Wand des Cervicalcanales schräge Schleimhautfalten, *Plicae*

palmatae,[1]) vorfinden, welche in der Medianlinie zu je einem Längswulste convergieren. Das Gesamtbild dieser convergierenden Plicae palmatae wird auch als *Arbor vitae* bezeichnet.

Die normale Lage des Uterus ist bei Kindern und bei Nulliparen derartig, dass Corpus und Fundus desselben bei leerer Blase stark nach vorn gebeugt auf dem eingedrückten Blasenscheitel ruhen, also mit der Cervix eine natürliche Anteflexion bilden. Diese Vorwärtsbeugung der Gebärmutter ist zuweilen so stark ausgeprägt, dass der Winkel, welchen Cervix und Corpus uteri bilden, ein spitzer wird. Ist die Blase gefüllt, so muss natürlich der Uteruskörper in die Höhe gehoben und die Längsaxe der Gebärmutter mehr gerade gerichtet werden. Auch wenn sich Darmschlingen zwischen den Uterus und die Blase einschieben, muss die anteflectierte Stellung mehr oder weniger aufgehoben werden. Die Cervicalportion steht entweder ungefähr in der Beckenaxe (Führungslinie des Beckens) als Fortsetzung des Vaginalrohres oder bildet auch mit dem letzteren einen nach vorn offenen Winkel, d. h. der Uterus ist zugleich antevertiert. Auch bei Weibern, welche schon geboren haben, scheint die Lage des Fundus uteri nach vorn das normale Verhalten darzustellen. Sehr häufig ist eine Extramedianstellung des Uterus vorhanden, d. h. derselbe ist mit dem Fundus nach rechts oder nach links abgewichen.

In seiner Lage wird der Uterus durch folgende Bänder festgehalten. Das *Lig. teres s.* rotundum *uteri* entspringt jederseits am Fundus dicht unter der Tubenmündung und verläuft unmittelbar unter dem Peritonaeum, dasselbe zu einer Falte emporhebend, bis zum Leistencanal, durch welchen es hindurchtritt, um sich allmählich in dem Fettpolster der Labia majora zu verlieren. Das Band stellt entwickelungsgeschichtlich ein Analogon des Gubernaculum testis dar und besitzt zahlreiche glatte Muskelfasern, durch deren Contraction der Uteruskörper nach vorn gezogen werden könnte. Zwischen den Seitenrändern des Uterus und der Rückenwand der Blase bildet das Peritonaeum nur selten (eigentlich nur wenn man die Blase und den Uterus auseinanderzieht) zwei sagittale, schwach ausgeprägte Peritonaealfalten, welche Plicae Douglasi s. semilunares anteriores (Plicae vesicouterinae) genannt werden. Die kleine Vertiefung, welche sie von beiden Seiten her einfassen, heisst der

---

[1]) Die eben beschriebenen Falten müssen als *Plicae palmatae* und nicht als Palmae plicatae bezeichnet werden, weil es sich hier nicht um gefaltete Palmen, sondern um palmenförmige Falten handelt.

vordere Douglas'sche Raum, Cavum Douglasi anterius s. *Excavatio vesicouterina.* In analoger Weise finden sich zwischen Uterus und Rectum die *Plicae rectouterinae*, Plicae Douglasi s. semilunares posteriores, welche stets sehr deutlich und stark entwickelt sind. Die tiefe Bucht, welche sie von beiden Seiten zwischen sich fassen und deren blindes Ende an das hintere Scheidengewölbe anstösst, wird als hinterer Douglas'scher Raum, Cavum Douglasi posterius s. *Excavatio rectouterina* bezeichnet.[1]) Bei genauerer Betrachtung zeigt sich, dass die beiden (hinteren) Douglas'schen Falten am Kreuzbein zu beiden Seiten des Rectum entspringen und sich an der hinteren Uterusfläche entsprechend der Grenze zwischen Corpus und Cervix festsetzen, wo sie zusammenfliessen und dabei meistens einen Wulst, den *Torus uterinus*, bilden. Die in diesen Falten verlaufenden bindegewebigen Stränge, die *Ligg. sacrouterina (rectouterina)*, sind nicht selten von glatten Muskelfasern, den sogen. *Mm. rectouterini* s. retractores uteri, begleitet. Ausserdem liegt fast der ganze Uterus nebst den Tuben und Ovarien in einer annähernd frontal gestellten Duplicatur des Bauchfelles, dem *Lig. latum*, dessen oberer Rand durch die beiden Oviducte eingenommen wird. Das vordere Blatt des Lig. latum bekleidet die vordere Fläche des Uteruskörpers und reicht an derselben bis dicht an die Cervix hinab, um sich alsdann unter Bildung des vorderen Douglas'schen Raumes auf die Blase fortzusetzen. Das hintere Blatt des Lig. latum reicht erheblich weiter nach abwärts, indem es die ganze hintere Fläche des Uteruskörpers und der Cervix uteri, sowie die obere Fläche des Scheidengewölbes bekleidet, um sich schliesslich auf die Vorderfläche des Rectum hinüberzuschlagen und auf diese Weise den hinteren Douglas'schen Raum zu bilden. Wenn man also von der Vagina aus in das hintere Scheidengewölbe einsticht, muss man durch das Peritonaeum in den hinteren Douglas'schen Raum gelangen. Wo das Peritonaeum der Oberfläche des Uterus unmittelber anliegt, ist es straff mit derselben verbunden. Diesen mit dem Uterus fest verwachsenen Teil des Bauchfelles hat man als *Perimetrium* bezeichnet. Unter dem Ausdruck *Parametrium* versteht man dagegen das lockere Bindegewebe, welches zu beiden Seiten und an der Vorderfläche der Cervix uteri gelegen ist und zahlreiche Venenplexus enthält. Natürlich setzt sich dieses Bindegewebe lateral-

---

[1]) Das *Cavum Douglasi posterius* ist das eigentliche *Cavum Douglasi* der Gynaecologen.

wärts continuierlich in das Bindegewebe fort, welches zwischen den beiden Blättern des Lig. latum und den weiter abwärts befindlichen Beckeneingeweiden gelegen ist.

Die Wand des Uterus besteht, von innen nach aussen betrachtet: 1) aus der Schleimhaut *(Endometrium)*, 2) aus der Musculatur *(Myometrium)*, 3) aus dem Bauchfellüberzug *(Perimetrium* s. o.).

Die Schleimhaut ist in dem unteren Teile der Cervix mit geschichtetem Pflasterepithel, im oberen Teile derselben und im Cavum uteri mit einschichtigem Flimmerepithel mit abwärts gerichtetem Flimmerstrome bekleidet. Das Substrat besteht im Cervicalteile aus fibrillärem Bindegewebe, im Uteruskörper dagegen aus einer homogenen Grundsubstanz mit zahlreichen eingelagerten Rundzellen von dem Character der Leukocyten, d. h. die Schleimhaut des Cavum uteri besitzt einen ausgeprägt lymphatischen Character. Damit hängt auch ihre Neigung zusammen, bei Reizungzuständen ausserordentlich leicht und mitunter in grossen Mengen ein katarrhalisches Secret, den sogen. Fluor albus, zu liefern, welcher hauptsächlich aus zahlreichen ausgewanderten Leukocyten besteht.

Was die Drüsen der Cervix betrifft, so findet man in den Buchten zwischen den Plicae palmatae kurze, schlauchförmige Vertiefungen, *Glandulae cervicales*, welche mit hellem Cylinderepithel ausgekleidet sind und den Schleim secernieren, welcher — abgesehen von der Zeit der Menstruation und Schwangerschaft — gewöhnlich in Gestalt eines zähen, glashellen Pfropfes den Cervicalcanal ausfüllt. Wenn sich diese Schleimbälge der Cervix verstopfen, so werden sie durch den sich ansammelnden Schleim kugelig ausgedehnt und ragen in Gestalt von Bläschen *(Ovula Nobothi)* über die Oberfläche der Schleimhaut hervor. Auch die Schleimhaut des Corpus uteri besitzt schlauchförmige Drüsen, die *Glandulae uterinae* s. utriculares, deren blinde Enden vielfach gabelig geteilt sind und bis an die Musculatur in die Tiefe ragen. Die Glandulae uterinae zeigen ein Cylinderepithel, welches bei Tieren und wahrscheinlich auch beim Menschen gerade so wie das Epithel des Cavum uteri Flimmerhaare besitzt. Wenn bei der Geburt die Uterusschleimhaut abgestossen wird, bleiben die blinden Enden der Uterindrüsen noch zurück, und von dem Epithel derselben geht die Regeneration des Uterusepithels aus. Eine andere Function scheinen die Uterusdrüsen nicht zu haben, da sich nicht nachweisen lässt, dass sie irgend ein Secret absondern. Somit sollten

dieselben streng genommen eigentlich nicht als Drüsen bezeichnet werden.

Die Musculatur des Uterus besteht im Cervicalcanale aus drei deutlich von einander gesonderten Schichten, von denen die äussere longitudinal, die mittlere ringförmig und die innere wiederum longitudinal verläuft. Am Uteruskörper ist die Musculatur nicht so deutlich in Schichten geordnet; die Angaben der Autoren über den Verlauf differieren so erheblich, dass es Schwierigkeiten macht, sich für die eine oder die andere Ansicht definitiv zu entscheiden. Doch ist auch hier eine mittlere Lage dadurch ausgezeichnet, dass in derselben die grösseren Gefässe des Uterus liegen, welche besonders dann stark entwickelt sind, wenn das betreffende Individuum bereits geboren hatte. Die innere longitudinale Schicht heisst auch *Stratum submucosum;* sie entspricht der Muscularis mucosae (eine Submucosa fehlt im Uterus). Die mittlere ringförmige Schicht nennt man wegen ihres Gefässreichtumes *Stratum vasculosum*, die äussere longitudinale *Stratum supravasculare.* Es ist noch zu bemerken, dass die Musculatur der Tuben bei ihrem Durchgang durch die Uteruswand ihre Selbstständigkeit behält, indem die Schichten derselben sich bis zur Einmündungstelle fortsetzen.

Die Arterien des Uterus stammen aus der *A. uterina,* einem Aste der Hypogastrica, welcher mit der *A. spermatica interna* anastomosiert. Die Venen bilden zu beiden Seiten den *Plexus uterinus*, dessen Zweige zum Teil in die *V. hypogastrica*, zum Teil in die *V. spermatica interna* einmünden. Die zahlreichen Lymphgefässe gehen zu den Glandulae lumbales und hypogastricae. Die Nerven stammen aus dem *Plexus hypogastricus* und *spermaticus int.* des N. sympathicus, welchem sich Zweige aus dem III. und IV. Sacralnerven zugesellen.

IV. Die Eileiter.

Die Eileiter oder Muttertrompeten, *Tubae uterinae* s. Falloppianae s. Oviductus, sind Röhren, denen die Aufgabe zufällt, das aus dem Ovarium herausgetretene Ei in den Uterus hinüberzuleiten. Sie sind in dem oberen Rande (dem sog. Kamme) des Lig. latum uteri ohne Schwierigkeit wahrzunehmen. Eine jede Tube mündet an ihrem medialen Ende mittels einer engen Öffnung, des *Ostium uterinum tubae*, zu beiden Seiten des Muttergrundes in den Uterus, während die an dem lateralen Ende befindliche weitere Öffnung, das *Ostium abdominale tubae*, frei in die Bauchhöhle hineinragt. Der Rand dieser letzteren Öffnung ist durch tiefe radiäre Ein-

schnitte in eine Anzahl von Lappen oder Fransen, *Fimbriae*, geteilt, so dass derselbe mitunter einen etwas zerfetzten Eindruck macht. Von den alten Anatomen, die im Sommer Botaniker waren, wurde diese Stelle *Morsus diaboli* genannt nach einer Scabiose (*Scabiosa morsus diaboli*, Teufelsabbiss), deren zerfaserte Wurzel hiermit viel Ähnlichkeit hat. Von den Fimbrien ist gewöhnlich eine besonders lang und schmal: sie zieht nach dem Ovarium und wird deshalb als *Fimbria ovarica* bezeichnet. HYRTL u. a. glauben, dass das aus dem Ovarium ausgetretene Ei längs dieser Fimbrie wie in einer Rinne bis in die Tubenöffnung hineinwandere. Nicht selten sieht man eine der Fimbrien in einen langen Stiel ausgezogen, welcher ein wasserhaltiges Bläschen, die sogen. Morgagni'sche Hydatide, *Appendix vesiculosa*, trägt. Man kann die letztere als ein Analogon der gestielten Hydatide des Mannes auffassen. Zieht man die Fimbrien auseinander, so sieht man in eine trichterförmige Vertiefung, das sogen. *Infundibulum*, hinein, welches also nur den vom Uterus am weitesten entfernt gelegenen Teil des Tubenlumens darstellt. Das Ostium abdominale tubae ist mit der Seitenwand des Beckens durch einen unter dem Peritonaeum gelegenen bindegewebigen Strang, das *Lig. infundibulopelvicum*, verbunden, welches indessen dem lateralen Tubenende ziemlich freie Excursionen gestattet. Mit dem lateralen Ende des Ovarium ist es durch einen im Lig. latum gelegenen Bindegewebstrang, das *Lig. infundibuloovaricum*, verbunden, an welches übrigens die genau in gleicher Richtung verlaufende Fimbria ovarica befestigt ist. Beide Bänder fasst man besser unter dem Namen *Lig. suspensorium ovarii* (WALDEYER) zusammen; in ihm verlaufen die Vasa ovarica. Die Tube hat nicht überall die gleiche Weite und Dicke, sondern besteht aus einem medialen engen Abschnitte, dem *Isthmus tubae*, und einem lateralen weiteren Abschnitte, der *Ampulla tubae*. Der Isthmus und die Ampulle zeigen auf dem Querschnitte ein verschieden gestaltetes Lumen: das Lumen des Isthmus besitzt eine glatte Schleimhautfläche und erscheint demzufolge auf einem Querschnitte rundlich oder eckig, während dasjenige der Ampulle ein zackiges Aussehen hat, welches durch zahlreiche Schleimhautfalten und Schleimhautbuchten bedingt wird. In diesen Buchten hat man bei Tieren vielfach Spermien vorgefunden, weshalb man sie für eine Art Receptaculum seminis ansieht, in welchem die ersteren das nach dem Uterus wandernde Ei zum Zwecke der Befruchtung erwarten. Den in der Uteruswand gelegenen Abschnitt der Tube hat man als *Pars uterina* derselben bezeichnet.

Was die Lage der Tuben betrifft, so findet man bei völlig normalen weiblichen Individuen (also bei anteflectiertem Uterus) das laterale Tubenende höher liegend und zugleich derartig nach hinten zurückgebogen, dass seine Convexität nach oben und lateralwärts gerichtet ist und das Infundibulum der Oberfläche des Ovarium direct aufliegt.

Hinsichtlich der microscopischen Structur ist zu erwähnen, dass die Schleimhaut der Tube mit einem Flimmerepithel bekleidet ist, dessen Haare nach dem Uterus zu flimmern und das Ei somit dorthin befördern müssen. Unter dem Flimmerepithel liegt wieder ein bindegewebiges Substrat von exquisit lymphatischem Character. Nach aussen von der Schleimhaut befinden sich glatte Muskelfasern, welche in drei Lagen, nämlich einer ringförmigen zwischen zwei longitudinalen, angeordnet sind. Die innere longitudinale Schicht entspricht einer Muscularis mucosae und ist durch eine dünne Bindegewebslage (Submucosa) von der ringförmigen Schicht getrennt. An dem Ostium abdominale geht die Tubenschleimhaut direct in das Bauchfell über — der einzige Fall, wo eine Schleimhaut sich continuierlich in eine seröse Haut fortsetzt. Gefässe und Nerven wie beim Ovarium (s. S. 667).

V. Die Eierstöcke.

Die Eierstöcke, *Ovaria*, sind zwei abgeplattete, elliptische Körper, an denen man ein etwas spitzes mediales *(Extremitas uterina)* und ein stumpfes laterales Ende *(Extremitas tubaria)*, ferner eine leicht gewölbte vordere bezw. obere und hintere bezw. untere Fläche, endlich einen freien convexen und einen angehefteten geraden Rand unterscheidet.[1]) Der gerade Rand, *Margo mesovaricus*, ist an die hintere Fläche des Lig. latum befestigt und bildet zugleich die Eintrittstelle der grösseren Gefässe und Nerven, weshalb man ihn auch als *Hilus ovarii* bezeichnet. Man kann sagen, dass das ganze Organ in einer Ausstülpung des hinteren Blattes des Lig. latum liegt, mit welcher übrigens seine Oberfläche untrennbar verwachsen ist. Doch ist dabei zu bemerken, dass die Oberfläche des Ovarium nach WALDEYER in jugendlichem Alter nicht von dem gewöhnlichen platten Peritoneaelepithel, son-

[1]) Diese Bezeichnungen beziehen sich lediglich auf das Ovarium, wie es sich an den herausgeschnittenen inneren Geschlechtsteilen darstellt, wenn der Uterus nebst den Ligg. lata ausgebreitet vorliegt. Über die natürliche Lage des Organes s. die nächste Seite.

dern von kleineren, mehr vollsaftigen Pflaster- oder sogar von Cylinderepithelzellen überzogen ist, welche er als Keimepithel bezeichnet, weil von diesen Zellen die Bildung der Graaf'schen Follikel und der Eier des Ovarium ausgeht. Da das Epithel an der Oberfläche des Eierstockes in dieser Weise von dem des übrigen Peritonaeum abweicht, so wird von einigen Autoren die Auffassung festgehalten, dass das Ovarium überhaupt nicht vom Peritonaeum überkleidet werde. Indessen ist das Keimepithel doch zweifellos nur als ein mächtiger entwickeltes Peritonaealepithel anzusehen.

Beim Embryo zeichnet sich nun unter den Zellen des Keimepithels eine bestimmte Anzahl durch ihre Grösse aus. Es sind die sogen. Ureier, welche im weiteren Verlaufe der Entwickelung zu Eiern des reifen Ovarium werden. Das Keimepithel sendet nämlich in das Stroma des Ovarium zapfenförmige Wucherungen, die Keimschläuche, hinein, von denen jeder einzelne Schlauch in seinem Inneren ein Urei beherbergt. Diese Keimschläuche schnüren sich später ab und verwandeln sich in kugelige Bläschen, die Graaf'schen Follikel: ihr Epithel gruppiert sich dabei in Gestalt der späteren Membrana granulosa um das Urei, welches allmählich die Form des reifen Eies annimmt. Das Keimepithel, welches an der Oberfläche des Ovarium zurückgeblieben ist, geht jedoch während der extrauterinen Entwickelung des Menschen verloren, so dass die Oberfläche des reifen Ovarium gänzlich von Epithelzellen entblösst sein kann.

Die natürliche Lage des Ovarium (in der aufrechten Stellung des Weibes) ist an der seitlichen Beckenwand dicht unterhalb der Linea innominata. Seine Längsaxe verläuft schräg oder nahezu senkrecht, indem das laterale Ende nach hinten und oben, das mediale nach vorn und abwärts gerichtet ist. Der angeheftete gerade Rand liegt vorn, der convexe freie Rand sieht nach hinten. Die Flächen des Organes sind im wesentlichen sagittal gestellt, so dass die laterale Fläche meistens ganz der seitlichen Beckenwand anliegt, während die mediale Fläche gegen den Beckenraum gewendet ist. Steht jedoch der Uterus extramedian, so kann das eine Ovarium durch denselben mehr in das Becken hineingezogen werden, der Art, dass seine laterale Fläche mehr nach vorn, seine mediale mehr nach hinten sieht, während zugleich der freie Rand gänzlich nach abwärts hängt. Mit dem Uterus ist nämlich das mediale Ende des Ovarium durch einen festen, bindegewebigen Strang, das *Lig. ovarii proprium*, verbunden, welches sich zwischen

den beiden Blättern des Lig. latum bis in die Nähe der uterinen Tubenmündung hinzieht und dort am Uterus befestigt. Das laterale Ende des Ovarium steht ebenfalls durch einen bindegewebigen Strang, das schon erwähnte *Lig. infundibuloovaricum*, mit dem Ostium abdominale tubae in Verbindung.

Wenn man das Ovarium durch einen der Flächenrichtung des Organes parallel geführten Längsschnitt teilt, so kann man auf der Schnittfläche mit blossem Auge sehr deutlich zwei Schichten unterscheiden, von denen die eine, mehr nach dem Hilus gelegene, als Marksubstanz bzeichnet wird, während die andere, die Rindensubstanz, mit Ausnahme des Hilus die ganze Peripherie des Ovarium einnimmt. Die Marksubstanz oder *Zona vasculosa* hat ein mehr schwammiges Aussehen und besteht aus lockerem Bindegewebe, welches von den am Hilus eintretenden grösseren Gefässen des Ovarium durchzogen wird. Die Rindensubstanz oder *Zona parenchymatosa* besteht wiederum aus einer inneren und einer äusseren Zone. Die innere, ebenfalls noch ziemlich gefässreiche Zone enthält in einem bindegewebigen zellenreichen Stroma eine Anzahl kugeliger Bläschen, die Graaf'schen Follikel, *Folliculi oophori vesiculosi*. Die äussere Zone ist mit dem Peritonaeum verschmolzen, und wird als *Tunica albuginea* bezeichnet: sie besteht aus derbem, festem, fibrillärem Bindegewebe, welches an der Peripherie mehrere Lagen bildet, von denen jede einzelne einen anderen Faserverlauf hat.

Die in der inneren Rindenzone gelegenen Graaf'schen Follikel sind kugelige Bläschen, welche in reifem Zustande einen Durchmesser von 1—1,5 cm besitzen und in diesem Stadium ihrer Entwickelung mitunter die Oberfläche des Ovarium kuppenförmig hervorwölben. Das Stroma des Ovarium bildet um jeden Follikel eine besondere Wand, *Theca* s. Tunica *folliculi*, an welcher man wiederum eine äussere und eine innere Schicht unterscheiden kann. Die äussere, gefässreiche Schicht *(Tunica externa folliculi)* besteht aus derbem fibrösem Bindegewebe. Die innere, ebenfalls gefässreiche Schicht *(Tunica interna folliculi)* ist erheblich weicher und besteht aus einer homogenen Grundsubstanz mit zahlreichen Spindel- oder Rundzellen. Die Tunica interna zeigt also mehr den Character des embryonalen Bindegewebes oder Granulationsgewebes. Die Zellen dieser Schicht sind sogenannte Plasmazellen, d. h. ihr Protoplasma ist stark granuliert und durch gewisse Anilinfarben sehr intensiv färbbar. An der Innenfläche der Tunica interna endlich sitzt ein vollsaftiges Pflasterepithel, dessen einzelne Zellen ebenfalls

ein stark körniges Protoplasma zeigen, weshalb man diese Zellenlage als Membrana s. *Stratum granulosum* bezeichnet hat. An irgend einer Stelle dieser Membrana granulosa häufen sich die Zellen in stärkerem Masse an und bilden den sogen. *Cumulus* s. Discus *oophorus* (proligerus), welcher das Ei des Graaf'schen Follikels einschliesst. Abgesehen von dem Stratum granulosum und dem von ihm umschlossenen Ovulum ist jeder reife Follikel noch von einer relativ grossen Menge seröser Flüssigkeit, dem *Liquor folliculi*, ausgefüllt.[1]) Als ein besonderes Characteristicum eines reifen Follikels ist ausser der oben angegebenen Grösse von 1—1,5 cm noch die Erscheinung aufzufassen, dass die Zellen der Membrana granulosa in demselben radiär um das Ei angeordnet sind, so dass das letztere gleichsam von einer Art Glorienschein umgeben ist. Das reife menschliche Ei, *Ovulum*, hat etwa die Grösse eines kleinen Sandkornes, ist somit eben noch mit blossem Auge als Pünktchen sichtbar. Es besteht: 1) aus einer weissen, glänzenden Hülle, der *Zona pellucida* oder *Oolemma*, einer Ausscheidung des Stratum granulosum, welche der Membran anderer tierischer Zellen analog ist; 2) aus dem schmalen, mit Lymphe gefüllten perivitellinen Spaltraum; 3) aus dem Eidotter, *Vitellus*, welcher das Zellprotoplasma bildet und stets an der einen Seite des Eies stärker granuliert ist; 4) aus dem Keimbläschen oder Purkinjeschen Bläschen, *Vesicula germinativa*, welches den Kern des Ovulum darstellt. In dem Keimbläschen liegt noch ein glänzendes Körperchen, der Keimfleck oder Wagner'sche Fleck, *Macula germinativa*, welcher als das Kernkörperchen des Ovulum anzusehen ist.

Die beträchtliche Grösse, welche der reife Follikel im Verlaufe seiner Entwickelung erreicht, hat zur Folge, dass derselbe allmählich bis dicht unter die Oberfläche des Ovarium rückt und, wie bereits erwähnt, die letztere sogar kuppenförmig hervorwölbt. Wenn nun durch weiteres Wachsen desselben der intrafolliculäre Druck zunimmt, platzt die Theca folliculi an der Oberfläche des Ovarium und der Follikelinhalt nebst dem reifen Ei wird in die Bauchhöhle entleert. Dem Platzen der Theca folliculi soll übrigens an der Einrissstelle eine Verfettung der vorhin erwähnten Plasmazellen (Luteinzellen) vorhergehen. Wie das Ei alsdann in die Tuben gelangt, lässt sich nicht bestimmt sagen. Man nimmt an, dass durch

---

[1]) In früheren Entwickelungsstadien ist die Höhle des Graaf'schen Follikels selbstverständlicherweise nur von Epithelzellen ausgefüllt, welche das Ei umlagern.

die Flimmerepithelien des abdominalen Tubenendes Strömungen in der peritonaealen Flüssigkeit erregt werden, welche wahrscheinlich das Ei in die betreffende Tube hineinbugsieren. Auch ist zu beachten, dass, wie schon früher gesagt wurde, unter normalen Verhältnissen das Infundibulum mit dem Ostium abdominale tubae sehr häufig unmittelbar auf der Oberfläche des Ovarium aufliegt, so dass also ein directer Eintritt des Ovulum in die Tube möglich wäre. Die Eilösung scheint meist zur Zeit der Menstruation zu erfolgen; doch ist erwiesen, dass auch nicht selten in den Intervallen zwischen den einzelnen Menstruationen Eier aus den Graaf'schen Follikeln austreten und befruchtet werden. Die Zahl der ursprünglich in der Anlage vorhandenen Eier soll für beide Ovarien nach HENLE (bei einem 18jährigen Mädchen) etwa 72000 betragen. Wie man sieht, kann von den letzteren nur ein geringer Bruchteil zur Reife und nur eine verschwindend kleine Zahl zur Befruchtung kommen.

Das Schicksal des geplatzten Follikels gestaltet sich nach Austritt des Eies in folgender Weise. Beim Platzen der Follikelwand müssen natürlich auch Blutcapillaren zerreissen, deren Inhalt sich zum Teil in den Follikel ergiesst, so dass in dem letzteren ein grösseres oder kleineres Blutgerinnsel zurückbleibt. Die erste Veränderung, welche sich nach dem Austritt des Eies einstellt, ist die Wucherung der Zellen des Stratum granulosum, durch welche schliesslich der entleerte Follikelraum völlig gefüllt wird. In demselben Masse jedoch, als die Epithelzellen des Stratum granulosum sich durch Proliferation vermehren, tritt bei ihnen eine fettige Degeneration ein, welche weiterhin zum Zerfall derselben führt. Diese verfetteten Massen haben natürlich ein gelbliches Aussehen, welches dazu geführt hat, einen in dieser Weise veränderten Follikel als *Corpus luteum* zu bezeichnen. Ist das ausgetretene Ei zur Befruchtung gekommen, so pflegt die Wucherung des Epithelium granulosum eine viel stärkere zu werden, als wenn das Ei unbefruchtet zu Grunde geht — wahrscheinlich nur deswegen, weil im Falle der Befruchtung ganz allgemein ein stärkerer Blutzufluss zu den Genitalorganen eintritt. Das während einer Schwangerschaft zur Entwickelung kommende, erheblich grössere Corpus luteum wird als *Corpus luteum verum* bezeichnet — im Gegensatze zu dem kleineren *Corpus luteum falsum*, welches nach einer gewöhnlichen Menstruation ohne folgende Schwangerschaft zurückbleibt. Genauere Grössenbestimmungen zur Unterscheidung beider Arten von Corpora lutea lassen sich nicht angeben, weil ihre Grösse überhaupt indi-

viduellen Schwankungen unterworfen ist. Das Corpus luteum verum ist in der Mitte der Schwangerschaft am besten entwickelt; es kann alsdann auf dem grössten Durchschnitt die Grösse einer Kirsche erreichen. Nachdem das Corpus luteum seine höchste Entwickeluug erreicht hat, tritt es in das Stadium der Rückbildung ein, indem aus der zellenreichen Tunica interna Wucherungen von dem Character des Granulationsgewebes in das Innere des Follikels hineinwachsen, während zu gleicher Zeit das fettig zerfallene Epithel der Membrana granulosa der Resorption unterliegt. Nachdem diese Wucherungen den Follikelraum gänzlich ausgefüllt haben, bilden sich dieselben in Narbengewebe um, so dass sich an der Stelle des ursprünglichen Follikels schliesslich eine weissliche Narbe, das *Corpus albicans* der alten Anatomen, vorfindet, welches sich an der Oberfläche des Ovarium durch eine Einziehung kenntlich macht. Wenn nach dem Platzen des Follikels ein Blutgerinnsel in demselben zurückgeblieben war, so finden sich in der Narbe als Überrest desselben Blutcrystalle oder Partikelchen von verändertem Blutfarbstoff vor, in welchem Falle die alten Anatomen von einem *Corpus nigrum* sprachen.

Die Arterien des Eierstocks stammen aus der *A. ovarica* (A. spermatica interna) und der *A. uterina.* Die Venen entsprechen den Arterien. Die Lymphgefässe bilden um die Follikel einen perifolliculären Lymphraum und gelangen zu den Glandulae hypogastricae und lumbales. Die Nerven sind sympathischer Natur und stammen vom *Plexus spermaticus int.* und *uterinus.*

VI. Das Epoophoron und Paroophoron.

Das *Epoophoron* (Parovarium) liegt jederseits zwischen dem lateralen Ende der Tube und dem Ovarium in dem Bindegewebe, welches beide Blätter des Lig. latum trennt. Das Organ besteht aus einer Anzahl von Canälchen, welche von der lateralen Spitze des Ovarium nach oben hin ausstrahlen und in ein anderes, der Längsaxe des Ovarium parallel laufendes Canälchen, *Ductus epoophori longitudinalis* (Gartneri), ausmünden. In dem letzteren hat man wahrscheinlich einen Überrest des ehemaligen Wolff'schen Ganges zu suchen. Alle diese Canälchen enden blind in der Nähe des Ovarium und zeigen an ihrer Innenwand ein Flimmerepithel; ihr Inhalt ist eine helle Flüssigkeit, welche durch Essigsäure gerinnt. Das Epoophoron im Ganzen ist als ein Analogon des Kopfes der Epididymis beim Manne anzusehen. Es kann mit blossem Auge

leicht wahrgenommen werden, wenn man das Lig. latum gegen das Licht hält.

Das *Paroophoron* ist ebenfalls zwischen beiden Blättern des Lig. latum medial vom vorigen, gegen die Tube hin gelegen und besteht aus einem Häufchen fein geschlängelter Canälchen, welche mit zerfallenden Epithelzellen und körnigen Detritusmassen ausgefüllt sind und blind endigen. Im ersten Lebensjahre ziemlich deutlich, ist dieses Organ beim Erwachsenen mit blossem Auge meistens nicht mehr wahrzunehmen. Das Paroophoron ist ein Analogon der Paradidymis (des Giraldès'schen Organes) beim Manne und somit als ein Überrest des ehemaligen Wolff'schen Körpers oder der Urniere aufzufassen.

VII. Die Brustdrüse.

Die Brustdrüsen, *Mammae*, müssen beim Weibe ebenfalls zu den Genitalorganen gerechnet werden, da sie bekanntlich im Verlaufe der Schwangerschaft eine erhebliche Entwickelung erreichen, welche schliesslich zur Milchsecretion führt. Die Brüste liegen vor der III. bis V. Rippe und bestehen beim Manne wie beim Weibe aus einer unter der Haut gelegenen Fettschicht, welche eine feste fibröse Masse (das sogen. *Corpus mammae*) bedeckt. In dem Corpus mammae liegt nun die Brust- oder Milchdrüse, *Glandula lactifera*, welche bis zur Zeit der Pubertät bei beiden Geschlechtern annähernd gleich stark entwickelt ist. Die stärkere Prominenz der weiblichen Brust nach erlangter Geschlechtsreife ist hauptsächlich auf den grösseren Fettreichtum derselben zurückzuführen. Erst etwa nach dem 30. Lebensjahre beginnt beim Manne eine Rückbildung der Drüse. Bei beiden Geschlechtern ist das Corpus mammae mit der darüber liegenden Haut durch feste Bindegewebsstränge verwachsen. Mit der darunter liegenden Fascie des Pectoralis major ist dasselbe nur durch lockeres Bindegewebe leicht verschiebbar verbunden. In der Mitte der Brust springt die Brustwarze, *Papilla mammae* (Mammilla), vor, welche stets dunkler pigmentiert ist, als die umgebende Haut und zahlreiche meist ringförmige glatte Muskelfasern enthält. Ihre Contraction führt zu einer Erection der Brustwarze. Die Brustwarze ist ferner ausgezeichnet durch sehr grosse Cutispapillen: wenn die letzteren sehr stark entwickelt sind, zeigt sie auch schon äusserlich ein unregelmässig zerklüftetes Aussehen. Um die Brustwarze liegt der gleichfalls stärker pigmentierte Warzenhof, *Areola mammae*, an welchem sich neben gewöhnlichen Talgdrüsen, *Glandulae sebaceae*, noch grössere

(5—15) Talgdrüsen, sogen. Montgomery'sche Drüsen, *Glandulae areolares*, vorfinden.

Die eigentliche Brustdrüse ist eine in das Corpus mammae eingebettete zusammengesetzt acinöse Drüse, deren Drüsenläppchen, *Lobuli mammae*, eine homogene Tunica propria besitzen, an deren Innenfläche das secernierende polyedrische oder kurzcylindrische Drüsenepithel sitzt. Man hat behauptet, dass diese Tunica propria aus platten, sternförmigen Zellen zusammengesetzt sei, so dass also das Epithel von denselben wie von dem Flechtwerke eines Körbchens umschlossen sein würde. Aus den Lobuli gehen die Ausführungsgänge, *Ductus lactiferi*, hervor, welche sich zu immer grösseren Stämmen vereinigen. Man hat diese Gänge je nach ihrer Grösse als Ductus lactiferi erster, zweiter oder dritter Ordnung unterschieden. Die Ductus lactiferi erster Ordnung (12 bis 15 an der Zahl) sind die durch Vereinigung der Gänge zweiter und dritter Ordnung entstandenen Hauptstämme: ein jeder von ihnen bildet, nachdem derselbe aus den Lobuli bzw. Lobi mammae in den bindegewebigen Teil des *Corpus mammae* eingetreten ist, eine Erweiterung, den *Sinus lactiferus*, und mündet alsdann mittels einer zweiten trichterförmigen Erweiterung, des sogen. Mündungstrichters, an der Haut der Brustwarze. Die Ductus lactiferi besitzen bis zu den Sinus cylindrisches, hierauf bis zum Mündungstrichter sogen. Übergangsepithel, endlich in dem Mündungstrichter geschichtetes Pflasterepithel, welches continuierlich in das der äusseren Haut übergeht. Das bindegewebige Stroma der Brustdrüse ist sehr derb und besitzt in der Umgebung der Acini zahlreiche Rundzellen von dem Character der Leukocyten, von denen sogar in neuerer Zeit behauptet worden ist, dass sie in die Acini hineinwandern und durch ihren Zerfall direct zur Bildung der Milch beitragen sollen.

Ihre volle Entwickelung erlangt die Brustdrüse beim Weibe erst gegen Ende der Schwangerschaft, nachdem die vorhandenen Lobuli neue Sprossen getrieben und sich dadurch erheblich vergrössert haben. Zu derselben Zeit gehen die Epithelzellen eine fettige Degeneration ein, so dass sie schliesslich wie mit kleinen Fettkörnchen vollgepfropft erscheinen und maulbeerförmige Kugeln, sogen. Körnchenkugeln, bilden. Durch den Zerfall dieser Kugeln werden die Fettkörnchen frei, und es kommt so zur Bildung der Milch, *Lac femininum*, welche aus einer eiweisshaltigen Flüssigkeit mit zahlreichen, darin suspendierten Fettkörnchen besteht. Ein jedes Fettkörnchen ist jedoch von einer Caseïn-

hülle umgeben, wie schon aus der Tatsache hervorgeht, dass sie nicht zusammenfliessen, sondern isoliert bleiben. Die erste Milch, welche von dem schwangeren Weibe abgesondert wird, zeigt eine mehr gelbliche, fettartige Beschaffenheit und wird als *Colostrum* bezeichnet. Die Ursache dieser Beschaffenheit ist die, dass in dieser Absonderung statt der feinen Fettkörnchen grössere, verfettete Epithelzellen, die sogen. Colostrumkörperchen, enthalten sind, welche ein gelbbräunliches Aussehen haben. Auch bei Neugeborenen und in seltenen Fällen beim Manne hat man eine Milchsecretion, die sogen. Hexenmilch, beobachtet, welche auf eine abnorme Verfettung der Epithelzellen der Drüsenacini zurückzuführen ist.

Anhang. Die Muskeln und Fascien des Dammes.

a) Die Muskeln des Dammes.

Die Muskeln des Dammes bilden zusammen mit den zwischen ihnen gelegenen Fascien eine im wesentlichen horizontale Ausbreitung, welche das kleine Becken unten abschliesst und hauptsächlich verhindert, dass die Baucheingeweide zu tief in dasselbe hinabsinken. Während man nun früher diese ganze aus Muskeln und Fascien bestehende Ausbreitung *Diaphragma pelvis* benannte, fasst man jetzt unter dieser Bezeichnung nur die Mm. levator ani und coccygeus nebst den an ihrer oberen und unteren Fläche befindlichen Fascien zusammen. Ausserdem ist unterhalb des M. levator ani vorn zwischen der Symphyse und den beiden Tubera ischiadica noch eine dreiseitige Platte, das sogen. *Trigonum* s. *Diaphragma urogenitale*, ausgespannt, welches ebenfalls aus zwei Fascienblättern besteht, die den M. transversus perinei profundus zwischen sich fassen. Das Trigonum urogenitale wird so bezeichnet, weil dasselbe beim Manne von der Urethra, beim Weibe von der Urethra und Vagina durchbrochen ist. Sämtliche Muskeln des Dammes mit Ausnahme des M. transversus perinei profundus sind paarig. Meistens stossen je zwei, von rechts und links kommend, an einer medianen sehnigen Raphe zusammen, welche sich, von Anus, Urethra und Vagina durchbrochen, von der Steissbeinspitze nach der Richtung der Symphyse hin erstreckt. Zu den Muskeln des Dammes werden (zunächst beim Manne) folgende gerechnet:

1. Der *M. levator ani* bildet eine musculöse Platte, welche den Beckenausgang verschliesst und die Beckeneingeweide tragen hilft. Der M. levator ani entspringt jederseits von einer Linie, welche

man sich vom Os pubis nahe der Symphyse bis zur Spina ischiadica gezogen denken muss. Diese Verbindungslinie verläuft längs der medialen Fläche des M. obturator internus und bildet in der hier gelegenen Fascie eine sehnige Verdickung, den *Arcus tendineus* m. levatoris ani. Sämtliche Fasern des M. levator ani ziehen, insoweit sie nicht am Anus selbst inserieren, schräg nach abwärts zu jener eben erwähnten medianen sehnigen Raphe. Die vordersten Fasern, welche vom Os pubis entspringen und in beinahe sagittaler Richtung zu beiden Seiten der Prostata nach hinten ziehen, um sich erst hinter derselben zu vereinigen, sind auch als M. levator prostatae besonders bezeichnet worden. Die mittleren Fasern, welche vom Arcus tendineus entspringen und sich am Anus und dicht hinter demselben festsetzen, stellen den eigentlichen *Levator ani* dar. Die hintersten Fasern, welche vom hintersten Teile des Arcus tendineus und der Spina ischiadica entspringen und sich am Steissbein inserieren, hat man auch als M. ischiococcygeus besonders benannt. Endlich kann man auch den *M. coccygeus*, welcher sich unmittelbar an die hintersten Fasern des M. ischiococcygeus anschliesst und an der medialen Fläche des Lig. sacrospinosum zwischen Spina ischiadica und Kreuzbein verläuft, als eine Portion des M. levator ani auffassen. Von den eben genannten Portionen des M. levator ani pflegen die Mm. ischiococcygeus und coccygeus die grösste Selbständigkeit zu besitzen. Die Function des Levator ani besteht nicht allein darin, bei der Defaecation die Analöffnung in die Höhe zu ziehen, sondern auch darin, die ganzen Beckeneingeweide zu tragen. Unterhalb des Levator ani (bei aufrechter Stellung des Körpers) liegt zwischen dem Anus und der Seitenwand des kleinen Beckens ein tiefer, mit Fett gefüllter Raum, die *Fossa ischiorectalis*, an deren lateraler Wand, in einem besonderen Canale der Fascie des M. obturator int. (Alcock'scher Canal) eingeschlossen, die *A. pudenda interna* s. communis nebst verschiedenen Ästen des N. pudendus ihren Verlauf nimmt.

2. Der *M. transversus perinei profundus* liegt an der unteren Fläche des M. levator ani zwischen zwei derben Fascienblättern als eine dreiseitige platte Ausbreitung, welche zwischen der Symphysis pubis und den beiden Tubera ischiadica ausgespannt ist und von der Urethra, beim Weibe ausserdem noch von der Vagina durchbohrt wird. Der M. transversus perinei profundus nebst den beiden ihn einschliessenden Fascienblättern, *Fascia diaphragmatis urogenitalis superior* und *inferior*, stellt das bereits oben erwähnte

Trigonum s. *Diaphragma urogenitale* (Lig. triangulare urethrae von HYRTL) dar. Der Faserverlauf in diesem Muskel ist ein sehr complicierter, insofern derselbe nicht allein aus quergestreiften, sondern auch aus glatten Muskelfasern besteht, welche in sehr verschiedenen Richtungen verlaufen. Die quergestreiften Muskelfasern können parallel der Medianlinie des Muskels oder transversal oder schräg oder endlich circulär verlaufen. Bei kräftiger Entwickelung des M. transversus per. prof. sind alle eben bezeichneten Arten von Fasern an demselben nachzuweisen. Von den transversalen Fasern hat man die unmittelbar oberhalb und unterhalb der Urethra vorüber-

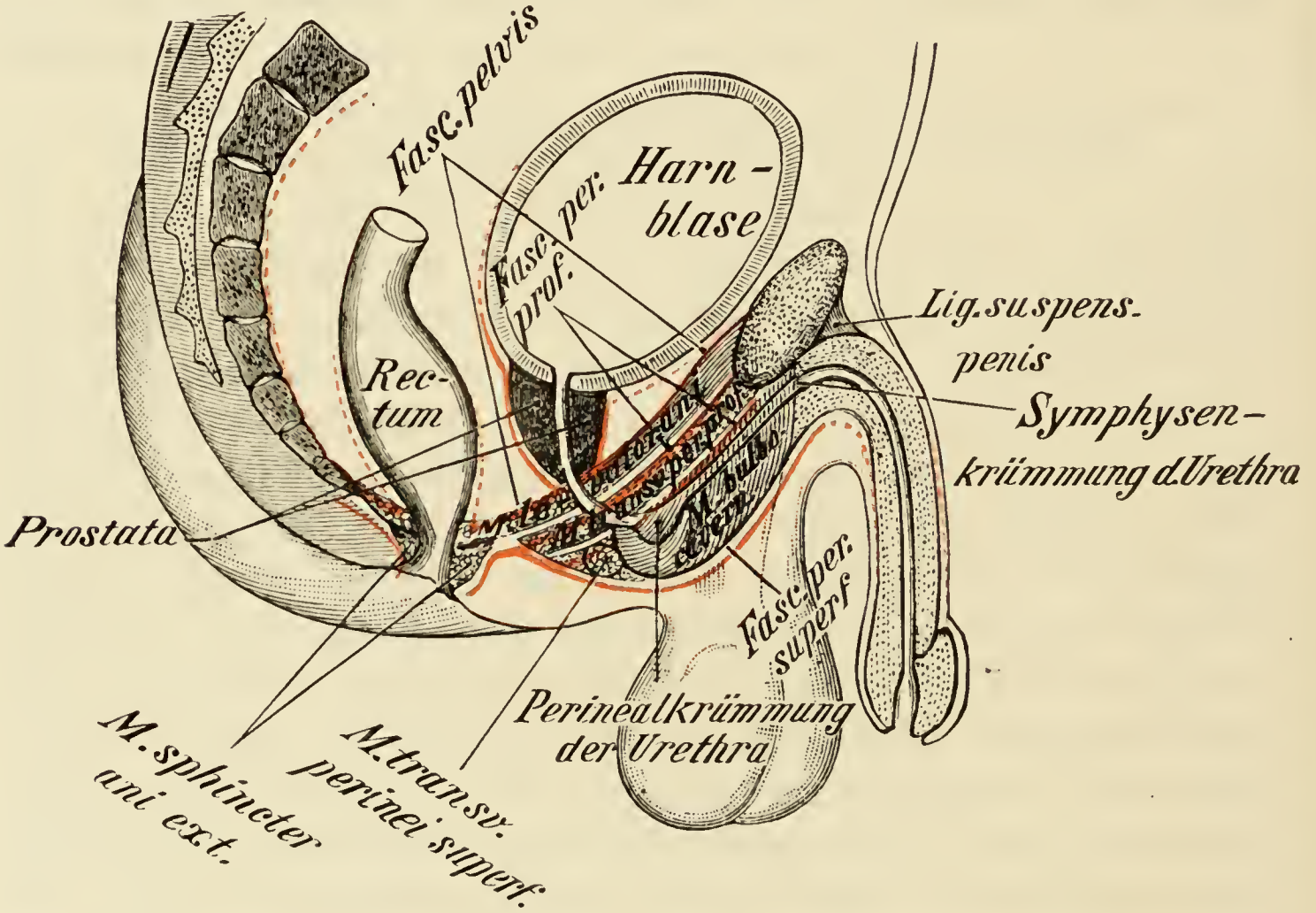

Fig. 39.
Schematische Übersicht der (durch rote Linien bezeichneten) Dammfascien auf einem Medianschnitt durch das Becken.

ziehenden als *M. compressor urethrae* (*M. transversourethralis*, Guthrie'scher Muskel) besonders benannt, wenngleich es zweifelhaft erscheint, ob sie wirklich im Stande sind, die Urethra zu comprimieren. Weit eher könnten dies die circulären Fasern leisten, welche die Pars membranacea ringförmig umgeben und somit als *M. sphincter urethrae membranaceae* (*M. urethralis* von GEGENBAUR) bezeichnet werden können. Die glatten Muskelfasern sind zwischen die quergestreiften eingewebt, verlaufen hauptsächlich in transversaler Richtung und sollen nach HENLE das Zustandekommen der Erection (s. S. 649) dadurch bewirken, dass sie die Vv. pro-

fundae penis (clitoridis) comprimieren, welche zwischen diesen Fasern zu den Vv. pudendae communes hindurchtreten.

Der oberste, dicht unterhalb der Symphyse gelegene Teil des Trigonum urogenitale ist jedoch nicht mehr musculös, sondern bildet ein ziemlich derbes Band, das *Lig. transversum pelvis* s. praeurethrale. Zwischen dem letzteren und der Symphyse tritt die V. dorsalis penis hindurch. Am unteren Rande des M. transv. perinei prof. befindet sich ebenfalls ein bindegewebiger Streifen, das *Septum perinei transversum* (HENLE), welches hauptsächlich dadurch gebildet wird, dass dort sämtliche Fascien des Dammes zusammenstossen.

3. Der *M. transversus perinei superficialis* liegt oberflächlich, d. h. unter der Haut des Dammes, am unteren Rande des vorigen, entspringt gewöhnlich jederseits von dem Tuber ischiadicum und setzt sich an der medianen sehnigen Raphe fest. Er kann aber auch gänzlich fehlen oder doch vielfache Varietäten seines Verlaufes zeigen. Seine Function scheint wie diejenige des Levator ani in der Hebung des Beckenbodens zu bestehen.

4. Der *M. bulbocavernosus* umgreift den Bulbus urethrae zum Teil mit tiefer gelegenen ringförmigen, zum Teil mit mehr oberflächlichen, schräg halbringförmigen Fasern, von denen die letzteren (s. Fig. 39) unten von der medianen sehnigen Raphe entspringen und sich oben an die Corpora cavernosa penis ansetzen. Zwischen die schrägen und die ringförmigen können sich sagittale Fasern einschieben, welche vom Septum transversum perinei zum Bulbus hinziehen. Bei seiner Contraction muss der M. bulbocavernosus den Bulbus urethrae ebenso comprimieren, wie man einen Kautschukballon mit der Hand zusammendrückt. Auf diese Weise müssen im Bulbus befindliche Flüssigkeiten (Samen oder Harn) durch die Urethra hinausgespritzt werden; daher pflegten die alten Anatomen diesen Muskel auch als Ejaculator seminis s. *Accelerator urinae* zu bezeichnen.

5. Der *M. ischiocavernosus* entspringt jederseits vom Ramus inferior ossis ischii und setzt sich an die entsprechende Wurzel des Corpus cavernosum penis fest, welche er unten, medial und lateral bedeckt. Wahrscheinlich besteht seine Function darin, die Erection noch dadurch zu verstärken, dass er die aus der Wurzel des Corpus cavernosum penis austretenden Venen comprimiert.

6. Der *M. sphincter ani externus* umgibt die Analöffnung und ist im Gegensatze zu dem M. sphincter ani internus ein quer-

gestreifter, also willkürlicher Muskel. Seine Fasern verlaufen zum Teil ringförmig um die Analöffnung, zum Teil umgeben sie dieselben halbringförmig, indem sie vorn an der medianen Raphe entspringen und sich hinten wieder an derselben festsetzen. Einzelne von den letzteren Fasern gehen direct in die Haut hinein und können dieselbe somit nach einwärts ziehen. Durch die Contraction aller Fasern des Sphincter ani ext. kann die Analöffnung willkürlich verschlossen werden.

Die Muskeln am weiblichen Damme verhalten sich ebenso wie diejenigen des Mannes; nur geht der *M. ischiocavernosus* zum Corpus cavernosum clitoridis und ist demgemäss auch viel schwächer entwickelt als beim Manne. Der *M. transversus perinei prof.* besteht ferner beim Weibe hauptsächlich aus glatten Muskelfasern und ist somit ebenfalls erheblich schwächer. Der *M. bulbocavernosus* des Weibes (M. constrictor cunni) umgibt den Scheideneingang lateral von den Bulbi vestibuli und kann denselben bei kräftiger Entwickelung willkürlich verengern. Seine Fasern entspringen vorn an der Clitoris, dem Corpus cavernosum urethrae und der Schleimhaut des Vestibulum, kreuzen sich hinter der Vagina und setzen sich in die Fasern des Sphincter ani ext. fort, worauf vielleicht die Tatsache zurückzuführen ist, dass sich beide Muskeln gleichzeitig zu contrahieren pflegen.

b) Die Fascien des Dammes.

Zu den Fascien des Dammes rechnet man: 1) die Beckenfascie, *Fascia pelvis* (früher auch Fascia endopelvina benannt); 2) die tiefe Dammfascie, *Fascia perinei profunda* s. propria; 3) die oberflächliche Dammfascie, *Fascia perinei superficialis*.

1. An der Beckenfascie, *Fascia pelvis (Fascia hypogastrica* GEGENBAUR), unterscheidet man am besten nach dem Vorgange von HYRTL einen parietalen und einen visceralen Teil, als deren Grenze der in der Fascie eingewebte *Arcus tendineus* d. M. levator ani anzusehen ist. Der parietale Teil ist an der Linea innominata fest mit dem Periost verbunden und erstreckt sich von hier bis zum Arcus tendineus nach abwärts, indem er die mediale Fläche des M. obturator internus (oberer Abschnitt der *Fascia obturatoria)*, nach hinten auch den M. piriformis und die vor demselben gelegenen grösseren Gefässe und Nerven, sowie die vordere Fläche des Kreuzbeines bekleidet. In seinem hinteren Teile ist dieses Fascienblatt jedoch kaum als solches zu bezeichnen, da es hier nur eine dünne Bindegewebslage bildet, welche ausserdem noch durch die zahlreichen Gefässe und

Nerven stark durchlöchert erscheint. Nach abwärts vom Arcus tendineus m. levatoris (also von der Ursprungslinie des M. levator ani aus) setzt sich das parietale Blatt der Fascia pelvis als *Fascia diaphragmatis pelvis superior* auf die ganze obere Fläche des M. levator ani und von derselben als visceraler Teil, *Fascia endopelvina* der B. N. A., auf die Beckeneingeweide nach aufwärts fort, indem es sich nach oben hin an der Blase, dem Rectum und der Vagina allmählich verliert. Um die Prostata und die Samenblasen herum bildet dieses Fascienblatt die kapselartigen Hüllen, welche bei jenen Organen beschrieben sind. Als eine Verdickung des visceralen Teiles der Fascia pelvis sind auch die *Ligg. pubovesicalia* s. puboprostatica aufzufassen — sehnige Streifen, welche zu beiden Seiten des unteren Symphysenendes entspringen und zur vorderen Fläche der Prostata ziehen. Endlich ist noch an der Übergangslinie des parietalen in den visceralen Teil ein sehniger Streifen, der neuerdings sogen. *Arcus tendineus fasciae pelvis*, gelegen, welcher nicht mit dem vorhin genannten *Arcus tendineus m. levatoris* zu verwechseln ist. Auch die ganze untere Fläche des M. levator ani ist von einer dünnen Bindegewebslage, *Fascia diaphragmatis pelvis inferior*, bekleidet, welche indessen den Namen einer Fascie kaum verdient.

2. Die tiefe Dammfascie, *Fascia perinei profunda* s. propria, besteht aus zwei, in dem dreiseitigen Raume zwischen der Symphysis ossium pubis und den Tubera ischiadica ausgespannten, sehr starken und festen Fascienblättern, *Fascia superior* und *inferior trigoni urogenitalis*, welche den M. transversus perinei profundus zwischen sich fassen und mit dem letzteren das *Trigonum urogenitale* s. Lig. triangulare urethrae der Autoren bilden. Vorn, d. h. unterhalb der Symphyse bilden beide Fascienblätter das *Lig. transversum pelvis* s. *pracurethrale;* am hinteren Rande des M. transversus perinei prof. sind dieselben zu dem *Septum transversum perinei* (s. S. 673) vereinigt. Da die vorhin genannten Bezeichnungen für die beiden Fascienblätter ungebührlich lang sind, hätte man besser die Namen *Fascia triangularis superior* und *inferior* wählen sollen.

3. Die oberflächliche Dammfascie, *Fascia perinei superficialis* liegt unmittelbar unter dem subcutanen Fettgewebe und bedeckt in dünner Lage die Mm. bulbocavernosus, ischiocavernosus und transversus perinei superficialis. Hinten am Septum transversum perinei verschmilzt sie mit der vorigen Fascie, vorn geht sie in die fettlose Fascia penis über.

F. Das Sehorgan.

Das Sehorgan, *Oculus* s. Organon visus, besteht: 1) aus dem Augapfel, *Bulbus oculi*, 2) aus dessen Nebenteilen, *Organa oculi accessoria*. Die Nebenteile werden wieder eingeteilt in: a) den Bewegungsapparat, d. h. die Muskeln des Auges, b) die Schutzorgane *(Tutamina)* des Auges.

I. Die Nebenteile des Auges.

Der Bewegungsapparat des Auges besteht aus den sogen. inneren Augenmuskeln, zu denen folgende Muskeln gehören: 1) der *M. levator palpebrae superioris;* 2) der *M. rectus superior;* 3) der *M. rectus inferior;* 4) der *M. rectus medialis* s. internus; 5) der *M. rectus lateralis* s. externus s. abducens; 6) der *M. obliquus superior* und 7) der *M. obliquus inferior*.

Die inneren Augenmuskeln sind innerhalb der Augenhöhle gelegen und entspringen sämtlich, mit Ausnahme des M. obliquus inferior, von der Peripherie des Foramen opticum und der angrenzenden Sehnervenscheide. Doch bekommt der M. rectus lateralis noch einen Kopf von einem Höckerchen des grossen Keilbeinflügels *(Spina recti lateralis* Merkel). Die vier *Mm. recti* setzen sich dicht vor dem Äquator des Bulbus oculi an, und zwar der *M. rectus superior* oben, der *Rectus lateralis* lateral, der *Rectus medialis* medial und der *Rectus inferior* unten. Der *M. levator palpebrae superioris* liegt unmittelbar über dem Rectus superior unter dem Periost des Daches der Orbita und setzt sich an dem oberen Rande des oberen Augenlidknorpels an. Der *M. obliquus superior* s. M. trochlearis entspringt, wie die anderen Augenmuskeln, an der Peripherie des For. opticum und verläuft sodann nach vorn und medianwärts bis zur Fossa trochlearis des Stirnbeines, unter welcher sich ein besonderer fibröser Streifen, die Trochlea, vom medialen zum lateralen Rande dieser Grube hinüberspannt. Hier bekommt der Muskel eine Zwischensehne *(Tendo intermedius)*, welche auf der Trochlea hin und her gleitet. Nachdem er nun über die letztere nach vorn getreten ist, zieht er weiterhin unter dem Rectus superior nach hinten und lateralwärts, um sich schliesslich am Bulbus hinten, oben und lateral anzusetzen. Der *M. obliquus inferior* entspringt unweit des Hamulus lacrimalis vom unteren Augenhöhlenrande und geht alsdann (zuerst unter dem M. rectus inf. und hierauf medial vom M. rectus lat.) bis in die Nähe der-

selben Stelle hin, wo der vorige Muskel sich inseriert. Beide Mm. obliqui setzen sich also hinter dem Äquator des Augapfels fest.

Was die Functionen der inneren Augenmuskeln betrifft, so zieht der *M. levator palpebrae superioris* (Heber des oberen Augenlides) das letztere nach hinten und hebt es dadurch in die Höhe. Das untere Augenlid besitzt keinen besonderen Muskel, der es zurückzieht. Die vier *M. recti* drehen, wenn jeder für sich isoliert wirkt, den Bulbus oculi und damit die Pupille nach derjenigen Seite, an welcher sie sich festsetzen, also z. B. der Rectus lateralis nach lateralwärts, der Rectus medialis nach medianwärts u. s. w. Bei combinierter Action dieser Muskeln müssen natürlich sehr verschiedene andere Zugwirkungen eintreten. Wirken z. B. der Rectus superior und der Rectus lateralis zusammen, so wird die Pupille nach oben und lateralwärts gedreht, und es können in dieser Weise die vier Recti sich zu einer complicierten Zahl von Bewegungseffecten zusammentun. Falls endlich alle vier Recti zusammenwirken, so würde der Augapfel nach hinten in die Augenhöhle gezogen werden, wenn nicht die beiden Obliqui zu gleicher Zeit einen Zug nach vorn ausübten.

Der *M. obliquus superior* dreht, isoliert wirkend, den Bulbus derart, dass die Pupille sich nach unten und lateralwärts richtet. Die alten Anatomen bezeichneten ihn als M. patheticus, doch ist diese Bezeichnung keineswegs zutreffend, da eine pathetische Augenbewegung nach oben gerichtet zu sein pflegt. Eher verdiente der Muskel die Bezeichnung M. spernens (der verachtende). Dagegen würde der *M. obliquus inferior*, isoliert wirkend, die Pupille nach oben und lateralwärts drehen, also mit viel grösserem Rechte als Patheticus, allerdings als ein schielender Patheticus zu bezeichnen sein. Da indessen die Bewegungen des Bulbus, besser gesagt der Pupille, nach unten und lateralwärts wie auch nach oben und lateralwärts, nicht allein durch die Obliqui, sondern auch durch die Recti ausgeführt werden können, so wären die Obliqui überflüssig, wenn sie nicht als Antagonisten der Recti wirken würden, indem sie andauernd verhindern, dass der Bulbus durch die Recti zu tief in die Orbita hineingezogen wird. In der Tat ist letztere Tätigkeit wohl als die Hauptfunction der Obliqui zu betrachten, was allerdings von HENLE geleugnet wird. Treten beide Obliqui (bei vollständiger Lähmung der Recti) abwechselnd in Tätigkeit, so muss dadurch der Augapfel um seine sagittale Axe, die sogen. Augenaxe, hin und her gedreht werden.

Mot. Nerven: Der M. obliquus oculi sup. wird vom *N. troch-*

learis, der M. rectus lat. vom *N. abducens*, alle übrigen inneren Augenmuskeln werden vom *N. oculomotorius* versorgt.

Dem eben Gesagten wäre nur noch hinzuzufügen, dass die Orbita auch glatte Muskelfasern enthält. So verschliesst z. B. ein glatter Muskel, der *M. orbitalis* (H. MÜLLER), die Fiss. orbitalis inf. mit Fasern, welche den Rändern dieser Spalte parallel verlaufen. Ein anderer von H. MÜLLER als *M. palpebralis sup. (M. tarsalis sup.)* bezeichneter glatter Muskel geht unter der Sehne des M. levator palpebrae superioris von der Conjunctiva in sagittaler Richtung zum oberen Augenlidknorpel. In ähnlicher Weise zieht der von demselben Autor so benannte *M. palpebralis inf. (M. tarsalis inf.)* von der Conjunctiva zum unteren Augenlidknorpel hin.

Somit wären noch die Schutzorgane des Auges genauer zu schildern. Zu den letzteren gehören: 1) die Augenbrauen, 2) die Augenlider, 3) die Augenbindehaut, 4) die Thränenorgane.

1. Die beiden Augenbrauen, *Supercilia*, sind zwei bogenförmige, mit kurzen Haaren besetzte Hautwülste, die mit dem Sehnenbogen verwachsen sind, welcher den M. frontalis und den M. orbicularis oculi trennt. Ihre Lage entspricht den Margines supraorbitales: sie sollen dazu dienen, die Augen vor dem herabrieselnden Stirnschweiss zu schützen.

2. Die Augenlider, *Palpebrae* s. Blephara, liegen als zwei bewegliche Deckel vor dem Augapfel, welchen sie vor äusseren Einwirkungen schützen. Die beiden Augenlider, von denen man ein oberes, *Palpebra superior*, und ein unteres, *Palpebra inferior*, unterscheidet, hängen medianwärts und lateralwärts mit einander zusammen, während zwischen ihnen die Augenlidspalte, *Rima palpebrarum*, offen bleibt. Die mediale Vereinigungstelle beider Augenlider wird als *Commissura palpebrarum medialis*, die laterale als *Commissura palpebrarum lateralis* bezeichnet. Das laterale, zugespitzte Ende der Lidspalte bildet den äusseren Augenwinkel, *Angulus* s. Canthus *oculi lateralis* s. externus, das mediale, mit einer an der Spitze etwas abgerundeten, länglich dreiseitigen kleinen Bucht versehene Ende den inneren Augenwinkel, *Angulus* s. Canthus *oculi medialis* s. internus. Die länglich dreiseitige Ausbuchtung des letzteren stellt den Thränensee, *Lacus lacrimalis*, dar, welcher allerdings nur bei völlig geöffneten Augenlidern in seiner ganzen Grösse sichtbar ist. An der Stelle, wo der Rand dieser kleinen Bucht in den freien Rand des oberen und des unteren

Augenlides übergeht, ragt je eine conische Erhabenheit, *Papilla lacrimalis*, hervor, an deren Spitze man bei genauerem Zusehen eine punktförmige Öffnung, *Punctum lacrimale*, bemerken kann, welche den Eingang zu dem Thränenkanälchen, *Ductus* s. Canaliculus *lacrimalis*, darstellt. Im Übrigen ist der freie Rand der Augenlider gerade und besitzt je eine vordere und eine hintere Kante *(Limbus anterior* und *Limbus posterior)*, von denen sich beim Schlusse der Augenlider nur die beiden vorderen Kanten an einander legen. Dadurch entsteht zwischen der Vorderfläche des Augapfels und den dicht aufeinander gepressten vorderen Kanten der beiden Lidränder ein dreiseitiger Raum, der Thränenbach, *Rivus lacrimalis*. Aus der vorderen Kante des freien Randes ragen kurze, gekrümmte feine Härchen, die Wimpern, *Cilia*, nach vorn hervor, deren Concavität bei den oberen Augenlidern nach oben, bei den unteren nach unten gerichtet ist, so dass beim Schlusse der Lider die obere und die untere Reihe der Augenwimpern in einander greifen. Da die Cilien einem raschen Wechsel unterworfen sind (ihre Lebensdauer soll 100—150 Tage betragen), so findet man häufig Ersatzwimpern in verschiedenen Entwickelungstadien vor.

Was den Bau der Augenlider betrifft, so wird ihre äussere Fläche von der äusseren Haut gebildet, welche hier schlaffe Falten zeigt und völlig fettlos ist. Dicht unter der dünnen Haut liegen die S. 85 beschriebenen quergestreiften *Mm. palpebrales superior* und *inferior*, auf welche dann der obere und untere Augenlidknorpel (besser Tarsalscheibe oder Lidplatte genannt, da sie bindegewebiger Natur sind), *Tarsus superior* und *inferior* folgen. Beide Knorpel sind an der inneren Fläche von der Augenbindehaut, *Conjunctiva*, überzogen.

Die Augenlidknorpel sind leicht gebogene, aus derbfaserigem Bindegewebe (nach der älteren Auffassung aus Bindegewebsknorpel) bestehende Plättchen, an welchen man einen etwas convexen angehefteten und einen geraden freien Rand, ferner eine vordere convexe und eine hintere concave Fläche und endlich ein etwas zugespitztes mediales und laterales Ende unterscheidet. Der convexe Rand der Augenlidknorpel ist mit dem Rande der Augenhöhle durch je eine schlaffe, bindegewebige Haut, das *Lig. tarsi superius* und *inferius*, verbunden. Die lateralen Enden der beiden Tarsi hängen durch einen gemeinsamen, bindegewebigen Strang, das *Lig. palpebrale laterale* s. externum, besser als *Raphe palpebralis lateralis* bezeichnet, mit dem lateralen Rande der Orbita zusammen. Ebenso findet sich am medialen Augenwinkel ein Bandstreifen, das *Lig.*

palpebrale mediale s. internum, welches eigentlich einen kleinen Sehnenbogen bildet, der sich von der Crista lacrimalis post. zur Crista lacrimalis ant. hinüberspannt und sich auf diesem Wege mit den medialen Enden der beiden Tarsi in Verbindung setzt. Auch mit der Aussenfläche des Thränensackes ist dieses Ligament fest verwachsen, was von Wichtigkeit ist, weil infolge dessen eine jede Contraction der Mm. palpebrales das Band spannen und auf diese Weise eine Erweiterung des Thränensackes herbeiführen muss. In der Substanz der beiden Augenlidknorpel liegen verästelte acinöse Talgdrüsen, die Meibom'schen Drüsen, *Glandulae tarsales,* welche vertical zum Lidrande verlaufen und am freien Rande der Augenlider münden. Betrachtet man das Augenlid an seiner Innenfläche, so sieht man diese Drüsen unter der Conjunctiva als gelbliche Streifen durchschimmern. Ihr Ausführungsgang ist dadurch ausgezeichnet, dass er einfach, also unverzweigt verläuft, während die Drüsenacini an den Seiten desselben liegen. Das fettige Secret der Meibom'schen Drüsen, die sogen. Augenbutter, *Sebum palpebrale,* hat wahrscheinlich die Function, ein etwaiges Überlaufen der Thränenflüssigkeit über die vordere Kante der Lider zu verhüten, wenn die letzteren geschlossen sind. Neben den Meibom'schen Drüsen finden sich im Augenlide noch gewöhnliche Talgdrüsen als Begleiter der Cilien, welche mit deren Haarbälgen im Zusammenhange stehen. In die Haarbälge der Cilien münden auch noch knäuelförmige Drüsen, die Moll'schen Drüsen, deren Drüsenknäuel jedoch keine so mannigfachen Windungen wie bei den Schweissdrüsen zeigt.

3. Die Augenbindehaut, *Conjunctiva oculi,* ist eine Schleimhaut, welche als *Conjunctiva palpebralis* mit der inneren (hinteren) Fläche der Augenlider fest verbunden ist, sich von da aus unter Bildung einer Tasche, des *Fornix conjunctivae*[1]), auf den Augapfel umschlägt und sodann den letzteren als *Conjunctiva bulbi* bekleidet. Bei geschlossenen Augenlidern bildet die ganze Conjunctiva einen praebulbären Raum, welchen man als einen geschlossenen Sack, den sogen. Conjunctivalsack, *Saccus conjunctivalis*, bezeichnen kann. An der Übergangstelle der Sclera in die Cornea hört die Conjunctiva bulbi auf, indem ihr Epithel continuierlich in das vordere Hornhautepithel übergeht. Am inneren Augenwinkel bildet die Conjunctiva eine frontal gestellte Falte mit lateralwärts gerichtetem

[1]) Dem oberen und unteren Augenlide entsprechend kann man einen *Fornix superior* und *Fornix inferior* unterscheiden.

freien Rande, die *Plica semilunaris conjunctivae*, in welche ein Häufchen acinöser Talgdrüsen nebst etwas Fett derartig eingelagert ist, dass an derselben eine kleine, mit äusserst feinen Härchen besetzte Erhabenheit, die *Caruncula lacrimalis*, entsteht. Die Conjunctiva ist an ihrer freien Oberfläche mit geschichtetem, häufig mehr vollsaftigem Pflasterepithel bekleidet, unter dem sich ein bindegewebiges Substrat befindet, welches einen exquisit lymphatischen Character zeigt. Deutlich abgegrenzte Lymphfollikel scheinen jedoch in dem Substrat nicht vorzukommen. Von einzelnen Autoren ist zwar das Vorkommen derartiger Lymphfollikel, der sogen. Trachomdrüsen, als normal behauptet worden: doch ist zu constatieren, dass dieselben jedenfalls sehr häufig fehlen. Wirkliche, einfach blinddarmförmige Drüsen, die sogen. Henle'schen Drüsen, sollen sich in den kleinen strahligen Furchen der Conjunctiva palpebrarum vorfinden. Ihre Bedeutung ist unklar. Vielleicht handelt es sich hier nur um einfache „Conjunctivalbuchten", welche man irriger Weise für Drüsen gehalten hat. In den Fornix conjunctivae und besonders um die Mündungen der Thränendrüsen sind noch kleine acinöse Drüsen eingebettet, von denen HENLE annimmt, dass sie die Bedeutung von accessorischen Thränendrüsen haben; sie werden auch als Krause'sche Drüsen oder nach letzterem Autor als *Glandulae mucosae* bezeichnet.

4. Zu den Thränenorganen gehört zunächst die Thränendrüse, *Glandula lacrimalis*, welche in der nach ihr benannten Grube (Fossa glandulae lacrimalis) unterhalb des Processus zygomaticus des Stirnbeines gelegen ist. Sie ist eine zusammengesetzt tubulöse, gewöhnlich aus mehreren Lappen bestehende Drüse, deren Ausführungsgänge den Fornix sup. conjunctivae durchbohren und an der freien Oberfläche desselben münden. Das von dieser Drüse abgesonderte, im Wesentlichen aus Wasser und etwa 1 % Salzen bestehende Thränensecret nimmt seinen Weg teils zwischen der Conjunctiva palpebrarum und der Conjunctiva bulbi, teils in dem oben erwähnten Rivus lacrimalis zwischen den freien Rändern der Augenlider nach dem medialen Augenwinkel, wo es sich im Thränensee sammelt. Das Thränensecret dient dazu, die freie Fläche des Bulbus oculi feucht und schlüpfrig zu erhalten, seine gleichmässige Verteilung an der Vorderfläche des Bulbus wird durch das häufige Öffnen und Schliessen der Lider bewirkt. Das im Thränensee angesammelte, überschüssige Thränensecret gelangt durch die Puncta lacrimalia in die beiden Thränencanälchen,

Ductus s. Canaliculi *lacrimales*, welche zwischen den Fasern des M. palpebralis sup. und inf. längs des oberen und unteren Randes des Thränensees convergierend nach medianwärts ziehen und von denen gewöhnlich das obere ein wenig nach aufwärts, das untere ein wenig nach abwärts gekrümmt ist. Der Krümmungstelle entsprechend, pflegt sich an jedem Canälchen eine Erweiterung, *Ampulla*, vorzufinden. Beide Canälchen münden entweder isoliert oder zu einem kurzen Gange vereinigt in den Thränensack, *Saccus lacrimalis*, ein. Der Thränensack ist das obere, blinde, kuppelförmige Ende des Thränenganges, *Ductus nasolacrimalis*, welcher in dem Ductus nasolacrimalis des Schädels abwärts zieht und im unteren Nasengange, bedeckt von der Concha inferior, mündet. Die Mündungstelle ist bald mehr rund, bald mehr spaltförmig und vielfach durch ein von oben nach abwärts ragendes Schleimhautfältchen (*Plica lacrimalis* s. *Valvula Hasneri)* nach Art einer Klappe verschlossen. Diese Klappe würde den Abfluss des Thränensecretes in keiner Weise verhindern, wohl aber das Eindringen von Luft, welche in den Thräneneingang eintreten könnte, wenn bei geschlossener Mund- und Nasenöffnung kräftig ausgeatmet wird.

Es wäre noch zu erörtern, wie die Thränenflüssigkeit durch die Puncta lacrimalia in die Thränencanälchen und von hier aus in den Thränensack gelangt. Da die Mm. palpebrales, wie oben bereits erwähnt wurde, von dem mit dem Thränensacke fest verwachsenen Lig. palpebrale mediale entspringen, so scheint bei jeder Contraction dieser Muskeln, d. h. also bei jedem Lidschlusse, der Thränensack erweitert und auf diese Weise die Thränenflüssigkeit in die Thränencanälchen hineingezogen zu werden. Dass der sogen. Horner'sche Muskel (s. S. 85) im Stande wäre, bei seiner Contraction den Thränensack zu comprimieren und dadurch den Abfluss des Thränensekretes zu befördern, ist mit Unrecht behauptet worden, er zieht vielmehr die Thränenpunkte in den Thränensee hinein.

Die Thränencanälchen sind noch mit demselben geschichteten Pflasterepithel (s. S. 688) wie die Conjunctiva ausgekleidet. Dagegen besitzt der Thränengang ein Flimmerepithel, welches continuierlich in das Flimmerepithel der Nasenschleimhaut übergeht. Das bindegewebige Substrat der ableitenden Thränenwege ist mit elastischen Fasern durchsetzt und enthalt zahlreiche Rundzellen. Das Vorkommen von Drüsen im Ductus lacrimalis wird noch angezweifelt.

II. Der Augapfel.

Der Augapfel, *Bulbus oculi*, ist ein annähernd kugeliger[1]) Körper, welcher in das Fett der Orbita eingebettet ist und als wichtigste Elemente die das Licht percipierenden Endorgane des N. opticus enthält. Der ganze hintere Teil des Bulbus vom Sehnerven bis zum Ansatz der Conjunctiva ist zunächst von einer besonderen fibrösen Haut, der Tenon'schen Kapsel, *Fascia Tenoni*, bekleidet, welche von den Muskeln, Gefässen und Nerven des Bulbus durchbohrt wird. Von der Durchbohrungstelle aus setzt sich die Tenon'sche Kapsel eine Strecke weit auf die Oberfläche eines jeden Muskels fort, um sich dann allmählich zu verlieren

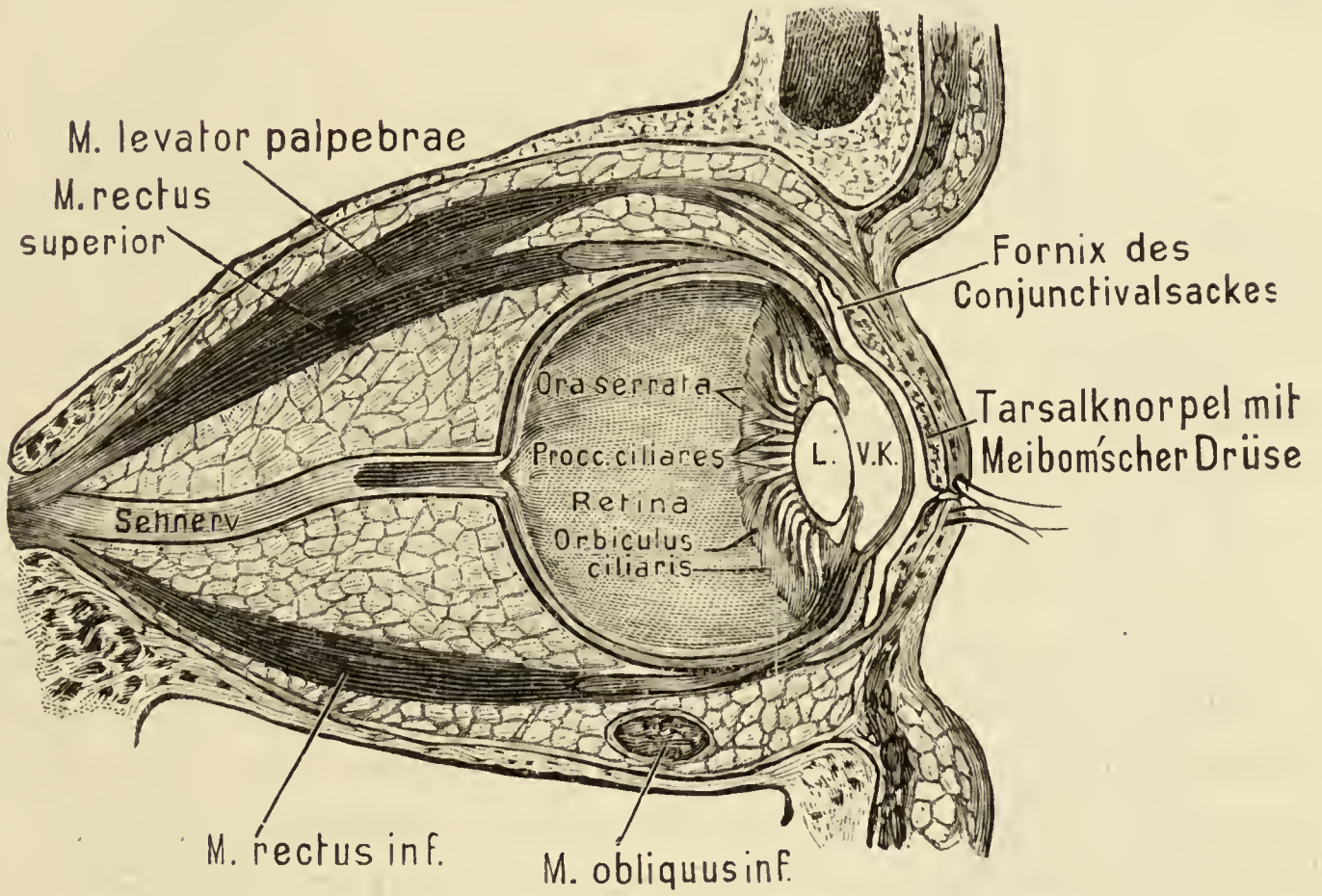

Fig. 40.

Sagittalschnitt durch die Orbita.

Tenon'sche Kapsel, Conjunctiva mit blauer Farbe dargestellt. L. Linse. V. K. Vordere Kammer.

(cf. Fig. 40). Diese Fortsetzungen der Kapsel auf die Augenmuskeln hat man auch als Fascienzipfel bezeichnet. Da die Tenon'sche Kapsel (abgesehen von ihrem Befestigungsrande) mit dem Bulbus nur durch lockeres Bindegewebe verbunden ist, so kann sich der letztere in der ersteren wie in einer Art von Gelenkpfanne drehen. Zwischen dem Bulbus und der Tenon'schen Kapsel sind Lymphräume (Spatium suprasclerale (cf. Fig. 41) gelegen.

---

[1]) Die Form ist keine vollständig kugelige, weil der vordere Teil des Bulbus, die Cornea, stärker hervorgewölbt ist. Die ringförmige Einschnürungstelle, durch welche die Cornea von der Sclera an der Aussenfläche abgegrenzt ist, wird auch als Falz der Cornea bezeichnet.

An dem Augapfel kann man 1) den Kern oder die lichtbrechenden Medien, 2) die einhüllenden Häute unterscheiden. Der Kern wird am meisten nach vorn durch das Kammerwasser, den *Humor aqueus* der vorderen und hinteren Augenkammer, dann durch die Crystalllinse, *Lens crystallina*, und endlich am meisten nach hinten durch den Glaskörper, *Corpus vitreum*, gebildet.

Die Häute, von denen zunächst die Rede sein soll, sind: 1) die harte Haut, *Sclera* s. Sclerotica, welche sich vorn in die Hornhaut, *Cornea*, fortsetzt, 2) die Aderhaut, *Chorioidea*, welche nach vorn in die Regenbogenhaut, *Iris*, übergeht, 3) die Netzhaut, *Retina*, welche vorn durch die sogen. *Zonula Zinnii* mit der Linsenkapsel zusammenhängt.

I. Sclera und Cornea.

1. Die Sclera ist eine derbe fibröse Haut, welche bei geöffneten Augenlidern als das sogen. Weisse im Auge sichtbar wird. Diese von aussen sichtbare Partie der Sclera ist jedoch noch von der Conjunctiva bedeckt, mit welcher sie durch lockeres Bindegewebe zusammenhängt. Hinten setzt sich die Sclera in die Duralscheide des N. opticus fort, vorn ist sie durch eine seichte Furche, *Sulcus sclerae*, von der Hornhaut abgegrenzt. Denkt man sich die einzelnen Nervenfasern aus der Eintrittstelle dieses Nerven in den Bulbus herausgezogen, so bleibt sowohl an der Sclera wie an der nach innen von der letzteren gelegenen Chorioidea eine siebförmig durchlöcherte Stelle zurück, welche man als *Lamina cribrosa* der Sclera resp. der Chorioidea bezeichnet (s. Fig. 41). Hinsichtlich ihrer microscopischen Structur zeigt sich die Sclera aus vielfach verflochtenem, derbem, fibrillärem Bindegewebe mit eingestreuten, feinen, elastischen Fasern zusammengesetzt, zwischen denen sich, zumal bei brünetten Personen, mitunter dunkle Pigmentkörnchen finden. Auch die sternförmigen Bindegewebskörperchen der Sclerotica pflegen bei solchen Individuen, besonders im vorderen Teile der Sclera, mit Pigment vollgestopft zu sein. Eine zusammenhängende Lage von Pigmentzellen, *Lamina fusca (sclerae)*, findet sich in der innersten Lage der Sclera, also an ihrer Grenze gegen die Chorioidea vor. Die Sclera selbst besitzt nur wenig eigene Gefässe und Nerven — abgesehen von den feinen Stämmchen, welche sie durchbohren, um in die anderen Häute des Auges einzutreten.

2. Nach vorn geht die Sclera in die helle, durchsichtige Hornhaut, *Cornea*, über, welche uhrglasförmig in die vordere Öffnung

der Sclera eingefalzt ist, der Art, dass sich die letztere an ihrer vorderen Fläche mit einem zugeschärften Rande über die Cornea

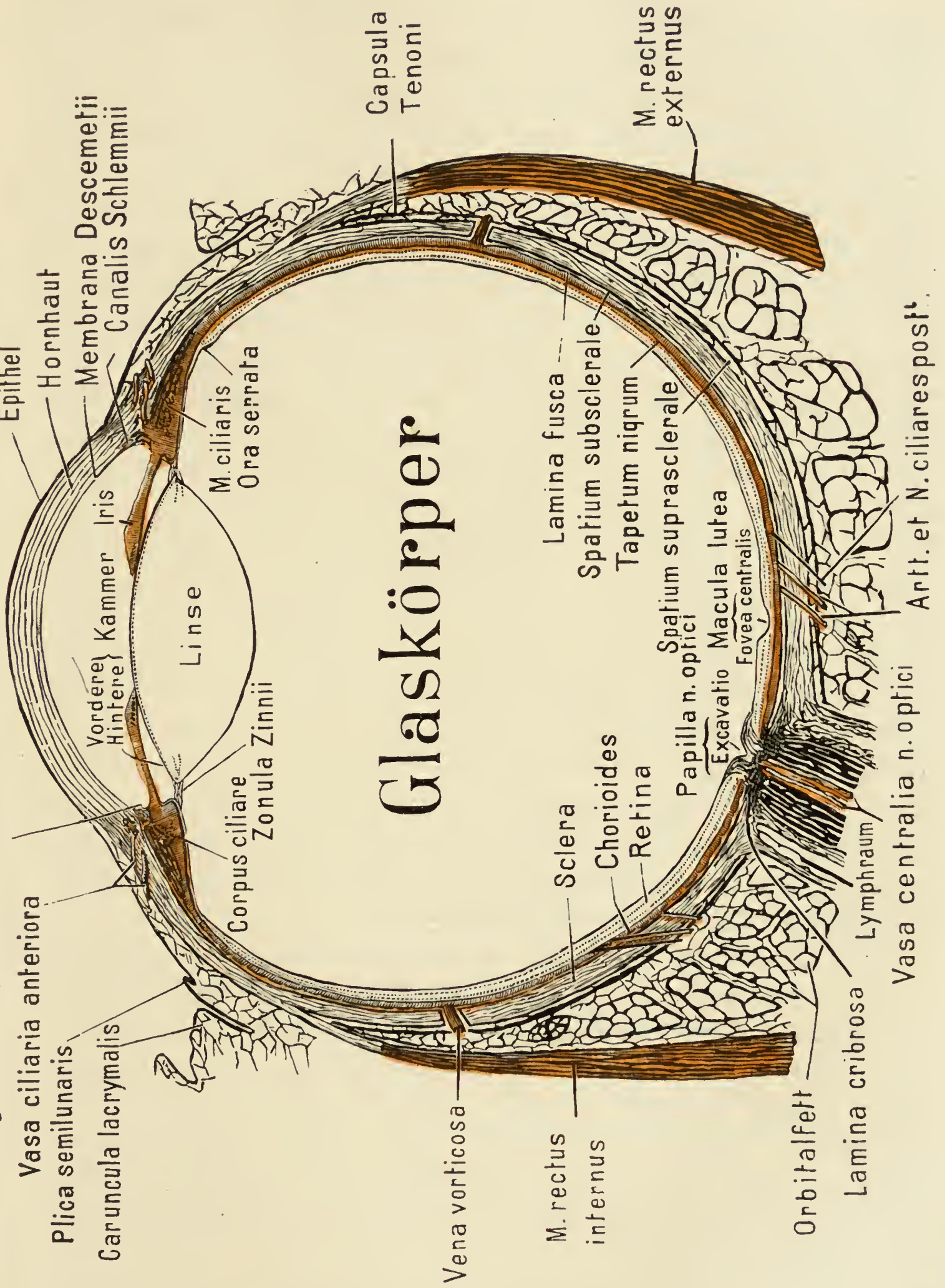

Fig. 41.
Horizontalschnitt durch ein rechtes Auge. Untere Schnittebene.

hinüberschiebt. Der periphere Rand der Cornea wird *Limbus corneae* genannt. Der Übergang der Sclera in die Cornea geschieht ganz allmählich dadurch, dass die Sclerafasern beginnen, durch-

scheinend zu werden. An der Stelle des Falzes *(Rima cornealis sclerae)*, also an der Grenze zwischen Sclera und Cornea, liegt in der ersteren ein ringförmiges, längs der Peripherie der Cornea verlaufendes venöses Gefäss, der Schlemm'sche Canal, *Sinus venosus sclerae* (Circulus venosus iridis corneae), in welchen die Venen der Iris einmünden, und welcher von lymphatischen Räumen umgeben ist. Mit der Iris ist die Cornea durch das *Lig. pectinatum iridis* (cf. Fig 41) verbunden, welches in der Gegend des Hornhautfalzes aus der hinteren Schicht der Cornea, der sog. Descemet'schen Haut, seinen Ursprung nimmt und mittels bogenförmiger Bälkchen sagittal in den peripheren Rand der Iris hineinstrahlt. Das Gewebe des Lig. iridis pectinatum besteht aus einem Netzwerke ziemlich starker Fasern, welche von einigen Autoren als Bindegewebe, von anderen als elastisches Gewebe, von KOELLIKER als eine Zwischenstufe zwischen beiden Gewebsarten betrachtet werden. Zwischen und um die Bälkchen des Lig. iridis pectinatum sind in einem mehr lockeren netzförmigen Fasergewebe mit Endothel ausgekleidete Lymphräume, die Fontana'schen Räume, *Spatia anguli iridis*, gelegen, welche mit der vorderen Augenkammer, d. h. mit dem Raume zwischen Cornea und Iris, communicieren. Diese Räume sind deswegen von grosser physiologischer und klinischer Wichtigkeit, weil sie zweifellos die Hauptabflusswege für die seröse Flüssigkeit aus der vorderen und auch aus der hinteren Augenkammer darstellen, da beide Kammern zwischen dem Rande der Pupille und der vorderen Fläche der Linsenkapsel mit einander in Verbindung stehen. Aus den Fontana'schen Räumen geht alsdann die Flüssigkeit in den Schlemm'schen Canal und von hier direct in die vorderen Ciliarvenen über (SCHWALBE).

Die Hornhaut lässt sich in folgende Schichten einteilen: 1) das vordere, geschichtete Epithel, *Epithelium corneae*, 2) die *Lamina elastica anterior* (REICHERT, BOWMAN), 3) das eigentliche Corneasubstrat *(Substantia propria* s. Corpus corneae), 4) die *Lamina elastica posterior*, 5) das hintere einfache Endothel, *Endothelium camerae anterioris*. Die beiden letztgenannten Schichten, (Lam. elast. post. und das hint. einf. Endothel) werden auch unter der Bezeichnung Demours'sche oder Descemet'sche Haut zusammengefasst.

1. Das vordere, geschichtete Epithel der Cornea besteht aus Zellen, welche in der inneren Schicht cylindrisch sind, sich jedoch nach aussen immer mehr abplatten, ohne dabei den Kern zu verlieren oder zu verhornen.

2. Die Lamina elastica anterior ist auf dem Querschnitte der Cornea als ein (0,01 mm) schmaler glänzender Streifen sichtbar und stellt wahrscheinlich gar keine besondere Membran, sondern nur eine dichtere Schicht des Corneasubstrates vor.

3. Das eigentliche Corneagewebe *(Substantia propria)* zeigt einen lamellösen Bau, d. h. es besteht aus einer Anzahl von Blättern oder Lagen, von denen jede einzelne aus einer einfachen Schicht parallel verlaufender feiner Fasern, den Corneafibrillen, zusammengesetzt ist. Die Cornea in frischem Zustande erscheint vollkommen homogen, und ihre Fibrillen sind nicht sichtbar. Man kann sie aber durch Behandlung mit verschiedenen Reagentien, wie z. B. mit übermangansaurem Kali, mit Pikrinsäure oder mit Überosmiumsäure ohne Schwierigkeit erkennbar machen. Die Faserrichtung ist in den verschiedenen Lamellen eine verschiedene, indem sich die Fasern in je zwei benachbarten Lamellen bald mehr spitzwinkelig, bald mehr rechtwinkelig zu kreuzen pflegen. Daneben sollen bogenförmige Fasern, *Fibrae arcuatae*, aus den tieferen Schichten der Cornea zur Vorderfläche der letzteren hervortreten. Selbstverständlich müssen die Fibrillen noch durch eine homogene interfibrilläre Zwischensubstanz zusammengehalten werden. Zwischen den Lamellen befinden sich platte, sternförmige, mit grossem bläschenförmigen Kern versehene Zellen, welche durch meistens rechtwinkelig abgehende Ausläufer mit einander anastomosieren, und in den sogen. Saftcanälchen und Saftlücken der Hornhaut gelegen sind. Einzelne Autoren haben behauptet, dass auch die Saftlücken und Saftkanälchen mit Endothelzellen ausgekleidet seien. Jedenfalls scheint die Innenwand der Saftlücken von einer besonderen Grenzschicht austapeziert zu sein. Diese Wandschicht des Saftraumes nebst der in ihr gelegenen Hornhautzelle wird auch als Hornhautkörperchen bezeichnet.

4. Die Lamina elastica posterior ist eine im Vergleiche zur Lam. elast. ant. erheblich dicke (0,06 mm), elastische Haut, welche, abgelöst, die Neigung zeigt, sich nach vorn einzurollen. Eine Zusammensetzung aus Fasern hat man an derselben bisher nicht nachweisen können. Dagegen löst sie sich am Corneafalze zweifellos in ein feines Netzwerk von Fasern auf, welche allmählich stärker werden und in das Gewebe des Lig. iridis pectinatum übergehen. Wie das Gewebe des letzteren Bandes, so ist auch das Gewebe der Lam. elastica post. chemisch nicht vollständig mit dem elastischen Gewebe identisch, obgleich es demselben sehr nahe steht.

5. Das hintere, einfache Endothel besteht aus einer einfachen Lage von sehr platten, polygonalen Zellen, welche sich von der Cornea auf die vordere Fläche der Iris fortsetzen.

Die Cornea ist gefässlos mit Ausnahme einer schmalen am Rande gelegenen Zone, wo sich zwischen das vordere Epithel und die Substantia propria Gefässschlingen, in lockeres Bindegewebe gelagert, einschieben und das Randschlingennetz der Cornea bilden. Ihre Nervenfasern, welche bis in das vordere Epithel eindringen, werden von den *Nn. ciliares longi* und *breves* geliefert.

II. Chorioidea und Iris.

1. Die Aderhaut, *Chorioidea* s. Choroides, ist nach innen von der Sclera gelegen und durch ihren Reichtum an Gefässen und dunklem Farbstoff ausgezeichnet. Hat man die Sclera von der Chorioidea abgezogen, so sieht man schon mit blossem Auge die *Venae vorticosae*, d. h. kleinere, venöse Gefässe, welche an verschiedenen Punkten der Chorioidea sternförmig zusammenfliessen. Da die Chorioidea ebenso wie die Sclera vom N. opticus durchbohrt wird, so zeigt sie an der Eintrittstelle des letzteren ebenfalls eine siebförmig durchlöcherte Partie, die *Lamina cribrosa chorioideaa*, d. h. wenn man sich sämtliche Opticusfasern aus dieser Stelle herausgezogen denkt. Der vorderste Teil der Chorioidea ist durch seine Dicke und seinen besonderen Bau ausgezeichnet: er wird Strahlenkörper, *Corpus ciliare*, benannt und setzt sich aus drei Abschnitten, nämlich 1) der *Corona ciliaris*, 2) dem *Orbiculus ciliaris* und 3) dem *Musculus ciliaris* zusammen (cf. Fig. 49). Die Corona ciliaris nimmt den vordersten Abschnitt des Corpus ciliare ein und besteht aus einer Anzahl (etwa 70—80) kolbenähnlicher, radiär oder besser gesagt meridional[1]) gestellter Vorsprünge, der Strahlenfortsätze, *Processus ciliares*, welche, durch Furchen von einander getrennt, den Rand der Linse umgeben und durch ihren Gefässreichtum ausgezeichnet sind. Man schreibt ihnen die Absonderung des in beiden Augenkammern enthaltenen Humor aqueus zu. An die Strahlenfortsätze schliesst sich nach hinten eine etwa 4 mm breite Zone an, der Orbiculus

[1]) Als Meridiane des Bulbus bezeichnet man alle Linien, welche von der Mitte der Cornea (dem vorderen Augenpol) längs der Peripherie des Bulbus zum hinteren Augenpol hinziehen (s. auch die Anm. S. 693). Der Äquator des Auges würde, dem Hornhautrande parallel laufend, den Augapfel in eine vordere und eine hintere Hälfte teilen.

ciliaris, dessen feine meridionale Falten mit blossem Auge kaum zu sehen sind. Die hintere Grenze, d. h. die Übergangstelle des Orbiculus ciliaris in die übrige Chorioidea, ist durch eine zackige Linie, die *Ora serrata*, markiert.

Die ganze äussere Partie des Corpus ciliare wird dagegen vom Accommodationsmuskel des Auges, auch *M. ciliaris* s. tensor chorioideae[1]) genannt, gebildet, welcher aus einer äusseren Schicht von meridional und einer inneren Schicht von circulär verlaufenden glatten Muskelfasern besteht. Die circulären Fasern werden auch als Müller'sche Ringmuskel bezeichnet. Der Ringmuskel hat die Function, durch seine Contraction eine stärkere Hervorwölbung der Linse zu bewirken, durch welche das Auge für das Sehen in der Nähe eingestellt wird. Dieser Effect könnte dadurch hervorgebracht werden, dass die circulären Fasern den Rand der Linse in der Weise comprimieren, dass die vordere und hintere Fläche der letzteren sich stärker wölben müsste. Die meridionalen Fasern der sogen. Brücke'sche Muskel entspringen an dem elastischen Gewebe der Chorioidea und inserieren sich am Lig. iridis pectinatum. Wenn sie sich contrahieren, muss die Chorioidea nach vorn gezogen werden. Nun ist aber die Ora serrata mit der darunter gelegenen Retina fest verwachsen. Infolge dessen muss bei jeder Vorwärtsbewegung der Ora serrata die Zonula Zinnii, d. h. derjenige Teil der Retina erschlaffen, welcher zwischen Ora serrata und Linse ausgespannt ist. HELMHOLTZ nimmt nun an, dass für gewöhnlich die Zonula Zinnii auf die Linse einen Zug ausübt, welcher die letztere abplattet. Wenn dieser Zug infolge der Wirkung des M. tensor chorioideae nachlässt, so folgt die Linse ihrer natürlichen Elastizität und wölbt sich stärker hervor. Übrigens wird von einigen Autoren auch die Wirkung der circulären Fasern des Brücke'schen Muskels durch den Zug nach vorn erklärt, welchen sie allerdings bei ihrer Contraction auf das ganze Corpus ciliare ausüben müssen.

Die Chorioidea besteht, in der Richtung von aussen nach innen betrachtet, aus folgenden Schichten: 1) aus der *Lamina suprachorioidea* s. Lamina fusca chorioideae (von einigen Autoren noch zur Sclera gerechnet); 2) aus der Schicht der gröberen Gefässe, *Lamina vasculosa;* 3) aus der Schicht der Capillar-

[1]) Da der M. ciliaris auf dem Durchschnitt des Auges im Gegensatze zu der übrigen Chorioidea grauweiss aussieht, so wurde derselbe früher für ein Band gehalten und *Lig. ciliare* benannt. Übrigens wird auch vielfach der ganze M. ciliaris als Brücke'scher Muskel bezeichnet.

gefässe, *Lamina choriocapillaris* (s. Membrana Ruyschii); 4) aus einer glashellen Basalmembran *(Lamina basalis* s. vitrea); 5) aus dem Pigmentepithel, *Stratum pigmenti*, welches entwickelungsgeschichtlich eigentlich zur Retina gehört, jedoch beim Abziehen der Chorioidea meist mit derselben in Verbindung bleibt und daher zu ihr gerechnet werden kann.

Die Lamina suprachorioidea ist eine weiche, braune Lage, welche aus einer eigentümlichen homogenen Grundsubstanz mit mannigfaltig verzweigten sternförmigen Pigmentzellen besteht. In diese Grundsubstanz sind zahlreiche elastische Fasernetze eingebettet, welche vielfach in Lamellen angeordnet sind und mit den elastischen Elementen der übrigen Chorioidea und Sclerotica continuierlich zusammenhängen. An der Grenze zwischen der Sclera und Chorioidea sind die Maschen des Fasernetzes von endothelbekleideten Lymphräumen eingenommen, deren Gesamtheit SCHWALBE als Perichoroidealraum[1]) zusammengefasst hat und deren Inhalt durch Lymphgefässe abgeführt werden soll, welche in den Scheiden der Chorioidealvenen gelegen sind und in Begleitung der letzteren den Bulbus verlassen. — Die zweite Schicht der Chorioidea wird als Schicht der gröberen Gefässe deswegen bezeichnet, weil sie lediglich die stärkeren Arterien und Venen der Chorioidea enthält, von denen die letzteren, wie schon erwähnt, in Gestalt der Vasa vorticosa angeordnet sind. Die Gefässe sind in ein Stroma eingelagert, welches ebenfalls aus einer eigentümlichen, homogenen Grundsubstanz mit zahlreichen elastischen Fasernetzen und sternförmigen Pigmentzellen besteht. — Die dritte Schicht, die Lamina choriocapillaris[2]), zeigt nur Blutcapillaren, zwischen denen eine feinkörnige, structurlose, homogene Grundsubstanz gelegen ist. Die Capillarschicht ist somit gegenüber den beiden vorhin beschriebenen Schichten durch ihren Mangel an Pigment und elastischen Elementen ausgezeichnet. — Die Basalmembran ist glashell, elastisch und in Fetzen ablösbar. — Das Pigmentepithel gehört eigentlich zur Retina *(Stratum pigmenti retinae)* und bildet eine einfache Lage von ausserordentlich regelmässigen,

---

[1]) In der Figur 41 als Spatium subsclerale (FLEMMING) bezeichnet.

[2]) Zwischen der Schicht der gröberen Gefässe und der Membrana choriocapillaris ist bei Pferden und Wiederkäuern eine besondere irisierende Bindegewebschicht, das sogen. *Tapetum*, gelegen, welches das Funkeln der Augen im Dunkeln bedingt. Bei anderen Tieren (nach SATTLER auch beim Menschen) ist das Tapetum durch platte, endothelähnliche Zellen gebildet. Man hat somit ein *Tapetum fibrosum* und *cellulosum* unterschieden.

sechseckigen, platten Epithelzellen, welche je nach der Färbung des betreffenden Individuums mehr oder weniger mit Pigmentkörnchen vollgestopft sind. Bei albinotischen Individuen kann das Pigment sowohl in diesen Zellen wie in der Chorioidea vollständig fehlen. Bei dunkler gefärbten Individuen ist dasselbe zunächst um den Kern der Zelle in Form von kleinen Körnchen angeordnet. Bei den schwarzen Rassen endlich kann das in den Epithelzellen enthaltene Pigment den Kern vollständig verdecken. Die Pigmentkörnchen sollen übrigens bei stärkerer Vergrösserung eine cristallinische Form zeigen.

Am Corpus ciliare erleiden die Schichten der Chorioidea folgende Veränderungen. Die Lam. suprachorioidea wird gewissermassen durch den M. ciliaris ersetzt. Die gröberen Gefässe ziehen hier parallel in meridionaler Richtung nach vorn und bilden in den Procc. ciliares zahlreiche Netze und Anastomosen. Irgend eine Scheidung in eine Schicht der gröberen Gefässe und der Capillargefässe ist hier jedoch nicht vorhanden. Das Stroma wandelt sich zugleich in ein gewöhnliches, fibrilläres Bindegewebe mit meridional verlaufenden Fasern um: sternförmige Pigmentzellen sind in demselben nicht vorhanden. Die Basalmembran ist noch nachzuweisen, zeigt sich jedoch gegen Säuren und Alkalien weniger resistent. Das Pigmentepithel endlich bildet am Corpus ciliare eine relativ dicke doppelte Lage von mit grossen Körnern oder Klumpen von Pigment gefüllten Zellen, welche sich auch auf die hintere Fläche der Iris fortsetzen.

2. Die Regenbogenhaut, *Iris*, welche sich nach vorn an das Corpus ciliare anschliesst, bildet eine kreisförmige Scheibe, eine Art von Diaphragma, welches in der Mitte ein rundes Loch, das Sehloch oder die Pupille besitzt. Man kann somit an der Iris einen Ciliarrand, *Margo ciliaris*, und einen Pupillarrand, *Margo pupillaris*, unterscheiden. In die Pupille legt sich die Vorderfläche der Linse hinein. Durch das Vorspringen der Iris werden nun zwei Räume von einander getrennt, von denen der vordere grössere, zwischen Iris und Cornea gelegene, als vordere Augenkammer, der hintere kleinere, zwischen Iris, Corpus ciliare und Zonula Zinnii befindliche, als hintere Augenkammer bezeichnet wird. Beide Räume sind mit einer wasserhellen, eiweisshaltigen Flüssigkeit, dem *Humor aqueus*, angefüllt und stehen zwischen der Linse und dem Pupillarrande mit einander in Communication. Die Iris besteht aus drei Schichten: 1) aus dem die vordere Fläche des Stroma überziehenden Endotevhl der orderen Augenkammer; 2) aus

dem eigentlichen Irisgewebe *(Stroma iridis)*, welches man in eine vordere zellreiche Grenzschicht, in eine mittlere Gefässschicht und in die fast structurlose hintere Grenzschicht *(Membrana Bruchii)* zerlegen kann; 3) aus der der hinteren Grenzschicht aufgelagerten, aus zwei Lagen bestehenden Pigmentschicht, *Stratum pigmenti iridis* s. Lamina pigmenti s. Pars iridica retinae. Im Irisgewebe finden sich glatte Muskelfasern eingelagert, von denen die radiär verlaufenden dicht vor der Lamina pigmenti gelegen sind und als Erweiterer der Pupille, *M. dilatator pupillae*, bezeichnet werden, während andere Fasern ringförmig um den Pupillenrand ziehen und den Verengerer der Pupille, *M. sphincter pupillae*, darstellen. Die Farbe der Iris beim blauen Auge rührt von der durchschimmernden Lamina pigmenti her. Die Farbe der grünlich oder grau schillernden Iris soll eine Interferenzerscheinung, d. h. durch die feine parallele Streifung der Bindegewebsbündel bedingt sein. Bei vollständig pigmentlosen, den sogen. albinotischen Individuen, sieht die Iris rötlich aus. Die braunen und schwarzen Farbennuancen sind von der grösseren oder geringeren Pigmentanhäufung zwischen den Bindegewebsbündeln abhängig.

Betreffs der Blutgefässe der Chorioidea und Iris ist zu bemerken, dass die eigentliche Chorioidea ihr Blut durch die *Aa. ciliares postt. breves* (aus der *Ophthalmica* oder ihren Muskelästen) erhält, welche am hinteren Abschnitte des Auges die Sclera durchbohren und dann in die Lamina vasculosa der Chorioidea eintreten. Das Corpus ciliare und die Iris werden von den *Aa. ciliares postt. longae* (aus der *Ophthalmica*) und den *Aa. ciliares antt.* (aus den Muskelästen der *Ophthalmica*) versorgt, von denen die ersteren am hinteren Pole die Sclera durchbohren und dann in der Suprachorioidea unverästelt bis zum vorderen Rande der Ciliarmuskel ziehen, während die letzteren durch die Sehnen der M. recti nahe dem vorderen Hornhautrande in die Sclera eindringen und hierauf mit den Aa. ciliares postt. longae einen Gefässkranz, den *Circulus arteriosus iridis*, um den Ciliarrand der Iris bilden. Von diesem Gefässkranze gehen die Zweige für die Iris und das Corpus ciliare ab. Die Iriszweige ziehen radiär zum Pupillarrande, wo sie vielfach noch einen zweiten Gefässkranz bilden. Wenn der letztere vorhanden ist, hat man ihn als *Circulus art. iridis minor*, den vorhin erwähnten, am Ciliarrande gelegenen als *Circulus art. iridis major* bezeichnet. Die Venen entsprechen im Allgemeinen den Arterien: sie ergiessen sich zum Teil in die *Vv. ciliares postt. longae*, zum Teil durch Vermittelung des Schlemm'schen Canales in die *Vv. ci-*

liares antt., zum Teil in die *Vv. vorticosae*. Die *Vv. vorticosae* gehen alsdann in die *Vv. ciliares postt. breves* und weiterhin wie die vorher genannten Venen in die *Vv. ophthalmicae* über: sie dienen übrigens (wenn wir von den Retinalvenen absehen) hauptsächlich dazu, das Blut aus dem Bulbus abzuführen, weshalb ihre Compression stets eine beträchtliche venöse Stauung zur Folge hat.

Die Nerven der Chorioidea und Iris stammen von den *Nn. ciliares longi* und *breves*, die in der Suprachorioidea reichhaltige Plexus bilden, von welchen Zweige zum Ciliarmuskel und zu den Arterienwandungen hinziehen. Diese Plexus enthalten oft Ganglienzellen. Eine verhältnismässig sehr geringe Zahl von Fasern lässt sich über die Chorioidea hinaus bis zu den glatten Muskeln der Iris verfolgen. Näheres s. S. 455 u. 460.

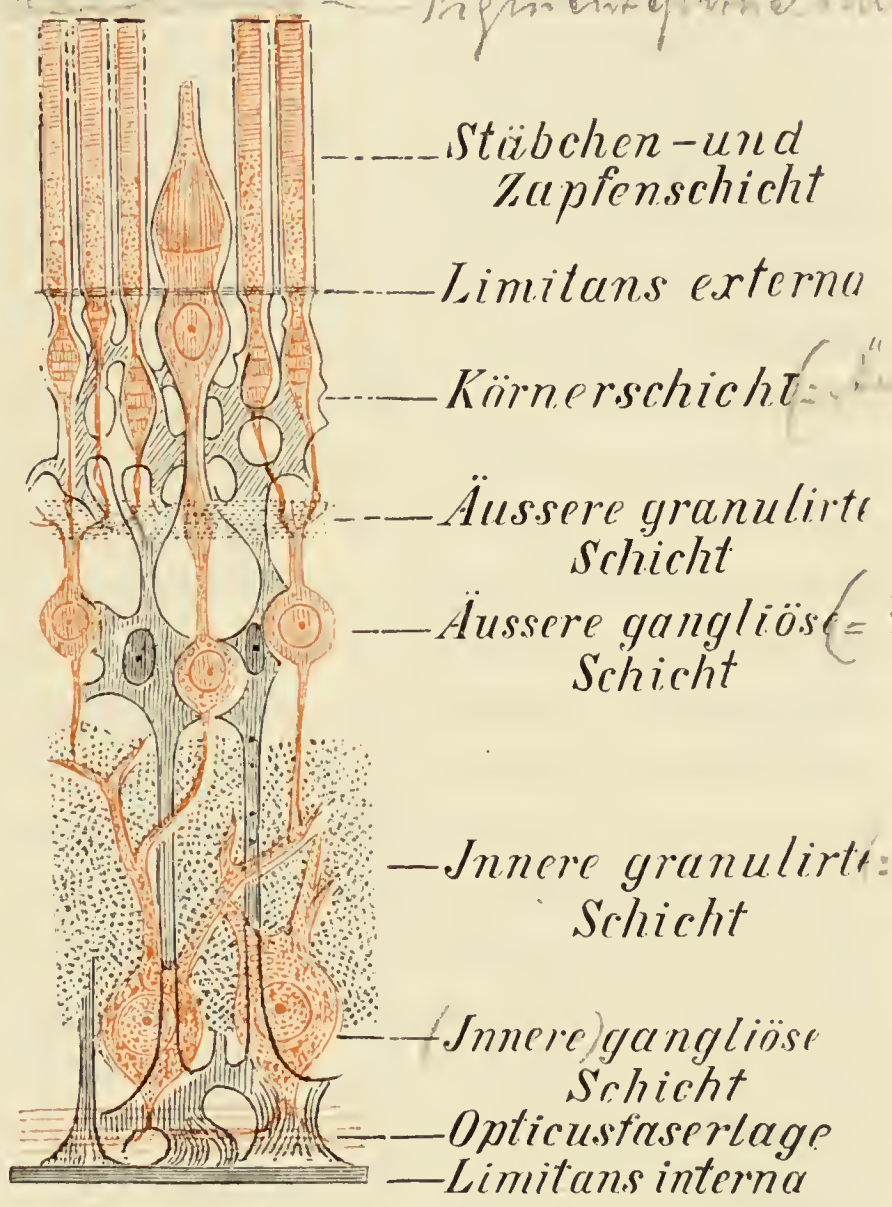

Fig. 42.
Microscopischer Durchschnitt durch die Retina (nach MERKEL). Die Stützfasern sind schwarz, die Opticusfasern rot gehalten.

III. Die Retina.

Die Netzhaut, *Retina*, ist im Auge des lebenden Individuums fast durchsichtig, nach dem Tode dagegen etwas trübe und graugelblich. Die Netzhaut erhält die Endausbreitungen des N. opticus, dessen Eintrittstelle medial vom hinteren Ende der Sehaxe[1]) gelegen ist. Diese Eintrittstelle bildet einen Hügel, *Papilla nervi optici*, welcher in der Mitte eine kraterförmige Vertiefung *(Excavatio)* besitzt (cf. Fig. 41). Lateral von der Papilla optica befindet sich der kreisförmige gelbe Fleck,

[1]) Als Sehaxe bezeichnet man diejenige sagittale Augenaxe, welche (bei horizontaler Einstellung beider Augen für die Ferne) von der Mitte der Cornea nach hinten zur Macula lutea bezw. Fovea centralis verläuft. Das vordere Ende der Sehaxe wird als vorderer Pol, das hintere als hinterer Pol des Auges bezeichnet.

Macula lutea, welcher in der Leiche gelb, bei der ophthalmoscopischen Untersuchung am Lebenden dagegen meistens dunkelbraunrot erscheint. Auch die Macula lutea besitzt in der Mitte eine Vertiefung, die *Fovea centralis*, welche der Stelle des deutlichsten Sehens, und zugleich, wie erwähnt, dem hinteren Ende der Sehaxe entspricht. Nach vorn von der Ora serrata verliert die Retina ihre nervösen Elemente; die letzteren sind hier überflüssig, weil doch von aussen her zu diesem Teile der Retina keine Lichtstrahlen gelangen, welche die nervösen Endorgane des Opticus zur Sehempfindung anregen könnten. Diesen vorderen, dem Corpus ciliare entsprechenden Teil der Retina hat man als *Pars (Lamina) ciliaris retinae* bezeichnet: er steht durch die sogen. *Zonula ciliaris* s. Zinnii mit der Linsenkapsel in Verbindung. Betreffs der Zonula ist weiter unten S. 699 nachzusehen.

Die Retina besteht nun vom Sehnerveneintritt bis zur Ora serrata (sogen. *Pars optica retinae*) aus einer Anzahl von Schichten, welche wir (im Gegensatze zur Chorioidea) in der Richtung von innen nach aussen betrachten wollen, weil die Opticusfasern denselben Weg nehmen, um zu den lichtpercipierenden Endorganen, den Stäbchen und Zapfen, zu gelangen. Die Stäbchen und Zapfen liegen also am meisten nach aussen, nach der Chorioidea zu, und die zu ihnen gelangenden Lichtstrahlen müssen durch die ganze Netzhaut hindurchgehen. Die Schichten der Netzhaut sind: 1. die *Membrana limitans interna* (s. hyaloidea), 2. die Opticusfaserlage, 3. die Ganglienzellenlage oder innere gangliöse Schicht, 4. die innere reticuläre (moleculäre oder granulierte) Schicht, 5. die innere Körnerschicht oder äussere gangliöse Schicht, 6. die äussere reticuläre (moleculäre oder granulierte) Schicht, 7. die äussere Körnerschicht, 8. die *Membrana limitans externa*, 9. die Stäbchen- und Zapfenschicht.

Die Membrana limitans interna liegt dem Glaskörper unmittelbar an und bildet eine zarte, glashelle Haut, an welcher keinerlei besondere Structur wahrzunehmen ist. Im Gegensatze zu HENLE nehmen nenerdings verschiedene Autoren an, dass diese Haut aus zwei Schichten bestehe, von denen die innere, *Hyaloidea*, als eine Art von Begrenzungshaut des Glaskörpers angesehen, die äussere, *Limitans interna*, zur Retina gerechnet wird. Beide Häute sollen bis zur Ora serrata in engstem Contact stehen und besonders an der letzteren mit einander fest verbunden sein: weiter nach vorn trennen sie sich, indem sich die Hyaloidea längs der hinteren

Fläche der Zonula Zinnii in die hintere Wand der Linsenkapsel fortsetzt, während sich die Limitans interna längs der Innenfläche der Procc. ciliares bis zum Ciliarrande der Iris verfolgen lässt. — Die Opticusfaserlage wird durch die Ausbreitung der Nervenfasern des Opticus gebildet, welche beim Eintreten in die Netzhaut ihr Mark verlieren und durchscheinend werden, so dass die Lichtstrahlen ungehindert passieren können. — Die innere gangliöse Schicht, Ganglienzellenschicht, wird gebildet von multipolaren Zellen, die man als Opticusganglienzellen auffasst: ihr centraler Fortsatz ist eine Opticusfaser, ihre peripheren gehen in die innere reticuläre (granulierte) Schicht über, in welcher sie mit Fortsätzen der nächsten Schicht ein dichtes Flechtwerk bilden. Die äussere gangliöse Schicht, innere Körnerschicht, Retinaganglienschicht, besteht aus bipolaren Ganglienzellen, welche indessen nur ein schwach entwickeltes Protoplasma besitzen, so dass sie viel eher einem grossen Kerne als einer wirklichen Ganglienzelle gleichen. Aus diesem Grunde ist diese Schicht auch von vielen Autoren nicht mehr als äussere Ganglienzellenschicht, sondern als innere Körnerschicht bezeichnet worden; die einen Fortsätze gehen, wie erwähnt, in die innere reticuläre, die anderen in die äussere reticuläre Schicht. — Die äussere reticuläre (granulierte) Schicht erscheint sehr schmal: da sie zwischen den beiden Körnerschichten liegt, wird sie auch Zwischenkörnerschicht genannt. Dieselbe enthält die peripheren Fortsätze der Retinaganglienzellen und die centralen der äusseren Körnerschicht (Sehzellen). — Diese nächstfolgende Schicht wird als äussere Körnerschicht oder auch kurzweg als Körnerschicht bezeichnet. Die Körner derselben können ebenfalls als verkümmerte Ganglienzellen aufgefasst werden, von welchen nur der Kern mit einer dünnen Hülle übrig geblieben ist, während das Protoplasma auf ein Minimum reduciert ist. Von jedem Korne tritt alsdann ein feines Fäserchen durch die Limitans externa hindurch, um schliesslich entweder in ein Stäbchen oder in einen Zapfen überzugehen. Die einzelnen Körner dieser Schicht werden daher als Stäbchen- oder Zapfenkörner unterschieden. Ihre Körner bilden mit den oben erwähnten centralen Fortsätzen und mit den gleich zu erwähnenden Stäbchen und Zapfen eine Einheit, die Stäbchensehzellen und die Zapfensehzellen. — Die Membrana limitans externa bildet eine glashelle Haut, welche durchlöchert erscheint, weil die aus der vorigen Schicht austretenden feinen Fasern dieselbe durchbohren. — Was endlich die in der äussersten Schicht der Retina

gelegenen Stäbchen, *Bacilli*, und Zapfen, *Coni*, betrifft, so sind dieselben die eigentlichen, Licht percipierenden Endorgane, durch welche das Sehen zustande kommt. Die Stäbchen bilden kleine, an ihrem Innenabschnitte etwas verdickte Cylinder und sind etwas länger als die Zapfen, welche eine mehr flaschenförmige Gestalt haben. An beiden Arten von Endorganen lassen sich somit je zwei Abteilungen von verschiedenem Bau, nämlich ein etwas dickeres Innenglied und ein etwas dünneres Aussenglied, unterscheiden. Nur ist bei den Zapfen das Innenglied (Bauch der Flasche) beträchtlich stärker, das Aussenglied (Hals der Flasche) beträchtlich kürzer als an den Stäbchen. Nach dem Tode zerfallen die Aussenglieder sowohl der Stäbchen wie der Zapfen in eine Anzahl sehr dünner kreisförmiger Plättchen. Aber nur an den Stäbchen sind die Aussenglieder mit dem sogen. Sehpurpur gefärbt, einer roten Farbe, welche im Licht schwindet und sich im Dunkeln wieder erneuert. Dieser Prozess lässt sich auch nach dem Tode noch eine gewisse Zeit lang beobachten, wenn die Retina mit der Chorioidea in Verbindung bleibt.

Die Netzhaut besteht also aus drei Nerveneinheiten (Neura): erstens den Stäbchen- und Zapfensehzellen, zweitens den bipolaren Retinaganglienzellen und drittens den Opticusganglienzellen, deren Ausläufer sich in der äusseren und inneren reticulären Schicht berühren.

Die Netzhaut besteht aber nicht allein aus nervösen Elementen, sondern enthält auch bindegewebige Fasern, die sogen. Müller'schen Fasern (Radiärfasern, Stützfasern), welche für die nervösen Elemente sozusagen ein tragendes Gerüst bilden (Fig. 42). Die Stützfasern stehen mit breiter Basis (Basalkegel) auf der Limitans interna (oder bilden sie vielmehr) und erstrecken sich durch die ganze Netzhaut bis zu den Stäbchen und Zapfen, welche sie schliesslich wie eine Art von Scheide bekleiden. In jede Stützfaser ist während ihres Verlaufes durch die äussere gangliöse Schicht (innere Körnerschicht) eine zackige, mit deutlichem Kerne versehene Zelle eingelagert. Die Kerne dieser Zellen sind von den nervösen Körnern der eben genannten Schicht nicht ohne weiteres zu unterscheiden. Die innere Körnerschicht ist also aus nervösen und bindegewebigen Körnern zusammengesetzt.

Diese Darstellung der Netzhautelemente hat nach den neuesten Untersuchungen, unter denen die von Ramon CAJAL und DOGIEL die erste Stelle einnehmen, manche Modification erfahren, deren Hauptpunkte in folgendem noch einmal wiederholt werden sollen.

Die innere gangliöse Schicht (auch *Ganglion nervi optici* genannt) besteht aus einer Schicht von multipolaren Ganglienzellen, von deren Ausläufern einer

(Nervenfortsatz, Achsencylinderfortsatz) in je eine Opticusfaser übergeht, während die anderen Fortsätze (Protoplasmafortsätze, Dendriten) sich in der inneren reticulären Schicht verzweigen. Die Ganglienzellen der Retina verhalten sich also wie auch sonst die Ganglienzellen der Centralorgane, an denen man meist den einen durch seinen geraden unverästelten Verlauf ausgezeichneten Fortsatz als Achsencylinderfortsatz, die übrigen Fortsätze dagegen, welche sich kurz nach ihrem Abgange von der Ganglienzelle in gröbere und feinere Zweige verästeln, als Protoplasmafortsätze (DEITERS) oder Dendriten (HIS) bezeichnet hat. Die nun folgende innere reticuläre (granulierte) Schicht wird auch nach der neuen Auffassung aus Fäserchen gebildet, welche ein feines Gewirr darstellen. Dieses Faserwerk besteht nun einerseits aus den vorhin erwähnten Verzweigungen der Ganglienzellen, andererseits auch aus Verzweigungen der Ganglienzellen der nächsten Schicht, d. h. von den dort liegenden bipolaren Ganglienzellen und den sogen. Spongioblasten (s. w. u.). Die äussere gangliöse Schicht (früher auch *Ganglion retinae* genannt) besteht aus drei Zellarten, nämlich: 1) vorzugsweise aus bipolaren Ganglienzellen, welche sowohl in die innere wie in die äussere reticuläre Schicht je einen Fortsatz senden; 2) aus den horizontalen Zellen (RAMON), subepithelialen Zellen (TARTUFERI) oder concentrischen Stützzellen (SCHIEFFERDECKER), deren Verzweigungen sich vorwiegend in horizontaler Richtung nach beiden Seiten verbreiten; 3) aus den Spongioblasten (W. MUELLER), Amakrinen (RAMON), parareticulären Zellen (KALLIUS), welche dicht an der inneren reticulären Schicht liegen und in dieser, wie erwähnt, sich verzweigen. Die sehr schmale äussere reticuläre (granulierte) Schicht besteht wiederum aus Verzweigungen der soeben beschriebenen horizontalen und bipolaren Zellen, an welche jedoch auch die Enden der weiter unten zu beschreibenden Stäbchen — und Zapfensehzellen herantreten. Diese bis jetzt besprochenen Schichten, die Opticusfaserschicht, die innere gangliöse, die innere reticuläre, die äussere gangliöse und die äussere reticuläre nennt man zusammen die Gehirnschicht der Retina, weil sie der grauen und weissen Substanz des Gehirnes entsprechen. Die folgenden Schichten fasst man als Neuroepithelschicht zusammen: sie sollen dem Ependym der Ventrikel entsprechen. Die Neuroepithelschicht besteht noch aus der (äusseren) Körnerschicht und der Schicht der Stäbchen und Zapfen, welche durch eine feine Haut, die Membrana limitans externa, von einander getrennt werden. Die Körnerschicht wird ans einer grossen Anzahl von Körnern oder Kernen gebildet, welche in mehreren Reihen angeordnet über einander lagern. Von jedem Korn gehen zwei Fasern aus; die eine geht in die äussere reticuläre Schicht, die andere durch Löcher der Membrana limitans externa in je ein Stäbchen oder einen Zapfen über. Danach unterscheidet man Stäbchen- und Zapfenfasern und ebenso Stäbchen- und Zapfenkörner. Die Stäbchenkörner sind elliptisch und zeigen 1—3 helle Querbänder; sie finden sich durch die ganze Körnerschicht verbreitet vor. Die Zapfenkörner liegen nur an der Membrana limitans externa und sind nicht quergebändert, enthalten dagegen aber ein Kernkörperchen. Die dünnen, oft varicösen Stäbchenfasern enden in der äusseren reticulären Schicht (dicht an der Grenze), mit je einer kleinen knopfförmigen Anschwellung. Die breiteren Zapfenfasern enden ebenfalls dort, jedoch mit einer kegelförmigen Anschwellung, von deren Fuss in horizontaler Richtung zahlreiche Fasern abgehen. Stäbchen, Stäbchenfaser und Stäbchenkorn, ebenso Zapfen-Zapfenfaser und Zapfenkorn bilden je eine Sehzelle.

Danach würde sich der Aufbau der Netzhautelemente kurz so gestalten. Es gehören zusammen: 1) eine Opticusfaser, ihre in der gangliösen Schicht gelegene

Ganglienzelle und deren Dendriten, welche in die innere reticuläre Schicht hineinragen; 2) die bipolaren Zellen der äusseren gangliösen Schicht, welche den einen Fortsatz in die innere, den anderen in die äussere reticuläre Schicht hineinsenden; 3) die vorhin erwähnten Sehzellen, welche mit dem einen Ende in die äussere reticuläre Schicht hineinragen, während ihr anderes Ende durch je ein Stäbchen oder einen Zapfen gebildet wird. In der äusseren und inneren reticulären Schicht treffen also die Enden dieser drei Glieder zusammen. Ob zwischen den letzteren in diesen beiden Schichten ein directer Zusammenhang stattfindet, ist fraglich. Ein solcher Zusammenhang soll vorkommen, dürfte aber durchaus nicht das Gewöhnliche sein. Vielmehr scheint durch die feine Verzweigung der terminalen Endigungen (Endbäumchen, Federbüschel etc.) eine so ergiebige Annäherung der einzelnen Glieder erzeugt zu sein, dass der Reiz ohne Schwierigkeit von einem Gliede zum anderen weitergeleitet wird. Der Zweck der horizontalen Zellen und Spongioblasten ist noch dunkel.

In der Macula lutea kommen nur Zapfen und keine Stäbchen vor. Alle Schichten mit Ausnahme der Ganglienzellenschicht haben hier an Mächtigkeit bedeutend abgenommen. Noch auffälliger ist diese Abnahme in der Fovea centralis, wo sich von allen Schichten nur die äusseren Körner und Zapfen vorfinden. Die letzteren Elemente wird man somit wohl als die physiologisch wichtigsten für das Zustandekommen der Sehempfindung bezeichnen müssen.

Im vorderen Teile der Retina nach der Ora serrata hin schwinden zuerst die Nervenfasern und Nervenzellen, weiterhin die Elemente der Stäbchen- und Zapfenschicht, endlich die übrigen Schichten immer mehr, so dass schliesslich die Pars ciliaris retinae nur noch aus den beiden Membranae limitantes mit den Müller'schen Stützfasern besteht. In dem am meisten nach vorn befindlichen Teile der Pars ciliaris retinae sind endlich auch noch die Stützfasern durch eine einfache Lage von cylindrischen, epithelähnlichen Zellen ersetzt, von denen man nicht genau weiss, ob sie die modificierten Bindegewebszellen der Stützfasern oder wirkliches Epithel darstellen. Die Limitans ext. ist hier nämlich auch schon verloren gegangen, so dass die eben genannten Zellen unmittelbar an das Pigmentepithel der Chorioidea angrenzen, das ja entwickelungsgeschichtlich eigentlich auch zur Retina gehört. In dieser Weise auf eine 0,02 mm schmale, helle Schicht reduciert, lässt sich die Pars ciliaris retinae in inniger Verbindung mit der Innenfläche des Corpus ciliare bis zur Iris verfolgen.

Während nun die Retina in dieser reducierten Form von der Ora serrata bis zum hervorragendsten Punkte der Procc. ciliares verläuft, entspringen von ihr, d. h. von der Limitans interna, eine Anzahl von eigentümlichen, parallel, oder richtiger gesagt, meridional

zur Pupille verlaufenden Fasern, *Fibrae zonulares*, welche zum Rand der Linse hinziehen und dort zum grössten Teil in die vordere, zum kleineren Teil in die hintere Wand der Linsenkapsel übergehen. Die Gesamtheit dieser Fasern wird als *Zonula ciliaris* (Zinnii) bezeichnet und bildet somit ein ringförmiges Band, welches die Linse aufgespannt erhält, Lig. suspensorium lentis. Doch soll sich zwischen den Zonulafasern in der Nähe des Linsenrandes (nach einer anderen Version zwischen Zonula und Hyaloidea), ein mit seröser Flüssigkeit gefüllter Raum, der *Canalis Petiti*, vorfinden, welcher nach SCHWALBE u. a. durch eine regelmässige Reihe von feinen Lücken mit der hinteren Augenkammer in Verbindung steht und somit eigentlich keinen einheitlichen Raum, sondern eine Anzahl von Lücken, *Spatia zonularia*, zwischen den Fasern *(Fibrae zonulares)* darstellt.

Die Blutgefässe der Retina bilden ein fast gänzlich für sich abgeschlossenes System und stammen aus der *A.* und *V. centralis retinae* (aus der *A.* und *V. ophthalmica*), welche in der Axe des N. opticus zur Retina verlaufen, um dann radiär in die letztere auszustrahlen, wobei jedoch die Stelle der Macula lutea in grösserem Umfange gefässlos erscheint, indem sie gewissermassen von den gröberen Gefässen umrahmt wird HENLE teilt die Retina in eine innere gefässhaltige und eine äussere gefässlose (musivische) Schicht, von denen die letztere aus der äusseren Körnerschicht, der Limitans externa und der Stäbchen-Zapfenschicht besteht. Die Fovea centralis ist gänzlich gefässlos.

HENLE leugnet auf Grund der Untersuchungen von MERKEL die Existenz eines Canalis Petiti vollkommen und erklärt denselben für ein Kunstproduct, dessen Darstellung den Autoren nur deswegen gelingen soll, weil die Zonulafasern post mortem sich leicht zerreisen und auseinanderdrängen lassen. Auch die Existenz einer besonderen Umhüllungshaut des Glaskörpers, einer Membrana hyaloidea, wird von ihm geleugnet. Dagegen bezeichnet er die Limitans int. der Retina als *Limitans hyaloidea*. Diese Membran lässt er ganz im Einklang mit anderen Autoren längs des Corpus ciliare bis zur Iris verlaufen. Die Zonulafasern stehen nach demselben Autor den elastischen Fasern sehr nahe, da sie in Kali und Essigsäure zwar blass werden, aber nicht aufquellen.

4. Linse und Glaskörper.

1. Die Linse, *Lens crystallina*, ist ein biconvexer Körper, an welchem man einen abgerundeten Rand (den Linsenäquator, *Aequator lentis*), sowie eine gewölbte vordere und hintere Fläche unterscheiden kann. Die Mitte der vorderen Linsenfläche hat man als den vorderen, *Polus anterior*, diejenige der hinteren Linsenfläche als den hinteren Linsenpol, *Polus posterior*, bezeichnet. Die vordere, weniger gekrümmte Fläche hat einen Krümmungsradius

von 10 mm, die hintere, stärker gekrümmte, von 6 mm. Die Linse ist absolut durchsichtig, von ziemlich fester Consistenz und bedeutender Elastizität: sie steckt in der ebenfalls völlig durchsichtigen, structurlosen Linsenkapsel, welche sich gegen chemische Reagentien sehr resistent zeigt. An der vorderen und hinteren Fläche der Linse bemerkt man unter der Kapsel eine meistens nur dreistrahlige Figur, den Linsenstern, dessen Centrum am vorderen und hinteren Linsenpol sichtbar ist, ohne dass sich übrigens die Sternfiguren vorn und hinten in der Lage genau entsprechen. Die Strahlen der Sternfigur, *Radii lentis*, erscheinen an frischen Linsen als wellige oder gezackte Linien (Linsennähte). Der hintere Linsenstern entspricht einem Ypsilon mit nach unten gekehrtem geraden Schenkel (Y), der vordere einem solchem mit nach oben gekehrtem geraden Schenkel (Λ). Vorn ist die Linsenkapsel am dicksten: sie ist hier an ihrer Innenfläche von einem einschichtigen, meist sechseckigen Epithel überzogen, welches am Äquator allmählich in immer längere Zellen übergeht, die der Kapsel breit aufsitzen und sich nach innen verschmälern. Der Rest des Linsenkörpers besteht aus sechskantigen Prismen, den Linsenfasern, *Fibrae lentis*, welche dadurch entstanden sind, dass das sechseckige Epithel in die Länge ausgewachsen ist. Eine jede Faser enthält eine zähe, eiweissartige Flüssigkeit, in welcher sich ein Kern befindet. Die meisten Kerne sind am Äquator der Linse gelegen (Kernzone). In den centralen Fasern ist der Kern ganz geschwunden; auch hat ihr Rand im Gegensatze zu dem der peripheren Fasern vielfach ein gezähneltes Aussehen. Der Verlauf der Linsenfasern ist ein ziemlich complicierter. Doch kann man festhalten, dass die meisten Fasern in Bogen oder gewundenen Linien von der hinteren zur vorderen Fläche ziehen, indem sie an den Linsennähten anfangen und enden. Hat man beim Lebenden auf operativem Wege die Linse aus der Kapsel entfernt, so regeneriert sich dieses Organ wieder, indem die Epithelzellen der vorderen Kapselwand zu Linsenfasern auswachsen.

2. Der Glaskörper, *Corpus vitreum*, ist ein kugeliger, völlig durchsichtiger Körper, welcher nur an seiner Vorderfläche eine Delle, *Fossa hyaloidea* s. lenticularis s. patellaris, besitzt, in welcher die Linse eingefügt ist. Er besteht aus einer glashellen, gallertartigen Masse, *Humor vitreus*, die jedoch nicht mucinartig, sondern eiweisshaltig ist. HANS VIRCHOW hat in der Glaskörpersubstanz ein feines Netzwerk von Fasern, *Stroma vitreum*, nachgewiesen, in dessen Maschen diese eiweissartige Substanz gelegen ist. Nicht

selten findet man das Corpus vitreum in der Richtung von der Opticuspapille bis zur Linsenkapsel von einem bindegewebigen Strange, dem sogen. *Canalis hyaloideus*, durchzogen, welcher einen Überrest der foetalen Linsenkapselarterie, der *A. hyaloidea* s. capsularis, darstellt. Auch andere Fäden und zellige Gebilde können in der Substanz des Glaskörpers vorkommen und als sogen. *Mouches volantes* selbst von sonst gesunden Augen entoptisch wahrgenommen werden. Dass der Glaskörper von einer homogenen zarten Membran, der *Membrana hyaloidea*, rings umhüllt wird, ist bereits oben erwähnt worden. Bis zur Ora serrata ist die Hyaloidea mit der Limitans int. retinae untrennbar verwachsen. Von hier an trennen sich beide, indem die Limitans int. längs der Innenfläche des Corpus ciliare nach vorn verläuft, während die Hyaloidea sich längs der hinteren Fläche der Zonula Zinnii bis an die Linsenkapsel fortsetzt.

G. Das Gehörorgan.

Das Gehörorgan, *Organon auditus*, liegt zum grössten Teile in der Knochensubstanz des Schläfenbeines und wird in drei Abschnitte eingeteilt, nämlich in: 1) das äussere Ohr, *Auricula* und *Meatus acusticus externus*, 2) das mittlere Ohr (auch als Paukenhöhle, *Cavum tympani*, im weiteren Sinne bezeichnet); 3) das innere Ohr oder Labyrinth, *Labyrinthus*.

I. Das äussere Ohr.

Das äussere Ohr setzt sich aus der Ohrmuschel, *Auricula auris*, und dem äusseren Gehörgange, *Meatus acusticus externus*, zusammen.

1. Die Ohrmuschel wird hauptsächlich durch den Ohrknorpel, *Cartilago auriculae*, gebildet, welcher seiner histologischen Beschaffenheit nach aus elastischem Knorpel (Netzfaserknorpel) besteht. Sein Perichondrium ist an der lateralen Fläche erheblich fester mit der äusseren Haut verwachsen als an der medialen Fläche, wo sich der Hautüberzug leichter in Falten abheben lässt. Unten hängt an der Ohrmuschel eine mit Fett gefüllte Hautfalte, das Ohrläppchen, *Lobulus auriculae*, herab. Der freie Rand des Ohrknorpels wird durch eine krempenartig nach aussen gebogene Leiste, *Helix*, gebildet, welche vorn oberhalb der äusseren Ohröffnung als *Crus helicis* (nach hinten) und *Spina helicis* (nach

vorn gerichtet), beginnt und hinten im Ohrläppchen mit einem kurzen Fortsatze, der *Cauda helicis,* endet. Parallel der Helix zieht an der lateralen Fläche der Ohrmuschel eine bogenförmige Erhabenheit, *Anthelix,* nach oben und läuft dort in zwei Schenkel, *Crura anthelicis,* aus. Zwischen diesen Crura ist eine dreiseitige Vertiefung, die *Fossa triangularis* s. intercruralis, gelegen. Die tiefe Rinne zwischen Helix und Anthelix wird als *Scapha* s. Fossa scaphoidea s. navicularis bezeichnet. Nach vorn und unten von der Anthelix bildet die Ohrmuschel eine tiefe Bucht, die *Concha,* welche sich medianwärts in den äusseren Gehörgang fortsetzt. Durch das Crus helicis wird die Concha in eine kleinere obere Abteilung, *Cymba conchae,* und eine grössere untere Abteilung, *Cavum conchae,* geschieden. Die Cymba muss also zwischen dem Crus helicis und der Anthelix gelegen sein. Das Cavum conchae wird von vorn her teilweise durch einen stumpfen klappenartigen Vorsprung, den *Tragus,* überlagert, welcher sich gegen die Helix durch eine seichte Furche, *Incisura anterior (auris),* absetzt. Dem Tragus gegenüber ist am unteren Ende der Anthelix ein anderer kleiner Vorsprung, der *Antitragus,* gelegen. Tragus und Antitragus sind wiederum durch einen tiefen Ausschnitt, *Inc. intertragica,* geschieden. Die mediale Fläche der Ohrmuschel ist durch eine tiefe, der Anthelix entsprechende Grube, die *Fossa anthelicis,* ausgezeichnet. Auch den anderen Vertiefungen und Erhabenheiten der lateralen Fläche pflegen an der medialen Fläche mehr oder weniger ausgeprägte Erhabenheiten und Vertiefungen zu entsprechen. Als eine besondere verticale Leiste ist die Ansatzstelle der Mm. retrahentes, der sogen. *Ponticulus* s. Agger, zu erwähnen. Am concaven Rande der Helix, nahe ihrer Umbiegungstelle nach vorn, findet sich mitunter ein mehr oder minder deutlicher Höcker, der Darwin'sche Höcker, *Tuberculum auriculae* s. Darwini, welcher der Ohrspitze der Tiere entspricht.

Zwischen der Haut und dem Perichondrium des Ohrknorpels liegen an einigen Stellen kleine Muskeln, welche indessen meistens so schwach entwickelt sind, dass sie nicht willkürlich zur Contraction gebracht werden können. An der äusseren Fläche des Tragus liegt der *M. tragicus,* an der äusseren Fläche des Antitragus der *M. antitragicus.* Längs des vorderen Teiles der Helix zieht der *M. helicis major,* wohl der grösste von den eben genannten Muskeln, welcher von einem unten befindlichen kleinen Höcker, der *Spina helicis,* seinen Ursprung nimmt. Auf dem Crus helicis ist der *M. helicis minor* gelegen. Endlich ist noch an der

medialen Fläche des Ohres in der Fossa anthelicis der *M. transversus auriculae* zu erwähnen. Etwas vor dem letzteren spannt sich mitunter noch ein *M. obliquus auriculae* von der Convexität der Concha zu derjenigen der Fossa triangularis hinüber.

2. Der äussere Gehörgang, *Meatus acusticus externus*, besteht aus einem medialen knöchernen und einem lateralen knorpeligen Teile. Der knorpelige Teil bildet eine Fortsetzung des unteren Endes des Ohrknorpels (hauptsächlich der Tragusplatte) und stellt eine oben und hinten offene Rinne dar, welche durch eine feste Membran zu einer Röhre ergänzt ist. Diese Knorpelrinne besitzt gewöhnlich zwei kleine, durch Bindegewebsmassen

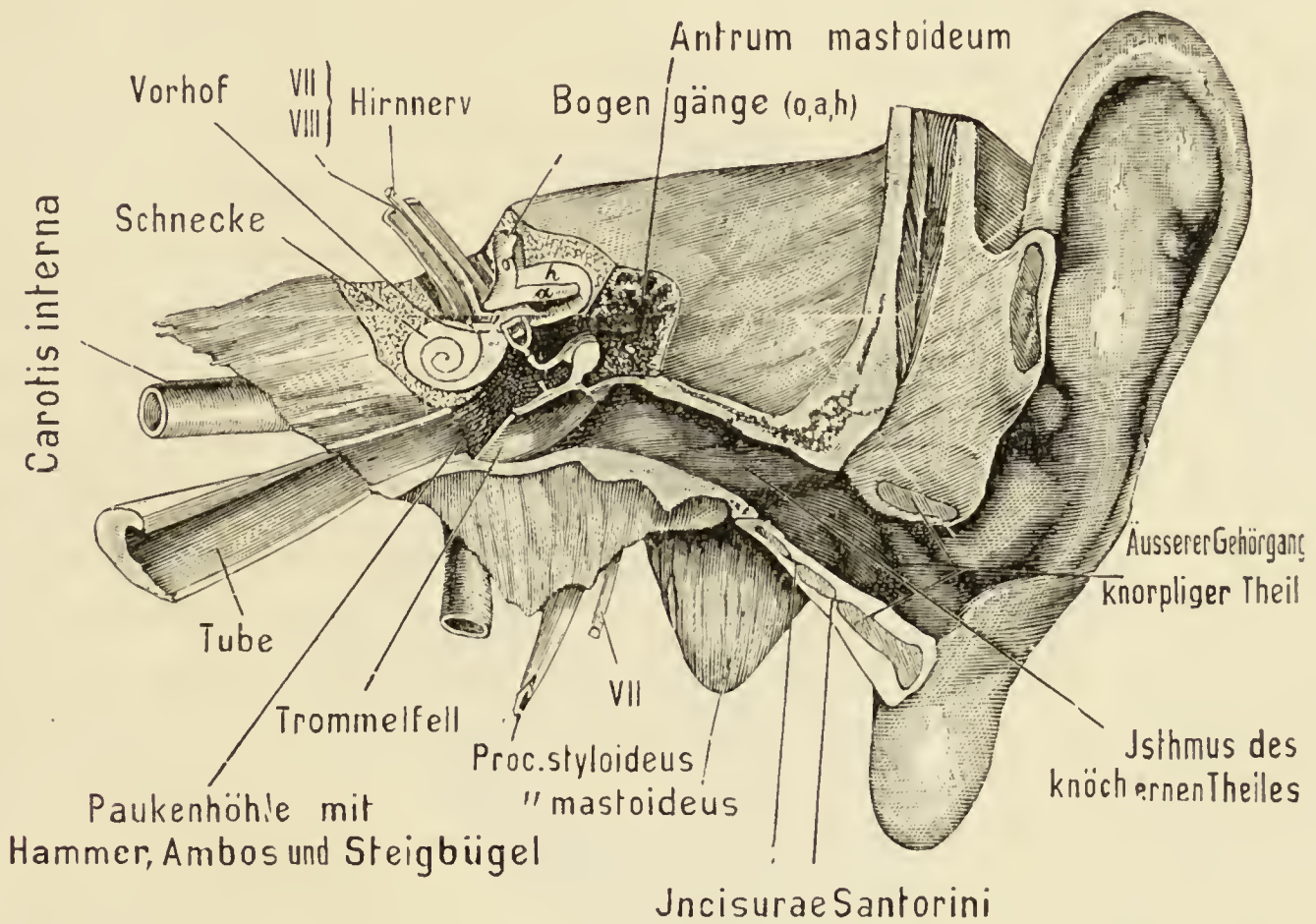

Fig. 43.

Schnitt durch ein linkes Gehörorgan (hintere Schnittfläche, halbschematisch).
o. oberer, a. äusserer, h. hinterer Bogengang.

verschlossene Spalten, die *Fissurae* s. *Incisurae Santorini*, von denen die laterale grössere hauptsächlich der vorderen Wand, die mediale kleinere dem Boden des Gehörganges angehört (cf. Fig. 43). Diese Spalten haben deswegen practische Bedeutung, weil durch dieselben Parotiseiterungen sich in den Gehörgang öffnen und umgekehrt Schleimhauterkrankungen des Gehörganges sich nach aussen fortpflanzen können. Mittels einer Art von Ringband geht alsdann der knorpelige Gehörgang in den knöchernen über. Was den knöchernen Gehörgang anbetrifft, so wäre zu erwähnen, dass derselbe zum grössten Teile, d. h. vorn, unten und zum Teil auch hinten, durch die *Pars tympanica* (den *Annulus tympanicus*) des

Schläfenbeines gebildet wird, welcher beim Foetus und beim Kinde im ersten Lebensalter einen nach oben offenen Ring darstellt. Die defecte Stelle des Ringes wird als *Incisura tympanica* s. *Rivini* bezeichnet: an dieser Stelle wird die Wand des knöchernen Gehörganges oben von der Pars squamosa, hinten vom Proc. mastoideus gebildet. Die vordere Wand des knöchernen Ganges ist in ihrem medialen Teile häufig sehr dünn; auch die hintere Wand variiert je nach der Entwickelung des Annulus tympanicus in Bezug auf ihre Dicke, was deswegen von Wichtigkeit ist, weil bei dünner Wand mitunter Abscesse aus den Cellulae mastoideae in den äusseren Gehörgang durchbrechen können.

Der äussere Gehörgang, als Ganzes betrachtet, verläuft zwar ziemlich transversal, ist jedoch in horizontaler Richtung zickzackförmig geknickt. Die erste, stärkere Knickung entspricht etwa der Mitte des knorpeligen Gehörganges und ist mit dem Scheitel nach vorn gerichtet. Die zweite Knickung ist mit dem Scheitel nach hinten gelegen, findet sich an der Übergangstelle zwischen dem knorpeligen und dem knöchernen Abschnitte des Ganges und bildet zugleich den engsten Teil *(Isthmus)* des Meatus acusticus ext. In der Frontalansicht zeigt sich der Gehörgang zugleich nach aufwärts gebogen, der Art, dass seine höchste Stelle wiederum ungefähr der Grenze zwischen dem knorpeligen und knöchernen Teile entspricht. Will man das Trommelfell von aussen besichtigen, so muss man diese Krümmungen und Knickungen dadurch ausgleichen, dass man die Ohrmuschel nach hinten, oben und aussen zieht: dann ist der Gang gerade gestreckt.

Die innere Auskleidung des knorpeligen Gehörganges ist eine Fortsetzung der äusseren Haut, welche feine Härchen, kleine acinöse Talgdrüsen und knäuelförmige Drüsen mit kurzem Ausführungsgang, die sogen. Ohrenschmalzdrüsen, *Glandulae ceruminosae*, enthält. Das Secret der letzteren, das Ohrenschmalz, *Cerumen*, ist durch besonderen Geruch, eine gelbliche oder bräunliche Farbe und einen eigentümlichen bitteren Geschmack ausgezeichnet: es kann (besonders in höherem Alter) den Gehörgang in solcher Menge anfüllen, dass derselbe ganz verstopft wird und Schwerhörigkeit eintritt. Als eine Modification der äusseren Haut setzt sich die 1—2 mm dicke Auskleidung des knorpeligen Gehörganges noch mittels eines dreieckigen, mehrere mm breiten Fortsatzes auf die hintere Wand des knöchernen Gehörganges fort. Im übrigen Teile des knöchernen Ganges ist die Auskleidung dünn, seidenartig glänzend und enthält keine Haarbälge und Drüsen.

Die periostale Schicht desselben ist mit den Cutiselementen so innig verwachsen, dass es nur möglich ist, beide vereint von der Knochenwand abzustreifen.

3. Die Grenze zwischen dem äusseren Gehörgange und der Paukenhöhle wird durch das Trommelfell, *Membrana tympani*, gebildet, welches zu dem Gehörgange derartig gestellt ist, dass es mit der oberen Wand desselben einen stumpfen, mit der unteren dagegen einen spitzen Winkel bildet. Mit einer durch den unteren Rand gelegten Horizontalebene bildet es einen nach aussen offenen Winkel von 45—50°. Beim Neugeborenen steht das Trommelfell

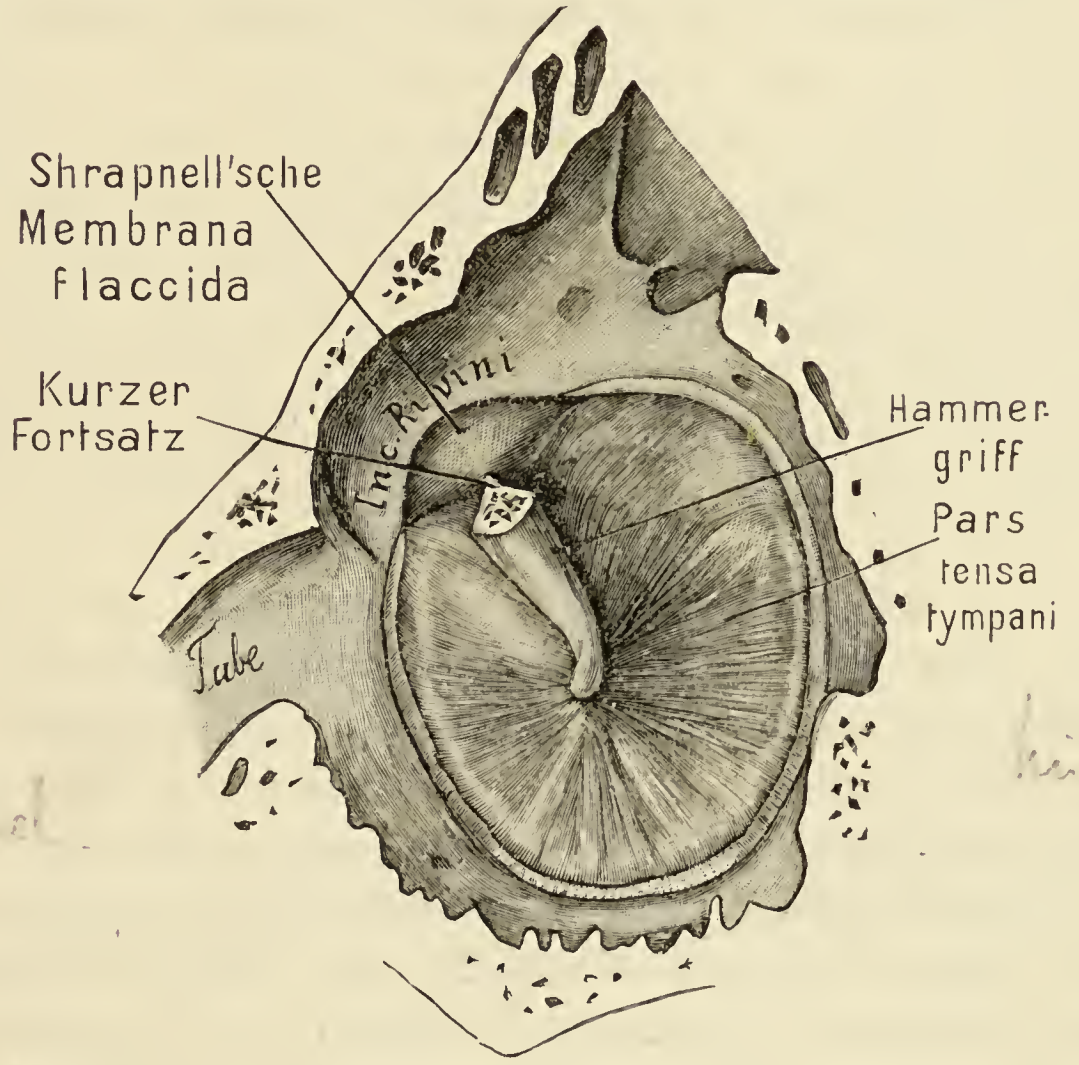

Fig. 44.
Rechtes Trommelfell von innen. Hammerkopf entfernt.

fast horizontal. Da die untere Wand des Gehörganges zugleich in diesem spitzen Winkel ausgehöhlt ist, so entsteht hier eine Art von enger Bucht, in welche sich sehr leicht kleinere, in das Ohr hineingeratene Fremdkörper einkeilen können. Die beiden Trommelfelle convergieren aber auch ein wenig nach vorn. So bildet jedes Trommelfell mit einer durch seinen vorderen Rand gelegten Sagittalebene einen nach hinten offenen Winkel von 50°. Im Übrigen sind sie an ihrem freien Rande mittels eines sehnigen Ringes, *Limbus membranae tympani* s. *Annulus fibrocartilagineus*

in eine nur am Os tympanicum vorhandene ringförmige Furche, den *Sulcus tympanicus,* eingefalzt. Am Rivini'schen Ausschnitt geht dieser Sehnenring unter allmählicher Auflockerung in das Periost des Schuppen- und Warzenteiles über.

Bei der Betrachtung von aussen her sieht man etwa in der Mitte des Trommelfelles eine trichterförmige Einziehung, den Nabel, *Umbo,* welche dadurch bedingt ist, dass hier das Trommelfell durch die Spitze des Hammergriffes einwärts gezogen wird. Im Gegensatz dazu wird das Trommelfell höher oben (nahe dem oberen Rande) durch einen conischen Vorsprung, den kurzen Fortsatz des Hammers, in Gestalt der *Prominentia malleolaris* nach aussen gedrängt (cf. Fig. 46). In der verticalen Verbindungslinie zwischen dem Umbo und dem kurzen Hammerfortsatz ist alsdann der Hammergriff gelegen, welcher völlig in die Tunica propria des Trommelfelles eingebettet ist. Das Vorspringen des kurzen Hammerfortsatzes bedingt zugleich das Auftreten zweier ziemlich in sagittaler Richtung verlaufender Falten oder Leisten, der vorderen und hinteren Trommelfalte, *Plica malleolaris anterior* und *posterior,* von denen die erstere von der vorderen Ecke des Rivini'schen Ausschnittes zum kurzen Hammerfortsatz, die zweite in continuierlicher Fortsetzung von dem kurzen Hammerfortsatz zur hinteren Ecke der Inc. Rivini hinzieht. Der oberhalb des eben genannten Fortsatzes und der beiden Trommelfellfalten gelegene Teil des Trommelfelles ist schlaffer und dünner: er wird deswegen als *Pars flaccida* (Shrapnell'sche Membran) bezeichnet (s. Fig. 44). Der unterhalb der Trommelfellfalten gelegene grössere Rest des Trommelfelles kann im Gegensatz dazu *Pars tensa* benannt werden. In der Membrana flaccida findet sich mitunter eine Öffnung, *Foramen Rivini,* deren Existenz die Tatsache erklären soll, dass gewisse Personen mit normalem Gehörorgan durch das Ohr Tabaksrauch blasen können. Denkt man sich durch den Umbo des Trommelfelles eine horizontale Linie gelegt, so würde durch die letztere am Trommelfell eine *Regio supraumbilicalis* und *infraumbilicalis* von einander getrennt werden. Durch eine hierzu senkrechte Linie wird jede Region wiederum in zwei, das ganze Trommelfell in vier Quadranten geteilt. Will man nun eine Perforation des Trommelfelles vornehmen, so muss man immer nur im vorderen Quadranten der Regio infraumbilicalis durchstechen, wenn man die Gehörknöchelchen und die Wand des Labyrinthes schonen will.

Das Trommelfell setzt sich zusammen aus einem äusseren Blatte, *Stratum cutaneum,* welches von der äusseren Haut, und

einem inneren Blatte, *Stratum mucosum*, welches von der Schleimhaut der Paukenhöhle geliefert wird. Zwischen beiden Blättern befindet sich in der Membrana tensa ausserdem noch eine starre, wenig elastische fibröse Zwischenschicht, die sog. *Substantia* s. *Tunica propria* des Trommelfelles, welche wiederum aus äusseren radiären, *Stratum radiatum*, und inneren circulären Fasern, *Stratum circulare*, besteht, von denen die letzteren in der Peripherie des Trommelfelles einen mit dem Sehnenringe concentrischen Ring bilden. Der Ring ist schon mit blossem Auge wahrnehmbar. Die radiären, speichenförmigen Fasern gehen von der Spitze des Hammergriffes bis zum Sehnenringe. Die circulären Fasern sollen am Hammergriff Ursprung und Ende finden.

II. Das Mittelohr.

Am Mittelohre kann man drei Abteilungen, nämlich: 1) die Paukenhöhle, *Cavum tympani*, 2) die Ohrtrompete, *Tuba auditiva* s. Eustachii, und 3) die Zellen des Warzenfortsatzes, *Cellulae mastoideae*, unterscheiden. Doch werden von vielen Autoren die Begriffe „Paukenhöhle“ und „Mittelohr“ auch identificiert.

1. Die Paukenhöhle.

Die Paukenhöhle, *Cavum tympani* s. Tympanum, ist eine ziemlich unregelmässig gestaltete, in der Richtung von innen nach aussen comprimierte Höhle, welche die Kette der Gehörknöchelchen einschliesst und vorn durch die Eustachische Röhre mit dem Pharynx in offener Verbindung steht. Man kann an derselben sechs Wände unterscheiden, von denen die obere und die vordere Wand mitunter sehr dünn sind, so dass sie an einzelnen Stellen ganz durchsichtig erscheinen.

Die laterale Wand *(Paries membranaceus)* wird oben von der Pars squamosa, unten vom Trommelfelle gebildet, zwischen dessen beiden Blättern in verticaler Stellung der Hammergriff gelegen ist. Zwischen dem Hammergriffe und dem Ambos zieht nahe dem oberen Rande des Trommelfelles unter aufwärts convexem Bogen die Chorda tympani vorüber, welche den N. facialis mit dem Ramus lingualis vom dritten Aste des Trigeminus verbindet.

Die obere Wand *(Paries tegmentalis)* der Paukenhöhle ist zum Teil durch ein kleines Stück der Schuppe, zum Teil durch einen mitunter sehr dünnen, platten Fortsatz der Pars petrosa, das

Tegmen tympani, gebildet. Bricht man diese Platte von oben her auf, so wird zuerst der Kopf des Hammers sichtbar.

Die vordere Wand (wegen ihrer Nachbarschaft mit dem Canalis caroticus auch als *Paries caroticus)* bezeichnet, setzt sich in den Canalis musculotubarius fort, welcher durch ein knöchernes Septum in ein oberes Fach für den M. tensor tympani und in ein unteres für die Tuba auditiva geschieden ist. Das Septum bildet beim Eintritt in die Paukenhöhle einen aufwärts concaven Vorsprung, den *Processus cochlearis* s. cochleariformis, welcher dann längs der medialen Wand der letzteren oberhalb des Promontorium nach hinten verläuft. Auf dem Proc. cochleariformis ruht der M. tensor tympani, welcher von hier aus unter einer fast rechtwinkeligen Umbiegung zum Hammergriff hinzieht.

Die hintere Wand *(Paries mastoideus)* besitzt einen kurzen pyramidenförmigen Knochenfortsatz, die *Eminentia pyramidalis* s. stapedia, welche den M. stapedius allseitig umschliesst und meistens durch eine Knochenbrücke *(Ponticulus)* mit dem Promontorium verbunden ist. Oberhalb der Eminentia ist der Eingang zu den Cellulae mastoideae, das sogen. *Antrum tympanicum*, in Gestalt eines röhrenförmigen Hohlraumes gelegen. Die *Cellulae mastoideae* sind wie die Paukenhöhle lufthaltige, mit Schleimhaut ausgekleidete Räume, welche sich, durch mannigfache Balken unterbrochen, nicht allein weit in den Proc. mastoideus, sondern auch in die Schuppe und selbst in die Pyramide hinein erstrecken können. (Näheres hierüber s. weiter unten.)

Die mediale Wand *(Paries labyrinthicus)* ist zunächst durch einen rundlichen Vorsprung, *Promontorium* s. Eminentia cochlearis, ausgezeichnet, welcher dem blinden Ende der Scala tympani (s. bei der Schnecke) entspricht. An dem vorderen Teile des Promontorium verläuft der N. tympanicus s. Jacobsonii mit seinen Verzweigungen nach aufwärts. Hinter dem Promontorium (besser gesagt an der hinteren steilen Fläche desselben) befindet sich eine rundliche Öffnung, die *Fenestra cochleae* s. Fen. rotunda, in welcher eine dünne bindegewebige Haut, *Membrana tympani secundaria*, ausgespannt ist. Nach oben und etwas nach hinten von dem Promontorium liegt eine ovale Öffnung, die *Fenestra vestibuli* s. Fen. ovalis, welche durch die darin gelegene Basis des Steigbügels ausgefüllt wird. Dicht über der Fenestra ovalis, an der Grenze zwischen der oberen, hinteren und medialen Wand der Paukenhöhle ist mitunter der Verlauf des Fallopischen Kanales durch einen etwas schräg von vorn nach hinten und abwärts ziehenden Wulst markiert.

Die untere Wand *(Paries jugularis)* grenzt an die Fossa jugularis des Schläfenbeines und ist mit einer Anzahl von blinden Buchten *(Cellulae tympanicae)* versehen, welche sich übrigens von hier aus auch auf die vordere und hintere Wand hinüber erstrecken können.

Die Aushöhlung der unteren Wand mit ihren Buchten hat man auch als unteren Trommelhöhlenraum bezeichnet. Als oberen Trommelhöhlenraum *(Recessus epitympanicus)* oder auch als Gipfelbucht, Kuppelraum, Atticus bezeichnet man die weite, oberhalb des Trommelfelles gelegene Nische, welche sich von unten her in die Substanz der Pars squamosa hineinschiebt, und in welche der Hammerkopf und der grösste Teil des Ambos hineinragen (s. Fig. 45). Ausser verschiedenen kleinen Nischen ist dann noch die am hinteren Teile der medialen Wand gelegene Bucht *(Sinus tympani)* besonders hervorzuheben, welche sich zwischen das Promontorium und die Eminentia stapedia einschiebt und in welche die Fenestra cochleae hineinsieht. Die engste Stelle der Paukenhöhle ist zwischen dem Umbo und dem Promontorium gelegen, welche nur 1,5—2 mm von einander entfernt sind. Es wäre noch zu erwähnen, dass das Bindegewebe der Paukenhöhlenschleimhaut: a) durch die am lateralen Teile der oberen Wand gelegene, beim Erwachsenen meist verknöcherte *Fiss. petrosquamosa* mit der Dura mater, b) durch die am vorderen Teile der lateralen Wand gelegene *Fiss. Glaseri (petrotympanica)* mit dem periarticulären Bindegewebe des Kiefergelenkes zusammenhängt. Durch die Fiss. Glaseri treten die Chorda tympani, die A. und V. tympanica und das Lig. mallei ant. (s. weiter unten) hindurch.

Von praktischer Wichtigkeit ist es, genau darüber orientiert zu sein, wie sich verschiedene Teile der Paukenhöhle in Bezug auf ihre Lage verhalten, wenn man sich dieselben auf das Trommelfell projiciert denkt. In dieser Beziehung ist Folgendes zu merken. Nach TRÖLTSCH sollte die Fenestra vestibuli entweder in Höhe des oberen hinteren Trommelfellabschnittes und sogar noch etwas oberhalb desselben gelegen sein. Die Fenestra cochleae würde dem unteren hinteren Quadranten des Trommelfelles gegenüberliegen. Das Promontorium würde der Mitte, dem vorderen und unteren Teile des Trommelfelles entsprechen. Die Eminentia stapedia mit der Stapediussehne würde ungefähr an der Grenze zwischen den beiden hinteren Quadranten verlaufen. Hinter

dem vordersten Teile des Trommelfelles würde man ferner bereits das Ostium tympanicum der Tuba Eustachii zu suchen haben. Endlich ist dicht hinter der Membrana flaccida der Hammerhals und der weiter unten zu erwähnende Prussak'sche Raum gelegen.

Die drei Gehörknöchelchen, *Ossicula auditus*, bilden ein im Ganzen transversal gestelltes, gegliedertes Knochenstäbchen, eine Art von knöcherner, durch winzige Gelenke unterbrochener Kette, welche die Fortleitung der Schallwellen vom Trommelfelle zum Labyrinth vermittelt. Diese Knöchelchen sind, in der Richtung von lateralwärts nach medianwärts gerechnet: 1) der Hammer, *Malleus;* 2) der Ambos, *Incus;* 3) der Steigbügel, *Stapes.*

Am keulenförmigen Hammer hat man ein oberes, kugeliges Ende, den Kopf, *Capitulum mallei*, einen darunter gelegenen, eingeschnürten Teil, den Hals, *Collum mallei*, und den sich weit abwärts erstreckenden schlanken Griff, *Manubrium mallei*, zu unterscheiden. An der Grenze zwischen Hals und Griff ist der Hammer stumpfwinkelig geknickt; das Knie des Hammerwinkels ist dem Trommelfelle zugekehrt und springt als eine knötchenähnlicher kurzer Fortsatz, *Processus lateralis* s. brevis, nach aussen vor. Vom Hals des Hammers springt ausserdem dicht oberhalb des vorigen fast rechtwinkelig der lange Fortsatz, *Processus anterior* s. longus s. Folianus, nach vorn vor. Der Hammerkopf ragt oberhalb des Trommelfelles bis gegen die Decke der Paukenhöhle in den Recessus epitympanicus hinein, der Hals liegt neben der Membrana flaccida, der kurze Fortsatz und der Griff zwischen beiden Blättern des Trommelfelles in der Substantia propria desselben. Der Processus longus erstreckt sich vorn und abwärts in die Fissura Glaseri hinein. Beim Erwachsenen wird derselbe jedoch grösstenteils durch einen bindegewebigen Strang, das *Lig. mallei anterius*, ersetzt, welcher sich zum Teil am vorderen Ende des Os tympanicum, zum Teil an der Spina angularis des Keilbeines befestigt. Die älteren Anatomen hielten dieses Band fälschlich für einen Muskel, welchen sie als *M. laxator tympani* bezeichneten. Wenn der Hammerkopf die Decke der Paukenhöhle nicht direct berührt, ist er mit derselben durch ein kurzes kleines Band, das *Lig. mallei superius* s. suspensorium, verbunden (cf. Fig. 45). Ein anderes Band, das *Lig. mallei laterale* s. ext., verbindet ferner constant den Hammerhals mit der knöchernen Umrandung des Trommelfelles, insoweit dieselbe dem hinteren Teile des Rivini'schen

Ausschnittes entspricht[1]) (cf. Fig. 44 und 46). Am hinteren Teile des Hammerkopfes ist eine convexe Gelenkfacette für den Körper des Ambos gelegen. Beide Knöchelchen sind durch ein mit schlaffer Kapsel versehenes Gelenk, das Hammer-Ambosgelenk, derart verbunden, daß das untere Ende des Ambos und damit auch der Steigbügel sich nach einwärts bewegt, wenn der Hammergriff einwärts gedrängt wird. Wird aber umgekehrt der Hammergriff nach auswärts gezogen, so folgt der Ambos nicht mit, sondern beide Knöchelchen entfernen sich von einander. HELMHOLTZ hat diese Einrichtung sehr richtig mit einem Sperrzahn verglichen.

Der nach hinten vom Hammer gelegene Ambos kann mit einem zweiwurzeligen Molarzahn verglichen werden: sein Körper würde der Zahnkrone, sein kurzer und langer Fortsatz den beiden Wurzeln entsprechen. Der Körper, *Corpus incudis*, ist vorn durch eine concave Gelenkfacette mit dem Hammer verbunden: seine laterale Fläche liegt an der lateralen Wand des oberen Trommelhöhlenraumes. Wenn der Körper des Ambos nicht direct an das Tegmen tympani anstösst, ist er ähnlich wie der Hammerkopf mit dem letzteren durch ein kurzes Band, *Lig. incudis superius*, verbunden. Der kurze Fortsatz des Ambos, *Crus breve* s. Processus brevis, ragt horizontal nach hinten: seine Fortsetzung wird durch das *Lig. incudis posterius* gebildet (cf. Fig. 45), welches sich medial vom Antrum mastoideum an die hintere Wand des Rec. epitympanicus befestigt. Der Körper und der kurze Fortsatz sind gänzlich oberhalb des Trommelfelles im oberen Trommelhöhlenraume gelegen. Der lange Fortsatz, *Crus longum* s. Processus longus, dagegen zieht (dem Hammergriff parallel, aber etwas weiter nach hinten und medial gelegen) unter einer leichten, lateralwärts convexen Biegung nach abwärts und geht mit dem medianwärts umgebogenen Ende in eine knopfförmige Anschwellung, den *Proc. lenticularis*, über. Da der letztere leicht abbricht, hielt man ihn früher für ein besonderes Knochenstückchen, welches man als *Ossiculum Sylvii* bezeichnete. Der Proc. lenticularis steht mit dem Steigbügel durch ein kleines Kugelgelenk, das sogen. Ambos-Steigbügelgelenk, in Verbindung.

An dem Steigbügel unterscheidet man wiederum das Köpf-

---

[1]) HENLE zieht den vom Os tympanicum entspringenden Teil des *Lig. mallei anterius* und das *Lig. mallei laterale* unter der Bezeichnung Axenband des Hammers, *Lig. mallei radiatum*, zusammen, weil das letztere die Axe darstellt, um welche sich der Hammer bewegt. Doch ist zwischen dem Lig. mallei anterius und laterale eine deutliche Lücke vorhanden.

chen, *Capitulum stapedis*, die von demselben ausgehenden beiden Schenkel, *Crura stapedis*, welche an der einander zugekehrten Fläche rinnenförmig ausgehöhlt und nicht selten durch ein dünnes zwischen ihnen gelegenes Häutchen, das *Lig. obturatorium* s. Membrana obturatoria *stapedis*, verbunden sind, und endlich den Fuss oder die Fussplatte, *Basis stapedis*, welche in die Fenestra ovalis eingefügt und in derselben durch das ringförmige *Lig. annulare (Syndesmosis tympanostapedia)* befestigt ist. Der Steigbügel ist horizontal gelegen, so dass man an demselben einen vorderen und einen hinteren Schenkel unterscheiden kann. Der vordere Schenkel (*Crus anterius* s. rectilineum) ist dünner, kürzer und fast gerade. Der hintere Schenkel (*Crus posterius* s. curvilineum) ist breiter, länger und stärker gekrümmt. An der Basis ist der untere Rand annähernd gerade oder ein wenig concav, der obere Rand dagegen deutlich convex.

Im Cavum tympani sind ausser den Gehörknöchelchen noch zwei Muskeln, der *M. tensor tympani* und der *M. stapedius*, gelegen. Der *M. tensor tympani* entspringt von der Spina angularis des Keilbeines, dem Dache des Tubenknorpels und der Wand des Can. musculotubarius: nachdem er den letzteren durchzogen hat, biegt er sich bei seinem Eintritt in die Paukenhöhle rechtwinkelig um den Proc. cochlearis nach lateralwärts, um sich schliesslich gegenüber dem kurzen Fortsatze am oberen Ende des Hammergriffes festzusetzen. Durch seine Contraction muss er den Hammergriff nach einwärts ziehen und das Trommelfell spannen wobei zugleich der Steigbügel in die Fen. ovalis hineingedrückt und somit der Druck im Labyrinth gesteigert wird. Wie es scheint, wird hierdurch das deutliche Hören begünstigt. Seinen Nerven erhält der M. tensor tympani vom Ganglion oticum des III. Trigeminusastes. Der zweite Muskel, *M. stapedius,* ist ganz umschlossen von der Eminentia pyramidalis der Paukenhöhle und tritt von hinten rechtwinkelig zum Köpfchen des Steigbügels, an welchem er sich festsetzt. Seine Function ist zweifelhaft. Durch seine Contraction müsste er das hintere Ende der Steigbügelbasis an die Fenestra ovalis herandrücken und das vordere aus derselben herausheben, wodurch nach POLITZER auf indirectem Wege zugleich das Trommelfell entspannt und der Druck im Labyrinth vermindert werden würde. Nach dem letzteren Autor soll eine Hauptfunction beider Muskeln darin bestehen, dass sie die durch Luftdruckschwankungen bedingten Variationen in der Stellung und Spannung der Gehörknöchelcehn regulieren, wodurch zugleich der Druck im

Labyrinthinhalt Änderungen erfahren müsste. Jedenfalls kann man sich gut vorstellen, dass bei gleichzeitiger Contraction beider Muskeln die Gehörknöchelchen in ihren Gelenken fester gegen einander gepresst werden, was die Fortleitung der Schallwellen natürlich sehr begünstigen würde.

Die Schleimhaut der Paukenhöhle ist eine zarte durchscheinende Membran, an welcher sich ein bindegewiges Substrat und ein dem letzteren aufsitzendes Epithel unterscheiden lassen. Das bindegewebige Substrat vertritt fast in der ganzen Paukenhöhle zugleich die Stelle des Periostes: nur am Trommelfellrande und an der Oberfläche der Gehörknöchelchen ist ein besonderes Periost vorhanden. Im Übrigen zeigt das Substrat, hauptsächlich in der dicht unter dem Epithel gelegenen Schicht, an vielen Stellen einen deutlich lymphatischen Character (zahlreiche Leukocyten). Das Epithel ist nach der Entdeckung von KÖLLIKER ein flimmerndes Cylinderepithel: nur auf dem Trommelfelle und den Gehörknöchelchen soll sich einfaches Pflasterepithel vorfinden. Ob das Promontorium ebenfalls mit Flimmerzellen besetzt ist, darüber wird noch gestritten. Jedenfalls ist der Übergang zwischen beiden Epithelarten nicht durch feste Grenzlinien bezeichnet. Auch das Antrum mastoideum ist mit Pflasterepithel ausgekleidet. Das Vorkommen von vereinzelten Drüsen wird von einigen Autoren behauptet.

Die Schleimhaut der Paukenhöhle überzieht nicht allein die Wandungen mit all ihren Vorsprüngen und Nischen, sondern auch die Gehörknöchelchen, ihre Bänder und Muskeln, sowie die verschiedenen Knochenbälkchen, welche das Lumen der Paukenhöhle mitunter durchsetzen können. Ausserdem spannt sie sich mittels einer Anzahl von Falten oder Brücken von den Wänden der Paukenhöhle zu den früher beschriebenen Organen hinüber. Eine derartig an der lateralen Wand in horizontaler Richtung gelegene Schleimhautfalte (horizontale Hammerfalte) hüllt z. B. zugleich das Lig. mallei ant. und lat. ein. Von dieser Falte aus zieht eine andere, die verticale Hammerfalte, zwischen dem Hammerkopf und der lateralen Wand des oberen Trommelhöhlenraumes senkrecht nach aufwärts. In gleicher Weise sind der kurze Fortsatz und der Körper des Ambos durch die sogen. laterale Ambosfalte (SCHWALBE) mit der lateralen Wand des Rec. epitympanicus verbunden. Nach vorn fliesst sie mit der vorigen Falte zusammen. Durch die beiden letztgenannten Falten werden drei Buchten von einander getrennt, von denen SCHWALBE die vor dem Hammer-

kopfe (zwischen der horizontalen und verticalen Hammerfalte) gelegene als vordere Hammerbucht, die hinter dem Hammerkopfe und oberhalb des Ambos (zwischen der verticalen Hammerfalte und der lateralen Ambosfalte) befindliche als obere Ambosbucht, die unterhalb des Ambos (zwischen der lateralen Ambosfalte und der gleich zu erwähnenden hinteren Taschenfalte gelegene) als untere Ambosbucht bezeichnet. Als hintere Taschenfalte bezeichnet man nämlich eine Schleimhautfalte, welche am Hammergriffe beginnend nach hinten zieht, indem sie das Lig. mallei lat. und den hinteren Teil der Chorda tympani einhüllt. Die zwischen der hinteren Taschenfalte und dem Trommelfelle gelegene, nach unten offene Bucht bildet die sogen. hintere Trommelfelltasche. Als vordere Taschenfalte bezeichnet man eine Schleimhaut-

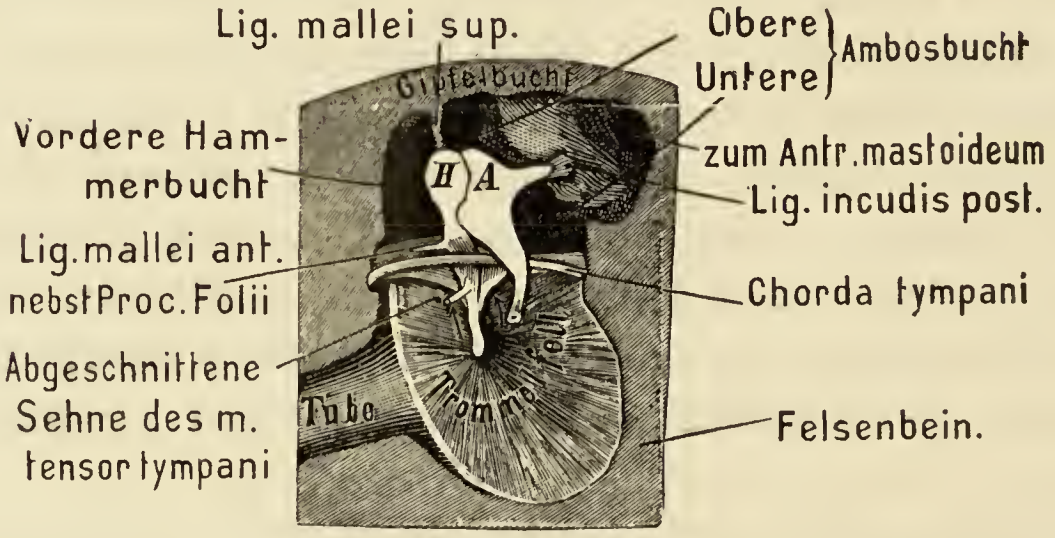

Fig. 45.

Laterale Wand der rechten Paukenhöhle (von innen gesehen).

A. Ambos. H. Hammer.

Von den beiden Pfeilen führt der links vom Hammergriff gelegene zur vorderen Trommelfelltasche, der rechts vom Hammergriff gelegene (zwischen ihm und dem Ambos) zur hinteren Trommelfelltasche.

falte, welche vom Hammergriff nach vorn zieht, indem sie den vorderen Teil der Chorda nebst dem Lig. mallei ant. einhüllt und sich häufig auch noch auf die Sehne des M. tensor tympani erstreckt. Die zwischen ihr und dem Trommelfelle gelegene, nach unten offene Bucht stellt die sogen. vordere Trommelfelltasche dar. Wie man sieht, müssen die vordere und hintere Taschenfalte nach oben continuierlich mit der vorhin erwähnten horizontalen Hammerfalte zusammenhängen, ja man kann sagen, dass die beiden Taschenfalten eigentlich nur den freien, nach abwärts hängenden Rand der horizontalen Hammerfalte darstellen. Man hat den vorderen Teil der letzteren auch als *Plica malleolaris ant.*, den hinteren als *Plica malleolaris post.* bezeichnet. Von erheblich grösserer practischer Wichtigkeit als die eben beschriebenen Taschen ist eine

dritte, der sogen. Prussak'sche Raum (die obere Trommelfelltasche PRUSSAK). Dieser Raum ist zwischen dem Hammerhalse und der Shrapnell'schen Membrana flaccida gelegen. Nach oben wird er vom Lig. mallei lat. s. ext., nach unten vom kurzen Fortsatz des Hammers begrenzt. Vorn endigt er blind, hinten communiciert er mit der hinteren Trommelfelltasche. Die Communicationsöffnung ist mitunter so gross, dass dieser Raum von HELMHOLTZ, SCHWALBE u. a. überhaupt zur hinteren Trommelfelltasche gerechnet wird. Die practische Wichtigkeit des Prussak'-

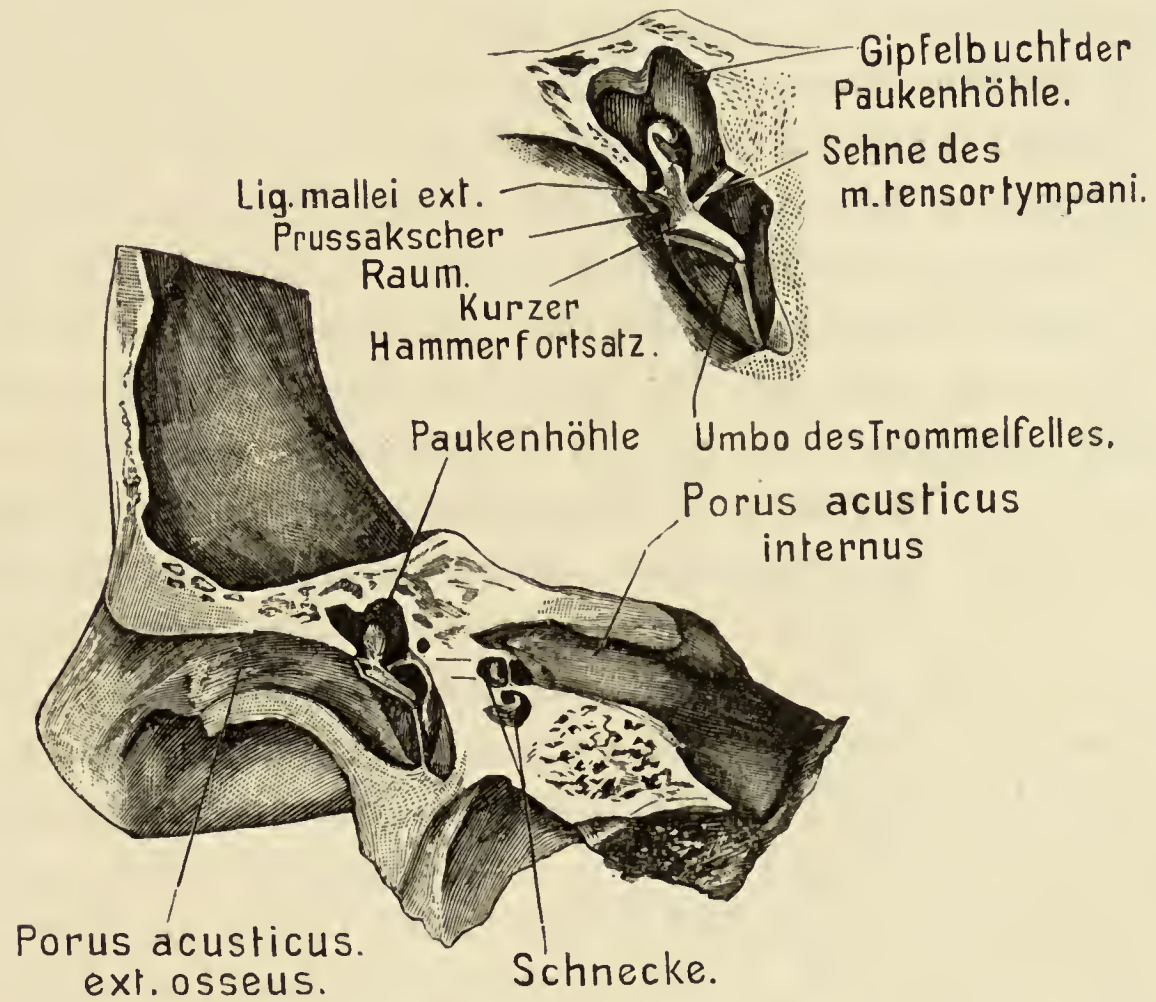

Fig. 46.

Längsschnitt durch ein linkes Felsenbein (vordere Schnittfläche von hinten gesehen). Trommelfell und Hammer in situ.
(Oben sind die letzteren Organe noch einmal im vergrösserten Massstabe dargestellt).

schen Raumes liegt darin, dass sich in demselben bei Entzündungen des Mittelohres sehr leicht isolierte Ansammlungen von Secret oder Eiter bilden, welche durch die Membrana flaccida nach aussen durchbrechen können. Derartige Ansammlungen werden noch dadurch besonders begünstigt, dass die an der hinteren Wand dieser Tasche befindliche Communicationsöffnung meistens höher als das vordere blinde Ende derselben gelegen ist. In der vorderen und hinteren Trommelfelltasche kann sich dagegen kein Secret verhalten, weil dieselben nach unten offen sind und dem letzteren somit freien Abfluss gestatten.

2. Die Tuba Eustachii.

Die Ohrtrompete, *Tuba auditiva* s. *Eustachii*, ist ein röhriger Gang, welcher das Mittelohr mit dem Pharynx verbindet. Man kann an der Tube einen oberen knöchernen und einen unteren knorpeligen Abschnitt unterscheiden. Ihre engste Stelle, der *Isthmus* ist (wie beim äusseren Gehörgange) an der Grenze zwischen beiden Abschnitten gelegen — von hier an nimmt sowohl der knorpelige wie der knöcherne Teil allmählich an Weite zu. Die Einmündungstelle der Tube in die Paukenhöhle wird als *Ostium tympanicum tubae*, die Einmündungstelle in den Schlund als *Ostium pharyngeum tubae* bezeichnet: die erstere ist an der vorderen Wand der Paukenköhle, knapp unter dem Tegmen tympani und neben dem vorderen Rande des Trommelfelles, die letztere im Pharynx dicht hinter dem hinteren Ende der unteren Muschel gelegen. Der hintere Teil der Pharynxöffnung springt in Gestalt des Tubenwulstes stets beträchtlich hervor (Näheres hierüber s. S. 572): auch oben und vorn ist der gebogene Rand derselben deutlich ausgeprägt, während unten die Tubenwand ohne jede scharfe Grenze in die Pharynxwand überzugehen pflegt. Die durch den vorderen Rand emporgehobene Schleimhautfalte hat ZAUFAL als Hakenfalte bezeichnet. Der Tubenwulst bildet dementsprechend die sogen. Wulstfalte. Die Tube im Ganzen betrachtet zieht von hinten, oben und lateral — nach vorn, unten und medianwärts, so dass also das Ostium tympanicum höher als das Ostium pharyngeum gelegen ist. Die Länge der Tube beträgt 35 mm: hiervon kommen etwa ein Drittel auf den knöchernen, zwei Drittel auf den knorpeligen Teil des Organes. Die knöcherne Abteilung hat einen Durchmesser von etwa 2 mm, die knorpelige bildet (wenigstens in dem mittleren Teile der Tube) für gewöhnlich einen Spalt, dessen Wände dicht aneinander liegen, so dass für die Ventilation der Paukenhöhle Muskeln in Action treten müssen, welche die Tubenwände voneinander entfernen.

Übrigens besteht der knorpelige Abschnitt der Tube ähnlich wie derjenige des äusseren Gehörganges aus einem häutigen Teile, der *Lamina* s. Pars *membranacea*, und dem eigentlichen Tubenknorpel, *Cartilago tubae* s. Pars cartilaginea, welche sich zu einem Rohre ergänzen. Der Tubenknorpel bildet im unteren Abschnitte der medialen (dem Pharynx zugekehrten) Tubenwand eine annähernd dreiseitige Platte, die Knorpel- oder Tubenplatte, an welcher man eine vordere, eine hintere und eine untere Seite unterscheiden kann, von denen die letztere dem hinteren Rande

der Tubenöffnung entsprechen würde. Diese Platte biegt sich nun an der vorderen, zugleich mehr oben gelegenen Seite hakenförmig in die laterale Tubenwand um, so dass der ganze Tubenknorpel auf dem Tubenquerschnitte ein hirtenstabförmiges Aussehen zeigt. Das hakenförmig eingerollte Stück heisst Knorpelhaken oder Tubenhaken. Während nun die Tubenplatte (ihrer Dreiecksform entsprechend) unten breit ist und sich nach oben allmählich bis auf ein Minimum verschmälert, behält der Tubenhaken überall nahezu die gleiche Grösse. Man kann somit sagen, dass sich von dem ganzen Tubenknorpel beim Übergange in den knöchernen Abschnitt der Tube nur noch der Knorpelhaken vorfindet, welcher sich an die fibröse Substanz der äusseren Schädelbasis befestigt. In Bezug auf die histologische Structur wird der Knorpel von einigen Autoren als elastischer, von anderen als Faserknorpel bezeichnet. Unter dem Ausdruck Tubendach versteht man den über dem Tubenlumen befindlichen (medialen) Anteil der knorpeligen Tube. Ihm gegenüber, d. h. unten und lateral, würde dann der Tubenboden gelegen sein, welcher grösstenteils häutig ist. An dem Ostium pharyngeum wird der Tubenboden durch den M. levator veli palatini wulstförmig vorgedrängt (Levatorwulst cf. Fig. 50).

Die Schleimhaut der Tube ist mit Flimmerepithel ausgekleidet, dessen Haare nach dem Pharynx flimmern. Ihr Substrat ist im knöchernen Teile mit der periostalen Bindegewebslage fest verbunden und im Übrigen fast in der ganzen Tube adenoid oder mit Lymphfollikeln, *Noduli lymphatici tubarii*, durchsetzt. Kleine Schleimdrüsen finden sich überall, besonders reichlich jedoch im unteren Tubenabschnitte vor. Nur am Tubendache sind keine Drüsen vorhanden. Die Schleimhaut ist besonders im knorpeligen Teile in deutliche Längsfalten gelegt.

Wie bereits erwähnt wurde, sollen die Tubenwände im mittleren Teile des Organes für gewöhnlich dicht aufeinander liegen. Während der Phonation und des Schlingactes werden sie jedoch durch die Contraction der *Mm. tensor* und *levator veli palatini* auseinandergezogen. Der M. tensor veli, welcher vom Knorpelhaken und der Pars membranacea entspringt und somit lateral von der Tube gelegen ist, muss die laterale Wand der letzteren nach aussen ziehen. Betreffs der erweiternden Wirkung des Levator veli sind die Meinungen der Autoren noch geteilt. Der Muskel wirkt auf den grösseren Teil des knorpeligen Abschnittes wahrscheinlich nur in der Weise, dass er die mediale und laterale Tubenwand

von hintenher auseinanderdrängt. Das Ostium pharyngeum soll er nach LUCAE, ZAUFAL u. a. eher verengern, indem er den Tubenboden wulstförmig nach vorn und einwärts hebt.

3. Die Cellulae mastoideae.

Die Warzenzellen, *Cellulae mastoideae*, sind durch Fächer vielfach geteilte Hohlräume, welche hauptsächlich den Warzenfortsatz einnehmen, sich indessen auch bis in die Schuppe, den Rest der Pars mastoidea, ja selbst bis weit in die Knochensubstanz der Pyramide hinein erstrecken können. Diese Zellen stehen mittelbar oder unmittelbar untereinander und mit der Paukenhöhle in Communication. Wie die Paukenhöhle enthalten auch die Warzenzellen Luft, so dass also das Schläfenbein unter Umständen einen exquisit pneumatischen Knochen darstellen kann. Die Paukenhöhle und die Warzenzellen stehen durch eine weite röhrenförmige Aushöhlung, das sogen. *Antrum tympanicum* s. mastoideum (besser *Antrum tympanicomastoideum*), miteinander in Verbindung. Während jedoch die Warzenzellen in ihrer Beschaffenheit, Anzahl und Ausdehnung ausserordentlich variieren, ist das Antrum mastoideum constant vorhanden und mündet am oberen Abschnitte der hinteren Wand in die Paukenhöhle ein *(Aditus ad antrum)*.

Die Auskleidung der Warzenzellen zeichnet sich durch besondere Zartheit aus, hängt jedoch im Übrigen mit der Paukenhöhlenschleimhaut continuierlich zusammen, von welcher sie sich histologisch nicht wesentlich unterscheidet. Vor dem Eingange des Antrum mastoideum ist für gewöhnlich eine netzförmig durchbrochene Membran ausgespannt, deren Fäden am Rande der Öffnung inserieren. Die Communication zwischen der Paukenhöhle und den Warzenzellen scheint wohl nur in den seltensten Fällen durch diese Membran unterbrochen zu sein.

Von den späteren pneumatischen Räumen ist beim Embryo nur das Antrum vorhanden. Im ersten Lebensjahre schreitet die Zellenbildung zunächst an der hinteren oberen Peripherie des letzteren nach dem Sinus sigmoideus, später abwärts gegen den Proc. mastoideus vor. Der Warzenfortsatz des dreijährigen Kindes gleicht schon in vielen Fällen dem des Erwachsenen.

Will man aus irgend einem Grunde den Warzenfortsatz künstlich eröffnen, so kann es sich wegen der grossen Verschiedenheit inbezug auf die Ausdehnung der Cellulae mastoideae immer nur darum handeln, das constant vorhandene Antrum mastoideum freizulegen. Bekanntlich springt das hintere untere Ende der Linea

temporalis bei ihrem Übergange in den Proc. zygomaticus des Schläfenbeines fast immer in Gestalt einer deutlich erkennbaren Leiste, der *Crista supramastoidea*, hervor. Unterhalb dieser Leiste und knapp hinter dem oberen Abschnitte des Porus acusticus externus[1]) muss man die äussere Wand des Warzenfortsatzes anbohren, wenn man das Antrum eröffnen und eine Verletzung des Sinus sigmoideus vermeiden will.

III. Das innere Ohr oder Labyrinth.

An dem inneren Ohr oder Labyrinth hat man das knöcherne und das häutige Labyrinth zu unterscheiden. Das knöcherne Labyrinth ist kein besonderer Körper, sondern stellt nur eine kapselartig verdichtete Schicht des Felsenbeines vor, welche sich bei Kinderschädeln gut aus der übrigen spongiösen Knochensubstanz herausschneiden und herausmeisseln lässt. Beim Erwachsenen geht dagegen die knöcherne Kapsel des Labyrinthes continuierlich in die compacte Knochensubstanz des übrigen Felsenbeines über, von welcher sie nur durch die Farbe ein wenig unterschieden ist. Das häutige Labyrinth stellt einen Complex von zartwandigen Bläschen und Röhren dar, deren Gesamtheit ziemlich genau die Form des knöchernen Labyrinthes wiedergibt, von dessen Wänden es allseitig umschlossen ist. Die Wände des häutigen Labyrinthes tragen an ihrer Innenfläche die Endausbreitungen des N. acusticus, welche durch die in das Labyrinthwasser eintretenden Schallwellen zur Gehörsempfindung angeregt werden. Zwischen dem knöchernen und dem häutigen Labyrinthe befindet sich nämlich eine seröse Flüssigkeit, die sogen. Perilymphe, innerhalb des häutigen die Endolymphe, welche beide durch die dünne Wand des häutigen Labyrinthes ohne Schwierigkeit communicieren können.

a) Das knöcherne Labyrinth.

Das knöcherne Labyrinth, *Labyrinthus osseus*, besteht aus drei Teilen, nämlich dem in der Mitte gelegenen Vorhof, *Vestibulum*, an den sich nach vorn die Schnecke, *Cochlea* s. Helix, und nach hinten die drei halbzirkelförmigen Bogengänge, *Canales semicirculares ossei*, anschliessen. Da die Lage des ganzen Labyrinthes der Axe der Pyramide entspricht, so ist zugleich der vorderste

[1]) An dieser Stelle zeigt der Rand des Porus meistens eine hinter dem Ohre deutlich fühlbare kleine Knochenleiste (*Spina supra meatum* ZUCKERKANDL), an welche sich übrigens der Gehörgang bezw. die Ohrmuschel ansetzen.

Teil, die Schnecke, am meisten medial gelegen, während die den hintersten Teil des Labyrinthes bildenden Bogengänge sich zugleich am meisten lateral befinden.

1. Das Vestibulum ist der weiteste Teil des knöchernen Labyrinthes und schliesst sich medianwärts an die Basis des Steigbügels an, welche, wie bereits oben erwähnt wurde, in der Fenestra vestibuli s. ovalis steckt. Die laterale Wand des Vestibulum ist folglich mit demjenigen Teile der medialen Paukenhöhlenwand identisch, welcher von der Fenestra ovalis durchbrochen ist. Die mediale (der Fenestra vestibuli gegenüberliegende) Wand des Vestibulum zeigt eine verticale Leiste, *Crista vestibuli*, welche sich auch auf die obere Wand fortsetzt und daselbst in eine scharfe Spitze, *Pyramis vestibuli*, ausläuft. Nach unten spaltet sich die Crista vestibuli in zwei Schenkel, welche eine kleine Bucht, den *Recessus cochlearis*, zwischen sich fassen. Durch die Crista vestibuli werden nun zwei Nischen voneinander geschieden, eine vordere, *Recessus sphaericus* s. hemisphaericus, und eine hintere, *Recessus ellipticus* s. hemiellipticus, von denen die erstere für den Sacculus sphaericus (oder kurzweg Sacculus), die zweite für den Sacculus ellipticus (Utriculus) des häutigen Labyrinthes bestimmt ist. An dem unteren Ende des Recessus ellipticus ist die Einmündungstelle des Aquaeductus vestibuli gelegen, welche nach vorn in eine kleine Grube *(Fossula sulciformis)* ausläuft. An der Innenfläche des Vestibulum sind ferner eine Reihe von feinen, siebförmigen Öffnungen, *Maculae cribrosae*, sichtbar, durch welche die Zweige des N. vestibularis in den Vorhof eintreten. Eine *Macula cribr. sup.* liegt in der Spitze der Crista vestibuli und ist von den Nerven für den Sacculus ellipticus und die benachbarten Bogengänge durchbohrt. Eine *Macula cribr. media* befindet sich in der Mitte des Rec. sphaericus und führt die Nerven für den Sacculus sphaericus. Endlich besteht eine *Macula cribr. inf.* in der Ampulle des unteren vertikalen Bogenganges für die zu dem letzteren hindurchtretenden Acusticuszweige.

2. Die drei Bogengänge entspringen sämtlich aus der hinteren Wand des Vestibulum und kehren nach einer nicht ganz vollständigen Kreistour wieder zur letzteren zurück. Ihre Lage entspricht den drei zu einander senkrecht stehenden Normalebenen, welche man sich durch die Schläfenbeinpyramide gelegt denken kann. Man kann nämlich einen oberen verticalen, einen unteren verticalen und einen horizontalen Bogengang unterscheiden. Der obere verticale Bogengang ist zugleich der vordere: er steht

senkrecht zur oberen Kante der Pyramide, indem er an der vorderen oberen Fläche der letzteren die Eminentia arcuata bildet. Der untere verticale Bogengang liegt nach hinten und tiefer als der vorige: seine Ebene ist in der Richtung der oberen Pyramidenkante gelegen. Der horizontale Bogengang ist in der Horizontalebene und zugleich am meisten lateral gelegen. Man hat infolge dieser Lageverhältnisse den oberen verticalen Bogengang auch als oberen, den unteren verticalen Bogengang als hinteren und den horizontalen auch als lateralen Bogengang bezeichnet. Der hintere Schenkel des oberen verticalen Bogenganges und der obere Schenkel des unteren verticalen Bogenganges sind an ihren Enden zu einem einfachen Kanal verschmolzen, so dass die drei Bogengänge nicht mit sechs, sondern mit fünf Öffnungen in das Vestibulum einmünden. Jeder Bogengang ist an dem einen Ende mit einer geringfügigen Erweiterung, *Ampulla*, versehen (s. Fig. 47). Von den beiden verticalen Bogengängen zeigt sie der obere am lateralen, der untere am unteren Ende. Beim horizontalen Bogengange ist die Ampulle am vorderen (lateralen) Ende gelegen. Man glaubte früher, dass an die Bogengänge das Gefühl für die Erhaltung des Gleichgewichtes im menschlichen Körper geknüpft sei. Indessen ist diese Theorie auf Grund neuerer Untersuchungen von B. BAGINSKY angegriffen worden.

3. Die Schnecke, *Cochlea*, besteht ebenso wie das Gehäuse des gleichnamigen Tieres aus zwei und einer halben Windung, von denen die letztere kuppelförmig mittels der sogen. Schneckenkuppel, *Cupula*, endigt. Das Knochenstück, um welches die Windungen herumlaufen, wird als Spindel, *Modiolus*, bezeichnet. Der Teil, um welchen die erste Windung herumläuft, heisst *Basis modioli*, diejenige der zweiten Windung das Säulchen, *Columella*, derjenige Teil des Modiolus endlich, welcher der halben dritten Schneckenwindung entspricht, die Spitze, *Apex* s. Lamina *modioli*, Da die Apex modioli in ihrem obersten Abschnitte nur ein dünnes Knochenplättchen bildet, welches nach Art eines halbierten Trichters gebogen ist, hat man das letztere auch als *Infundibulum* s. Scyphus Vieussenii bezeichnet. Die Schnecke ist nun in ihrer natürlichen Lage derart auf die Kante gestellt, dass der Modiolus in der Flucht des inneren Gehörganges gelegen ist. Ihre Kuppel grenzt an den oberen Teil der knöchernen Tuba Eustachii. Ihre erste Windung, *Basis cochleae*, ist dagegen derart dem inneren Gehörgange zugekehrt, dass die Basis modioli direct den Grund des letzteren bildet. Da in den Grund des Gehörganges die Zweige des N. acusticus eintreten, so muss die Basis modioli (vom Gehör-

gang aus gesehen) am macerierten Schädel von einer Anzahl von feinen Öffnungen durchlöchert erscheinen. Der vordere untere Abschnitt des Grundes ist ein kreisförmiges Feld von feinen Löchern, *Fossa cribrosa cochleae*, in deren Mitte eine grössere centrale Öffnung, *Foramen centrale cochleae*, gelegen ist. Der Rand der Fossa cribrosa cochleae geht entsprechend den Windungen der Schnecke in einen weiteren, spiraligen Längszug von feinen Öffnungen über, den man als *Tractus spiralis foraminulentus* bezeichnet[1]). Der Binnenraum der Schnecke ist durch eine dem Laufe der Schneckenwindungen folgende, jedoch nur zum Teil knöcherne *(Lamina spiralis ossea)*, verticale Scheidewand in zwei Hälften geschieden, von denen man die eine als Vorhofstreppe, *Scala vestibuli*, die andere als Paukentreppe, *Scala tympani*, bezeichnet (s. Fig. 48). Die Scala vestibuli ist so benannt, weil sie die unmittelbare Fortsetzung des Vestibulum bildet. Die Scala tympani ist mit ihrem untersten Abschnitte jedoch schon unter dem Boden des Vestibulum gelegen: ihre laterale Wand entspricht hier dem Promontorium, ihr hinteres, blindes Ende der Fenestra cochleae, welche durch eine dünne, bindegewebige Haut, *Membrana tympani secundaria*, verschlossen ist. In der Nähe der Fenestra cochleae geht aus diesem Anfangstücke der Scala tympani der *Aquaeductus cochleae* hervor, welcher alsdann in nahezu transversaler Richtung nach unten und medianwärts zieht. Aus dem Gesagten geht hervor, dass der (horizontal gelegene) Boden des Vestibulum zunächst die Scheidewand zwischen dem Vestibulum und dem Anfangsteile der Scala tympani bildet. Der Boden des Vestibulum setzt sich weiterhin continuierlich in die Scheidewand zwischen der Scala tympani und der Scala vestibuli fort: diese Scheidewand geht jedoch sehr bald aus der horizontalen in die verticale Stellung über, so dass weiterhin die Scala vestibuli lateral (besser gesagt vorn), die Scala tympani medial (besser hinten) gelegen ist. Die Scheidewand wird zunächst in der ganzen Schnecke durch die *Lamina spiralis ossea* gebildet, ein Knochenplättchen, welches längs der dem Modiolus zugekehrten Seite der Schneckenwand den Schneckenwindungen folgend, also spiralig bis zur Schneckenkuppel in die Höhe läuft und dort mittels eines hakenförmigen Vorsprunges, des *Hamulus osseus cochleae*, endigt. Die vollständige Scheidung der

---

[1]) Ausser den ebengenannten Öffnungen sind im Grunde des inneren Gehörganges noch: a) vorn oben die Eintrittsöffnung für den *N. facialis*, b) hinten mehrere Gruppen feiner Öffnungen für Zweige des *N. vestibularis* vorhanden.

Schnecke in die beiden Scalae wird jedoch erst durch eine Haut, die *Membrana basilaris* oder *Lamina spiralis membranacea*, bewirkt, welche von der Lamina spiralis ossea zur entgegengesetzten Wand zieht und sich daselbst an einem zweiten, kleineren, spiraligen Knochenplättchen, der *Lamina spiralis secundaria*, festsetzt. Nur an einer Stelle communicieren die Scala tympani und die Scala vestibuli durch eine Öffnung miteinander, welche sich in der Schneckenkuppel befindet und als Schneckenloch, *Heliocotrema*, bezeichnet wird. Das Schneckenloch ist zwischen dem Hamulus osseus cochleae und der dem Modiolus angrenzenden Seite der Schneckenwand gelegen.

b) Das häutige Labyrinth.

Das häutige Labyrinth besteht aus den beiden Vorhofsäckchen, aus den häutigen Bogengängen und aus dem

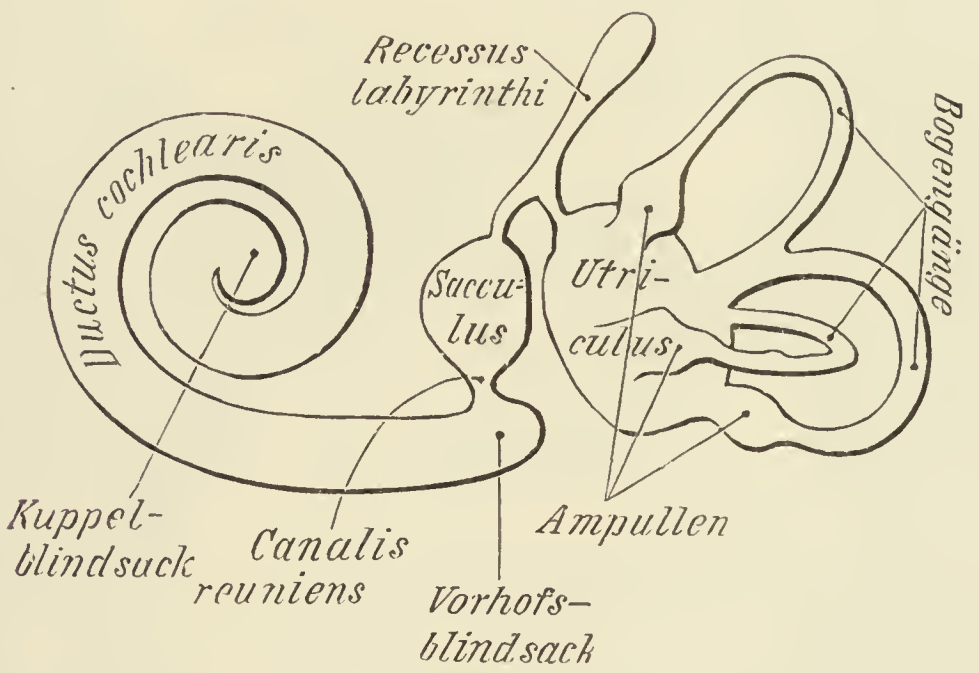

Fig. 47.
Das häutige Labyrinth (schematisch). Nach HENLE.

Schneckenkanal, welche entsprechend den gleichnamigen Teilen des knöchernen Labyrinthes gelegen sind. Die beiden Vorhofsäckchen werden von einander als der grössere *Utriculus* s. Sacculus ellipticus und der kleinere *Sacculus* s. Sacculus sphaericus unterschieden. In ihrer Lage entsprechen sie den gleichnamigen Recessus des Vestibulum. Die beiden Vorhofsäckchen stehen untereinander nicht in directer Communication, wohl aber in indirecter, insofern aus jedem ein kurzer Schenkel hervorgeht, welche sich beide zu einem blind endigenden, in dem Aquaeductus vestibuli liegenden Kanälchen, dem *Ductus utriculosaccularis* s. Recessus labyrinthi (s. Fig. 47), vereinigen. Das blinde Ende dieses Ductus endolym

phaticus tritt sogar bis zur Dura mater heran und bildet zwischen den beiden Schichten der letzteren eine sackartige kleine Anschwellung, welche man als *Saccus endolymphaticus* (Böttcher-Cotugno'schen Raum) bezeichnet hat. Aus dem Utriculus gehen die drei häutigen Bogengänge hervor, welche ebenso wie die knöchernen an dem einen Ende eine weitere Anfangstelle, *Ampulla*, besitzen. Der Sacculus geht durch einen kurzen Verbindungskanal, den Hensen'schen *Ductus* s. Canalis *reuniens*, in den Ductus cochlearis über. Der Schneckenkanal, *Ductus* s. Canalis *cochlearis*, hat auf dem Querschnitte eine dreiseitige Form und muss in der Scala vestibuli gelegen sein, da derselbe durch den Ductus reuniens mit dem Sacculus zusammenhängt, welcher ja im Vestibulum liegt. An den beiden Enden dieses Kanales befindet sich je eine blinde Anschwellung, von welchen man die in das Vestibulum hineinragende Vorhofblindsack, *Caecum vestibulare*, die in der Schneckenkuppel gelegene Kuppelblindsack, *Caecum cupulare*, genannt hat (cf. Fig. 47). Die drei Wände des Ductus cochlearis werden gebildet: 1) von der *Lamina basilaris* (Lamina spiralis ossea membranacea), 2) von der Wand der Scala vestibuli, bzw. dem *Lig. spirale cochleae*, 3) von der sog. Reissner'schen Membran, *Membrana vestibularis*, welche von der Lamina spiralis ossea entspringt und schräg zur gegenüberliegenden Wand zieht, indem sie sozusagen ein Stück der Scala vestibuli zu Gunsten des Ductus cochlearis abschneidet.

Während jedoch die Membrana Reissneri von der Lamina spiralis ossea dort entspringt, wo die letztere mit der knöchernen Wand des Labyrinthes zusammenstösst, heftet sich die Lamina membranacea an den freien Rand der Lamina ossea, so dass die erstere gewissermassen die Fortsetzung der letzteren bildet. Die ganze zwischen den Ansatzstellen dieser beiden Membranen gelegene, der Scala vestibuli zugewandte (vestibulare) Fläche der Lamina ossea ist nun durch derbfaserige, bindegewebige Auflagerungen ganz beträchtlich verdickt und wird als *Limbus spiralis* bezeichnet. Der Limbus spiralis verjüngt sich weiterhin zu einer Art Lippe *(Labium vestibulae)*, an welche sich unmittelbar die später zu betrachtende *Membrana tectoria* anschliesst. Hier (gegen das Labium vestibulare hin) wird die Oberfläche des Limbus von eigentümlichen abgeplatteten nebeneinanderstehenden Leisten (Huschke'sche Hörzähne), weiter einwärts von kegelförmigen Warzen mit nach oben gerichteter Basis gebildet. Zwischen den Leisten und Warzen befinden sich tiefe Furchen. Alle drei sind von Epithel bekleidet, welches in den Tiefen höher, auf den Warzen und Zähnen abgeplattet ist. Diese Gebilde haben

die morphologische Bedeutung von Hautpapillen. Die Membrana Reissneri ist ein zartes, fast structurloses Häutchen, welches im Ductus cochlearis von Epithel-, aussen von Endothelzellen bekleidet ist. Das Ligamentum spirale endlich stellt eine bedeutende

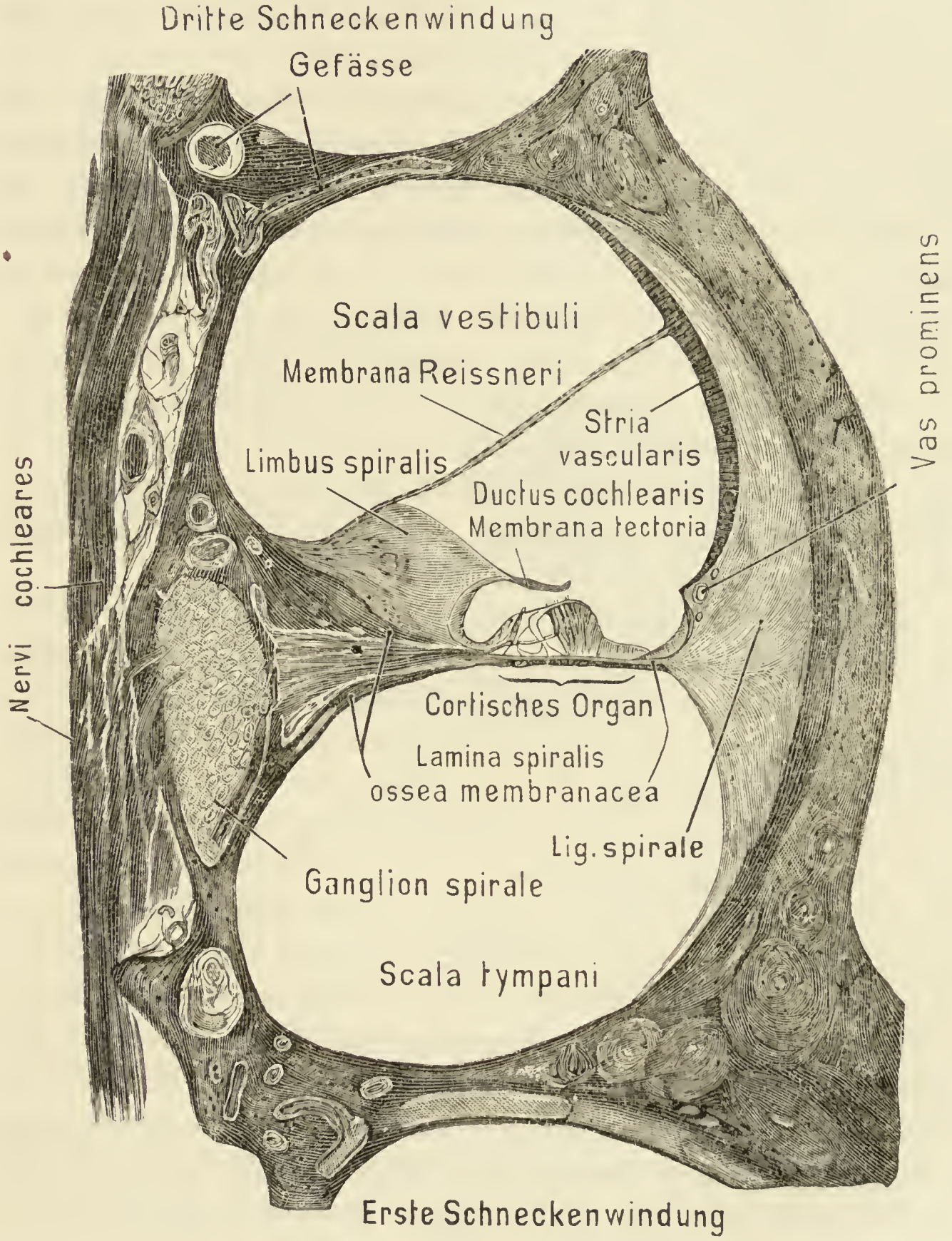

Fig. 48.

Querschnitt durch die zweite Schneckenwindung (vergrössert).

halbmondförmige Verstärkung des Periostes der lateralen Schneckenwand dar, in welche die Lamina basilaris gewissermassen ausstrahlt. Hauptsächlich im Bereiche des Ductus cochlearis ist ferner das Ligamentum spirale überzogen von einer weichen, äusserst gefäss-

reichen Schicht *(Stria vascularis)*, welche gegen den Ductus cochlearis hin mit einer Epithellage abschliesst. Die Gefässe wölben die Stria vascularis an manchen Stellen vor: eine besonders vorspringende Partie, *Prominentia spiralis* (cf. Fig. 48), wird durch ein grösseres Gefäss bedingt, welches daher auch als *Vas prominens* bezeichnet wird. Diese Gefässe sind dazu bestimmt, die Endolymphe für den Ductus cochlearis abzusondern.

Der N. acusticus tritt mit seinen Zweigen durch die oben erwähnten Maculae cribrosae in das Vestibulum und die Bogengänge, durch die Lamina spiralis ossea in die Schnecke hinein. Die zum Vestibulum ziehenden Zweige bilden noch innerhalb des inneren Gehörganges eine mit Ganglienzellen durchsetzte Anschwellung, *Ganglion vestibulare* s. Intumescentia ganglioformis Scarpae (s. S. 471). Auch in die für die Schnecke bestimmten Zweige sind kurz vor ihrem Eintritt in die Lamina spiralis ossea zahlreiche Ganglienzellen eingelagert, deren Gesamtheit man als *Ganglion spirale* oder Habenula ganglionaris bezeichnet. Im Übrigen sind die Endorgane des N. acusticus in den verschiedenen Abschnitten des häutigen Labyrinthes von verschiedener Beschaffenheit.

In den beiden Vorhofsäckchen findet sich an der Eintrittstelle der Acusticuszweige eine verdickte Partie, die sogen. *Macula acustica*, vor. Diese Verdickung ist dadurch gebildet, dass die Epithelzellen, welche sonst an der Innenwand der beiden Säckchen platt und polygonal sind, an der Stelle der Macula acustica zu höheren Cylinderzellen werden. Zwischen diesen Cylinderepithelien finden sich dann an der Macula acustica aber auch noch andere, mehr stäbchenförmige Zellen, welche an der freien Oberfläche mit kurzen Härchen, den sogen. Hörhaaren, besetzt sind und daher als Hörzellen bezeichnet werden. Auf der Macula acustica liegt in den beiden Säckchen ein eigentümliches feines Pulver, dessen Körnchen aus Krystallen von kohlensaurem Kalk bestehen und *Otoconia* oder Otholithen genannt werden. Beim Zustandekommen der Gehörempfindung scheinen die Otholithen direct die Hörhaare zu percutieren, wenn die in den Säcken befindliche Endolymphe in Schwingungen versetzt wird.

In den Ampullen der Bogengänge findet sich ebenfalls ein acustisches Endorgan in Gestalt einer queren Erhabenheit, der *Crista acustica*, welche im Übrigen ziemlich dieselbe Structur wie die Macula acustica der Vorhofsäckchen zeigt; nur pflegen in den Ampullen die Otholithen zu fehlen.

Den compliciertesten Bau zeigt jedoch der acustische End-

apparat des Ductus cochlearis, das sog. Corti'sche Organ, *Organon spirale*, welches der Membrana basilaris aufsitzt, indem es in das Lumen des Ductus cochlearis hineinragt (s. Fig. 48 und 49). Das Corti'sche Organ (auf dem Querschnitte betrachtet) besteht zunächst in seinem centralen Teile aus zwei pfeilerartigen Stützzellen, dem inneren und dem äusseren Corti'schen Pfeiler (Gehörstäbchen, *Bacilli acustici*, von HENLE), welche der Membrana basilaris breit aufsitzen und mit ihren oberen, einander zugeneigten Endstücken gelenkartig in einander greifen. Je zwei mit einander verbundene Pfeiler bilden zusammen einen Corti'schen Bogen. Die Membrana basilaris, der sogen. innere und der äussere Corti'-

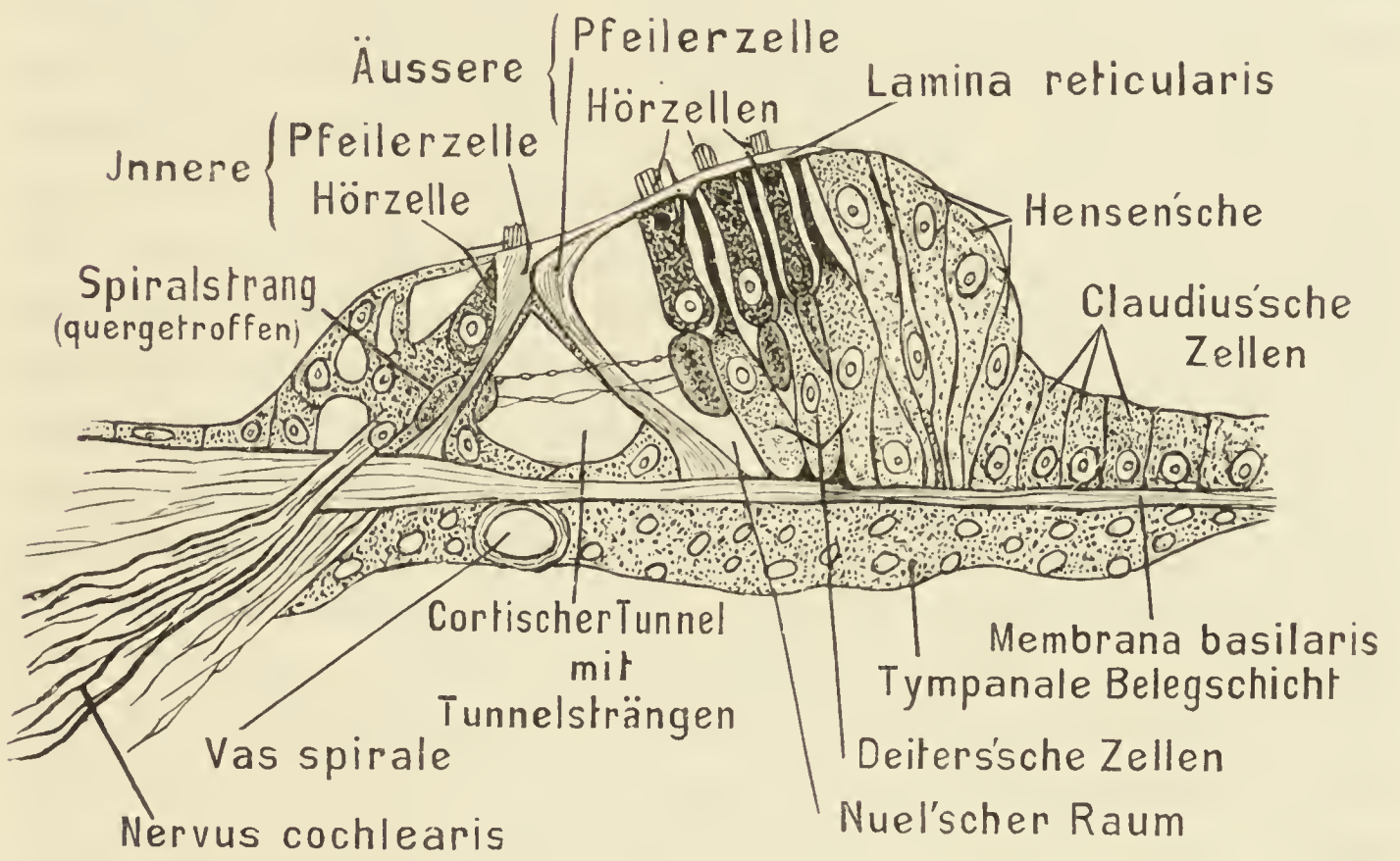

Fig. 49.
Querschnitt durch das Corti'sche Organ.

sche Pfeiler begrenzen zusammen eine Art von dreiseitigem Tunnel (Corti'schen Tunnel), dessen Basis von der Membrana basilaris, dessen beide Seiten von den Corti'schen Pfeilern gebildet werden. Die Basisecken dieses Tunnels werden von je einer kurzen, an der einen Seite concaven Zelle, der sogen. Bodenzelle (HENLE), ausgerundet. Nach neuerer Ansicht ist die Bodenzelle nur der protoplasmareiche, nicht in ein starres Gebilde umgewandelte Teil der Pfeilerzelle. An den inneren wie an den äusseren Corti'schen Pfeiler schliessen sich nun die Hörzellen oder Haarzellen an, cylindrische Zellen, welche mit ihrem abgerundeten unteren Ende nur bis etwa zur Mitte der Höhe der Corti'schen Pfeiler reichen und an ihrem oberen mit feinen Härchen besetzten Ende durch die

Lamina reticularis (s. w. u.) getragen werden. An die innere Pfeilerzelle grenzt nur eine einfache (innere Hörzelle), an die äussere Pfeilerzelle eine vierfache Schicht dieser Hörzellen (äussere Hörzellen). Doch werden auch die Hörzellen wiederum durch besondere Stützzellen getragen. Die zwischen den vier Reihen der äusseren Hörzellen gelegenen, durch besondere Länge ausgezeichneten Stützzellen hat man auch als Deiters'sche Zellen bezeichnet. Sie bestehen aus einem unteren breiteren Abschnitte und einem oberen schmäleren Abschnitte, von denen der letztere (Phalangenfortsatz) neben den äusseren Hörzellen liegt. Die Bezeichnung Phalangenfortsatz bezieht sich darauf, dass derselbe beim Übergange in die Lamina reticularis zu einem fingergliedähnlichen Fortsatze (Phalange) anschwillt, welcher rechtwinkelig umbiegend in die Lamina reticularis übergeht; ja man kann eigentlich sagen, dass die ganze Lamina reticularis sich aus den Phalangen sämtlicher Deiters'schen Zellen zusammensetzt, welche sich hier mehr in der Flächenrichtung ausbreiten. Nach aussen von den Stütz- und Hörzellen wird das Epithel allmählich niedriger, die nächsten noch hohen Zellen werden Hensen'sche, die darauf folgenden Claudius'sche Zellen genannt. Auf allen äusseren Hör- und Stützzellen liegt die bereits erwähnte Lamina reticularis, welche jedoch, wie bereits vorhin geschildert, kein selbständiges Gebilde ist; sie ist zwischen den Ansatzstellen der Phalangen durch die Hörhaare unterbrochen. Oberhalb des Corti'schen Organes liegt endlich noch die bereits S. 724 erwähnte eigentümliche, aus verschiedenen Schichten von feinen Fasern bestehende *Membrana tectoria* oder Corti'sche Membran, welche mit dem einen Ende an den Limbus spiralis befestigt ist, während das andere Ende frei in das Lumen des Ductus cochlearis hineinragt. Wie es scheint, hat auch diese Membran die Bestimmung, die Gehörsempfindung, dadurch hervorzubringen, dass sie Härchen der Hörzellen direct percutiert, wenn sie durch die im Labyrinthwasser verlaufenden Schallwellen in Schwingungen versetzt worden ist. Nach anderer Version soll sie als ein Dämpfungsapparat wirken. Neben dem Corti'schen Tunnel findet man noch kleine Räume in der Nähe und zwischen den Hörzellen. An den inneren Hörzellen werden sie innere interepitheliale Räume genannt, an den äusseren äussere interepitheliale oder Nuel'sche Räume. Die Nerven verlaufen im Corti'schen Organe zum Teil spiralig, zum Teil radiär. Solcher Spiralstränge sind in Fig. 49 (blau) fünf quergetroffen; ausserdem sieht man aber auch radiäre Fasern (Tunnelstränge) durch den Tunnel gehen. Ob

die Nerven intra- oder pericellulär enden, ist noch unentschieden. Während somit die vestibulare, d. h. im Ductus cochlearis gelegene Fläche der Membrana basilaris einen sehr complicierten Bau zeigt, ist die tympanale Bekleidung einfacher gebaut. Sie besteht aus einer Bindegewebschicht mit zahlreichen Bindegewebzellen und zeigt gewöhnlich dicht unter dem Corti'schen Tunnel ein grösseres capilläres Gefäss *(Vas spirale)*.

Die Schallwellen müssen somit im Gehörorgane folgenden Weg nehmen. Vom Trommelfell aus gehen dieselben durch die Kette der Gehörknöchelchen zur Fenestra vestibuli und gelangen durch die letzteren in das Vestibulum des knöchernen Labyrinthes. Aus dem Vestibulum weiterziehend verlaufen sie durch die ganze Scala vestibuli, den Windungen der Schnecke aufwärts folgend, bis zu dem an der Schneckenkuppel gelegenen Helicotrema. Durch das Helicotrema treten sie in die Scala tympani ein und ziehen in der letzteren, den Schneckenwindungen abwärts folgend, bis zu dem blinden, unterhalb des Vestibulum gelegenen Ende der Scala tympani zurück, wo sie an die in der Fenestra cochleae gelegene Membrana tympani secundaria anschlagen und die letztere bei jedem Anprall nach der Paukenhöhle hin vorwölben. Das Vorhandensein der Membrana tympani secundaria ist deswegen notwendig, weil ohne dieselbe die im Labyrinthe enthaltene Flüssigkeit überall von starren Wänden umschlossen wäre und also durch die Schallwellen nicht in Schwingungen geraten könnte, da bekanntlich Flüssigkeiten im Wesentlichen incompressibler Natur sind. Da aber am Ende des Weges, den die Schallwellen nehmen, die eben erwähnte Membran eingeschaltet ist, so wird dieselbe stets in dem Masse ausweichen, als durch den Druck des Steigbügels in der Flüssigkeit des Labyrinthes Schwingungen erzeugt werden.

II. Das Geruchsorgan.

Zum Geruchsorgan rechnet man die äussere Nase, *Nasus externus*, und die innere Nase, *Nasus internus*: letztere würde mit der sogen. Nasenhöhle identisch sein. Die äussere Nase bildet eine Hervorragung in der Mitte des Gesichtes, an welcher man das obere Ende oder die Nasenwurzel, *Radix nasi*, das untere Ende oder die Nasenspitze, *Apex nasi*, ferner den Nasenrücken, *Dorsum nasi*, die Seitenwände, *Latera nasi*, und endlich

die Nasenflügel, *Alae* s. Pinnae *nasi*, unterscheidet. Mit der Aussenluft steht die Nasenhöhle durch die äusseren Nasenöffnungen *Nares externae*, in Communication, welche durch die knorpelige Scheidewand, *Septum cartilagineum nasi*, von einander getrennt werden. Von der Seite eines jeden Nasenflügels zieht zum Mundwinkel der entsprechenden Seite eine Furche *(Sulcus nasolabialis)* abwärts, welche die seitliche Begrenzung der Oberlippe bildet. Als Stütze der äusseren Nase dienen ausser den Nasenbeinen die Nasenknorpel, welche folgendermassen bezeichnet werden. Zunächst wird das Septum cartilagineum der Nase durch den viereckigen Nasenscheidewandknorpel, *Cartilago quadrangularis*, gebildet, dessen hintere Ecke sich in den Winkel zwischen Vomer und Lamina perpendicularis des Siebbeines einschiebt. Die Seitenwände der Nase werden in ihrem oberen Teile durch die beiden *Cartilagines nasi laterales* s. triangulares oder Seitenwandplatten (HENLE) gebildet, welche dreiseitige, in der Medianlinie verschmolzene Knorpelstückchen darstellen, deren Basis an die Nasenbeine angeheftet ist, während ihre Spitze nach abwärts sieht. Die Seitenwandplatten sind constant mit dem Nasenscheidewandknorpel verschmolzen. Als Stütze für die Nasenflügel dienen halbmondförmig gebogene, mit der Concavität abwärts gerichtete, am unteren Rande der Nasenflügel gelegene Knorpelstreifen, die Nasenflügelknorpel, *Cartilagines alares majores*, mit einem *Crus mediale* und *laterale*; ausserdem finden sich in der Seitenwand der Nase mitunter noch andere vereinzelte kleine Knorpelstückchen, die Schaltknorpel, *Cartilagines alares minores* und *epactiles* s. sesamoideae, vor.

Während man den im Gebiete der beweglichen Nasenflügel gelegenen Abschnitt der äusseren Nase auch als Vorhof, *Vestibulum nasi*, bezeichnet, versteht man unter der Bezeichnung Atrium den zweiten Abschnitt derselben, welcher sich nach hinten bis etwa zum vorderen Ende der beiden unteren Muscheln erstreckt. Vestibulum und Atrium werden durch eine bogenförmige Leiste, *Limen nasi*, von einander abgegrenzt. Im obersten Abschnitt des Atrium liegt der sogen. *Agger nasi*, ein Wulst, welcher gewissermassen eine Fortsetzung der mittleren Muschel nach vorn darstellt und als Rudiment einer Muschel der Säugetiere (des sogen. *Nasoturbinale)* betrachtet wird. Der dritte und hintere Abschnitte der Nasenhöhle, welcher die Muscheln enthält und bis zu den Choanen reicht, kann als *Cavum narium* im engeren Sinne bezeichnet werden. Mit dem letzteren hängen die sogenannten Nebenhöhlen zusammen,

zu denen man jederseits den *Sinus frontalis*, die *Cellulae ethmoidales*, den *Sinus sphenoidalis* und den *Sinus maxillaris* rechnet. Die hintere Grenze des Cavum narium, d. h. die Übergangstelle in den Schlund, wird mitunter durch eine vertical verlaufende längliche Erhöhung *(Plica nasopharyngea)* abgegrenzt.

Die knöchernen Wände des Cavum narium sind bereits eingehend Seite 73—76 beschrieben worden und ist hierüber daselbst nachzulesen. Hier mögen nur ganz kurz noch einige Bemerkungen über die mit Schleimhaut überzogene laterale Wand derselben hinzugefügt werden, wie sie in Fig. 50 dargestellt ist. Man sieht auf der letzteren zunächst die untere, mittlere und obere Nasenmuschel, von denen die erstere am grössten, die letztere am kleinsten ist. Unterhalb einer jeden von diesen drei Muscheln ist der entsprechende Nasengang gelegen. Es ist dabei zu beachten, dass nur der untere und mittlere Nasengang nach vorn in das Atrium übergehen, während der obere Nasengang nur einen kurzen schrägen Einschnitt darstellt, dessen vorderes Ende kaum die vordere Hälfte der ganzen Nasenhöhle erreicht. Zu den drei eben genannten Muscheln kommt an dem Fig. 50 abgebildeten Präparate ausnahmsweise noch eine sogenannte *Concha suprema*, welche nach hinten und oben von der oberen Muschel gelegen ist; zwischen der Concha suprema und superior ist ebenfalls eine Art von *Meatus narium supremus* gelegen. Hinter der Concha suprema sieht man alsdann die median durchschnittene Keilbeinhöhle, in deren vorn gelegener Öffnung *(Foramen sphenoidale)* eine Sonde steckt. Die letztere Öffnung pflegt für gewöhnlich in einer Höhe mit der oberen Muschel zu liegen, weswegen man auch vielfach die nicht ganz correcte Angabe findet, dass der Sinus sphenoidalis in den oberen Nasengang mündet. Richtiger wäre es zu sagen, dass die Öffnung des Sinus in eine kleine Vertiefung *(Recessus sphenoethmoidalis)* einmündet, welche zwischen der oberen Muschel und der vorderen Wand des Sinus sphenoidalis gelegen ist. In den oberen Nasengang münden dagegen (auf Fig. 50 nicht sichtbar) die hinteren und mittleren Siebbeinzellen.

Schneidet man ferner die mittlere Muschel zum grössten Teil weg, so sieht man am vorderen Ende des mittleren Nasenganges eine halbmondförmige schmale Rinne, welche man als *Infundibulum* s. *Hiatus semilunaris* bezeichnet. Das Infundibulum wird vorn und unten durch den *Processus uncinatus* des Siebbeines, oben und hinten durch eine stark vorgewölbte Siebbeinzelle *(Bulla ethmoidalis)* begrenzt, welche ebenso wie der Agger narium für ein Rudiment

einer Nasenmuschel angesehen wird. In dem oberen Ende des Infundibulum ist nun die Mündung der Stirnbeinhöhle (cf. die Sonde in Fig. 50), weiter unten dagegen die Hauptöffnung des Antrum Highmori gelegen. Sehr häufig sieht man nach hinten von der letzteren in der Schleimhaut noch ein kleines rundes Loch,

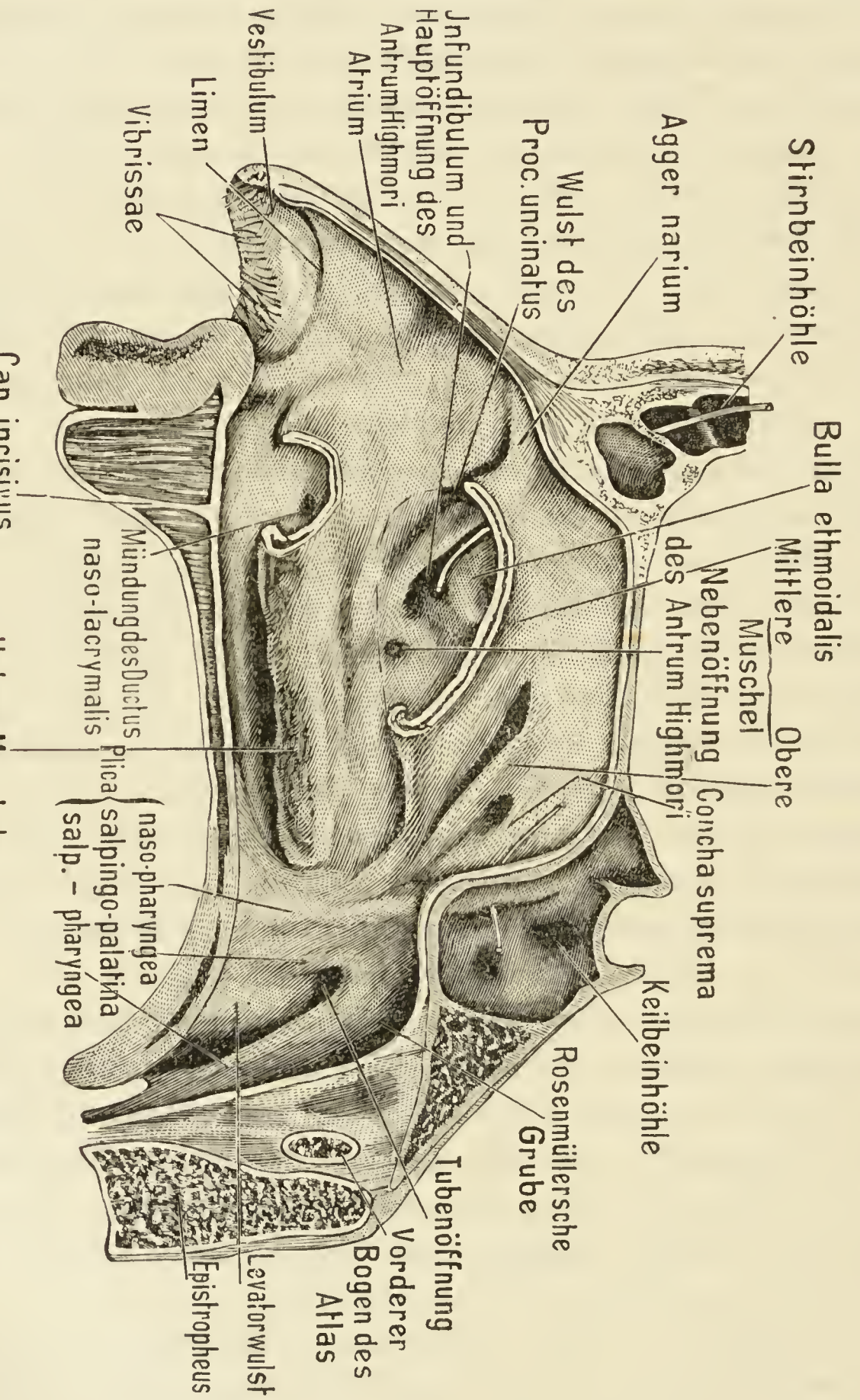

Fig. 50.
Laterale Wand der Nasenhöhle. Mittlere und untere Muschel zum Teil abgetragen.

welches ebenfalls in die Highmorshöhle hineinführt und als accessorische oder Nebenöffnung bezeichnet wird. Die Mündungen der vorderen Siebbeinzellen endlich sind oberhalb und hinter der Bulla ethmoidalis gelegen. Nimmt man schliesslich den vorderen Abschnitt der unteren Muschel hinweg, so erblickt man die

untere Öffnung des Ductus nasolacrimalis, welcher bekanntlich von der Augenhöhle in den unteren Nasengang hinabführt. Über die hier mitunter vorhandene *Valvula lacrimalis* s. *Hasneri* ist S. 682 nachzusehen.

Die Communicationen der Nasenhaupthöhlen, d. h. die Wege, welche aus der letzteren heraus oder in dieselbe hineinführen, sind demgemäss folgende: 1) die Nasenlöcher *(Nares)*, welche von vorn her in die Nasenhöhle führen und aus denen nicht selten kürzere oder längere Haare *(Vibrissae)* zum Schutze gegen etwa eindringende Insecten hervorragen; 2) die hinteren Nasenöffnungen oder Choanen, welche in die Pars nasalis des Schlundes führen (cf. S. 571); 3) die Mündung des Ductus nasolacrimalis am vorderen Ende des unteren Nasenganges; 4) die Mündungen des Sinus frontalis, des Sinus maxillaris und der vorderen Cellulae ethmoidales im mittleren Nasengange; 5) die Mündung der hinteren Siebbeinzellen im oberen Nasengange; 6) die Mündung des Sinus sphenoidalis im Recessus sphenoethmoidalis, welcher, wie oben erwähnt, direct hinter der oberen Muschel gelegen ist.

An ihrer Innenfläche ist die ganze Nasenhöhle von der Nasenschleimhaut oder Schneider'schen Membran *(Membrana pituitaria* s. Schneideri) überzogen, welche allerdings in den verschiedenen Abschnitten der Nase eine verschiedene Beschaffenheit zeigt. Die Schleimhaut des Vestibulum und Atrium narium ist mit geschichtetem Pflasterepithel bekleidet und besitzt ein Substrat, welches sich ebenso wie das Epithel in seinem Baue an die äussere Haut anschliesst und an den Nasenlöchern mit vereinzelten kurzen steifen Haaren, *Vibrissae,* besetzt ist. Die Schleimhaut im Cavum narium osseum wird in eine *Pars olfactoria* und eine *Pars respiratoria* eingeteilt. Die *Pars olfactoria* nimmt den obersten Abschnitt der Nasenhöhle ein und entspricht dem Verbreitungsbezirke des Nervus olfactorius; sie reicht ebensowohl an der Seitenwand wie am Septum narium bis in die Höhe des unteren Randes der mittleren Muschel hinab. Den unterhalb dieser Grenze befindlichen Rest der Haupthöhle bezeichnet man als *Pars respiratoria* derselben. Die Nebenhöhlen† haben wahrscheinlich nur die Function, das Gewicht des Schädels zu vermindern, da sich in denselben Ausbreitungen des Nervus olfactorius nicht vorfinden.

Die Regio olfactoria und die Regio respiratoria sind bei Tieren schon durch ihr Aussehen deutlich unterschieden, indem die Regio olfactoria stark gelblich erscheint, während die Regio respiratoria

das gewöhnliche rote Aussehen der Schleimhäute besitzt. Beim Menschen ist die gelbliche Färbung der Regio olfactoria weit weniger auffallend.

In Bezug auf den feineren Bau der Nasenschleimhaut ist zu bemerken, dass die Regio respiratoria und ebenso sämtliche Nebenhöhlen mit einem Flimmerepithel bekleidet sind, welches in der Haupthöhle nach hinten, in den Nebenhöhlen nach der Haupthöhle zu flimmert. Die Regio olfactoria ist dagegen mit hohen, schlanken Cylinderzellen (Stützzellen) ohne Flimmerhaare bekleidet, welche ein körniges Pigment enthalten, von dem wahrscheinlich die gelbe Farbe dieser Partie herrührt. Zwischen den Cylinderzellen liegen die Riechzellen, welche Spindelform besitzen, indem sie zwei einander entgegengesetzte Fortsätze zeigen, von denen der eine, an der freien Oberfläche der Schleimhaut gelegene, ein Bündel feiner divergierender Haare, die sogen. Riechhaare, trägt, während der andere in das Substrat eindringt und in eine Olfactoriusfaser übergeht. Es ist unzweifelhaft, dass diese Art von Zellen die Riechempfindung nach erfolgter Erregung der Riechhaare vermittelt: die letzteren ragen frei in das Lumen der Nasenhöhle hinein. Die unterste Lage des Epithels wird endlich durch eine einfache Schicht von annähernd kegelförmigen Zellen (Basalzellen) gebildet, welche ausserdem noch durch protoplasmatische Fortsätze zusammenhängen sollen. Die freie Oberfläche des Epithels der Regio olfactoria ist mit einer glashellen Membran, der sogen. *Limitans olfactoria* oder Brunn'schen Membran, bekleidet, welche feine Löcher besitzt, aus denen die Härchen der Riechzellen hervorschauen.

Das Substrat (die *Tunica propria)* der Nasenschleimhaut ist bindegewebig und in den Nebenhöhlen der Nasen sehr dünn, obwohl es mit dem Periost zu einer einzigen Schicht verschmolzen ist. Erheblich stärker ist das Substrat in der Haupthöhle, besonders stark in der Pars respiratoria und hier wieder am stärksten an der unteren Muschel entwickelt. An der letzteren ist es durch sehr starke Venenplexus ausgezeichnet, welche sehr leicht anschwellen und alsdann die Nasenhöhle völlig unwegsam machen können. Dieser Blutreichtum der unteren Muschel muss die Wirkung haben, dass die eingeatmete Luft schnell erwärmt wird. In der Regio olfactoria finden sich eigentümlich dünne und lange tubulöse Drüsen eie Bowman'schen Drüsen, vor, welche nach VON BRUNN ein eiweissartiges Secret absondern. Die Bildung des Nasenschleimes soll nach HEIDENHAIN hauptsächlich durch schleimige Metamor-

phose des Epithels zu Stande kommen, welches zahlreiche Becherzellen (Schleimzellen) enthält (s. S. 593). Doch besitzt auch die Regio respiratoria, insbesondere die untere Muschel, zahlreiche verästelte tubulöse Drüsen, welche zum Teil Schleim, zum Teil Eiweis absondern. Nur die Nebenhöhlen sind entweder drüsenlos oder höchstens mit vereinzelten kleinen Drüsen versehen. Nach VON BRUNN sind die letzteren als seröse Drüsen anzusehen.

J. Das Geschmacksorgan

ist bereits bei der Beschreibung der Zunge abgehandelt worden, weshalb auf jenen Abschnitt verwiesen werden kann.

K. Die äussere Haut.

Die äussere Haut, *Integumentum commune externum,* ist im Vergleiche zur Haut der Tiere haararm, weich und elastisch; sie besitzt, wenigstens bei normal genährten Individuen, eine fettreiche Unterlage, deren Dicke man am besten auf die Weise taxieren kann, dass man eine Hautfalte zwischen die Finger nimmt. Dergleichen Falten sind ausserordentlich leicht besonders an der Haut des Rückens, der Brust, des Bauches und des Scrotum zu erheben. An anderen Stellen, z. B. an der Hohlhand, an der Fussohle, an der Eichel des Penis und an der Kopfhaut, ist dagegen die Haut so fest mit der Unterlage verwachsen, dass sich keine Falte abheben lässt. Als natürliche Falten der Haut sind die Ohrläppchen, die Vorhaut und die grossen Schamlippen zu betrachten. Die Lippen, die Augenlider und die Nasenflügel sind keine eigentlichen Hautfalten, weil in ihrem Innern Muskeln und Knorpel eingeschlossen sind. Die Farbe der Haut ist bei den weissen Rassen eigentlich ein helles Gelb, welches häufig mit einer Nuance von Rot durchsetzt ist. Die gelbliche Farbe rührt von der Epidermis her, da die Cutis ziemlich rein weiss ist, während das Rot von den durchscheinenden Blutgefässen herstammt. Bei den pigmentierten Rassen ist in der tiefsten Schicht der Epidermis Pigment in grösseren oder geringeren Massen abgelagert. Doch finden sich auch bei jedem menschlichen Individuum normaler Weise stärker pigmentierte Hautstellen vor. Solche Stellen sind z. B. die Brustwarze und die Haut der Genitalien; auch neben der Linea

alba finden sich mitunter stärkere Pigmentanhäufungen vor. Die normale Haut muss eine gewisse Turgescenz besitzen, d. h. sich in gewissem Grade prall und zugleich sammetartig weich anfühlen. Die sammetartige Beschaffenheit derselben rührt daher, dass sich an ihrer Oberfläche zahlreiche kleine Unebenheiten vorfinden. Bei cachectischen Individuen ist die Haut schlaff, trocken und glanzlos. Übermässig glänzend wird dieselbe bei stärkerer Spannung in Folge der Ausgleichung der Unebenheiten, so z. B. bei Entzündungen oder bei der Wassersucht, wo sie über die Norm ausgedehnt ist. Die Haut ist sehr elastisch, was insofern von chirurgischer Wichtigkeit ist, als sich Hautlappen nach der Loslösung stets erheblich zusammenziehen. Auch die Festigkeit derselben ist eine beträchtliche, was am besten dadurch illustriert wird, dass man an einem Hautstreifen von 4 cm Breite eine ganze Leiche aufheben kann. Der Übergang der Haut in die Schleimhäute geschieht entweder unter Bildung einer scharfen Grenze, wie z. B. an den Augenlidern und an der Afteröffung, oder allmählich, wie z. B. an den Genitalien. Man kann nun am Integumentum commune externum erstens die Haut im engeren Sinne, zweitens die Anhangsgebilde derselben unterscheiden. Die Haut im engeren Sinne besteht wiederum aus drei Schichten, nämlich: 1) die Oberhaut *(Epidermis)*; 2) die Lederhaut oder eigentliche Haut *(Corium* s. Cutis s. Derma[1]); 3) das Unterhautbindegewebe oder Unterhautfettgewebe *(Tela subcutanea* s. Panniculus adiposus). Zu den Anhangsgebilden der Haut rechnet man: 1) die Haare mit den Haarbalgdrüsen; 2) die isolierten Talgdrüsen; 3) die Knäueldrüsen; 4) die Nägel; 5) die Blutgefässe; 6) die Nerven; 7) die Muskeln.

1. Die Epidermis.

Die Oberhaut, *Epidermis,* kann man in drei Schichten einteilen, welche, in der Richtung von innen nach aussen gerechnet, folgendermassen heissen: 1) die Malpighi'sche Schicht oder Schleimschicht, *Stratum germinativum,* welche der Unterhaut unmittelbar aufsitzt; 2) die Übergangschicht; 3) die Hornschicht, *Stratum corneum,* welche die freie Oberfläche der Haut bildet. Wenn sich durch irgend ein Reizmittel an der Hand Blasen bilden, so bleibt nur die erste Schicht zurück, während sich die beiden anderen Schichten abheben. Die Malpighi'sche Schicht kann man auch

[1]) Cutis kommt von *κίτος* (Sack oder Schlauch), Derma von *δέρω* (abziehen) her. Corium heisst Lederhaut, weil die Cutis durch Einwirkung von Gerbsäure in Leder verwandelt werden kann.

als active Schicht bezeichnen, weil dieselbe einer Vermehrung ihrer zelligen Elemente fähig ist, während die beiden anderen Schichten als Schutzschichten aufgefasst werden müssen, da sie im Wesentlichen nur zur Bedeckung der darunter liegenden Teile dienen.

1. Die Malpighi'sche Schicht, *Rete Malpighii*, setzt sich wieder aus zwei Lagen zusammen, von denen die am tiefsten gelegene aus Cylinderzellen *(Stratum cylindricum)* besteht und die ganze Oberfläche der Cutis in einfacher Lage bekleidet. Hieran schliesst sich die sogen. Stachelzellenschicht *(Stratum dentatum)*, welche der vorigen unmittelbar aufsitzt und die Unebenheiten zwischen den Papillen ausfüllt. Letztere Lage ist aus Zellen zusammengesetzt, von denen eine jede an ihrer Oberfläche eine Anzahl von stacheligen Fortsätzen besitzt, welche mit den Stacheln der Nachbarzellen in Verbindung stehen. Diese dünnen Verbindungsbrücken zwischen den einzelnen Zellen hat man als Intercellularbrücken bezeichnet. In der Mitte besitzt jede Intercellularbrücke ein kleines Knötchen, an welchem sie auseinander bricht, wenn die einzelnen Zellen von einander gelöst werden. Auch die Cylinderzellenschicht scheint solche Intercellularbrücken oder Riffelfortsätze zu besitzen. Zwischen den Intercellularbrücken finden sich Intercellularspalten, in denen Lymphe circuliert. Das Vorhandensein dieser Intercellularspalten erklärt die Tatsache, dass sich so ausserordentlich schnell so grosse Mengen von Lymphe ansammeln können, wie es bei der Blasenbildung der Haut geschieht.

2. Die Übergangschicht besteht aus zwei Doppelschichten, nämlich erstens aus dem *Stratum granulosum* (AUFHAMMER), welches der vorigen Schicht unmittelbar aufsitzt, und zweitens aus dem *Stratum lucidum* (OEHL), welches an die Hornschicht angrenzt. Das Stratum granulosum hat seinen Namen daher, weil dasselbe aus mehr platten vollsaftigen Zellen besteht, welche eine Anzahl von relativ grossen Körnchen enthalten, die sich in Karmin sehr intensiv färben. WALDEYER sieht diese Körnchen als eine Vorstufe des Keratins an: wegen gewisser chemischer Ähnlichkeiten mit dem sogen. Hyalin schlägt er für die Substanz dieser Körnchen die Bezeichnung Keratohyalin vor. Nach RANVIER sollen sie mit einem flüchtigen Öl (Eleidin) eine gewisse Ähnlichkeit haben. Übrigens findet sich diese Substanz an verschiedenen Stellen des Körpers auch in anderen Epithelzellen vor, wenn dieselben anfangen abzusterben. Das Stratum lucidum hat seinen Namen daher, weil es auf Querschnitten stark glänzend aussieht. Die Zellen desselben sind wahrscheinlich schon verhornt, besitzen jedoch noch Kerne

und sind noch nicht vollständig platt. Oft erscheinen dieselben senkrecht zur Hautoberfläche gestreift.

3. Die Hornschicht *(Stratum corneum)* besteht aus platten Zellen, welche jedoch keine Kerne mehr besitzen und das Aussehen von zerknitterten Schüppchen haben. In dieser Schicht hat sich das Protoplasma der Zellen in Hornsubstanz (Keratin) verwandelt, welche einerseits wegen ihrer grossen Festigkeit zum Schutz des Körpers besonders geeignet ist, andererseits dem letzteren als schlechter Wärmeleiter Dienste leistet. Dem Keratin ist sein relativ grosser Gehalt an Schwefel (0,5—8%) eigentümlich. Gegen Säuren ist das Keratin sehr widerstandsfähig. In Lösungen von Kali- oder Natronlauge dagegen hellen sich die verhornten Epidermiszellen auf, indem sie mehr und mehr aufquellen und sich zuletzt vollständig auflösen. Hierauf beruht auch die Verwendung der Seife, durch welche die obersten Epidermisschichten aufgeweicht und weggenommen werden.

2. Das Corium, s. Cutis

An der Lederhaut, *Corium* s. Cutis, unterscheidet man zwei Lagen, nämlich das in der Tiefe gelegene *Stratum reticulare (Tunica propria)* und das oberflächliche *Corpus papillare*. Das Stratum reticulare besteht aus Faserbündeln von derbem fibrillären Bindegewebe, welche sich ziemlich regelmässig und nahezu rechtwinkelig durchkreuzen und zwischen denen sich zahlreiche elastische Fasernetze vorfinden. Das Corpus papillare ist deswegen so bezeichnet, weil es sich aus den Hautpapillen, *Papillae,* zusammensetzt, d. h. zuckerhutähnlichen Hervorragungen der Cutisoberfläche, welche derartig in der Epidermis stecken, dass die unterste Schicht der letzteren, abgezogen und von unten betrachtet, den Eindruck eines Netzes (Rete Malpighii) macht. Die Grundsubstanz des Corpus s. Stratum papillare ist nur undeutlich faserig und von zahlreichen Rundzellen durchsetzt. Eine jede Papille enthält nun entweder eine Capillarschlinge oder ein Tastkörperchen, so dass man Gefäss- und Tastpapillen voneinander unterscheiden muss. Hierbei muss jedoch bemerkt werden, dass nach den Resultaten neuerer Injectionen auch die Tastpapillen eine allerdings sehr kleine Bluttgefässschlinge enthalten. An den Fingerspitzen hat man auf 300 Gefässpapillen 80 bis 90 Tastpapillen zu rechnen; in anderen Regionen pflegen jedoch die Gefässpapillen die Tastpapillen an Zahl noch erheblicher zu übertreffen. Nicht selten läuft eine einzelne Papille in mehrere Spitzen aus, weswegen man von einfachen

und zusammengesetzten Papillen spricht. Meistens sind die Papillen in kleineren Gruppen um die Mündung der Schweissdrüsen angeordnet, welche letztere sich wiederum reihenweise auf der Höhe von kleinen Leistchen finden, die man an der Hohlhand und Fusssohle, durch feine Furchen getrennt, bereits mit blossem Auge deutlich wahrnehmen kann.

3. Die Tela subcutanea.

Das Unterhautbinde- oder Unterhautfettgewebe, *Tela subcutanea* s. Panniculus adiposus, besteht aus einem Gerüst von lockerem Bindegewebe, welches grosse kugelige Fettzellen in grösserer oder geringerer Menge enthält. Die letzteren sind in Form von kleinen Läppchen angeordnet, welche man als Fetträubchen oder Fettacini bezeichnet. An verschiedenen Stellen des menschlichen Körpers, wie z. B. in der Augenhöhle und an dem sog. Bichat'schen Fettklumpen (s. S. 88), bleibt das Fett selbst dann noch erhalten, wenn das betreffende Individuum im Zustande völligster Abmagerung gestorben ist. An anderen Stellen besitzt die Tela subcutanea niemals Fett, so z. B. an den Augenlidern, an der concaven Seite der Ohrmuscheln, an der Haut des Penis und des Scrotum. An der Hohlhand und der Fusssohle findet sich insofern eine besondere Einrichtung vor, als dort das Fett gewissermassen zwischen die fibrösen Stränge eingepresst ist, welche die Aponeurosis palmaris und plantaris mit der Cutis verbinden.

4. Das Haar.

Das Haar tritt am menschlichen Körper in zwei Formen auf, welche man als die gewöhnlichen Haare *(Crines)* und das Flaumhaar *(Lanugo)* unterscheidet. Die gewöhnlichen Haare bezeichnet man wiederum je nach ihrem Sitze als Kopfhaar *(Capilli* s. Crines capitis), als Barthaar *(Barba)*, als Augenbrauen *(Supercilia)*, als Augenwimpern *(Cilia)*, als *Vibrissae* (die feinen Härchen im Vestibulum narium), als *Tragi* (die feinen Härchen in der Nähe des äusseren Gehörganges), als *Hirci* (die Haare in der Achselhöhle), endlich als *Pubes* (das Schamhaar). Die Kopfhaare stehen in kleinen Gruppen zu zweien, dreien und vieren zusammen und besitzen ebenso wie das Flaumhaar einen nahezu kreisförmigen Querschnitt, an welchem meistens kein Mark sichtbar ist. Alle übrigen Haare stehen nicht in Gruppen, besitzen stets eine Markhöhle und zeigen einen mehr länglichen Querschnitt. Im fötalen Lebensalter ist die ganze Oberfläche des Körpers nur mit dem weichen Flaum-

haar bedeckt. Doch wird das letztere zum Teil schon im ersten Lebensjahre, zum Teil erst während der Geschlechtsreife durch bleibendes Haar ersetzt.

Unter der Bezeichnung „Gesamthaar" versteht man nicht allein das eigentliche, aus verhornten Zellen bestehende Haar, sondern fasst darunter folgende Gebilde zusammen: 1) das einzelne Haar im engeren Sinne; 2) die innere Wurzelscheide; 3) die äussere Wurzelscheide; 4) den Haarbalg mit der Haarpapille. Als accessorische Bestandteile des Gesamthaares kommen dazu noch die Talgdrüsen (die sogen. Haarbalgdrüsen), die Haarbalgmuskeln, die Blut- und Lymphgefässe, endlich die Nerven des Haares, so dass also das Gesamthaar ein sehr compliciertes Organ darstellt.

1. An dem Haar im engeren Sinne, *Pilus*, unterscheidet man das unterste, kolbig angeschwollene Ende, die Haarzwiebel *(Bulbus pili);* über demselben — zum Teil noch unter, zum Teil schon über der Haut gelegen — eine eingeschnürte Stelle, den Hals des Haares *(Collum pili);* endlich den über der Haut gelegenen Haarschaft *(Scapus pili)*, welcher bei unbeschnittenen Haaren in eine feine Spitze *(Apex pili)* ausläuft. Den ganzen in der Haut steckenden Teil des Haares hat man als Haarwurzel *(Radix pili)* bezeichnet. Der Bulbus pili ist entweder nach Art eines Flaschenbodens ausgehöhlt (er bildet den Haarknopf von HENLE oder die sogen. Hohlwurzel) oder er endigt besenartig aufgefasert (als Kolben von HENLE oder Vollwurzel). Die besenartige Vollwurzel soll sich nur bei absterbenden Haaren vorfinden, in welchem Falle sich das Haar von der Papille löst und allmählich aufwärts rückt. Durch Zählungen hat man constatiert, dass das einzelne Haar zuerst etwa 30 Tage lang eine Hohlwurzel besitzt und dann etwa 100 Tage lang mit einer Vollwurzel versehen ist, so dass dasselbe also auch noch im absterbenden Zustande längere Zeit in dem Haarbalg zu verweilen scheint. An dem einzelnen Haare unterscheidet man ferner folgende Schichten: 1) das Oberhäutchen oder die Cuticula; 2) die Rinde des Haares; 3) das Haarmark. Dre Cuticula besteht aus dachziegelartig über einander gelagerten Schüppchen, welche mit den überstehenden Enden nach der Spitze des Haares gerichtet sind, so dass man auch bei abgeschnittenen Haaren durch die microscopische Untersuchung bestimmen kann, wo sich das untere Ende derselben befindet. Die Schuppen der Cuticula sind verhornte, kernlose, glashelle Epidermiszellen, welche durch Kochen in verdünnter Schwefelsäure iso-

liert werden können. Die Rinde besteht aus verhornten, langen spindelförmigen Zellen, welche nach der Wurzel hin allmählich kürzer und dicker werden und im Bulbus pili noch einen deutlichen Kern besitzen. Das Mark besteht aus polygonalen Zellen, welche eine grosse Menge von Keratohyalin in ihrem Inneren führen. Am oberen Ende des Haares sehen die Markzellen wie ausgetrocknet und geschrumpft aus: zwischen ihnen befinden sich, wenigstens beim Menschen, Luftspalten, während bei einzelnen Tieren, wie z. B. den Gemsen, die Markzellen gross und blasig aussehen und in ihrem Innern die Luft beherbergen.

2. Die innere Wurzelscheide des Haares liegt der Haarwurzel unmittelbar an und besteht aus drei Schichten, nämlich: 1) aus der Scheidencuticula, welche mit Zähnen zwischen die Zähne der Haarcuticula eingreift und dieselbe Structur wie die letztere besitzt; 2) nach aussen von derselben aus der sogen. Huxley'schen Schicht, welche aus kernhaltigen cylindrischen Zellen zusammengesetzt ist; 3) nach aussen von der letzteren aus der sogen. Henle'schen Schicht, welche aus kernlosen platten Zellen besteht, die auf Zusatz von Essigsäure von einander platzen. Die zwischen diesen platten Zellen entstehenden Löcher sind früher fälschlich für Kerne gehalten worden.

3. Die äussere Wurzelscheide besteht: 1) am meisten nach innen aus der Binnenzellenschicht, einer einfachen Lage von vollsaftigen platten Epithelien, welche sich ähnlich wie das Stratum granulosum von AUFHAMMER ziemlich intensiv in Karmin färben 2) aus einer Schicht von Riff- oder Stachelzellen, ähnlich wie in der Schleimschicht; 3) aus einer Cylinderzellenschicht, welche ebenfalls vollständig derjenigen des Rete Malpighii analog ist. Die äussere Wurzelscheide ist somit als identisch mit den tieferen Schichten der Epidermis aufzufassen.

4. An dem Haarbalg, *Folliculus pili*, unterscheidet man 1) die Haarpapille, auf welcher der Bulbus pili mit seiner flaschenbodenförmigen Aushöhlung aufsitzt; 2) den unteren erweiterten Teil oder Grund *(Fundus)* des Haarbalges; 3) den Hals *(Collum)* des Haarbalges, welcher den obersten Teil desselben darstellt. Im Übrigen besteht der Haarbalg aus einer inneren glashellen Haut, an welche sich zunächst eine Ringfaserschicht und alsdann, am meisten nach aussen, eine Längsfaserschicht von gewöhnlichem Bindegewebe anschliesst.

Das Ergrauen des Haares verschont fast immer die Cilien und beruht auf dem Schwund des Haarfarbstoffes oder Pigmentes,

welches sich erstens in gelöster und zweitens in körniger Form in den Zellen der Haarrinde vorfinden kann. Die gänzlich pigmentlosen Haare der albinotischen Individuen sehen rein weiss aus. Das gelöste Pigment gibt dem Haar die flachsblonde Farbe, das körnige die anderen Nuancen. Das Pigment des Haares kann entweder in der ganzen Rinde oder, wie bei gewissen Rassen, auch nur in der Peripherie derselben verteilt sein. Doch kann ein Ergrauen auch bei pigmenthaltigen Haaren dadurch zustande kommen, dass die Haarrinde von einer Anzahl grösserer oder kleinerer Luftspalten durchsetzt wird, welche bei auffallendem Licht grau oder weiss erscheinen.

Die accessorischen Bestandteile des Haares, wie z. B. die Talgdrüsen etc., werden weiter unten besprochen werden. Nur über die Nerven des Haares möge hier erwähnt sein, dass sie bis in die Cylinderzellenschicht der äusseren Wurzelscheide eintreten, wo sie nach MERKEL direct in den Epithelzellen endigen sollen. Bei den Tast- oder Spürhaaren gewisser Tiere wird diesen Nervenendigungen die Bedeutung von Tastapparaten zugesprochen. Nach der Ansicht anderer Autoren enden alle Nerven an der Glashaut des Haares.

5. Die Nägel.

Die Nägel *(Ungues)* sind kleine, gewölbte hornige Platten, an welchen man den freien Rand, die Seitenränder, dann den Nagelkörper, *Corpus unguis*, endlich den hintersten Teil, die Nagelwurzel, *Radix unguis,* unterscheidet. Die Wurzel und die Seitenränder des Nagels liegen in dem sogen. Nagelfalz, d. h. in einer rinnenförmigen Vertiefung der Haut, welche von dem Nagelwall, *Vallum unguis,* umwölbt wird. Der hinterste Teil des Nagelfalzes bildet den sogen. Wurzelfalz, während derjenige Teil desselben, in welchem die Seitenränder stecken, als Seitenfalz bezeichnet wird. Derjenige Abschnitt der Haut, auf welchem die untere Fläche des Nagels aufliegt, heisst der Nagelboden oder das Nagelbett, *Matrix unguis*, und besteht wie die übrige Epidermis aus einer deutlichen Schleimschicht, Übergangsschicht und Hornschicht. Nur ist die Hornschicht wenig entwickelt und mit kernhaltigen Zellen versehen, so dass man sie auch als ein stark ausgebildetes Stratum lucidum auffassen kann. Der hinterste Teil des Nagelbodens bildet die Nagelmatrix, von welcher das Wachstum des Nagels ausgeht, welche jedoch von aussen her nicht sichtbar ist. An der Nagelmatrix fehlt die Hornschicht der Epidermis, und man kann somit sagen, dass sich aus

der hier befindlichen Spalte der letzteren der Nagel bei seinem Wachstum herausschiebt. Die Cutis des Nagelbettes ist an der Nagelmatrix mit gewöhnlichen Gefässpapillen besetzt; weiter nach vorn finden sich anstatt der letzteren kleine, längs verlaufende Leistchen, *Cristae matricis,* welche zunächst noch an ihrer Oberfläche mit Papillen besetzt sind. Der bei weitem grösste vordere Teil des Nagelbettes besteht endlich aus papillenfreien Längsleisten, auf denen bei seinem Wachstum der Nagel nach vorn gleitet. An der Oberfläche des Nagels sieht man schon mit blossem Auge die Längsstreifen, welche den eben erwähnten Längsleisten entsprechen. An dem hintersten, frei sichtbaren Teile des Nagels kann man ferner vielfach eine reine weisse, halbmondförmige Stelle, die sogen. Lunula, wahrnehmen, deren vorderer Rand die Grenze bildet, an welcher die Papillen des Nagelbettes aufhören. Man nimmt an, dass die weisse Farbe der Lunula davon herrühre, dass an derselben die Blutgefässe weniger zahlreich sind. Dass diese Erklärung nicht ausreicht, geht aus der Tatsache hervor, dass die Lunula auch am völlig blutlosen Finger stets deutlich sichtbar ist. Übrigens kommen bei einzelnen Individuen auch sonst in der Substanz des Nagels kleine weissliche Fleckchen vor. Über die Lunula endlich schiebt sich häufig vom hinteren Abschnitte des Nagelwalles ein dünner Fortsatz der Epidermis herüber, welchen man als Nagelbändchen bezeichnet hat.

6. Die Knäuel- und Talgdrüsen.

Die Knäueldrüsen, *Glandulae glomiformes,* der Haut treten in grösseren Formen als Schweissdrüsen der Achselhöhle, der Leistenbeuge, um den Anus, *Glandulae circumanales,* und endlich am Hofe der Brustwarze auf. In der Achselhöhle reichen die Schweissdrüsen bis in die Tela subcutanea hinein, und die Knäuel derselben können bei der Präparation der Haut von unten her sehr deutlich mit blossem Auge als stecknadelknopfgrosse Körper gesehen werden. Mittelgrosse Formen der Knäueldrüsen sind die sogen. Ohrenschmalzdrüsen, *Glandulae ceruminosae,* welche nicht, wie die anderen Knäueldrüsen, den Schweiss, sondern ein dickes, mehr talgähnliches Secret, das Ohrenschmalz, absondern[1]). Die kleineren

[1]) Man kann zu den mittelgrossen Formen der Knäueldrüsen auch die sogen. Moll'schen Drüsen, *Glandulae ciliares,* der Augenlider rechnen, welche leicht gewundene Schläuche darstellen, die zugleich mit den Haarbälgen der Wimpern ausmünden. Ihr blindes Ende ist weniger gewunden als bei den Schweissdrüsen und mit mannigfachen Ausbuchtungen versehen.

Formen der Knäueldrüsen sind endlich durch die gewöhnlichen Schweissdrüsen *(Glandulae sudoriferae)* des menschlichen Körpers repräsentiert. An jeder Knäueldrüse hat man den Drüsenknäuel und den Ausführungsgang zu unterscheiden, welche beide aus einer glashellen Tunica propria und einem an der Innenfläche der letzteren ansitzenden Epithel bestehen. Der Drüsenknäuel ist gewöhnlich noch in der Cutis, manchmal aber auch schon im subcutanen Fettgewebe gelegen; sein Epithel wird von einer einfachen Lage niedriger Cylinderzellen gebildet. Der Ausführungsgang kann in drei Abschnitte eingeteilt werden, nämlich während seines Verlaufes: a) in der Cutis, b) in der Schleimschicht und c) in der Hornschicht der Epidermis. In der Cutis hat der Ausführungsgang denselben Bau wie der Drüsenknäuel, nur ist sein Epithel mehr cubisch und in zwei oder drei Schichten angeordnet. In der Schleimschicht fehlt ihm bereits die Tunica propria, da die letztere beim Eintritt des Ganges in die Epidermis sich in den hellen Saum fortsetzt, welcher Epidermis und Cutis von einander scheidet. Dafür sind die Epidermiszellen der Malpighi'schen Schicht um den Ausführungsgang radiär angeordnet. In den übrigen Schichten der Epidermis ist er korkzieherförmig gewunden und verläuft wandungslos zwischen den Epithelzellen, so dass der Schweiss direct zwischen die letzteren eindringen kann. Während ihres Verlaufes in der Cutis sind die Schweissdrüsen von glatten Muskelfaserzellen begleitet, welche bei ihrer Contraction im Stande wären, das bereits fertig secernierte Secret, wie z. B. beim Angstschweiss, plötzlich hervorzupressen. Nach KOELLIKER sollen dieselben zwischen der Tunica propria und dem Epithel liegen. Die Zahl der Schweissdrüsen ist an der Hohlhand und Fusssohle am grössten (400 auf den Quadratcentimeter nach SAPPEY). Von anderen Autoren wird dieselbe noch höher angegeben.

Die Talgdrüsen *(Glandulae sebaceae)* sind acinöse Drüsen, deren Secret eine gelblichweisse fette Masse, der Hauttalg, *Sebum*, ist. Die Absonderung des Hauttalges erfolgt in der Weise, dass das Protoplasma des Talgdrüsenepithels sich in Fettkörnchen umwandelt, welche dann durch den Zerfall der Zelle frei werden. An jeder Talgdrüse unterscheidet man wiederum eine glashelle Tunica propria und das Epithel, welches in den Drüsenacini mehr vollsaftig ist und dann continuierlich in das Epithel der äusseren Haarwurzelscheide übergeht. In den allermeisten Fällen sind die Talgdrüsen nämlich Anhangsgebilde der Haare. Doch kommen

auch an vielen Körperstellen, wie z. B. an der Haut des Gesichtes, an den Schamlippen des Weibes, am Hofe der Brustwarze, an der Glans penis und der Innenfläche der Vorhaut isolierte Talgdrüsen vor. Von besonderer Grösse pflegen die letzteren an der Stirn und der Nase zu sein, wo ihre Mündungen ohne Schwierigkeit als grössere oder kleinere Punkte wahrzunehmen sind. Bei einer Verstopfung dieser Mündungen können sich die Talgdrüsen ausdehnen und sogar entzünden. In diesem Zustande hat man sie früher auch Mitesser, *Comedones*, benannt, welche nicht selten, aber durchaus nicht immer, eine Milbe, *Demodex folliculorum*, enthalten.

7. Nerven, Muskeln und Gefässe der Haut.

1. Die Nerven der menschlichen Haut kann man zunächst in marklose und markhaltige einteilen. Die marklosen oder sympathischen Nervenfasern begleiten und umspinnen sämtliche Blutgefässe. Die markhaltigen Nervenfasern verlieren bei ihren letzten Endigungen, *Corpuscula nervorum terminalia*, ebenfalls das Nervenmark. Ihre Endigungsweise in der Haut ist entweder: a) frei oder b) in Gestalt der Terminalkörperchen. Unter den letzteren sind die Wagner-Meissner'schen Tastkörperchen, *Corpuscula tactus*, die Krause'schen Endkolben, *Corpuscula bulboidea*, und die Vater-Pacini'schen Körperchen, *Corpuscula lamellosa*, zu unterscheiden.

Bei der freien Endigungsweise endigen die Nervenfasern entweder zugespitzt oder mit einer ganz geringen knopfförmigen Anschwellung: man will sie in dieser Weise noch zwischen den Zellen des Stratum granulosum vorgefunden haben[1]). Wahrscheinlich wird durch diese Art von Nervenendorganen die Schmerzempfindung, vielleicht auch Temperatureindrücke, vermittelt.

a) Die Wagner-Meissner'schen Tastkörperchen sind in den Tastpapillen der Haut gelegen und haben die Gestalt eines kleinen Tannenzapfens. Über ihren Bau herrscht noch keineswegs völlige Übereinstimmung. Man soll an ihnen eine Hülle mit quergestellten Kernen, einen homogenen Innenkolben und die in der Axe des letzteren gelegene, mehrfach verästelte Nervenfaser unterscheiden. Nach einer anderen Ansicht besteht der Innenkolben ganz aus Zellen, zwischen denen sich die Nervenfasern verästeln. Die scheinbar zur Hülle gehörigen quergestreiften Kerne sollen eigentlich den Kernen der flachen, quergestellten Zellen des Innenkolbens selbst entsprechen.

b) Die Krause'schen Endkolben sind erheblich kleiner als

die vorigen, bald mehr kugelig, bald mehr birnförmig, bald mehr cylindrisch gestaltet. Sie finden sich nicht in der eigentlichen Haut, dagegen in Schleimhäuten, welche unmittelbar in die Haut übergehen — so z. B. in der Conjunctiva, den Lippen, der Mundhöhle, am Anus, endlich an der Glans penis und clitoridis, d. h. also an Stellen, welche entwickelungsgeschichtlich als eingestülpte Teile der Haut aufzufassen sind. Bei manchen Säugetieren vertreten sie in der Haut die Stelle der Tastkörperchen. Die Endkolben sind ebenso wie die letzteren in der Cutis oder in dem bindegewebigen Substrat der Schleimhäute gelegen. Sie bestehen ebenfalls aus einer Hülle, einem homogenen Innenkolben und der axialen Nervenfaser, welche in das Innere des Körperchens hineindringt. Auch hier erscheint der Innenkolben bei genauerer Untersuchung aus Zellen zusammengesetzt. Die zugehörige Nervenfaser zeigt vielfach kurz vor oder nach ihrem Eintritte in den Endkolben einen geschlängelten, mitunter sogar knäuelförmigen Verlauf. Das Körperchen wird dabei häufig von den Nervenfasern in Spiraltouren umsponnen. Wie es scheint, sind die Endkolben ebenfalls für Tastempfindungen bestimmt.

Die Vater-Pacini'schen Körperchen sind ovoid und etwa hirsekorngross, so dass sie schon mit blossem Auge als kleine blassbläuliche Körper deutlich wahrgenommen werden können. In der Haut sind sie am reichlichsten im subcutanen Fettgewebe der Finger und Zehen, aber auch am Arme und Halse, an der Brustwarze, endlich an der Haut des Penis, der grossen Schamlippen und des Praeputium clitoridis aufgefunden worden. Ausserdem sind sie jedoch noch an vielen anderen Stellen des Körpers, wie z. B. im Periost, in Gelenkkapseln und Bändern, in dem periaortalen und peripancreatischen Bindegewebe, in Fascien und Sehnen, im Bindegewebe des Samenstranges, endlich im Mesenterium vorhanden. Besonders schöne und deutliche Vater-Pacini'sche Körperchen kommen im Mesenterium der Katze vor. Auch an dieser Art von Terminalkörperchen kann man eine Hülle, einen Innenkolben und die in der Axe des letzteren gelegene Nervenendfaser unterscheiden. Die Hülle ist aus einer grossen Zahl nach Art von Zwiebelschalen concentrisch geschichteter Lamellen zusammengesetzt. Jede Lamelle besteht aus platten Endothelzellen: zwischen den Lamellen sind mit lymphatischer Flüssigkeit gefüllte Spalträume gelegen. Der Innenkolben, frisch untersucht, macht einen homogenen Eindruck. Doch wird von einigen Autoren behauptet, dass er ebenfalls ganz oder teilweise aus Zellen

zusammengesetzt sei. Die physiologische Bedeutung der Vater-Pacini'schen Körperchen ist noch zweifelhaft: vielleicht dienen sie dazu, die Empfindungen des Druckes und des Zuges zu vermitteln. Für die Fortpflanzung der letzteren wäre das Vorhandensein von Flüssigkeit zwischen den einzelnen Lamellen hydrostatisch wichtig.

d) Golgi-Mazzonische Körperchen

e) Ruffini-sche K.

Merkelsche Tastzellen in der Epidermis.

Unter der Bezeichnung Tastzellen versteht HENLE im Einklange mit MERKEL helle grosse blasige Zellen von meist ovaler Gestalt und mit deutlichem Kern, in welche an der einen Seite die Nervenfaser in der Art einzumünden pflegt, dass Faser und Zelle zusammen im Profil das Bild einer halben Note geben. Die Schwann'sche Scheide begleitet die Endfasern bis zur Zelle und überzieht auch die letztere. Die isolierten Tastzellen sind beim Menschen stets in den tiefsten Schichten der Epidermis zwischen den anderen Epithelzellen gelegen, von denen sie sich durch ihre Grösse auszeichnen. Als Zwillings- oder Drillingstastzellen kann man auch die Grandry'schen Körperchen im Schnabel der Ente bezeichnen. Die Nervenendfaser tritt hier zwischen die Tastzellen hinein und geht daselbst in eine scheibenförmige Verdickung, die sogen. Tastscheibe, über. Die Hülle ist bei diesen Körperchen mit Kernen versehen.

2. Die Muskeln der Haut sind gestreifte und glatte. Gestreifte Muskeln, welche sich in der Haut festsetzen, sind in der Myologie beim Schädel, am Gesicht und am Damm beschrieben worden. Unter den glatten Hautmuskeln sind zu nennen: 1) die netzförmigen Muskelfasern in der Cutis des Brustwarzenhofes, durch deren Contraction die Brustwarze erigiert wird; 2) die ebenfalls in Form von netzförmigen Bündeln, jedoch mehr membranartig ausgebreitete Tunica dartos des Hodensackes; 3) die Mm. arrectores pili, welche dazu dienen, die Haare aufzurichten und aus der Haut herauszuheben. Ein jedes Haar steckt nämlich mehr oder weniger schief in der Haut, so dass es mit der Oberfläche der letzteren auf der einen Seite einen stumpfen, auf der anderen Seite einen spitzen Winkel bildet. Auf der Seite des stumpfen Winkels zieht nun je ein M. arrector pili als schmaler Strang vom Grunde des Haarbalges zu einem Papillental der Cutis: bei seiner Contraction muss somit der stumpfe Winkel zu einem rechten und der Haarbalg nebst dem darin steckenden Haar gehoben werden. Eine jede Contraction dieser Muskeln macht das Gefühl der Gänsehaut. Endlich müssen zur Kategorie der glatten Hautmuskeln noch die vorhin erwähnten Muskelfasern der Schweissdrüsen gerechnet werden.

3. Die Blutgefässe der Haut verlaufen mit ihren grösseren Stämmen in der Cutis nahe der Grenze zwischen ihr und dem subcutanen Gewebe. Von hier steigen kleine Zweige einerseits in die Papillen nach aufwärts, andererseits nach unten in das subcutane Fettgewebe hinein. Die Pars reticularis der Cutis ist

sehr arm an Blutgefässen. Von besonderen Capillarnetzen sind: 1) die Haarbälge, 2) die Schweissdrüsen, 3) die Talgdrüsen, 4) die Fettträubchen, 5) die glatten Muskelfasern der Haut umgeben.

4. Die Lymphgefässe der Haut beginnen schon in den Papillen, wo sie offenbar in irgend einer Weise mit den Intercellularspalten zusammenhängen müssen, welche sich in der Schleimschicht der Epidermis finden. Sie gehen alsdann in ein gröberes Netz über, welches an der Basis der Papillen gelegen ist und wiederum mit weitmaschigen Geflechten zusammenhängt, welche die Cutis durchsetzen und in die Tiefe eindringen. Von grösseren spaltähnlichen, mit Endothel ausgekleideten Lymphräumen sind ausserdem fast alle in der Cutis gelegenen Gebilde, wie z. B. die Drüsen, Haarbälge und Muskeln, umgeben.

Anhang.

Die Blutgefässdrüsen des menschlichen Körpers.

Ausser den Lymphdrüsen existieren im menschlichen Körper noch andere Arten von Pseudodrüsen ohne Ausführungsgang, welche man trotz ihrer verschiedenen Structur unter der Bezeichnung Blutgfässdrüsen zusammengefasst hat, weil die meisten von ihnen in gewissen engeren Beziehungen zum Gefässsystem zu stehen scheinen. Jedenfalls zeichnen sie sich durch ihren grossen Reichtum an Blut- und Lymphgefässen aus. Auch der Reichtum an Nerven und Ganglienzellen fällt bei vielen von diesen Organen auf. Ein Teil ist beim Embryo stärker entwickelt als beim Erwachsenen und scheint daher während des fötalen Lebens eine gewisse Rolle zu spielen; doch weiss man über ihre Function nichts Genaueres. Es gehören hierher: die Milz, die Nebennieren, die Schilddrüse, die Hypophysis cerebri, die Steissdrüse, die Glandula carotica und die Thymusdrüse.

1. Die Milz.

Über die Milz ist S. 605 nachzusehen.

2. Die Nebennieren.

Die Nebennieren, *Glandulae suprarenales*, sind zwei platte, halbmondförmige[1]) Organe, deren Oberfläche entweder eben oder höckerig oder sogar gelappt erscheint. Das Organ sitzt mit seinem concaven Rande der medialen Seite des oberen Nierenrandes auf. Die linke Nebenniere ist somit zwischen der linken Niere und der Aorta, die rechte zwischen der rechten Niere und der V. cava inf. gelegen.

---

[1]) Die linke Nebenniere ist meist halbmondförmig, die rechte oft dreieckig und nach oben spitz ausgezogen.

Die Nebennieren bestehen aus einer fibrösen Hülle, der gelben Rindensubstanz, *Substantia corticalis*, und der grauen Marksubstanz, *Substantia medullaris*. Von der fibrösen Hülle gehen eine Anzahl von bindegewebigen Septa in die Rindensubstanz hinein. Zwischen den Septa der Rinde sind alsdann dichtgedrängt epithelähnliche Zellen gelegen. In der äusseren Schicht der Rinde *(Zona glomerulosa)* sind dieselben von polygonaler Gestalt und zu rundlichen Ballen angeordnet. In der breitesten mittleren Schicht *(Zona fasciculata)* bilden ähnliche Zellen langgestreckte Säulen. Die Zellen dieser beiden Schichten besitzen einen runden hellen Kern und enthalten nicht selten grosse Fetttröpfchen. In der innersten Schicht *(Zona reticularis)* endlich liegen die Zellen regellos in einem netzförmigen Bindegewebe und sind durch ihren Gehalt an bräunlichem Pigment ausgezeichnet. Die Marksubstanz besitzt ein feines bindegewebiges Reticulum, in dessen Maschen polygonale oder sternförmige, mit grossem Kern und Kernkörperchen versehene Zellen eingelagert sind, welche ein feinkörniges Protoplasma und bei manchen Tieren auch Pigment enthalten. Beim Menschen dagegen ist die bald hellere, bald dunklere Farbe der Marksubstanz hauptsächlich abhängig von dem Blutgehalte der zahlreichen venösen Gefässe. Daneben ist die Marksubstanz auch durch ihren Reichtum an Nervenfasern und Ganglienzellen ausgezeichnet; auch glatte Muskelfasern finden sich in den Nebennieren (besonders in der Umgebung der Venen) vor. Eine weitere Eigentümlichkeit der Marksubstanz besteht darin, dass sie sich bei der Härtung in Chromsäure tief dunkelbraun färbt. An Leichen ist sie meist breiig erweicht, so dass die Nebennieren hier einen centralen Hohlraum zu besitzen scheinen. Wie es scheint, besteht die Function der Nebennieren darin, gewisse, allerdings nicht näher bekannte Elemente zu secernieren, welche sich dem Blute beimischen.

3. Die Hypophysis cerebri.

Der Hirnanhang, *Hypophysis cerebri,* liegt in dem Türkensattel und hängt durch seinen Stiel mit dem Tuberc. cinereum des Gehirnes zusammen. Das Organ besteht aus zwei Lappen, von denen der vordere dadurch entstanden ist, dass beim Embryo von dem Epithel der Mundbucht eine drüsenähnliche Anlage nach der Hirnbasis auswächst, welche sich späterhin abschnürt. Der hintere Lappen der Hypophysis ist als ein Abkömmling des Infundibulum aufzufassen, mit welchem er zu einer gewissen Zeit sogar durch die offene Höhle communiciert. Im Einklange mit

seiner Entwickelung besteht in Folge dessen der vordere Lappen, abgesehen von einem bindegewebigen Stroma, aus einer Anzahl von Schläuchen, welche mehr oder weniger vollständig mit Epithel ausgefüllt sind, so dass dieser Abschnitt einer tubulösen Drüse nicht unähnlich sieht. Der hintere Lappen besteht ursprünglich aus demselben Geflechte von feinen Nervenfasern, welches auch den Boden des Infundibulum bildet. Später werden die nervösen Elemente durch das Hineinwuchern von Bindegewebe und Blutgefässen verdrängt. Der hintere Lappen ist somit beim Erwachsenen hauptsächlich aus fibrillärem Bindegewebe mit zahlreichen Rund- und Spindelzellen zusammengesetzt.

4. Das Glomus coccygeum.

Die Steissdrüse, *Glomus coccygeum* s. Glandula coccygea (LUSCHKA), stellt ein rätselhaftes Organ vor, welches entweder unmittelbar vor der Spitze des Steissbeines oder auf der hinteren Fläche des letzten Steisswirbels gelegen ist. Die Steissdrüse bildet ein höchstens erbsengrosses, rötliches Klümpchen, welches sich schon durch seine Farbe ziemlich deutlich von dem umgebenden Fett ɐbhebt. Das Organ wird von einigen feinen Ästen der A. sacralis media versorgt und besteht hauptsächlich aus Knäueln von dickwandigen, vielfach mit eigentümlichen Ausbuchtungen versehenen kleinen Arterien, von denen die feineren von mehr oder weniger mächtigen Lagen kleiner polygonaler Zellen umgeben sind. Die Arterien lösen sich in Capillaren auf, welche das Organ ziemlich gleichmässig durchsetzen. Das Stroma der Drüse ist im Übrigen bindegewebig: dasselbe wird ausser von den eben erwähnten Blutgefässen noch von Netzen sympathischer Nerven und einzelnen glatten Muskelbündeln durchzogen.

3. Das Glomus caroticum.

Das *Glomus caroticum* s. Glandula carotica, früher als sympathisches Ganglion (Ganglion intercaroticum) beschrieben, ist ein plattlängliches, etwa 0,5 cm langes Organ, welches gewöhnlich an der medialen Seite der Teilungstelle der Carotis comm. gelegen ist. Das Organ wird durch einen feinen Ast der Carotis versorgt, welcher sich in demselben in eine Anzahl von gewundenen und anastomosierenden Zweigen auflöst, die ähnlich wie in der Steissdrüse von Massen kleiner polygonaler Zellen scheidenartig umgeben sind. Erweiterungen und Ausbuchtungen kommen jedoch in diesen Gefässen nicht vor. Das Stroma besteht hier ebenfalls

aus fettreichem, mit elastischen Elementen untermischtem Bindegewebe, welches von einem Netzwerke feiner sympathischer Nervenfasern mit eingelagerten Ganglienzellen durchzogen wird.

6. Die Thymusdrüse.

Über dieselbe ist S. 543 nachzusehen.

7. Die Schilddrüse.

Über dieselbe ist S. 541 nachzusehen.

Register.

Abhang 405.
Accessorius-vagus-glossopharyngeus-bahn 434.
Acervulus 382.
Acetabulum 207, 210.
Achillessehne 259.
Achselbogen 141.
Achselhöhle od. -grube 141.
Acini hepatis 598.
Acromion 158.
Acusticus 433, 471.
Acusticusbahn 450.
Acusticuskerne 434.
Acusticusschleife 434.
Adductorencanal od. -schlitz 256, 337.
Adergeflechte 382.
Adergewebe 382.
Aderhaut des Auges 688.
Aditus ad antrum 718.
— laryngis 511.
— orbitae 70.
— pelvis 211.
Adminiculum lineae albae 148.
Aequator d. Auges 688.
— d. Linse 699.
Affenspalte 388.
After 591.
Agger 711.
— nasi 730.
Agmina Peyeri 588.
— cinerea 403.
Alae lobuli centralis 406.
— magnae (temporales) 33.
— minimae 65.
— parvae (orbitales) 32.
— — Ingrassiae 34.
— nasi 730.
— sacrales 205.
— vomeris 49, 73.
Alcock'scher Canal 671.
Alveolargänge 530.
Alveoli dentium 54, 77.
— pulmonum 530.
Ambos 711.
Ambosbucht 714.
Ambos-Steigbügelgelenk 711.
Ammonshorn 400.
Amphiarthrose 13, 15.
Ampulla canalis lacrim. 682.
— recti 591.
— tubae uterinae 661.
— d. ductus deferens 641.
Ampullen d. Bogengänge 721.
Anconaei 185.
Angulus costae 127.
— ethmolacrimalis 51.
— infrasternalis 124.
— Ludovici 125, 143.
— mandibulae 78.
— oculi 678.
— pubis 210, 212.
— sterni 125, 143.
— thoracis 124.
Anlage 10.
Annulus cruralis internus 227, 268, 275.
— — externus 268, 277.
— femoralis 156, 227, 268, 275.
— fibrosus cordis 286.
— inguinalis abdominalis 150.
— — ext s. subcutaneus 150.
— — int. s. subperiton. 150.
— tympanicus 37, 60. 703.
Ansa Henlei 623.
— hypoglossi 479, 482.
— peduncularis 416.
— subclavia 504.
— Vieussenii 504.
Ansatz der Muskeln 17.
Antagonisten 18.
Antibrachium 160.
Anthelix 702.
Antithenar 193.
Antitragus 702.
Antrum Highmori 46, 52.
— mastoideum 718.
— tympanicum 708, 718.
— tympanicomastoideum 718.
Anus 591.
Aorta 298.
Aortenbogen 298.
Aortenschlitz 138.
Aortensystem 299.

Aortenzwiebel 298.
Apertura ext. aquaed. vestib. 41.
— inf. s. ext. canal. tymp. 42, 62.
— sup. s. int. canal. tymp. 40, 42, 43.
— lat. ventr. quarti 383, 403.
— med. ventr. quarti 383, 403.
— pelvis 211.
— piriformis 47, 76.
— sin. sphenoid. 32.
— super. can. tymp. 40, 67.
— thoracis 124.
Apex cordis 283.
— modioli 721.
— pulmonis 527.
Aponeurosen 16, 146.
Aponeurosis palmaris 188, 200.
— plantaris 271.
— volaris 200.
Apophyse 7.
— s. Proc. lent.
Apparatus ligam. Weitbrechti 113.
— — sinus tarsi 241.
Appendices epiploicae 584, 612.
Appendix sup. et inf. 113.
Aquaeductus cerebri 395, 398.
— cochleae 43, 353, 722.
— Sylvii 395.
— vestibuli 41, 69, 353.
Arachnoidealsack od. -raum 375, 380.
Arachnoidealzotten 20, 381.
Arachnoidea 380, 440.
Arbor vitae (Kleinhirn) 425.
— — (Cervicalcanal) 657.
Arcaden 631.
Arcus aortae 298.
— cricoideus 512.
— cruralis 148, 226.
— glossopalatinus 566.
— lumbosacralis 138.
— palatoepiglotticus 566.
— pharyngoepiglotticus 566.
— pharyngopalatinus 566.
— plantaris 344, 346.
— pubis 210, 212.
— renales 624.
— superciliaris 19.
— tarseus 342, 345.
— — palpebrar. 312.
— tendineus 671, 674.
— vertebrae 105.
— volaris prof. 326, 382.
— — sublimis 325.
— zygomaticus 38, 48.
Area cribrosa 623.
— interpleurica inf. 537.
— — sup. 536.
Areola mammae 668.
Armmuskeln 183.
Armnerven 484.
Arteria acetabuli 332.
Arteria alveolaris inferior 307.
Arteriae alveolares superiores 308.
Arteria anastomotica magna 338.
Arteria angularis nasi 306.
— anonyma 299.
Arteriae anonymae iliacae 302, 329.
Arteria appendicularis 328.
Arteriae arciformes 624.
Arteriae (articulares) genu 339.
Arteria (articularis) genu superficialis 338.
— (articularis) genu suprema 338.
Arteria auditiva interna 316.
— auricularis posterior 306.
— — profunda 307.
— axillaris 318.
— azygos genu 340.
— basilaris 315.
— brachialis 319.
— bronchialis 300.
Arteriae buccales 306.
Arteria buccinatoria 308.
— bulbosa 334.
— bulbourethralis 334.
— capsularis 701.
Arteriae calcaneae 344.
— caroticotympanicae 310.
— canalis pterygoidei 308.
Arteria carotis communis 303.
— — externa 303.
— — interna 303, 310.
Arteriae carpeae dorsales 322, 324.
— — volares 324, 325.
Arteria centralis retinae 311.
Art. cerebelli inferiores 316.
— — superiores 316.
Arteria cerebri anterior 312.
— — media 312.
— — posterior 313, 315.
— — profunda 313, 315.
— cervicalis ascendens 216.
— — superficialis 317.
— — profunda 318.
— chorioidea 313.
Arteriae ciliares 311, 312.
— circumflexae femoris 338.
— — humeri 319.
Art. circumflexa ilium post. s. prof. 335.
— — — superf. s. ant. 337.
— — scapulae 319.
— coeliaca 301, 326.
— colica dextra 328.
— — media 328.
— — sinistra 329.
— collateralis media 320.
— — radialis super. 320.
— — ulnaris inferior 320.
— — — superior 320.
— comes nervi ischiadici 333.
— communicans anterior 312, 313.
— — posterior 313, 316.

Arteriae coronariae cordis 299.
— — labior. 305.
Arteria coronaria malleolaris 344.
— — ventriculi dextra 327.
Arteria coronaria ventriculi sinistra 326.
— corporis callosi 312.
— cremasterica 336.
— cricothyreoidea 304, 516.
— cruralis 336.
— cystica 328.
Arteriae dentales inff. 307.
— — supp. 308.
Arteria deferentialis 332, 333.
Arteriae digitales communes (pedis) 345.
— — — (manus) 326.
— — — plantares 336.
— — volares propriae 326.
— — dorsales ulnares 322.
— — — pedis 335.
— — plantares 334.
— — — propriae 344.
Arteria dorsalis clitoridis 325.
— — linguae 304.
— — nasi 312.
— — pedis 340.
— — penis 334.
— epigastrica inferior 335.
— — superficialis 337.
— — superior 315.
— ethmoidalis 311.
— femoralis 336.
— fibularis superior 341.
— fossae Sylvii 312.
— frontalis 312.
— gastrica dextra 327.
— — sinistra 326.
Arteriae gastricae breves 327.
Arteria gastro-duodenalis 327.
— — epiploica dextra 327.
— — — sinistra 327.
— glutaea inferior 333.
— — superior 333.
— haemorrhoidalis externa 334.
— — interna 329.
— — media 332.
— — superior 329.
— helicinae 649.
— hepatica 327.
— hyaloidea 701.
— hypogastrica 329, 331.
Arteria ileocolica 328.
— iliaca 329.
Arteriae iliacae communes 329.
Arteria iliaca externa 302, 335.
— — interna 302, 331.
— iliolumbalis 332.
— infraorbitalis 308.
Arteriae intercostales 300.
Artt. intercostales anteriores 314.
Artt. intercostales posteriores 301, 318.
Arteria intercostalis suprema 318.
Arteria interossea communis 321.
— — anterior 321.
— — posterior 322.
Arteriae intermetacarpeae dorsales 325.
— — volares 326.
Arteriae interlobulares 624.
— interosseae dors. s. externae 325.
Arteria interossea interna 321, 326.
— — perforans superior s. externa s. posterior 322.
— — recurrens 322.
Arteriae interosseae volares 321.
— intestinales 328.
Arteria ischiadica 333.
Arteriae labiales anteriores 337.
— — posteriores 334.
Arteria labialis 305.
— lacrimalis 311.
— laryngea superior 304.
— — inferior 317.
— lienalis 327.
— lingualis 304.
Arteriae lumbales 302.
Arteria lumbalis quinta 302.
Arteriae malleolares anteriores 342.
Arteria malleolaris posterior medialis (int.) 344.
Arteriae mammariae externae 315.
Arteria mammaria interna 314.
— mandibularis 307.
— masseterica 308.
— mastoidea 306. (Ram.).
— maxillaris externa 305.
— — interna 306.
— mediana 322.
Arteriae mediastinales posteriores 300.
Arteria meningea anterior 311, 377.
— — media 307.
— — parva 307, 377.
— — posterior externa 306, 377.
— — — interna 316.
— mentalis 307.
— mesaraica inferior 329.
— — superior 328.
— mesenterica inferior 301, 329.
— — superior 301, 328.
— metacarpea dorsalis 322.
— — sublimis 322.
Arteria metatarsea 345.
— — dorsalis I 342.
— musculophrenica 314.
— mylohyoidea 307.
Artt. nasales superiores (posteriores) 309.
Arteria nasalis posterior 309.
Arteria nasopalatina Scarpae 309.
— nutritia fibularis 343.
— — tibiae 344.
— obturatoria 331.
— occipitalis 306.

Arteriae oesophageae 300.
Arteria ophthalmica 310.
— ovarica 302.
Arteria palatina ascendens 305.
— — descendens 308.
— palatina major 309.
Arteriae palatinae 309.
— palpebrales 311.
Arteria pancreatico-duodenalis inf. 328.
— — — super. 327.
Arteriae penicillatae 607.
— perforantes 338.
Arteria pericardiaco-phrenica 314.
— perinei 334.
— peronaea 343.
— — perforans s. ant. 344.
— pharyngea ascendens 303.
— — descendens 309.
— pharyngo-palatina 305.
Arteriae phrenicae inferiores 301.
— — superiores 300.
Arteria plantaris later. s. ext. 343.
— — medial. s. int. 344.
— — profunda 341.
— plicae cubiti 321.
— poplitea 339.
— praemasseterica 305.
— princeps pollicis 223, 324.
— profunda brachii 320.
— — cerebri 316.
— — clitoridis 334.
— — femoris 337.
— — linguae 304, 305.
— — penis 334.
Arteriae pterygoideae 308.
Arteria pterygopalatina 308.
— pudenda int. 333, 346.
Arteriae pudendae externae 337.
Arteria pulmonalis 297, 346.
— radialis 319, 323.
Arteria ranina 305.
— recurrens interossea 322.
— — radialis 324.
— — tibialis 341.
— ulnaris 321.
Arteriae renales 302, 624.
— sacrales laterales 332.
Arteria sacralis media 299, 302.
Arteriae scrotales anteriores 337.
— — posteriores 334.
Arteria septi narium 309.
— — mobilis narium 306.
Arteriae sigmoideae 329.
Arteria spermatica externa 336.
Arteriae spermaticae internae 302.
Arteria spheno-palatina 309.
— zygomatica 308.
Arteriae spinales 316.
Arteria splenica 327.
— sternocleidomastoidea 304.
— stylomastoidea 306.
Arteria subclavia 300, 313.
— subcutanea malae 308.
— sublingualis 304.
Arteria submentalis 305.
— subscapularis 319.
Arteriae sternales 314.
— suprarenales 302.
Arteria supraorbitalis 311.
— suprascapularis 317.
Arteriae surales 340.
— tarseae 342.
Arteria temporalis media 309.
Arteriae temporales profundae 308.
Arteria temporalis posterior 309.
— — superficialis 303,309.
— thoracalis lateralis 319.
— — longa 319.
— — suprema 318.
— thoracica interna 314.
— thoracicoacromialis 318.
— thoracodorsalis 319.
Arteriae thymicae 314.
Arteria thyreoidea ima 300.
— — inferior 316.
— — superior 304.
— tibialis anterior 340.
— — posterior 343.
— tonsillaris 305. (Ram.).
— transversa colli 317.
— — faciei 309.
— — scapulae 317.
— tympanica 307.
— ulnaris 321.
— umbilicalis 331, 362.
Arteriae umbilicales 362, 364.
Arteria urethralis 334.
— uterina 332.
— vaginalis 332.
— vertebralis 315.
— — Lage 122.
Arteriae vesicales inferiores 332.
— — superiores 331.
Arteria Vidiana 308.
— zygomatica 308,
— zygomaticoorbitalis 309.
Arterien 297.
Arteriolae rectae 626.
Arthrodien 14.
Articulationen 13.
Articulatio acromioclavicularis 167.
— atlanticoepistrophica lat. 114.
— atlantooccipitalis 112.
— atlantoodontoidea 113.
— brachiocarpea 175.
— calcaneocuboidea 242.
— capituli costae 131.
— carpi 175.
— carpometacarpea 178.
— cochlearis 14.
Articull. costotransversariae 131.

Articulatio coxae 228.
— cricoarytaenoidea 517.
— cricothyreoidea 516.
Articulatio cubiti 171.
— cuneo-navicularis 244.
— cuneo-cuboidea 245.
— ellipsoidea 14.
— femoris 228.
— genu 232.
— humeri 168.
— intercarpea 177.
Articull. interphalangeae digg. manus 179.
— — — pedis 246.
Artic. manus 175.
— mandibulae 80.
— medio-tarsea 242.
— metacarpo-phalangea 178.
— metatarso-phalangea 246.
— pedis 238.
Articulatio radiocarpea 175.
— — -ulnaris dist. 174.
— — - — prox. 174.
— sacroiliaca 208, 224.
— sacrococcygea 224.
— sellaris 14.
— sphaeroidea 14.
— sternoclavicularis 129.
— sternocostalis 130.
— talocalcanea 241.
— talocalcaneonavicularis 240, 241.
— talocruralis 238.
— tarsi transversa 242.
— tarsometatarsea 245.
— tibiofibularis 238.
— trochoidea 13.
— tuberculi costae 131.
Arytaenoidwinkel 520.
Associationsfasern 410.
Astragalus 219.
Atlas 107.
Atmungsorgane 511.
Atmungsritze 519.
Atrio-ventricularklappen 288.
Atrium 285.
Atticus 709.
Auerbach'scher Plexus 507.
Augapfel 676, 683.
Augenbindehaut 680.
Augenbrauen 678, 739.
Augenbutter 680.
Augenhöhlen 70.
Augenkammern 691.
Augenlider 678.
Augenlidknorpel 679.
Augenmuskeln 85, 676.
Augenöffnung 70.
Augenwimpern 679, 739.
Augenwinkel 678.
Augenzähne 548.
Auricula 701.
Auriculae cordis 285.
Ausspritzungsgang d. Samens 643.
Axenband des Hammers 711.
Axillarlinie 142.

Bacilli retinae 696.
— acustici 727.
Backzähne 547.
Bahnen des Grosshirnes 409.
Baillarger'scher Streif 439.
Balgdrüsen der Zunge 555.
Balken 391, 410.
Balkenstrahlung 410.
Band, gezahntes 441.
Bandkern 408.
Bandhaft 9.
Bandscheiben 11.
Bandverbindung 9.
Barba 739.
Bartholin'sche Drüsen 651.
Basalmembran 690.
Basalzellen d. Hodens 639.
— d. Nase 734.
Basis cordis 283.
— cranii 18.
— — ext. 18, 58.
— — int. 18, 64.
— mandibulae 77.
— pedunculi 395, 415.
— scapulae 157.
Bauchaorta 301.
Bauchfell 152, 608.
Bauchmuskeln 143.
Bauchpresse 146.
Bauchregionen 155.
Bauchspeicheldrüse 603.
Bauchwandfascien 147.
Becherzellen 593.
Becken 204, 211.
Beckenbein 207.
Beckenfascie 674.
Beckeneingang 211.
Beckengelenke 224.
Beckengürtel 204, 207.
Beckenneigung 211.
Begleitvenen 348.
Belegzellen 581.
Berg 406.
Bellini'sches Röhrchen 621.
Bichat'scher Fettklumpen 88.
Bidder'sche Ganglien 293.
Bindearm 426.
Bindearmkreuzung 417.
Bindehaut 680.
Binnenzellenschicht (des Haars) 741.
Blandin'sche Drüse 561.
Blase 627.
Blephara 678.
Blinddarm 589.
Blindsack des Magens 579.

Blutgefässdrüsen 749.
Blutleiter der Hirnhaut 352.
Bogenbündel 410.
Bogengänge, häutige 724.
Bogengänge, knöcherne 720.
Böttcher-Cotugno'scher Raum 724.
Bowman'sche Drüsen 734.
— Kapsel 622.
Brachia conjunctiva s. lateralia 402, 404.
Brechet'sche Venen 353.
Briess 543.
Broca'sche Windung 438.
Bronchi 526.
Bronchioli 530.
Bronchiolus respiratorius 530.
Bruchsack 153, 278.
Brücke 418.
Brücke'scher Muskel 455, 697.
Brückenkerne 421.
Brückenschenkel 425.
Brunn'sche Membran 734.
Brunner'sche Drüsen 587, 593.
Brustaorta 299.
Brustbein 124.
Brustdrüse, innere 543.
Brustdrüse 668.
Brusteingeweide, Lage 536.
Brustfascie 140.
Brustfell 533.
Brustkorb 123.
Brustmuskel 132.
Brustwarze 668.
— Lage 142.
Brustwirbel 108.
Buccae 546.
Bulbus aortae 298.
— arteriae pulmonal. 297.
— cornu posterioris 400, 410.
— medullae 431.
— oculi 683.
— olfactorius 394, 409.
— pili 740.
— urethrae 645.
— venae jugularis 351.
— vestibuli 659.
Bulla ethmoidalis 45, 76, 731.
Bündel vom Fuss zur Haube, 416.
Burdach'scher Strang 445, 449.
Bursa anserina 238, 252.
— bicipitalis 238.
— bicipitoradialis 173, 185.
— calcanea 221, 259.
— cubitalis interossea 173.
— gastrocnemii medialis 237.
— — lateralis 238.
— gastrocnemio-semimembranosa 237.
Bursa glutaeo-tuberosa 249.
— hyoidea 80, 516.
— ileopectinea 230.
— iliaca 230.
Bursa infrapatellaris 237.
— intertubercularis 170.
— intratendinea olecrani 173.
— — bicipitis femoris 254.
— — bicipito gastrocnemialis 254.
— — coracobrachialis 170.
— — glutaei max. 248.
— — — min. 249.
— — infraspinati 171.
— — latissimi 171.
— — obturatorii int. 250.
— — piriformis 250.
— — poplitei 237.
— — recti femoris 253.
— — sartorii 238, 252.
— — semimembranosi 237.
— — teretis maj. 171.
Bursae mucosae 11, 204, 236.
— — genu 236.
— omentalis 613, 614.
— olecrani 173.
— pharyngea 573.
Bursae plantares subcut. 274.
— praepatellares subcut. 237.
Bursa subacromialis 170.
— subcoracoidea 170.
— subcruralis 236, 254.
— subcutanea acromialis 171.
— — olecrani 173.
— subdeltoidea 170.
— subhyoidea 80, 516.
— subiliaca 230, 248.
— subscapularis 170.
— subtendinea olecrani 173.
— suprapatellaris 236, 253.
— trochanterica glutaeot. 248, 249.
— — subcutan. 249.
— tuberositatis tibiae 237.

Cacumen 405.
Caecum 584.
Calamus scriptorius 403.
Calcaneus 220.
Calcar avis 400.
Calices renales 626.
Calvaria 18.
Canalis centralis 444.
— cervicis s. cervicalis 656.
— cochlearis 724.
— condyloideus ant. s. Hypoglossi 28, 59.
— condyloideus post. 28, 59.
— cruralis 268, 275.
— Fallopii 40.
— femoralis 268, 275.
— fibrosus 340.
— hyaloideus 701.
— hypoglossi 28, 59.
— incisivus 55, 74.
— infraorbitalis 51.
— inguinalis 149.

Canalis mandibularis 79.
— musculotubarius 41, 61.
— nasopalatinus 55.
— obturatorius 226.
Canales palatini postt. 57.
Canalis pterygoideus 35.
— pterygo-palatinus 35, 53, 57.
Canalis reuniens 724.
— Schlemmii 686.
— semicircularis 719.
— tarsi 221.
Canales vomerobasilares 49.
Canalis Vidianus 35.
— zygomaticofacialis 49.
— — orbitalis 48.
— zygomaticus 48, 72.
Canaliculi caroticotympanici 42.
— dentales 549.
— lacrimales 682.
Canaliculus mastoideus 43, 61.
Canaliculi uriniferi 622.
— seminiferi 645.
Canaliculus tympanicus 40, 42.
Canthus 678.
Capilli 739.
Capitula ossium metacarp. 166.
Capitulum costae 128.
— humeri 160.
— mandibulae 79.
— radii 162.
Capsula adiposa renis 619.
— articularis 10.
— externa 409.
— fibrosa lienis 606.
— — renis 619.
— Glissonii 598.
— interna 409.
Caput gallinaginis 644.
— humeri 158.
— plantare 265.
Cardia 578.
Carina vaginae 652, 654.
Caro quadrata Sylvii 265.
Carotidendrüse 751.
Carpalgelenk 176.
Carpo-metacarpalgelenk 178.
Carpus 163.
Carrefour sensitif 451.
Cartilago alaris 730.
— arytaenoidea 514.
— auriculae 701.
Cartilagines corniculatae 515.
— costae 126.
Cartilago cricoidea 512.
Cartilagines cuneiformes 515.
— epactiles 730.
— nasi laterales 730.
Cartilago linguae 556.
— quadrangularis 730.
— Santoriniana 515.
Cartilagg. sesamoideae 515, 516.
Cartilagg. sesamoideae nasi 730.
Cartilago thyreoidea 513.
— triangularis carpi 175.
— triangularis nasi 730.
— triticea 516.
— tubae (Eustach.) 716.
— Wrisbergi 515.
Carunculae lacrimales 681.
— hymenales 652.
— myrtiformes 652.
— sublinguales s. salivales 554.
Cauda equina 442.
Cavernöses Gewebe des Penis 649.
Cavitas axillaris 141.
— glenoidalis scapulae 157.
Cavum articulare 10.
— conchae 702.
— Douglasii 615, 658.
— mediastinale ant. 535, 540.
— — post. 540.
— medullare 8.
— Meckelii 456.
— narium 730.
— nasi 73.
— oris 545, 554.
— pericardii 295.
Cavum peritonaei 608.
— pharyngonasale 571.
— pleurae 533.
— praeperitoneale 629.
— Retzii 629.
— septi pellucidi 393.
— thoracis 122.
— tympani 707.
— uteri 656.
Cella media 398.
Cellulae aquiferae 565.
— ethmoidales 45, 740.
— intestini crassi 596.
— mastoideae 707, 718.
— muciparae 565.
— serosae 565.
Cement 550.
Centralkanal des Rückenmarkes 444.
Centralläppchen 406.
Centrales Höhlengrau 417.
Centrum tendineum 137.
— semiovale Vieussenii 409.
Cerebellum 404.
Cerebrum 374, 386.
Cerebrospinalnerven 451.
Cerumen 704.
Cervicalkanal 656.
Cervicalnerven 481.
Cervix 101.
— uteri 656.
Charniergelenk 13.
— modific. 82.
Chiasma nervorum opt. 395, 452.
Choanae 62, 76.
Chopart'sches Gelenk 242.

Chordae acusticae 403, 434.
— tendineae 286.
Chorda obliqua 173.
— transversal. cubiti 173.
Chordae transversal. Willisii 394.
Chorda tympani 42, 466, 470.
Chorioidea 688.
Chylus 366.
Chylusgefässe 366.
Chymus 594.
Ciliae 679, 739.
Ciliarkörper 688.
Cingulum 391, 410.
— dentis 548.
Circonvolution de Broca 438.
Circulus arterios. iridis major. 312, 692.
— — — min. 312, 692.
— — Willisii 313, 316.
— venosus trachealis 531.
— — corneae 686.
Circumferentia articularis radii 162.
— — ulnae 162.
Cisterna chyli 367.
Clarke'sche Säulen 446.
Claudius'sche Zellen 728.
Claustrum 408.
Clava 406.
Clavicula 156.
Clitoris 651.
Clivus (Blumenbachi) 27, 32, 67.
Cobelli'sche Drüsen 577.
Cochlea 721.
Collateralen 446.
Colliculus seminalis 644.
— inferior 402.
— des Stellknorpels 514.
— superior 402.
Colloidsubstanz 543.
Collum 101.
— costae 128.
— humeri 158.
— mandibulae 79.
— pili 740.
— scapulae 157.
— vertebrae 105.
Colon 590.
Colostrum 670.
— -Körperchen 670.
Columella modioli 721.
Columnae Bertini 622.
— fornicis 394.
— medullae 444.
— Morgagnii 592.
— renales 622.
— rugarum 654.
Columna vertebralis 103.
Comedones 745.
Commissuren des Grosshirnes 410.
— des Rückenmarkes 444.
Commissura anter. cerebri 401, 411.
— — s. retinarum 453.
Commissura grisea 444.
— inferior 453.
— labiorum 551, 658.
— media cerebri 401, 411.
— mollis 401, 411.
Commissura palpebrarum 686.
— poster. cerebri 402, 411.
— post. s. tractuum 453.
— superior 453.
Commissurenzellen 446.
Complementärraum der Pleura 539.
Conarium 399.
Concha auris 702.
Conchae nasi 45, 49.
— sphenoidales 32.
Condylarthrosen 14, 177.
Condylus femoris 214.
— mandibulae 79.
— occipitalis 28.
Confluens sinuum 32.
Coni 686.
— vasculosi Halleri 638.
Conjugata vera 211.
Conjunctiva 682.
Conjunctivalsack 682.
Contraopposition 178.
Conus arteriosus 291.
— elasticus 511.
— medullaris 442.
Cooper'sche Fascie 634.
Cor 283.
Corium 736.
Cornea 684.
— -fibrillen 687.
— -substrat 686.
Cornu Ammonis 400.
Cornua cartilag. thyreoid. 513.
— coccygea 206.
— medullae spinal. 444.
— ossis hyoidei 80.
— sacralia 205.
— sphenoidalia 32.
— ventriculor. cerebri 398.
Corona glandis 647.
— mortis 331.
— radiata 411.
Corpus adiposum buccae 88.
— albicans 667.
— callosum 391, 393.
Corpp. candicantia 395, 415.
— cavernosa penis 648.
Corpus cavern. urethrae 645.
— ciliare 691.
— — cerebelli 425.
— corneae 686.
— fornicis 394.
Corpora geniculata 400, 459.
Corpus Highmori 636.
— luteum 666.
Corpp. mammillaria 395, 415.
Corpus medullare 424.

Corpus nigrum 667.
— papillare 738.
— pineale 382, 389.
Corpp. quadrigemina 402.
— restiformia 397, 406, 422, 426.
Corpus sterni 124.
Corpus striatum 399, 408.
— trapezoideum 421, 424.
— vertebrae 105.
— vitreum 700.
Corti'scher Bogen 727.
Corti'sche Membran 728.
Corti'sches Organ 727.
Corti'sche Pfeiler 727.
Corti'scher Tunnel 727.
Costae 126, 127.
— scapulares 158.
Costalatmen 96.
Costo-articularlinie 605.
Cotugno'scher Raum 724.
Cowper'sche Drüsen 646.
Cranium 18.
Crepitation 203.
Crines 739.
Cribrum benedictum 623.
Crista acustica 725.
Crista arcuata 514.
— buccinatoria 79.
— conchalis 53, 56.
— ethmoidalis oss. maxill. super. 53, 56.
— femoris 213.
— fimbriata 555.
— frontalis ext. 19.
— — int. 20, 65.
— galli 45, 64.
— iliaca 207.
— iliopectinea 208.
— incisiva 54.
— infratemporalis 35, 58.
— intertrochanterica 213.
— lacrimalis anter. 54.
— — post. 47, 71.
— m. supinatoris 162.
— marginalis 56, 64.
— mediana 512.
— nasalis 54, 56.
— occipitalis ext. 29, 59.
— — int. 30, 68.
— obturatoria 210.
— orbitalis 34.
— ossis ilium 207.
— pectinea 213.
— petrosa 40, 60.
— sacralis 205.
— sphenoidalis 32.
— spheno-maxillaris 34.
— supramastoidea 719.
— supraventricularis 291.
— terminalis 289.
— tibiae 216.
Crista tuberculi 159.
Cristae sublinguales 554.
— turbinales 53, 56.
Crista vestibuli 720.
— zygomatica 34.
Crura cerebelli 397, 404.
— — ad pontem 425.
— fornicis 394.
Cruralscheide 275.
Crus curvilineum 712.
— helicis 701.
— rectilineum 712.
Cubitus 160, 161.
Culmen 405.
Cumulus proligerus 665.
Cuneus 392.
Cunnus 650.
Cupula 721.
Curvaturae ventriculi 585.
Cuticula dentis 550, 552.
— pili 740.
Cutis 736, 738.
Cylindergelenke 13.
Cylinderzellenschicht (d. Haares) 741.
Cymba conchae 702.

Dachkern 425.
Dammfascien 674.
Dammmuskeln 670.
Darmbein 207.
Darmkanal 584.
— Structur desselben 512.
Darmsaft 593.
Darwin'scher Höcker 702.
Daumenballen 192.
Decklappen 393.
Deckzellen 569.
Declive 405.
Decussatio pyramidum 397, 406.
Deiters'scher Kern 434.
Deiters'sche Zellen 728.
Deltamuskel 183.
Demodex folliculorum 745.
Dendriten (Kleinhirn) 439.
Dens epistrophei 107.
Dentes 547.
— angulares 547.
— biscuspidati 547.
— caduci 553.
— canini 547.
— decidui 559.
— incisivi 547.
— lactei 553.
— molares 547.
— multicuspidati 547.
— permanentes 559.
— praemolares 547.
— sapientiae 553.
— serotini 553.
Dentin 549.
Dentinkanälchen 549.

Dentinzellen 551.
Dentitio tertia 553.
Derma 736.
Descemet'sche Haut 686.
Desmours'sche Haut 686.
Diaphragma 137.
— oris 94, 554.
— pelvis 670.
— sellae 376.
— urogenitale 670, 671.
Diaphyse 7.
Diarthrosis 10.
Dickdarm 584, 589.
Didymis 635.
Digitationes hippocampi 400.
Diploë 8.
Discus articulares 11.
— articularis 81, 165, 175.
— oophorus 665.
— triangularis 175.
Diverticulum Vateri 587.
Dornfortsatz 105.
Dorsalganglien 506.
Dorsalflexion 177, 239.
Dorsalmotion 239.
Dorsum sellae s. ephippii 29, 65.
Douglas'scher Raum 615, 658.
Drehwirbel 104.
Dreieckbein 164.
Ductus arteriosus Botalli 298, 364.
— Bartholinianus 563.
— biliferi 601.
— choledochus 601.
— cochlearis 724.
— cysticus 601.
— deferens 638, 640.
— ejaculatorius 643, 645, 650.
— endolymphaticus 723.
— epididymidis 638.
— hepaticus 601.
— lacrimalis 682.
— lactiferi 669.
— lymphaticus dexter et sin. 367.
— nasolacrimalis 53, 76, 682, 739.
— pancreaticus 604.
— papillares 623.
— parotideus 562.
— reuniens 724.
— Riviniani 562, 563.
— Stenonianus 56, 562.
— sublinguales 563.
— submaxillaris 562.
— thoracicus 367.
— utriculosaccularis 723.
— venosus (Arantii) 362, 596.
— Whartonianus 562.
— Wirsungianus 604.
Dünndarm 583.
— -Gekröse 585.
Duodenum 585.
Dura mater 374, 440.
Ebner'sche Dentinfibrillen 549.
— Knochenfibrillen 551.
Eckzähne 548.
Ehrenritter'sches Ganglion 472.
Ei 665.
Eichel der Clitoris 651.
Eichel des Penis 647.
Eidotter 665.
Eierstöcke 662.
Eiförmige Gelenke 14.
Eileiter 660.
Einkeilung 9.
Eiweissdrüsen 561.
Eiweisszellen 565.
Eleidin 737.
Ellbogenbein 161.
Ellbogenfortsatz 161.
Ellbogengelenk 171.
Ellipsoidgelenk 14.
Eminentia arcuata 41.
Eminentia carpi radialis 164.
— — ulnaris 164.
— capitata 160.
— cochlearis 717.
— collateral. Meckelii 400.
— cruciata 30.
Eminentia ileopectinea 208.
— intercondyloidea 216.
— obliqua 222.
— pyramidalis 708.
— stapedia 708.
— teres 434.
Emissarium Santorini 20, 353, 377.
Enarthrosis 15, 228.
Encephalon 374.
Endbronchien 530.
Endbäumchen 446.
Endfaden 441.
Endkolben 745.
Endocardium 296.
Endolymphe 728.
Endometrium 659.
Entonnoir crural 276.
Ependym 398.
Ephippium 31.
Epicardium 294.
Epicondyli femoris 214.
— humeri 160.
Epidermis 736.
Epididymis 635.
Epidurale Räume 375.
Epigastrium 155.
Epiglottis 514.
Epiglottiswulst 514.
Epiphysen der Knochen 7.
Epiploon 612.
Epistropheus 107.
Epoophoron 667.
Erbsenbein 164.
Erection 649.
Erweiterer der Pupille 692.

Etat mamelonné 580.
Excavatio papillae nerv. opt. 693.
— rectouterina 615.
— rectovesicalis 615.
— vesicouterina 615.
Exitus pelvis 211.
Extension 177.
Extensorsehne der Hand 195.
Extremitätenmuskeln des Rückens 114.
Extremitätenbahnen 415, 449.

Facialisbahn 450.
Facies auricularis 204.
— lunata 211.
— patellaris 224.
Falx cerebelli s. minor 375.
— cerebri s. major 375.
Falz der Cornea 686.
Fascia axillaris 141.
— bucco-pharyngea 91, 576.
— cervicalis 98.
— clavipectoralis 141.
— colli 97.
— colli propria 98, 100.
— Cooperi 634.
— coraco-clavicularis 141.
— — -pectoralis 141.
— cremasterica 152, 634.
— cribriformis 268, 277.
— cribrosa 277.
— cruris 270.
— dentata hippocampi (s. Tarini) 400.
— diaphragmatica pelvis 675.
— endopelvina 675.
— endothoracica 141.
Fascia hypogastrica 674.
— iliaca 266.
— iliopectinea 267, 276.
— infrahyoidea 98.
— infraspinata 199.
— infundibuliformis 148.
— interossea brachii 200.
— — pedis 272.
— lata 267.
— linguae 564.
— lumbodorsalis 122.
— parotideomasseterica 90.
— pectinea 266.
— pectoralis superf. 140.
— pelvis 674.
— penis 647.
— perinei profunda s. propria 675.
— — (superficialis) 675.
— plantaris 271.
— praevertebralis 100.
— profunda dorsi 122.
— propria herniae 278.
— serrata 123.
— subscapularis 199.
— superficialis abdominis 147.
Fascia superficialis colli 97.
— — corporis 97, 267.
— — dorsi 122.
— suprahyoidea 98.
— supraspinata 199.
— temporalis 90.
— Tenoni 683.
— transversalis abdominis 147.
— transversa 147.
— triangularis 675.
Fasciculi musculorum 16.
— pedunculo-mammillares 415.
Fasciculus anterior 447.
— anterolateralis 448.
— arcuatus 410.
— cerebellospinalis 447.
— cerebrospinalis ant. et lat. 447.
— cuneatus 448.
— gracilis 448.
— lateralis proprius 447.
— longitudin. inf. 410.
— — med. 418.
— retroflexus 417.
— thalamomammillaris 415.
— uncinatus 410.
Fascien 16, 140.
Fascienbänder 16.
Fascienzipfel 683.
Faserhaut des Hodens 642.
Fastigium 404, 424.
Felsenbein 37.
Femur 212.
Fenestra cochleae 708.
— ovalis 708.
— rotunda 708.
— vestibuli 708.
Ferrein'sche Fortsätze 622.
Fersenbein 220.
Fettacini 739.
Fettträubchen 739.
Fibrae arcuatae cerebri 410.
— — corneae 687.
— — phalang. 195.
— arciformes ext. ant. 423, 424.
— — — post. 424.
— — int. s. arcuatae 420.
— — cerebello - olivares 423.
— cruciatae 452.
— directae 453.
— intercolumnares 151.
— intercrurales 151.
— obliquae ventriculi 583.
— propriae cerebri 410.
Fibrocartilago intervertebralis 111.
— interarticularis 235.
Fibula 217.
Fila coronaria 286.
— olfactoria 452.
Filtrum laryngis s. ventriculorum 523.

Filum terminale 441, 442.
Fimbria Hippocampi 400.
— ovarica 661.
Fingerglieder 166.
Fissura calcarina 392.
— cerebri transversa 386.
— — lateralis 387.
— — longitudinalis 386.
— Glaseri 42, 61, 709.
— longitudinalis anterior 387, 406, 443.
— — posterior 406, 443.
— mediana s. longitudinalis ant. 447.
— occipitalis perpendicularis 392.
— — transversa 390.
— occipito-parietalis 388.
— orbitalis inferior 35, 51, 72.
— — superior 33, 66.
— parieto-occipitalis 391, 392.
— petrooccipitalis 27, 42, 60.
— — squamosa 37, 39, 61, 67, 709.
— — tympanica 42, 61, 709.
— pterygomaxillaris 52, 63.
— sphenomaxillaris 34, 52, 63.
— — -petrosa 34.
— Santorini 703.
— tympanicomastoidea 38, 60.
Flaumhaar 739.
Flechsig'sches Bündel 447.
Fleck, gelber 693.
Fleischhaut des Hodensackes 640.
Flexura coli 590.
— duodeni 587.
— sigmoidea 590.
Flocculus 398, 406.
Flügel (Kleinhirn) 406.
Flügelfortsatz 35.
Foetaler Kreislauf 362.
Folium cacuminis 406.
Folliculus pili 741.
Folliculi tonsillares 555.
Follikel 369.
Fontana'sche Räume 686.
Fontanellen 24.
Fonticuli 24.
Foramen alveolare inf. 79.
Foramina alveolaria 51, 63, 79.
— Bichati 382.
— carotica 41, 61.
Foramen centrale cochleae 722.
Foramen caecum oss. front. 20, 45, 64.
— — linguae 555.
— epiploicum 613.
— ethmoidale anter. 22, 46, 71.
— — post. 22, 46, 71.
— incisivum 64.
— infraorbitale 51, 70.
— infrapiriforme 209, 250.
— interventriculare 393, 398.
Foramen intervertebrale 105.
— ischiadicum majus et minus 209.
— jugulare 28, 40, 60.
— lacerum anter. 33, 39, 61, 66.
— — post. 28, 39, 60.
— Magendii 383.
— magnum 26, 58, 69.
— mandibulare 79.
— mastoideum 29, 38, 59.
— maxillare 52.
— meningeoorbitale 307.
— mentale 78.
— Monroi 393, 398.
Foramina nasalia 47.
Foramen nutritium 208, 214.
— obturatum 210.
— occipitale 26, 58, 63, 66, 376.
— opticum 32.
— ovale 33, 66.
— — septi atrior. 289.
— Pacchioni 376.
— palatinum 57, 63.
— parietale 25.
— pterygo-palatin. 63.
— quadrilaterum 137.
— Rivini 715.
— rotundum 33, 66.
— sacrale quintum 205, 206.
Foramina sacralia ant. 205.
— — post. 206.
— sphenoidalia 32.
Foramen spheno-palatinum 75.
— spinosum 33, 66.
— spinale 105.
— stylo-mastoideum 44, 61.
— supraorbitale 20, 70.
— suprapiriforme 209, 250.
— transversarium 106.
Foramina Thebesii 289.
— venar. minim. 289.
Foramen venae cavae 137.
— vertebrale 105.
— Winslowi 613.
Forceps 410.
Formatio reticularis 418.
Fornixbahn 414.
Fornix cranii 18.
— cerebri 394.
— conjunctivae 680.
— pharyngis 571.
— vaginae 654.
Fossa s. auch Fovea 43.
Fossa acetabuli 211.
— anthelicis 702.
— axillaris 141.
— canina 51.
— carotica 103, 303.
— condyloidea oss. occip. 28, 59.
— — — max. inf. 79.
— — — tempor. 38.

Fossa coronoidea 160.
— cribrosa cochleae 722.
Fossae digastricae 78.
Fossa duodenojejunalis 616.
— hyaloidea 700.
— hypophyseos 31.
— iliaca 208.
— iliopectinea 256.
— infraspinata 158.
— intercondyloidea 214.
— intercruralis auris 702.
— ischiorectalis 210.
— jugularis 61, 103.
— glandulae lacrimalis 23, 70.
— lacrimalis 48.
— lenticularis 700.
— longitudinalis hepatis 596.
— mandibularis 38.
— maxillaris 51.
— mentalis 78.
— navicularis auris 702.
— — oss. sphen. 36.
— — urethrae 646, 651.
Fossae occipitales 30.
Fossa olecrani 160.
— ovalis septiatr. 289.
— parotidea 103.
— patellaris 213.
— patellaris corp. vitrei 700.
— pro hypophysi 31.
— — medulla obl. 27, 68.
— poplitea 269.
— pterygoidea oss. sphen. 35.
— — — max. inf. 75.
— pterygopalatina 52, 57, 63.
— radialis 160.
— retromandibularis 103.
— rhomboidea 402.
— sagittalis hepatis 596.
— scaphoidea oss. sphen. 36, 63.
— — s. auris 702.
— sagittalis hepatis 596.
— subarcuata 41, 69.
— subcaecalis 617.
— subinguinalis 268.
Fossae sublinguales 78.
Fossa submaxillaris 103.
— subscapularis 158.
— supraclavicularis major 102.
— — minor 93, 102.
— suprasternalis 103.
— supraspinata 158.
— supratrochlearis 160.
Fossa Sylvii 312, 387.
— transversa hepatis 597.
— triangularis auris 702.
— trochanterica 213.
— trochlearis 22, 71.
— ulnaris 160.
— vesicae felleae 596.
— venae cavae 596.
Fossula petrosa 42, 62.
— sulciformis 720.
Fovea s. auch Fossa.
— capituli radii 162.
— centralis 701.
— costalis 109, 125.
— cruralis 276, 616.
— femoralis 276, 616.
Foveae inguinales 152, 616.
Fovea interligamentosa 154, 616.
— oblonga 514.
— ovalis septi atr. 289.
— — (-Annulus crural. ext.) 275, 286.
— pterygoidea 79.
— sublingualis 78.
— supraclavicul. major 102.
— — minor 102.
— suprasternalis 130.
— supravesicalis 154, 616.
— triangularis 514.
— trochlearis 22, 71.
Foveolae granulares 21.
Foville'scher Strang 445, 447.
Frenulum clitoridis 651.
— epiglottidis 516.
— labii 552.
— lab. (pudend.) 651.
— linguae 555.
— praeputii 658.
Fundus vaginae 654.
— ventriculi 579.
Funiculi cuneati 406.
— graciles 406.
— laterales 400.
— postt. 449.
Funiculus spermaticus 641.
Funiculi teretes 403.
Funiculus umbilicalis 362.
Furchennaht 10.
Fussknochen 218.
Fussmuskeln 262.
Fusssohle 218.
Fusswurzelknochen 218.
Fusszellen 639.

Galea aponeurotica 83.
Galen'sche Anastomose 475.
Gallenblase 596, 601.
Gallencapillaren 600.
Gallengänge 601.
Gallertkern 111.
Ganglion Anderschi 472.
Ganglion Arnoldi 467.
— auriculare 467.
— Bochdaleckii 461.
— cervicale inferius 506.
— — medium 506.
— — superius 505.
— ciliare 455, 459.
— coccygeum 504.

Ganglion coeliacum 507.
— Gasseri 456.
— geniculi 468.
— intercaroticum 751.
— interpedunculare 417.
— intervertebrale 480.
— jugulare glosso-pharyngei 472.
— — vagi 474.
— linguale 466.
Ganglia lymphatica 368.
Ganglien des Grenzstranges 506.
— der Spinalnerven 480.
— Meckelii 462.
Ganglion mesentericum 507.
— nasale 457, 462.
— nervi optici 696.
— nodosum 474.
— oticum 467.
— petrosum 472.
— phrenicum 507.
— renali-aorticum 507.
— retinae 617.
— rhinicum 462.
— semilunare 456, 507.
— solare 507.
— sphenomaxillare 462.
Ganglion sphenopalatinum 457, 462.
Ganglia spinalia 443, 480.
Ganglion spirale 471, 725.
— splanchnicum 507.
— submaxillare 466.
— superius IX 772.
— supramaxillare 461.
— vestibulare 471, 725.
Ganglienzellen 407.
Gänsefuss 252.
Gaster 578.
Gaumen 558.
Gaumenbein 56.
Gaumenbogen 566.
Gaumenleisten 554, 568.
Gaumenfortsatz 54.
Gaumenperlen 568.
Gaumensegel 554, 558, 570.
Gebärmutter 655.
Gebärmutterhöhle 656.
Gebiss 547.
Gefässfurchen (a. d. Knochen) 21.
Gefässhaut 381.
Gefässscheide 275.
Gefässpapillen 738.
Geflechte der Venen 348.
Gefühlsbahnen 449.
Gehirn 374.
— Entwickelung desselben 383.
Gehirnnerven, Ursprung 426.
Gehöröffnung 39.
Gehörgang, äusserer 39, 703.
Gehörgang, innerer 41.
Gehörknöchelchen 710.
Gehörorgan 701.
Gehörstäbchen 724.
Geigermuskeln 195.
Gekröse 510, 621.
Gelber Fleck 693.
Gelenkarten 10—15.
Gelenke, Bau derselben 10, 11.
Gelenkenden 12.
Gelenkhöhle 10.
Gelenkfortsätze 28.
Gelenkkapsel 10.
Gelenkpfanne 11.
Gelenkschmiere 11.
Gennari'scher Streif 439.
Genu caroticum 310.
— corporis callosi 393.
— (int.) nervi facialis 432.
Geruchsnerv 452.
Geruchsorgan 729.
Gesässfurche 249.
Gesamthaar 740.
Geschlechtsorgane, männliche 631.
Geschlechtsorgane, weibliche 650.
Geschmacksnerven 473.
Geschmacksorgan 569.
Gesichtsknochen 47.
Gesichtsmuskeln 86.
Gesichtsschädel 18.
Gewölbe des Gehirnes 394.
Gianuzzi'sche Halbmonde 562.
Giebelkante 404.
Giessbeckenknorpel 514.
Gingiva 546, 568.
Ginglymoarthrodie 232.
Ginglymus 13.
Gipfel 405.
Gipfelbucht 709.
Giraldès'sches Organ 636.
Gitterschicht 413.
Glabella 19.
Glandulae auriculares 369.
— axillares 371.
— bronchiales 372, 533.
— ceruminosae 743.
— cervicales 370, 659.
— ciliares 743.
— circumanales 743.
— coeliacae 373.
— cubitales 370.
Glandula carotica 751.
— coccygea 751.
— duodenalis 587, 593.
— epigastrica 371.
Glandula gastroepiploica 373.
Glandulae faciales 369.
— glomiformes 743.
— inguinales 372.
— labiales 546, 570.
— lacrimales 681.
— lactiferae 668.
— laryngeae 524.

Glandulae linguales 370, 558, 570.
— lenticulares 556.
— Littrei 647.
— lymphaticae 368.
— mesentericae 373.
— mucosae 681.
— occipitales 369.
— oesophageae 577.
— palatinae 559, 560, 570.
Glandula parotis 562.
— — accessoria 562.
— pharyngea 574.
— pinealis 399.
— pituitaria 395.
— poplitea 372.
Glandulae pectorales 371.
— pyloricae 588.
— sebaceae 744.
Glandula sublingualis 561, 562.
— submaxillaris 561, 562.
Glandulae submaxillares 370.
— sudoriferae 744.
— supraclaviculares 370.
Glandula suprarenalis 749.
— thymus 543.
— thyreoidea 541.
— — accessoria 542.
Glandulae tartaricae 568.
— thoracicae laterales 371.
— urethrales 647, 653.
— utriculares s. uterinae 659.
— vesicales 630.
— vestibulares maj. 651.
Glans clitoridis 651.
— penis 647.
Glashaut des Haares 741.
Glaskörper 700.
Glied, männliches 647.
Globi medullares 395, 415.
Globus pallidus 408.
Glomeruli 622.
Glomus caroticum 751.
— coccygeum 302, 751.
Glottis respiratoria 519.
— vocalis 518.
Glutaealfalte 249.
Goll'scher Strang 445, 448.
Gomphosis 9.
Gower'sches Bündel 448.
Graaf'scher Follikel 663.
Granulationes arachnoideales 381.
Grandry'sche Körperchen 747.
Grätenecke 158.
Great commissure 410.
Grenzstrang d. Sympathicus 503.
Grenzstreif 399.
Griffelfortsatz 44.
Grimmdarm 590.
Grosshirn 386, 407.
— -Brückenbahnen 402, 412.
Grosshirnbläschen 385.
Grosshirnfaserung 410.
Grosshirnganglien 407.
Grosshirnhemisphären 385.
Grosshirnknoten 399.
Grosshirnrinde 408.
Grosshirnschenkel 395.
Grundbein 31.
Grundknorpel 518.
Grundteile 395, 415.
— oss. occ. 26.
Gubernaculum Hunteri 632.
— testis 632.
Gudden'sche Commissur 457.
Guérin'sche Falte 654.
Guthrie'scher Muskel 679.
Gyri cerebri 386.
Gyrus angularis 390, 433.
— cinguli 391, 456.
— fornicatus 391, 465.
— frontalis 389.
— fusiformis 390.
— hippocampi 390, 456.
— lingualis 390.
Gyri occipitales 390.
Gyrus occipitotemporalis 390.
— parietalis 390.
— praecentralis 388.
— postcentralis 388.
— rectus 389.

Haar 739.
Haarbalg 741.
Haarknopf 740.
Haarmark 740.
Haarpapille 740.
Haarschaft 740.
Haarwurzel 740.
Haarzelle 727.
Haarzwiebel 740.
Habenula ganglionaris 477, 735.
Haken am Gehirn 391.
Hakenbein 164.
Hakenbündel 410.
Hakenfalte 572, 725.
Hals 100.
Halsfascien 97.
Halsmuskeln 91
Halsregionen 101.
Halswirbel 106.
Hamberger's Schema 135.
Hammer 710.
Hammer-Ambosgelenk 711.
Hammerbucht 714.
Hammerfalte 713.
Hamuli frontales 45, 61.
Hamulus lacrimalis 48.
— oss. hamati 164.
— osseus cochleae 722.
— pterygoideus 36, 63.
Handgriff 124.
Handknochen 163.

Handmuskeln 192.
Handwurzelknochen 163.
Harmonia 10.
Harnblase 627.
Harnkanälchen, gerade 621.
— gewundene 622.
Harnleiter 626.
— Kreuzung 626.
Harnorgane 618.
Harnröhre 643.
Harnröhrenzwiebel 645.
Haube 395, 402, 412.
Haubenbündel 415.
Haubenkern 416.
Haubenkreuzung 402, 416.
Haubenregion 402, 416.
Haubenstrahlung 412, 418.
Hauptcommissur 410.
Haupthöhle des Herzens 285.
Hauptröhren 623.
Hauptzellen (Magen) 581.
Haustra coli 584, 589.
Haut, äussere 735.
Hautgefässe 747.
Hautmuskeln 747.
— des Halses 91.
Hautnerven 745.
— d. Armes (Übers.) 490.
— d. Beckens u. Beines 500.
Hautpapillen 738.
Hautvenen 348.
Heber d. Hodens 144, 634.
Helicotrema 723.
Hemisphäre 385.
Henle'sches Band 148.
Henle'sche Drüsen 681.
— Schicht 741.
— Schleife 623.
Hensen'sche Zellen 728.
Hepar 594.
Herniae abdominales 616.
— crurales s. femorales 227, 268, 275, 278.
— inguinales 153.
— intraabdominales 616.
— retroperitonaeales 617.
Herz, Allgemeines 283.
— Structur 292.
Herzbeutel 294.
Herzgefässe 293.
Herzgrube 155.
Herzkammer 285, 287.
Herzknoten 287.
Herzlage 291.
Herznerven 293.
Herzohr 285.
Herzwirbel 293.
Hesselbach'sches Band 148, 151.
Hiatus aorticus 138.
— adductorius 256.
— spurius canalis Fallopiae 40, 67.
Hiatus canalis facialis 40.
— (canalis) sacralis 206.
— maxillaris 52.
— oesophageus 138.
— tendineus 256.
Highmorshöhle 52.
Hilus hepatis 597.
— lienis 606.
— ovarii 662.
— pulmonis 529.
— renalis 620.
Hinterhauptbein 26.
Hinterhauptfontanelle 24.
Hinterhauptlappen 387, 390.
Hinterhals 101.
Hinterhirn 385.
Hinterhörner d. Rückenmarkes 444.
— d. Seitenventrikels 398.
Hinterstränge d. Rückenmarkes 447, 448.
Hippocampus 400.
Hirci 739.
Hirnanhang 395, 750.
Hirnbasis 394.
Hirnbläschen 385.
Hirnfurchen 386.
Hirnhäute 374.
Hirnhöhlen 398.
Hirnnerven 451.
— Ursprünge 426.
Hirnrinde, Bau 438.
Hirnsand 382.
Hirnschenkelfuss 415.
Hirnschenkelschlinge 416.
Hirnsichel 375.
Hirnstamm 385.
Hirnstiel 395.
Hirnstock 385.
Hirn- und Rückenmarksbahnen (Übers.) 449.
Hirnwindungen 386.
Hirnzelt 376.
Hode 635.
Hodenheber 634.
Hodenhüllen 631.
Hodensack 633.
Hohlvenen 350.
Hohlvenensinus 288.
Hohlwurzel des Haares 740.
Hörcentrum 438.
Hörzellen 727.
Horner'scher Muskel 85.
Hornschicht 736.
Hornhaut 684.
Hüftbein 204, 207.
Hüftbeinloch 210.
Hüftbeinmuskeln 247.
Hüftgelenk 228.
Hüftgelenkpfanne 207, 210.
Hüllen des Hodens 631.
Humerus 158.
Humor aqueus 684, 691.

Hundszahn 547.
Hunter'scher Kanal 336.
Huschke'sche Hörzähne 724.
Huxley'sche Schicht 741.
Hyaloidea 701.
Hydatiden d. Nebenhodens 636.
Hydrocele 635.
Hymen 652.
Hyperextension 177, 229.
Hypoglossusbahn 450.
Hypoglossusdreieck 435.
Hypophysis cerebri 395, 750.
Hypothenar 193.

Jacobsohn'sche Anastomose 472.
Jacobson'sches Organ 56.
Jecur 594.
Jejunum 585, 588.
Jochbogen 38, 48.
Ileum 585, 588.
Impressio carotica 32.
Impressiones digitatae 20, 30, 34, 37.
Impressio trigemini 40.
— renalis 597.
Incisores 547.
Incisura acetabuli 211.
— auris 702.
— cardiaca 527.
— clavicularis 125.
— cordis 284.
Incisurae costales 125.
Incisura anterior (auris) 702.
— cerebelli 404.
— coccygea 206.
— digastrica 39, 60.
— ethmoidalis 23.
— falciformis 267.
— ficularis 217.
— frontalis 20, 70.
— hamuli pterygoidei 36.
— iliaca 208.
— interclavicularis 125.
— interlobaris 528.
— interlobularis 596.
— intertragica 702.
— ischiadica 208, 209.
— jugularis 28, 40, 125.
— mandibulae 79.
— marginalis 404.
— mastoidea 39, 60.
— pallii 386.
— parietalis 37.
— praeoccipitalis 388.
— pterygoidea 62.
— Rivini 37, 704.
— sacralis 205.
— sacro-coccygea 205, 206.
— scapulae 157.
Incisurae Santorini 703.
— seminulares 79, 161, 208.
Incisura supraorbitalis 20.
Incisura thyreoidea 513.
— thoracis 124.
Incisura tympanica 704.
— ulnaris radii 162.
— umbilicalis 596.
— vertebralis 107 (Leber) 596.
— vesicalis 603.
Incus 710, 711.
Indicator 191.
Indumentum proprium 374.
Infundibula (pulm.) 531.
Infundibulum (ventr. III.) 401.
— crurale 276.
— oviductus 661.
— cochleae 721.
— nasi 731.
Innenkolben 745.
Inscriptiones tendineae 16, 145.
Insula (Reilii) 393.
Insulae Peyeri 595.
Insulae pulmonales 528.
Insertio musculorum 17.
Insufficienz der Herzklappen 286.
Integumentum commune 735.
Intercellularbrücken 737.
Intercellularspalten 737.
Intercolumnarfascie 634.
Interepitheliale Räume 728.
Interglobularräume 550.
Intermediärknorpel 7.
Interlobuläre Gallengänge 601.
Intervaginale Räume 453.
Intestinum caecum 589.
— crassum 584, 589.
— pancreaticum 580.
— tenue 585.
Intima pia 441.
Introitus vaginae 654.
Intumescentia cervicalis 442.
— ganglioformis Scarpae 471, 725.
— lumbalis 442.
Involucrum 544.
Iris 688.
Isthmus faucium 545, 566.
— gland. thyreoid. 541.
— meatus acust. ext. 704.
— prostatae 644.
— tubae Fallopiae 661.
— — Eustach. 724.
— Vieussenii 289.
Jochbein 48.
Jochbogen 38, 48.
Jochfortsatz 54.
Juga alveolaria 54, 77.
— cerebralia 20, 34, 37.
Jugulum 103.
Jugum sphenoidale 28, 65.
Jungferhäutchen 652.

Kahnbein (Hand) 164.
— (Fuss) 221.
Kalbsmilch 543.
Kammerwasser 684.
Kammmuskeln 285.
Kaumuskeln 89.
Kehldeckel 514.
Kehlkopf 511.
— -Gefässe und Nerven 522.
— -Gelenke und Bänder 515.
— -Knorpel 512.
— -Muskeln 519.
— -Schleimhaut 522.
Keilbein 31.
— -Joch 31.
— -Höhlen 32, 73.
— -Flügel 32.
— -Fontanelle 25.
— (Fusswurzel) 218, 222.
Keilstrang 448.
Keimbläschen 665.
Keimepithel 663.
Keimfleck 665.
Keimschläuche 663.
Kerato-hyalin 737.
Kerkring'sche Falten 587.
Kern, gezahnter 425.
Keulen 406.
Kiefergelenk 80.
— höhle 32, 51.
— loch 51.
— öffnung 81.
— winkel 78.
Kinnbart 545.
Kitzler 651.
Klappdeckel 392.
Klappenwulst 405.
Klappen des Herzens 286, 288.
— der Venen 347.
Kleinfingerballen 194.
Kleinhirn 404, 439.
— -Bahn, sensorische 426.
— -Brückenbahn 412, 449.
Kleinhirn-Olivenbahn 426.
— -Rinde 439.
— -Seitenstrangbahn 424, 452.
— -Stiele 421, 425, 426.
Knäueldrüsen 743.
Kniegelenk 232.
— -Grube 269.
Kniehöcker 399.
Kniescheibe 215.
Knochen 7, 8.
Knorpelfuge oder -Haft 9.
Knorpelhaken 717.
Knorpelplatte 717.
Knötchen 405.
Kolben (des Haares) 740.
Kommaförmiges Feld 448.
Körnerformation der Hirnrinde 438.
Körnerschicht des Kleinhirnes 440.
Kopfbein 164.
Kopffascien 89.
Kopfmuskeln 83.
Kopfnicker 92.
Kopfschwarte 83.
Krampfaderbruch 357.
Krause'sche Drüsen 681.
Krause'sche Endkolben 745.
Kropf 542.
Kreuzbein 204.
Kronennaht 21.
Krummdarm 585, 588.
Krystalllinse 699.
Kugelgelenke 14.
Kugelkern 425.
Kuppelblindsack 724.
Kuppelraum 709.
Kürbiskernartige Zellen 296.

Labdrüsen 581.
Labia majora 650.
— minora 651.
— oris 545.
— uteri 656.
Labium vestibulae 724.
Labrum glenoidale s. cartilagineum 11, 169, 228.
Labyrinth d. Hörorganes, knöchernes 719.
— — — häutiges 723.
— der Niere 622.
— des Siebbeines 45.
Lacertus fibrosus 185, 199.
— medius Weitbrechti 112.
Lacuna musculorum 227.
— urethralis 646, 653.
— vasorum 227, 279.
Lacunae Morgagnii 646, 653.
Lacunar orbitae 70.
Lacus lacrimalis 686.
Lambdanaht 24.
Lamina basalis 690.
— ciliaris retinae 702.
— choriocapillaris 690.
— cribrosa 44.
— — chorioideae 688.
— — fasciae latae 268, 277.
— — oss. ethmoidei 44.
— — sclerae 684.
— cricoidea 512.
Laminae elasticae corneae 686.
Lamina externa proc. pteryg. 35.
— fusca 689.
— interna proc. pteryg. 35.
Laminae medullares thalami 418.
Lamina modioli 721.
— orbitalis 51.
— papyracea 45.
— perforata ant. s. lat. 395.
— perpendicularis 45.
— quadrigemina 402.

Lamina reticularis 736.
— spiralis membranacea 731.
— — ossea 731.
— — secundaria 731.
— suprachorioidea 689, 690.
— vasculosa 689.
Lamina terminalis 393, 400.
— vitrea 690.
Langer'scher Achselbogen 140.
Längsbündel, hinteres 410, 418.
— unteres 410.
Lanugo 739.
Laqueus 402, 412, 419.
Larynx 511.
Leber 594.
— Structur ders. 597.
Leberinseln 598.
Leberläppchen 598.
Leberzellen 600.
Leerdarm 585, 588.
Leistenbein 207.
Leistenbrüche 153, 632.
Leistencanal 149, 151.
Leistenfurche 149, 226.
Leistengruben 152.
Leistenring, äusserer 150.
— innerer 151.
Leitband des Hodens 632.
Lemniscus 402, 412, 419.
Lendenwirbel 110.
Lens crystallina 699.
Leptomeninx 381.
Lieberkühn'sche Drüsen 593.
Lien 605.
Ligamentum accessorium 82.
— acromio-claviculare 167.
Ligamenta accessoria 183, 233, 246, 247.
— alaria dentis epistrophei 113.
— — genu 236.
— annularia 182.
Ligamentum annulare pedis 274.
— — pubis 225.
— — radii 173.
— — stapedis 712.
— apicis dentis 113.
— apicum 111.
Ligamenta arcuata Halleri 138.
Ligamentum pubis 225.
— arteriosum 298.
Ligamenta ary-corniculata 519.
— basium metacarp. vol. 181.
— — metatars. dors. 246.
Ligamentum Bertini 229.
— bifurcatum 243.
— calcaneocuboideonaviculare 243.
— calcaneocuboideum plantare 244, 245.
— calcaneo-fibulare 240.
— — -naviculare 244, 245.
Ligamentum calcaneo-tibiale 239.
— capituli costae 131.
— — fibulae 238.
Ligamenta capitulorum transv. 182.
— capitul. metatarsi 247.
Ligamentum carpi dorsale 181, 199.
— — radiatum 180.
— — transversum 179.
Ligamentum carpi volare 177, 179, 199.
Ligamenta carpo-metacarpea 181.
Ligamentum ciliare 689.
— cubiti 172.
Ligg. collateralia manus 181.
— — digitorum 181.
— — genu 233.
— — pedis 246.
Ligamentum Collesi 149, 227.
— colli costae 132.
— columnae vertebr. 110.
— commune vertebr. ant. et post. 110.
— conicum 168, 516.
— conoideum 168.
— coracoacromiale 168.
— coracoclaviculare 141, 167.
— coracohumerale 169.
— corniculopharyngeum 519.
— coronarium hepatis 595, 611.
Ligamenta coruscantia 131.
Ligamentum costoclaviculare 130.
— — -transversarium 132.
— — -vertebrale 131.
— -xiphoides 130.
— cricoarytaenoideum 517.
— — -pharyngeum 519.
— — -thyreoideum 516.
— — -tracheale 525.
Ligamenta cruciata cruris 270.
— — digitorum (manus) 183.
— — genu 235.
Ligamentum cruciatum (Occipito-Vertebralgelenk) 113.
— — pedis 257, 270.
— cubiti 173.
— deltoideum (articul. cubit.) 273.
— deltoideum (articulat. pedis) 240.
Ligamentum denticulatum 441.
Ligamenta dorsalia (phalang.) 199.
Ligamentum duodenorenale 613.
— fibulare 234.
— epididymidis 635.
— falciforme hepatis 595, 611.
— Fallopiae 226.
Ligamenta flava 111.
Ligamentum gastrocolicum 612.

Ligamentum gastrolienale 606, 612.
— Gimbernati 149, 227.
— — reflexum 149.
Ligamenta glandulae thyreoid. 542.
— glottidis 518.
Ligamentum glossoepiglott. 515.
— hamometacarpeum 180.
— hepatocolicum 590, 596, 614.
— hepatogastricum 595, 611.
— hepatoduodenale 595, 611.
— — renale 595, 613.
— hyoepiglotticum 515.
— — -thyreoideum 516.
— iliocostale 123.
Ligamentum ilio-femorale 229.
Ligamenta ilio-lumbalia 224.
Ligamentum iliopectineum 227, 266.
— — -pubicum 226.
— — -tibiale 249.
— incudis post. 711.
— — sup. 711.
— infundibulo-ovaricum 661, 664.
— infundibulo-pelvicum 661.
— inguinale 148, 226.
— — internum 148.
— — ext. 148.
— — reflexum 149, 227.
Ligamenta intercarpea 177, 181.
— — interossea 177.
Ligamentum interclaviculare 130.
Ligamenta intercostalia 131.
— intercruralia 111.
— intercuneiformia 245.
Ligamentum interfoveolare 148, 151.
Ligamenta interlobaria 533.
Ligamentum intermaxillare 82.
Ligamenta intermetacarpea 181.
— intermetatarsalia 246.
— intermuscularia 16, 269.
Ligamentum intermusculare brachii 199
— — fibulare 270.
— interosseum antibrachii 174.
— interosseum cruris 238.
Ligamenta interspinalia 111.
— intertarsea 246.
— intertransversaria 112, 267.
— intervertebralia 111.
Ligamentum jugale 519.
— ischiocapsulare 230.
— — -femorale 230.
— keratocricoideum 517.
Ligamentum laciniatum 261, 271.
— — int. 271.
— lacunare 149, 227.
Ligamenta lateralia (Kiefergelenk) 82.
— — cubiti 172.
Ligamenta lateralia genu 233.
— — manus 181.
— — pedis 240.
Ligamentum latum epistrophei 113.
— — uteri 615, 658.
— longitudinale 110.
— lumbocostale 123, 132.
Ligamenta mallei 710.
— malleoli 238.
— mandibulae 80.
Ligamentum mesentericomesocolicum 615.
— nuchae 111.
Ligamenta navicularicuneiformia 245.
— obliqua 183, 274.
Ligamentum obturatorium stapedis 712.
— ovarii proprium 663.
Ligamenta palpebralia 85, 679.
— patellae 233.
Ligamentum pancreatico-gastricum 613.
— pectinatum iridis 686.
— phrenicocolicum 590, 606, 615.
— phrenicogastricum 612.
— — -lienale 606, 612.
— pisohamatum 180.
— — -metacarpeum 180.
— plantare longum 240, 244.
— pleurocolicum 615.
— plicae synov. pat. 236.
— popliteum obliquum 234.
— — arcuatum 234.
— Pouparti 226.
— praeurethrale 673.
— pterygo-mandibulare 82.
— pubicum Cooperi 228.
— — superius 225.
— pubocapsulare 230.
— — -femorale 230.
Ligamenta pubovesicalia 629, 644, 675.
— — -prostatica 644, 675.
Ligamentum pulmonale 533.
Ligamenta pylori 578.
Ligamentum radiatum costae 131.
— radiocarpeum 180.
— rectouterinum 658.
— rhomboideum 181.
— sacciforme 175.
Ligamenta sacrococcygea 224, 225.
— — -iliaca 224.
— — -spinosa 225.
— — -tuberosa 225.
— — -uterina 658.
Ligamentum serratum 441.
— sphenomandibulare 82.
— spirale cochleae 724.
Ligamenta sternocostalia 130.
— — -pericardiaca 296.
Ligamentum stylo-hyoideum 80.
Ligamentum stylo-mandibulare 82.

Ligamentum stylo-maxillare 82.
— — myloideum 82.
— subcruentum 175.
— supraspinale 111.
— suspensorium dent. epistr. 113.
— —hepatis 593, 611.
— —lentis 699.
— —penis 648.
Ligamenta talocalcanea 241.
— —-fibularia 240.
— —-tibialia 239.
Ligamentum tarsi oculi 679.
— tarseum transversum 246.
— temporomandibulare 82.
— teres femoris 231.
— — hepatis 595, 611.
— — uteri 657.
Ligamenta thyreo-arytaenoid. 518.
— —-epiglott. 516.
Ligamentum tibiocalcaneonavic. 244.
Ligamentum tibionaviculare 240, 244.
— transvers. acetabuli 228.
— — atlantis 113.
— — carpi 179.
— — cruris 257, 270.
— — genu 236.
— — pelvis 673.
— — pubis 225.
— — scapulae 168.
— — d. Atlanto-occip. Gelenkes 113.
— trapezoideum 168.
— triangulare hepatis 611.
— — urethrae 672, 675.
— tuberculi costae 131.
Ligamenta umbilicalia 629.
Ligamentum uteri rotundum 657.
— vaginale 632.
Ligamenta vaginalia (digit.) 182, 274.
Ligamentum venae cavae sin. 294.
— ventriculare 518.
— vesicae laterale 629.
Ligamenta vesicoumbilicalia 629.
Ligamentum vocale 518.
— ypsiloforme 243.
Lingula 406.
— mandibulae 79.
Limbus cartilagineus 169, 228.
— fossae ovalis 289.
— sphenoidalis 31.
— spiralis 724.
— Vieussenii 289.
Limbi palpebrarum 679.
Limen nasi 730.
Limitans olfactoria 734.
Linea alba 143.
Linea arcuata interna 208.
— aspera 213.
— glutaea 208.
Linea innominata 208.
— intercondyloidea 214.
— intermedia 207.
— intertrochanterica 213.
Lineae musculares 158.
Linea mylohyoidea 78.
Lineae nuchae 29, 58.
Linea obliqua (cartil. thyr.) 513.
— — (femoris) 213.
— — (mandibulae) 78.
— pectinea 213.
— poplitea 216.
— semicircularis oss. front. 20.
— — Douglasi 146.
— — oss. occip. 29, 59.
— — — parietalis 25.
— semilunaris Spigeli 144.
— temporalis s. semicircul. 20, 25.
— terminalis s. innominata 62, 203, 208.
Lineae transv. s. eminentes oss. sacr. 205.
Lingula carotica 32.
— cerebelli 406.
Lingula mandibularis 79.
— sphenoidalis 32, 66.
Linse 699.
Linsenfasern 700.
Linsenkapsel (Auge) 700.
— (Gehirn) 409.
Linsenkern (des Grosshirnes) 409.
— -Schlinge 417.
— Thalamusbahn 413.
Linsennähte 700.
Linsenpol 699.
Linsenstern 700.
Lippen 545.
Lippendrüsen 546.
Lippenrot 546.
Liquor folliculi 665.
— cerebro-spinalis 380.
Lisfranc'sches Gelenk 245.
Littré'sche Drüsen 647.
Lobulus auriculae 701.
— centralis 406.
Lobi hepatis 596.
— renales 620.
Lobulus fusiformis 390.
— lingualis 390.
Lobuli hepatis 598.
— pulmonis 531.
— antt. supp. 405.
Lobus caudatus 597.
— cuneiformis 406.
— falciformis 390.
— frontalis 389.
— glandulae thyreoid. 542.
— olfactorius 409, 452.
— paracentralis 392.
Lobus parietalis 387, 390.
Lobi postt. supp. 406.

Lobus quadrangularis 405.
— quadratus 597.
— semilunaris inf. 406.
— — sup. 406.
— Spigeli 597.
— temporalis 390.
Locus caeruleus 403, 421.
Ludwig'scher Winkel 125.
Ludwig'sches Ganglion 293.
Luftröhre 525.
Luette vésicale 630.
Lungen 527.
Lungenalveolen 529.
— bläschen 530.
Lunge, Structur 531.
— Arterien 292.
Lungengrenzen 538.
Lungenmagennerv 477.
Lungenpigment 528.
Lungenvenen 346, 349.
Lungenvenensinus 285.
Lungenwurzel 529.
Lungenzellen 532.
Lunula (Oberkiefer) 50.
— (Nägel) 743.
Lunulae valvul. semilun. 288.
Luys'scher Körper 416.
Lymphatischer Rachenring 572.
Lymphcapillaren 366.
Lymphdrüsen 368.
— der Bauchhöhle 373.
— der Brusthöhle 371.
— der Beckenhöhle 372.
— des Kopfes u. Halses 369.
— der oberen Extrem. 370.
— der unteren Extrem. 372.
Lymphfollikel 369.
Lymphgefässe 366.
Lymphgefässsystem 366.
Lymphknoten 368.
Lymphkörperchen 368.
Lymphoglandulae 368.
Lyra Davidis 394.

Macula acustica 725.
Maculae cribrosae 720.
Macula germinativa 665.
— lutea 693, 698.
Magen 578.
Magendrüsen 581.
Magengrube 155, 581.
Magenmund 578.
Maissiat'scher Streifen 249, 268.
Malae 546.
Malgaigne'sche Grube 103, 303.
Malleolus 217, 218.
Malleus 710.
Malpighi'sche Bläschen 529.
— Lymphknoten (Milz) 606.
— Körperchen (Niere) 622.
— Pyramide 620, 625.
Mammae 668.
Mammilla 668.
Mammillarlinie 143.
Mandel 566.
Mandeln des Kleinhirnes 406.
Mandelkern 408.
Mandibula 77.
Mandelteil 393.
Männliche Geschlechtsorgane 631.
Manubrium sterni 124.
Manus 163.
Margo falciformis 267, 274.
— infraglenoidalis 216.
— infraorbitalis 50.
— supraorbitalis 19, 20, 22, 70.
Mark, oberflächliches 418.
— tiefes 418.
Markhöhle 8.
Markkegel 620.
Markkern 424.
Markleisten 424.
Markstrahlen 622.
Marksubstanz (der Niere) 621.
Marschall'sche Vene 294.
Massa intermedia 401.
Massae laterales oss. ethm. 45.
Massae laterales oss. sacri 205.
— — vertebrae 105.
Mastdarm 591.
Matrix unguis 742.
Mäuschen 17.
Maxilla inf. 77.
— sup. 50.
Meatus acusticus ext. 39, 703.
— — int. 41.
— narium 45, 75.
Mediastinum 533.
— testis 636.
Medulla oblongata 406, 420.
— spinalis 442.
Medullarrinne 384.
Medullarrohr 384.
Medullarwulst 384.
Meibom'sche Drüsen 680.
Meissner'scher Plexus 507.
Membrana adamantina 551.
— atlanto-occipit. 112, 113.
— basilaris 723.
— Bruchii 692.
— choriocapillaris 690.
— flaccida 706.
— granulosa 665.
— hyaloidea 701.
— hyothyreoidea 516.
— ligamentosa Weitbrechti 113
— limitans ext. 694.
— — int. 694.
— limitans olfactoria 734.
— obturatoria 226.
— — atlantis 112, 113.
— — laryngis 516.

Membrana obturatoria stapedis 712.
Membrana pharyngobasilaris 574.
— pituitaria 733.
— sacciformis 175.
— Schneideri 733.
— sterni 130.
— tectoria 724, 728.
— tensa 705.
— trachealis 525.
— tympani 705.
— — secundaria 708, 722, 731.
— vestibularis 724.
Meninx fibrosa 375.
— serosa 380.
— vasculosa 381.
Menisci articulares 11.
Meniscus articularis 81.
— genu 235.
— mandibulae 79.
Meridiane des Auges 688.
Mesencephalon 385.
Mesenteriolum proc. vermif. 589.
Mesenterium 585, 614.
Mesoappendix 617.
Mesocolon 590, 614.
Mesorectum 591, 614.
Metacarpalknochen 165.
Metencephalon 385.
Meynert'sches Bündel 417.
Michdrüsen 668.
Milchsaft 366.
Milchzähne 553.
Milz 605, 606.
Milzfollikel 606.
Milzparenchym 606.
Milzpulpa 607.
Milzzellen 608.
Mittelfellraum 534.
Mittelfussknochen 222.
Mittelhandknochen 163.
Mittelhirn 385.
Mittelhirnschleife 420.
Mittelohr 707.
Mitesser 745.
Modiolus 721.
Mohrenheim'sche Grube 133, 143.
Molarzähne 549.
Moleculärschicht des Kleinhirnes 439.
Moll'sche Drüsen 680, 743.
Monakow's Bündel 782.
Mondbein 164.
Mons veneris s. pubis 650.
Montgomery'sche Drüsen 669.
Monticulus 405.
Morgagni'sche Hydatide 636, 661.
— Tasche 523.
Morsus diaboli 661.
Motorische Flecken 293.
Mouches volantes 701.
Müller'sche Fasern 696, 698.
Müller'sche Kapsel 622.
Müller'scher Ringmuskel 689.
Mundhöhle 545.
Mundspalte 545.
Mundwinkel 545.
Mündungstrichter 669.
Muscheln der Nasenhöhle 45.
Musculus 17.
— abductor. digit. minim. man. 194.
— — — — pedis 264.
— — hallucis 263.
— — pollicis brevis 193.
— — — longus 191.
— accelerator urinae 673.
— adductor femoris brevis 256.
— — — longus 256.
— — — magnus 256.
— — — minimus 256.
— — hallucis 264.
— — pollicis 193.
— anconaeus 186.
— — quartus 189.
— antitragicus 702.
— ary-epigloticus 521.
— arytaenoideus(transversus)520.
Musculi arrectores pili 747.
Musculus articularis genu 253.
— attollens auriculae 84.
— attrahens auriculae 84.
— auricularis ant. 84.
— — post. 84.
— — sup. 84.
— azygos uvulae 560.
— basio-glossus 557.
— biceps brachii 185.
— — femoris 254.
— biventer cervicis 119.
— — mandibulae 93.
— brachialis (int.) 185, 190.
— broncho-oesophageus 575.
— brachioradialis 186, 189.
— buccinator 87.
— buccopharyngeus 574.
— bulbocavernosus 655, 673.
— caninus 87.
— cervicalis ascendens 118.
— chondroglossus 556.
— ciliaris 85, 689.
— — Riolani 86.
— coccygeus 671.
— complexus minor 118.
— — major 119.
— compressor nasi 88.
— — urethrae 672.
— constrictor pharyngis inf. 574
— — — med. 574.
— — — sup. 575.
— constrictor cunni 655.
— coracobrachialis 184.
— corrugator supercilii 84.
— cremaster 144, 152, 634.

Musculus crico-arytaen. lat. 520.
— — — post. 520.
— — -thyreoid. 519.
— cricopharyngeus 572.
— cruralis 253.
— cucullaris 115.
— deltoideus 183.
— depressor alae nasi 88.
— — anguli oris 87.
— — labii inf. 87.
— — septi mobil. nar. 87.
— detrusor urinae 630.
— digastricus 93.
— dilatator pupillae 692.
— ejaculator seminis 673.
— epicranius 79, 83.
— erector trunci 117.
— extensor carpi radial. 189.
— — — ulnar. 189.
— — cruris s. quadriceps 252.
— — digiti min. prop. 189, 190.
— — digitorum comm. man. 189, 190.
— — — pedis 258, 263.
Musculus extensor dorsi communis 117.
— — hallucis brevis 263.
— — — longus 258.
— — indicis proprius 191.
— — pollicis brevis 191, 193.
— — — longus 191.
— femoralis 253.
Musculi fidicini 195.
Musculus flexor brevis digit. min. 195, 264.
— — carpi radial. 187.
— — — ulnaris 187.
— — digit. min. ped. brev. 265.
— — — man. prof. 189.
— — — — subl. 187, 188.
— — — ped. comm. longus 261.
— — — — — brevis 265.
— — hallucis brevis 264.
— — — longus 260.
— — pollicis brevis 193.
— — — longus 188, 201.
— frontalis 83.
— gastrocnemius 259.
Musculi gemelli 250.
— — surae 259.
Musculus genioglossus 556.
— geniohyoideus 94.
— glossopalatinus 560.
— glossopharyngeus 575.
— glossostaphylinus 560.
Musculus glutaeus maximus 248.
— glutaeus medius 249.
— — minimus 249.
— gracilis 256.
Musculus helicis 702.
— hyoglossus 556.
— hyopharyngeus 575.
— iliocostalis 118.
— iliopsoas 247.
— iliacus int. 247.
Musculi incisivi 88.
Musculus indicator 191.
— infraspinatus 184.
— interarytaenoideus 520.
Musculi intercartilaginei 135.
— intercostales 135.
— interossei manus 195.
— — pedis 266.
— interspinales 120.
— intertransversarii 121.
Musculus ischiocavernosus 673, 679.
— — -coccygeus 671.
— kephalo-pharyngeus 574.
— keratocricoideus 520.
— — -glossus 556.
— — -pharyngeus 575.
— laryngo-pharyngeus 575.
— latissimus dorsi 115.
Musculus laxator tympani 710.
— levator alae nasi propr. 88.
— — — — et. lab. sup. 87.
— — anguli oris 87.
— — scapulae 96.
— — ani 670.
Musculi levatores costarum 121.
Musculus levator gland. thyr. 542.
— — lab. sup. prop. 87.
— — menti 87.
— — palpeb. sup. 677.
— — veli palatini 559, 726.
— lingualis 557.
— longissimus capitis 118.
— — cervicis 118.
— — dorsi 118.
— longitudinalis linguae 557.
— longus atlantis 97.
— — capitis 97.
— — colli 96.
Musculi lumbricales manus 195.
— — pedis 265.
Musculus masseter 89.
— mentalis 88.
— multifidus spinae 120.
— mylohyoideus 94.
— mylopharyngeus 575.
— nasalis 88.
— nauticus 262.
— obliquus abd. ext. 143.
— — abd. int. 144.
— — auriculae 702.
— — capitis inf. 121.

Musculus obliquus capitis sup. 121.
— — colli 97.
— obliquus oculi inf. 676.
— — — sup. 676.
— obturator ext. 250.
— — rat inf. 250.
— occipitalis 84.
— omohyoideus 94.
— opponens digiti minim. man. 194.
— — — — pedis 264.
— — pollicis 193.
— orbicularis oculi 84, 85.
— — oris 87.
— orbitalis 85, 685.
— pharyngopalatinus 560.
— palato-glossus 560.
— — -pharyngeus 561, 571.
— — -staphylinus 560.
— palmaris brevis 194.
— — longus 187, 188, 192.
— palpebralis 85, 678.
Musculi papillares 286, 287.
Musculus patheticus 677.
— patientiae 96.
Musculi pectinati 285.
Musculus pectineus 256.
— pectoralis major 133.
— — minor 133.
— perforans 189.
Musculus perforatus Casseri 184.
— peronaeus brevis 258.
— — longus 258.
— — tertius 258.
— petrosalpingostaphylinus 559.
— piriformis 250.
— pharyngopalatinus 576.
— plantaris 260.
— pleuro-oesophageus 578.
— popliteus 261.
— procerus nasi 83.
— pronator teres 187, 188.
— — quadratus 189.
— psoas major 247.
— — minor 248.
— pterygoideus ext. 89.
— — int. 89.
— pterygopharyngeus 574.
— pyramidalis (nasi) 83.
— — (abdominis) 145.
— quadratus femoris 250.
— — labii inf. 88.
— — — sup. 87.
— — lumborum 147.
— — plantae 265.
— quadriceps femoris 252.
— — surae 259.
Musculi rectococcygei 594.
Musculus rectus abdominis 145.
— — capit. anter 97.
— — — anter. maj. 97.
Musculus rectus capit. ant. min. 97.
— — — lateral. 121.
— — — poster. 121.
— — colli 97.
— rectus femoris 253.
Musculi recti labiorum 87.
— — oculi 85.
— rectouterini 658.
— retractores uteri 658.
Musculus retrahens auriculae 84.
— rhomboideus 116.
— risorius 86.
Musculi rotatores 120.
Musculus sacci lacrimal. 85.
— sacrolumbalis 118.
— sacrospinalis 118.
— salpingopharyngeus 576.
— sartorius 261.
Musculi scaleni 96.
Musculus semimembranosus 254.
— semispinalis 119.
— semitendinosus 254.
— serratus ant. (maj.) 134.
— — post. 117.
— soleus 259.
— spernens 677.
— spheno-salpingo-staphylinus 565.
— sphincter ani ext. 592, 673.
— — — int. 592.
— — — sup. 592.
Musculus sphincter ani tertius 592.
— — oculi 85.
— — oris 87.
— — pupillae 416, 692.
— — urethrae 672.
— — vesicae 630.
— spinalis cervicis 119.
— — dorsi 119.
— spinotransversalis 118.
— splenius 117.
— stapedius 712.
— sternocleidomastoideus 92.
— sternocostalis 136.
— sternohyoideus 95.
— sternothyreoideus 95.
— styloglossus 556.
— stylohyoideus 94.
— stylopharyngeus 575.
— subclavius 134.
— subcostalis 137.
— subcruralis 253.
— subcutaneus colli 92.
— subscapularis 184.
— supinator (brevis) 191.
— — longus 189.
— supraspinatus 184.
— suspensorius duoden. 585.
— — gland. thyr. 542.
— temporalis 89.
— tensor chorioideae 689.

Musculus tensor fasciae latae 252.
— — tympani 712.
— — veli palatini 559, 717.
— teres major 116.
— teres minor 184.
— thyreoarytaenoideus 521.
— — -aryepiglotticus 521.
— — -hyoideus 95.
— — -epiglotticus 521.
— — -pharyngeus 575.
— tibialis anterior 257.
— — posterior 261.
— tracheomastoideus 118.
— tragicus 702.
— transversalis cervicis 118.
— transversospinalis 119.
— — -urethralis 672.
— transversus auriculae 702.
— — abdominis 144.
— — linguae 556.
— — perinei profund. 671.
— — perinei superf. 673.
— — thoracis 136.
— trapezius 115.
— triangularis (inf. s. menti) 86.
— — super. 87.
— — sterni 136.
— triceps brachii 185.
— — surae 259.
Musculus uvulae 560.
— urethralis 672.
— vastus lateralis 253.
— — medialis 253.
— — intermedius 253.
— ventricularis 522.
— vocalis 522.
— zygomaticus (major) 86.
— — minor 86.
Musikantenknochen 160.
Muskelbinden 16.
Muskelbündel 16.
Muskeln 16.
Muskelnerven d. oberen Extremität 490.
— d. unteren Extremität 502.
Mutterkegel 656.
Mutterkuchen 362.
Muttermund 656.
Muttermundslippen 656.
Muttertrompeten 660.
Myocardium 292.
Myometrium 659.
Mystax 545.

Nabel 146, 155.
Nabel (des Trommelfelles) 706.
Nabelarterien 331, 362, 364.
Nabelstrang 362.
Nabelvene 362, 366.
Nachhirn 385.
Nacken 101.
Nackenmuskeln 120.
— wirbel 104.
Nägel 742.
Nagelbändchen 743.
Nagelbett 742.
Nagelboden 742.
Nagelfalz 742.
Nagelmatrix 742.
Nagelwall 742.
Nagelwurzel 742.
Naht 9.
Nares (externae) 730, 733.
Nase 729.
Nasenbeine 47.
Nasengänge 45, 75.
Nasenhöhle 73.
Nasenlöcher 733.
Nasenmuscheln 75.
Nasenscheidewand 730.
Nasenschleimhaut 733.
Nasmyth'sches Schmelzoberhäutchen 550.
Nasoturbinale 730.
Nates 402.
Navicula 651.
Nebenhoden 635.
Nebenhöhlen der Nase 730.
Nebennieren 749.
Nebenoliven 422.
Nebencentren 407.
Nervenfaserbahnen d. Rückenmarkes 447.
Nervenfaserbahnen d. Gehirnes 407.
Nervus abducens 468.
— accessorius Willisii 434, 478.
— — spinalis 434, 478.
— — vagi 478.
— acusticus 433, 471.
Nervi alveolares inferiores 465.
— — superiores 461.
Nervus anococcygeus 500.
Nervi auriculares antt. 465.
Nervus auricularis magnus 482.
— — post. s. prof. 470.
— — vagi 38, 474.
— auriculotemporalis 465.
— axillaris 485.
Nervi bronchiales 476.
— buccales 466, 476.
Nervus buccinatorius 464.
— canalis pterygoidei 94, 463.
Nervi cardiaci 476, 506.
— carotico-tympanici 473, 505.
Nervus carocus intitern. 505.
Nervi cerebrales 451.
— cervicales 482.
Nervus cervicalis descendens 479, 482.
— cervico-facialis 474.
Nervi ciliares breves 459, 460.
— — longi 459.

Nervus circumflexus humeri 485.
Nervi clunium 497, 500.
— coccygei 480.
— coeliaci 507.
Nervus s. Radix cochlearis 433.
— cochleae 471.
— s. Ramus colli n. facialis 471.
— communicans faciei 471.
— — peronaei 499.
— — tibialis 498.
— crotaphiticobuccinatorius 464.
— cruralis 494.
— cutaneus antibrachii dorsalis 489.
— — — medialis 486.
— — — posterior 489.
— — brachii externus 491.
— — — internus major 486.
— — — internus minor 486.
— — — medialis 486.
— — — lateralis 485.
— — — posterior 489.
— — — posterior inferior 489.
— — — posterior superior 489.
— — medius (brachii) 486.
Nervi cutanei clunium inferiores 481, 497.
— — — superiores 481.
Nervus cutaneus cruris posterior 497.
— — dorsalis pedis internus 500.
— — — pedis intermedius 500.
— — — pedis lateralis 498.
— — — pedis medialis 500.
Nervus cutaneus femoris extern. s. lateralis 493.
— — — intern. s. medial. 494.
— — — medius 495.
— — — posterior 497.
— — palmaris 487, 494.
Nervi cutanei pectoris anteriores et abdominis 492.
— — pectoris laterales 492.
— — perinei 497.
— dentales inferiores 465.
— — superiores 461.
— digitales dorsales manus 490.
— — plantares 499.
— — volares manus 487.
Nervus cutaneus surae lateralis 499.
— — — medialis 498.
Nervus depressor cordis 476.
— descendens hypoglossi 479.
Nervi dorsales 420, 491.
Nervus dorsalis clitoridis 496.
— — penis 496.
— — scapulae 484.
— durae matris 474.
— ethmoidalis 459.
Nervi erigentes penis 508.
Nervus facialis 466.
— femoralis 494.
— frontalis 457.
Nervi gastrici 477.
Nervus geniohyoideus 479.
— genitofemoralis 493.
Nervi gingivales 461.
Nervus glossopharyngeus 434, 472.
— glutaeus inf. 496.
— — sup. 481, 495.
Nervi haemorrhoidales inff. 496.
— — medii 495.
— hepatici 477.
Nervus hypoglossus 435, 478.
— Jacobsonii 472.
— iliohypogastricus 493.
— — inguinalis 493.
— inframaxillaris 456, 464.
— infraorbitalis 460.
— infratrochlearis 458.
Nervi intercostales 481, 491.
Nervus intercostobrachialis 486, 490.
— intermedius 433, 469.
— interosseus ant. s. vol. brachii 487.
— — cruris 498.
— — post. s. ext. 489.
— ischiadicus 497.
Nervi labiales supp. 461.
— — antt. et postt. 493, 497.
Nervus lacrimalis 458.
— laryngeus inf. 475.
— — sup. 475.
— lingualis 465.
Nervi linguales 473, 479.
Nervus lumboinguinalis 493.
— — sacralis 495.
— mandibularis 456, 464.
— marginalis scapulae 485.
— — mandibulae 471.
— massetericus 464.
— masticatorius 464.
— maxillaris 456, 460.
— meatus auditorii ext. 465.
— medianus 486, 488.
— membranae tympani 465.
— meningeus 474.
— — hypoglossi 479.
— — medius 456.
— — vagi 474.
Nervi meningei medullae spin. 482.
Nervus mentalis 465.

Nervus musculocutaneus 486.
— mylohyoideus 465.
Nervi nasales inferiores 463.
— — subcutanei 459, 461.
— — superiores 463.
Nervus nasociliaris 458.
— nasopalatinus Scarpae 463.
— obturatorius 495.
— occipitalis hypoglossi 479.
— — major 481.
— — minor 482.
Nervus oculomotorius 454.
Nervi oesophagei 477.
Nervus olfactorius 452.
— ophthalmicus 457.
— opticus 452.
— orbitalis 461, 463.
Nervi palatini descendentes 462.
Nervus palatinus anterior 462.
Nervi palpebrales inff. 461.
— parotidei 465.
Nervus perforans Casseri 486.
— — ligam. tuberososacri 496.
Nervi pericardiaci 476.
Nervus perinei 496.
— peronaeus 499.
— — prof. 500.
— — superfic. 500.
Nervi petrosi (Allgem.) 44.
Nervus petr. prof. maj. 463, 505.
— — — minor 473, 505.
— — superf. maj. 463, 505.
— — — minor 34, 44, 465, 472.
Nervi pharyngei 463, 473, 475.
— phrenicoabdominales 483.
Nervus phrenicus 483.
— plantaris 498, 499.
— pneumogastricus 477.
— popliteus externus 499.
— — internus 498.
— pterygoideus ext. 464.
— — int. 464, 469.
Nervi pterygopalatini 462.
Nervus pudendus communis 496.
— — longus 497.
Nervus pudendohaemorrhoid. 496.
Nervi pulmonales 476.
Nervus radialis 489.
— — profundus 489.
— recurrens 478.
— — Arnoldi 456.
— — hypoglossi 479.
— — trig. 456.
— — vagi 475.
Nervi recurrentes mening. 376, 456.
Nervus saphenus major 494.
— — minor 494.
Nervi scrotales ant. 493.
— — poster. 496.
— septi narium 463.
Nervi sinuvertebrales 482.
Nervus spermaticus ext. 493.
— sphenoethmoid. 459, 463.
Nervi sphenopalatini 461.
— spinales 480.
Nervus spinosus 456.
Nervi splanchnici 506.
Nervus stapedius 470.
Nervus stylohyoideus et digastr. 470.
— — pharyngeus 473.
— subclavius 484.
— subcut. inf. et med. colli 483.
— — malae 461.
Nervi — glutaei inff. 497.
Nervus — mandibulae s. marginalis mandib. 471.
— suboccipitalis 481.
Nervi sublinguales 467.
— submaxillares 466.
— subscapulares 485.
— supraclaviculares 483.
Nervus supramaxillaris 456, 460.
— supraorbitalis 458.
— suprascapularis 485.
— supratrochlearis 458.
— suralis 498.
— sympathicus 503.
— temporalis prof. 464.
— — superf. 465.
— tensoris veli palatini 467.
— — tympani 467.
— tentorii 456.
Nervi thoracales 491.
— thoracales antt. 484.
Nervus thoracalis longus s. lateralis 481.
— thoracicus post. 485.
— thoracodorsalis 485.
— tibialis 498.
Nervi tonsillares 473.
— tracheales 476.
Nervus trigeminus 430, 456.
— trochlearis 430, 455.
— tubae (Eustachianae) 472.
Nervus tympanicus s. Jacobsonii 472.
— ulnaris 488.
Nervi vaginales 495.
Nervus vagus 434, 473.
— vestibularis 433.
— vestibuli 471.
Nervi vesicales inff. 495.
Nervus Vidianus 44, 463.
— zygomatico-facialis 462.
— — -temporalis 462.
— zygomaticus 461.
Netz 612.
Netzbeutel 613.
Netzhaut 693.
— -Schichten 694, 696.
Neubauer'sche Arterie 300.
Neurogliaschicht 438.
Nieren 618.

Nieren-Arterien 624.
— -Becken 626.
— -Kelche 626.
— -Lappen 620.
— -Papillen 620.
— -Venen 625.
Nodulus Arantii 288.
— cerebelli 405.
— valvulae semilunaris 288.
Noduli lymphatici 588.
Nodus cursorius 414.
— valvulae atrioventricularis 287.
Noyau masticateur 430.
Nucha 101.
Nucleus ambiguus 435.
— amygdalae 408.
— arcuatus 422.
— caudatus 408, 414.
— cuneatus 412, 419.
— dentatus cerebelli 425.
— emboliformis 425.
— fastigii 425.
— gelatinosus 111.
— globosus 425.
— gracilis 412, 419.
— habenulae 413.
— hypothalamicus 416.
— lemnisci 420.
— lentiformis 408.
Nuclei motorii n. trigemini 430.
— olivares 422.
— pontis 409, 421.
Nucleus pulposus 111.
— reticularis tegmenti 420.
— ruber 416.
— taeniaeformis 408.
— tegmenti 416.
Nuclei thalami 413.
Nuel'sche Räume 728.
Nuhn'sche Drüse 561, 563.
Nussgelenk 15, 228.
Nymphae 651.

Oberarmbein 158.
— -muskeln 184.
Oberhaut 736.
Oberhäutchen des Haares 740.
Oberkieferbein 50.
Oberschenkelbein 212.
— -muskeln 251.
Obex 403, 407.
Occiput 26.
Odontoblasten 551.
Oesophagus 576.
Ohr, inneres 719.
Ohrenschmalz 704.
Ohrenschmalzdrüsen 704, 743.
Ohrknorpel 701.
Ohrläppchen 701.
Ohrmuschel 701.
Ohrspeicheldrüse 561.
Ohrtrompete 716.
Olecranon 161.
Olfactoriusbahn 450.
Olive 397, 407.
— obere 422.
— untere 422.
Olivenkerne 422.
Oliven-Kleinhirnfasern 422.
Olivenstiel 422.
Olivenzwischenschicht 419.
Omentum majus 612.
Omentum minus 611.
Omoplata 157.
Oolemma 665.
Opposition 178.
Operculum sellae turcicae 376.
— (Gehirn) 393.
Opticusbahn 450.
Opticusfaserlage 694.
Ora serrata 689.
Orbiculus ciliaris 688.
Orbitae 70.
Orbitalflügel 32.
— -platte 48.
Organa intra und extra sacc. peritonaei [609.
Organon auditus 701.
— spirale 727.
— visus 676.
Orificium urethrae s. ext. 643, 646.
— uteri 656.
— vaginae 654.
— vesicale s. int. 643.
Origo 17.
Os basilare 27.
— brachii 158.
— bregmatis 24.
— capitatum 164.
Ossa carpi 163.
Os coccygis 206.
— coxae 204, 207.
— cuboideum 222.
— cuneiforme 31.
Ossa cranii 18.
— cuneiformia 222.
Os ethmoidale 44.
— femoris 212.
— frontale 19.
— hamatum 164.
— hyoideum 80.
— ilium 207.
— incisivum 55.
Os innominatum 207.
— intermaxillare 55.
— ischii 209.
— lacrimale 47.
— lunatum 164.
— maxillae sup. 50.
Ossa metacarpi 163, 165.
— metatarsi 222.
Os multangulum 164.
Ossa nasalia 47.

Os naviculare (carpi) 164.
— — (tarsi) 221.
— occipitale 26.
— palatinum 56.
— parietale 24.
— pelvis 207.
— pisiforme 164.
— pubis 210.
— pneumaticum 9.
— pubo-ischiadicum 207.
— pyramidale 164.
— sacrum 204.
— scaphoideum (carpi) 164.
— scaphoideum (tarsi) 221.
Ossa sesamoidea 182, 223.
Os sincipitis 19.
— sphenoideum 31.
— sphenoidale 31.
Ossa tarsi 218.
Os tineae 656.
— temporale 36.
— trapezium 164.
— trapezoides 164.
— triquetrum 164.
— turbinatum 45, 49.
— zygomaticum 48.
Ossicula auditus 710.
— Bertini 32.
Ossiculum Sylvii 711.
Ostium aorticum 291.
— arteriosum 288, 291.
— atrio-ventriculare 290, 291.
Ostium pulmonale 286, 291.
— sinus coronarii 290.
— tubae (Eustachianae) 716.
Otoconia 725.
Otolithen 725.
Ovaria 662.
Oviductus 660.
Ovula Nabothi 659.
Ovulum 665.

Pachymeninx 374.
Pacchioni'sche Granulationen 21, 381.
Palatum durum et molle 554, 558.
Pallium 386.
Palpebrae 678.
Pancreas 603.
Pancreaticum 586.
Panniculus adiposus 739.
Papillae circumvallatae 555.
— clavatae 555.
— conicae 555.
Papilla duodeni 587.
Papillae filiformes 555, 570.
— foliatae 555, 570.
— fungiformes 555, 570.
Papilla incisiva 554, 568.
— lacrimalis 679.
Papillae lenticulares 555, 570.
Papilla mammae 668.
Papilla nervi optici 693.
— Santorini 587.
Papillae renales 620.
— vallatae 555, 570.
Pappus 545.
Par septimum 433.
Paradidymis 636.
Parametrium 658.
Parasternallinie 142.
Paratestis 635.
Parietales Blatt des Bauchfelles 610.
Paries caroticus 708.
Paries jugularis 709.
— labyrinthicus 708.
— membranaceus tracheae 525.
— — tympani 707.
— tegmentalis 707.
Parotis 562.
Paroophoron 667.
Parovarium 667.
Pars alveolaris mandibulae 77.
— centralis ventr. lat. 398.
— cavernosa urethrae 643, 645.
— membranacea septi ventriculorum 287.
— — urethrae 643.
— olfactoria 733.
— opercularis gyr. front. 389.
— orbitalis gyr. front. 389.
— respiratoria 733.
— petrosa oss. temp. 37.
— triangularis g. f. 389.
— tympanica oss. temp. 37, 60.
Patella 215.
Patte d'oie 252, 254.
Paukenhöhle 707.
— Taschen u. Falten ders. 713.
Paukentreppe 722.
Pavimentum orbitae 72.
Pecten oss. pubis 210.
Pedunculus hypophyseos 395.
Pedunculi cerebri 395, 415.
Pelvis 204, 211.
— renis 626.
Penicilli 607.
Penis 647.
Pequet'sches Receptaculum 367.
Pericardium 294.
Perichoroidalraum 690.
Pericranium 83.
Perilymphe 719.
Perimetrium 658.
Perimysium internum 16.
Perinealkrümmung 591, 643.
Periodontium 549.
Peritonaeum 152, 549, 608.
Perivasculäre Lymphgefässe 367.
Perlkugeln 544.
Perone 215.
Pes 218.
— anserinus major 469.

Pes anserinus minor 461.
— hippocampi major 400.
— — minor 400.
— pedunculi 415.
— planus 218.
Petiolus 514.
Petit'sches Dreieck 144.
Peyer'sche Haufen od. Plaques 588.
Pfeilnaht 24.
Pferdeschwanz 449.
Pflugscharbein 49.
Pförtner 578.
Pfortader 360, 599.
Pfropf 425.
Phalangen d. Finger 166.
— d. Zehen 223.
Phalangenfortsatz (Gehör) 728.
Pharynx 571.
Pharynxwand 573.
Philtrum 545.
Pia mater 381, 441.
Pigmentepithel 690.
Pinnae nasi 730.
Pilus 739.
Placenta 362.
Plantarflexion od. -motion 240.
Planum infratemporale 35, 38.
— popliteum 214.
— temporale 20, 35, 37.
Plattfuss 218.
Platysma 92.
— myoides 91.
Pleura 533.
Pleuragrenzen 536.
Pleurahöhle 533.
Pleurakuppel 534.
Plexus aorticus abdom. 507.
— — thoracic. 506.
— basilaris 379.
— brachialis 481, 484, 490.
— cardiacus 476.
— caroticus ext. 506.
— — int. 505.
— cavernosus (d. Carotis) 505.
— — penis 508.
— cervicalis 481.
— chorioides 382.
— — later. 383.
— — medius 383.
— coccygeus 500.
— coeliacus 507.
— coronarius cordis 508.
— cruralis 492.
— dentalis super. 461.
— — infer. 466.
— deferentialis 508.
— diaphragmaticus 483.
— entericus 503.
— ganglioformis 474.
— gastricus 477.
— haemorrhoidales 358. 508.
Plexus hypogastricus 507.
— infraorbitalis 461.
— ischiadicus 495.
— lumbalis 492.
— maxillae int. 352.
— mesentericus 507.
— muscularis (ventric.) 583.
— myentericus 507, 583.
— nodosus 474.
— oesophageus 477.
— pampiniformis 357, 641.
— parotideus 469.
— pharyngeus 475.
— prostaticus 358, 508.
— pterygoideus 352.
— pubicus impar 358, 649.
— pudendalis 358.
— pulmonalis 476.
— sacralis 481, 495.
— Santorini 358.
— seminalis 508.
— spermaticus 358.
— — intern. 513.
— submucosus 507, 583.
— uterovaginalis 358, 508.
— venosi 440.
— vertebralis 506.
— vesicalis 358. 508.
Plicae alares 236.
— aryepiglotticae 522.
— circulares 587.
— Douglasi 615, 658.
Plica epigastrica 152.
Plicae fimbriatae 555.
Plica glossoepiglottica 556.
— ileocaecalis 617.
— lacrimalis 682.
— longitudinalis duodeni 587.
— — recti 592.
— nasopharyngea 571, 731.
— nervi laryngei 573.
Plicae palmatae 657.
Plica pancreaticogastrica 613.
— pterygomandibularis 546.
Plicae rectovesicales 615.
— — -uterinae 658.
Plica salpingo-palatina 572.
— salpingo-pharyngea 572.
Plicae semilunares 615, 658.
Plica semilunaris conjunctivae 681.
— — fasciae transversae 148.
Plicae sublinguales 554.
Plica synovialis patellaris 236.
— transversalis 592.
— umbilicalis 154.
— venosa 616.
Plicae synoviales 11.
— vesicales 154, 615.
— vesicoumbilicales 154, 616.
Plicae vesicouterinae 657.
— villosae 580.

Points douloureux (Arm) 201.
— — (Bein) 273.
Pole des Auges 693.
Pomum Adami 513.
Pons Varoli 397, 418.
Ponticulus (Gehirn) 403.
— (Ohr) 702, 708, 716.
Porta hepatis 597.
— renis 618.
Portio dura et mollis 433.
— lacrimalis m. sphinct. oculi 85.
— intermedia Wrisbergi 433, 469.
— supravaginalis 656.
— vaginalis 656.
Porus acusticus externus 39, 60.
— — internus 41.
Poupart'sches Band 148.
Praecordialgegend 155.
Praecuneus 392.
Praemolarzähne 548.
Praeputium clitoridis 651.
— penis 687.
Praespermiden 640.
Premula abdominalis 146.
Presse d. Herophilus 30.
Prismata adamantina 550.
Processus accessorius 110.
— alares 45, 65.
— anconaeus 161.
— alveolaris 54, 77.
— articulares (vertebrae) 105.
— caudatus 597.
— ciliares 688.
— Civinini 36.
— cleidocoracoideus 157.
— clinoidei antt. 33.
— — medii 31.
— — postt. 32.
— cochlearis 708.
— condyloideus oss. occip. 59.
— — mandib. 79.
— coracoideus 157.
— coronoideus mandib. 79.
— — ulnae 161.
— costarius 106.
— cubitalis 160.
— dentalis 54.
— ensiformis oss. sphen. 33.
— — sterni 124.
— ethmoidalis conchae infer. 50.
— falciformis axillaris 141.
— — cerebri 375.
— — fasciae transversalis 148, 151, 267, 276.
— falciformis fasciae latae 267, 276, 277.
— — lig. sacrotub. 225.
— Folianus 710.
— frontalis 48, 53.
— inf. tegm. tymp. 41, 61.
Processus intrajugularis 28, 40, 60.
— jugularis 59, 60.
Processus lacrim. conchae inf. 50.
— lateralis oss. calcan. 221.
— lenticularis 711.
— mamillaris 110.
— marginalis 513.
— mastoideus 38, 60.
— maxillaris oss. palatini 57.
— — conchae inf. 50.
— muscularis d. Stellknorpel 515.
— nasalis oss. frontis 23.
— obliqui 105.
— odontoideus 107.
— orbitalis oss. palatini 57.
— palatinus oss. max. sup. 50, 54.
— papillaris 597.
— pterygoidei 35.
— pterygospinosus 36, 63.
— pyramidalis gl. thyr. 525, 542.
— — oss. palatini 57.
— spinosus oss. sphen. 105.
— — — vertebr. 105.
— sphenoidalis oss. palat. 57.
— styloideus oss. temp. 44.
— — oss. metacarpi tertii 135.
— — radii 163.
— — ulnae 162.
— transversus 105.
— trochlearis 22.
— tubarius 36, 63.
— uncinatus oss. ethm. 46, 76, 731.
— vaginalis (oss. sphen.) 36, 63.
— — (fasciae transv.) 148, 152.
— — peritonaei 631.
— vermiformis 589.
— vocalis 515.
— xiphoides (Keilbein) 33, 65.
— — (Sternum) 124, 125.
— zygomaticus 20, 37, 54.
Prominentia laryngea 513.
Promontorium (Becken) 104, 204.
— (Mittelohr) 708.
Pronationsbewegung 161.
Propf 425.
Prosencephalon 385.
Prostata 649.
Protuberantia occip. ext. 29, 59.
— — int. 30.
— laryngea 513.
— mentalis 77.
Prussak'scher Raum 715.
Psalterium 394.
Psychomotorische Bahnen 411, 449.
Psychosensorische Bahnen 449.
Pubes 739.
Pudendum muliebre 650.

Pulmones 527.
Pulpa d. Milz 607.
— d. Zähne 551.
Pulvinar 399, 414, 453.
Puncta lacrimalia 681.
Pupille 691.
Purkynje'sche Bläschen 665.
— Zellen 439.
Putamen 408.
Pylorus 578.
Pyramiden d. Med. obl. 397, 406.
— d. Kleinhirnes 405.
— d. Schläfenbeines 39.
Pyramidenbahnen 411, 415, 449.
Pyramidenbein 164.
Pyramidenfortsätze (der Nieren) 622.
Pyramidenkern 422.
Pyramidenkreuzung 406, 449.
Pyramidenseitenstrang 447.
Pyramidenstränge 406, 449.
Pyramis vermis 405.
Pyramis vestibuli 720.

Querfasern der Brücke 421.
Querfortsatz 105.
Quintuswurzel 417, 424, 430.

Rabenschnabelfortsatz 157.
Rachen 571.
Rachenenge 545, 566.
Racine bulbaire 431.
Radgelenk 13.
Radiärfasern 696.
Radiatio corp. callosi 410.
— thalami opt. 411.
Radii (Hirnrinde) 439.
Radiocarpalgelenk 175.
Radius 162.
Radix ascend. V. 424, 431.
— — VIII. s. Acusticusschleife.
— descend. V. 430.
— pulmonis 529.
Rami arteriorum s. Arteriae.
— nervorum s. Nervi.
Rami communicantes n. symp. 482, 503.
— intercostales 314.
Ramus meningeus accessorius 307.
— deltoideus 320.
Randschlingennetz 688.
Rankenarterien 649.
Raphe 421.
— corp. callosi 393.
— (a. d. Halsmuskel) 94.
— palati duri 574.
— palpebralis lat. 679.
— perinei 670.
— pharyngis 574.
— pontis 421.
— scroti 631.
Rautengrube 402.
Receptaculum chyli 367.
Recessus cochlearis 720.
— duodenojejunalis 616.
— ellipticus 720.
— epitympanicus 709.
— follicullares 556, 566.
— glossoepiglotticus 516.
— hemiellipticus 720.
— hemisphaericus 720.
— ileocaecalis 617.
— — appendicularis 617.
— infundibuli 402.
— intersigmoideus 617.
Recessus lat. ventr. quarti 403.
— mesentericoparietalis 617.
— opticus 402.
— parajejunalis 617.
— pharyngeus 572.
— pinealis 401.
— piriformis 522.
— retrocolicus 617.
— retrocaecalis 617.
— sacciformis 23, 172, 175.
— sphaericus 720.
— spheno-ethmoidalis 75, 729.
— s. Fossa subcaecalis 617.
— subcruralis 233.
— suprapatellaris 253.
— suprapinealis 401.
— venosus 616.
Rectum 591.
Rectusscheide 145.
Regenbogenhaut 691.
Regenwurmmuskeln 195.
Regio abdominalis later. 155.
— colli ant. 102.
— — lat. 102.
— epigastrica 155.
— hyoidea 103.
— hypogastrica 155.
— hypochondriaca 155.
— infrahyoidea 103.
— inguinalis 156.
— laryngea 103.
— lumbalis 155.
— mesogastrica 155.
— s. Pars olfactoria 733.
— pubica 156.
— s. Pars respiratoria 733.
— retromandibularis 103.
— sternocleidomast. 102.
— subhyoidea 103.
— submaxillaris 103.
— submentalis 103.
— subthalamica 416.
— suprahyoidea 102.
— suprasternalis 103.
— thyreoidea 103.
— trachealis 103.
— umbilicalis 155.
Reissner'sche Membran 725.
Renes 618.

Renculi 620.
Rete articulare cubiti 324.
— — genu 339, 345.
— calcaneum 344.
— carpi 321, 325.
— cubitale 324.
— olecrani 320, 321, 324.
— Malpighii 736.
— manus 354.
— tarsi dorsale 345.
— testis 638.
— vasculosum Halleri 638.
— venosum dorsale pedis 359.
Retina 693.
Retinacula tendinum 17.
— — peronaeorum 259, 271.
Retinaculum lig. arcuati 234.
— peronaeorum 259.
Retropharyngeales Bindegewebe 100, 571.
Riechcentrum 438.
Riechcommissur 411.
Riechlappen 409.
Riechzellen 734.
Riegel 403.
Riffzellenschicht des Haares 741.
Rimae caecae 597.
Rima cornealis 686.
— oris 545.
— pudendi 650.
Rinde des Haares 740.
Rindencentren 436.
Rindenpyramiden 622.
Rindensubstanz 621.
Ringknorpel 512.
Rippen 126.
Rippenbogen 124.
Rippenfenster 136.
Rippenhals 128.
Rippenhöcker 128.
Rippenknochen 127.
Rippenknorpel 126.
Rippenköpfchen 128.
Rippenmuskeln des Rückens 116.
Rippenwinkel 127.
Rivus lacrimalis 679.
Röhrenknochen 8.
Rollhügel 212.
Rosenmüller'sche Drüse 227, 268, 276.
— Grube 572.
Rostrum sphenoidale 32, 49.
— corporis callosi 393.
Rotationsgelenke 13.
Rotatio 174.
Rotula 160.
Rückenfascien 122.
Rückenfurchen 105, 384.
Rückenmark 440.
— verlängertes 406.
Rückenmarkshäute 440.
Rückenmarksnerven 480.
Rückenmuskeln 114.
— -rohr 384.
— -wülste 384.
Rückläufige Empfindlichkeit 442.
Rugae vaginales 654.
Rumpfmuskeln 117.
Rundzellen (d. Hodens) 639.

S. romanum 590.
Sacculus 723.
— ellipticus 723.
— sphaericus 723.
Saccus caecus 579.
— conjunctivalis 680.
— endolymphaticus 724.
— epiploicus 613.
Saccus lacrimalis 682.
— lienalis 615.
Sacci retrosterno-cleido-mast. 100.
Saftlücken oder -kanälchen der Cornea 687.
Sägenaht 10.
Samenausspritzungsgänge 643.
Samenblase 640, 641.
Samencanälchen 637, 639.
Samenepithel 639.
Samenfädchen 638.
Samenflüssigkeit 638.
Samenhügel 652.
Samenleiter 640.
Samenmutterzellen 640.
Samenstrang 149, 641.
Samentierchen 638.
Samentochterzellen 640.
Sammelröhren 623.
Sammelzellen 639.
Santorini'sche Knorpel 515.
Sattelgelenk 14.
Sattelknopf 31.
Säulchen 721.
Saumnaht 10.
Scala tympani 722.
— vestibuli 722.
Scapha 702.
Scapus pili 740.
Scapula 157.
Scapularlinie 142.
Scarpa'sches Dreieck 252, 336.
Schädeldach 18.
Schädelfläche, äussere 58.
— innere 64.
Schädelgewölbe 18.
Schädelgrube, vordere 64.
— mittlere 65.
— hintere 67.
Schädelgrund 18.
Schädelknochen 18.
Schädelmuskeln 83.
Schallwellenweg 729.
Schaltknorpel 730.

Schaltstück 623.
Schambein 210.
Schambogen 212.
Schamfuge 225.
Schamhaare 650, 739.
Schamlippen, grosse 650.
— kleine 651.
Schamspalte 650.
Schamwinkel 210.
Scharniergelenk 13.
Scheide 654.
Scheidencuticula 741.
Scheideneingang 652, 654.
Scheidenhäute des Hodens 634.
Scheidenklappe 652.
Scheidewand des Herzens 285.
— der Nasenhöhlen 73.
Scheitelbein 24.
Scheitelhöcker 25.
Scheitellappen 387, 389.
Schenkelbogen 148.
Schenkelbrüche 227, 268, 275, 278.
Schenkelcanal 268, 275.
Schenkellücke 275.
Schenkelringe 227, 258, 275, 277.
Schichten der Retina 694, 696.
Schienbein 215.
Schiffermuskel 262.
Schilddrüse 541.
Schildknorpel 513.
Schindylesis 10.
Schläfenbein 36.
Schläfenlappen 387.
Schläfenlinie 25.
Schleife 402, 412, 419, 420.
Schleifenkreuzung 412, 419.
Schleifenschicht 419.
Schleimbeutel 11, 80, 201, 230, 236.
Schleimhaut der Mundhöhle 568.
Schleimscheiden 16.
— der Hand 201.
— des Fusses 273.
Schleimschicht der Epidermis 736.
Schlemm'scher Canal 686.
Schlüsselbein 156.
Schlund 571.
Schlundkopf 571.
Schmeckbecher 523, 569.
Schmelz 550.
Schmelzfasern 550.
Schmelzkeim 551.
Schmelzleiste 551.
Schmelzoberhäutchen 550.
Schmelzorgan 551.
Schmelzprismen 550.
Schmelzpulpa 552.
Schnecke 721.
Schneckenkanal 723.
Schneckenkuppel 721.
Schneckenloch 723.
Schneider'sche Membran 733.
Schneidezähne 547.
Schnurrbart 545.
Schraubengelenk 17, 104.
Schreger'sche Linien 550.
Schulterblatt 157.
Schultergelenk 168.
Schultergewölbe 168.
Schultergräte 158.
Schultergürtel 156.
Schulterhaken 157.
Schulterhöhe 158.
Schultermuskeln 183.
Schuppe 29, 37.
Schuppennaht 10, 24.
Schuppenteil 26, 37.
Schwanzkern 408.
Schwertfortsatz 124.
Schwellkörper des Penis 648.
Schwimmmuskel 262.
Sclera 684.
Scrobiculus cordis 155.
Scrotum 633.
Scyphus Vieussenii 721.
Sebum palpebrale 680.
Seepferdefuss 400.
Segelventile 287.
Sehaxe 693.
Sehcentrum 438.
Sehhügel 399.
Sehloch 691.
Sehnen 16.
Sehnenscheiden der Hand 201.
— des Fusses 273.
Sehnerv 452.
Sehnervenkreuzung 395.
Sehorgan 676.
Sehpurpur 696.
Sehstiele 413.
Sehstränge 395.
Sehstrahlung 409.
Seitenarme 402.
Seitenäste 446.
Seitenfontanelle 25.
Seitenhorn d. Rückenmarkes 444.
Seitenstrang 445, 447.
Seitenstranggrundbündel 448.
Seitenventrikel 398.
Seitenwandbein 24.
Sella turcica 65.
Semicanalis m. tens. tymp. 41.
— n. Vidiani 40, 67.
— tubae auditivae 42.
Sensible Bahnen 412, 448.
Sensorische Kleinhirnbahn 426.
Septa alveolaria 54, 77, 532.
— Bertini 622.
Septula testis 636.
Septum atriorum 286.
— cartilagineum 730.
— Cloqueti 227.
— cordis 285.

Septum crurale 227, 276.
— femorale 227, 276.
— intermusculare 16, 269.
— linguae 556.
— narium cartilagineum 730.
— narium (osseum) 73.
— pectiniforme 648.
— pellucidum 393.
— perinei transversum 673.
— (scroti) 633.
— urethro-vaginale 654.
— ventriculorum 287.
Sertoli'sche Fusszellen 639.
Sesambeine 182, 223.
Shrapnell'sche Membran 706.
Sibson'sche Furche 143.
Siebbein 44.
Siebbeinhöhlen 73.
Siebbeinmuscheln 45.
Siebbeinzellen 45.
Sinciput 19.
Sinus alae parvae 378.
Sinus aortae 298.
— atlantis 107.
— atrii 285.
— capitulorum 166.
— cavernosus 378.
— circularis foraminis magni 379.
— — Ridleyi 379.
— coronarius 290.
— durae matris 348, 377.
— ethmoidalis 73.
— falciformis 378.
— frontalis 19, 23, 73.
— intercavernosus 379.
— lactiferi 669.
— longitudinalis 378.
— lunatus radii 162.
— — ulnae 162.
— marginalis 379.
— maxillaris 46, 52, 73.
— maximus 298.
— Morgagnii 592.
— occipitalis (ant.) 379.
— — (post.) 379.
— petrosus 379.
— s. Recessus piriformis 522, 573.
— pleurae 539.
— pocularis 645.
— prostaticus 645.
— quartus 298.
— rectales 592.
— rectus 378.
— renalis 620.
— sagittalis 378.
— sigmoideus 378.
— sphenoidalis 32, 732.
— sphenoparietalis 378.
— tarsi 220.
— tentorii 378.
— tonsillaris 566.
Sinus transversus pericardii 295.
— — (venos.) 378.
— tympani 709.
— Valsalvae 288, 298.
— venosus sclerae 686.
Sinusfett 620.
Sitzbein 209.
Skene'sche Gänge 653.
Smegma praeputii 648.
Solitärbündel 435.
Spannknorpel 513.
Spatia anguli iridis 686.
— intercostalia 124.
Spatium interaponeuroticum supraster-
nale 100.
— subsclerale 690.
Speiche 162.
Speicheldrüsen 561.
— Structur 565.
Speisebrei 594.
Speiseröhre 576.
Spermatoblasten 639.
Spermatosomen 638.
Spermatozoen 638.
Spermiden 640.
Spermien 638.
Spermiocyten 640.
Spermiogonien 639.
Sphincter papillae renis 619.
— pupillae 455, 692.
— vesicae 644.
Spina angularis 34.
— ethmoidalis 31.
— helicis 701.
— iliaca ant. 208.
— — post. 208.
— ischiadica 209.
— jugularis 28.
— mentalis 78.
— rect. lat. 676.
— nasalis ant. 76.
— — oss. front. 23, 54.
— — post. 56, 63.
— scapulae 158.
— supra meatum 719.
Spina trochlearis 22, 71.
Spinae tuberculi 159.
Spina zygomatica 54.
Spindel 721.
Spindelläppchen 380, 390.
Spinnwebehaut 380.
Spiralkanälchen 623.
Spiralstrang 728.
Splen 605.
Splenium corporis callosi 394.
Sprachcentrum 389, 438.
Sprungbein 219.
Spulwurmmuskeln 195.
Squama frontalis 19.
— occipitalis 29, 59.
— temporalis 36.

Stäbchen 696.
Stäbchenepithel 624.
Stäbchenzellen 569.
Stabkranz 411.
Stachelzellenschicht (der Haut) 737.
— (des Haares) 741.
Stammlappen 392.
Stammteil 393.
Stammzellen 639.
Stapes 710.
Staphyle 559.
Steigbügel 710.
Steissbein 206.
Steissdrüse 751.
Stellknorpel 514.
Stellulae Verheynii 620.
Stenon'scher Gang 56, 562.
Sternallinie 142.
Sternum 124.
Stiele d. Thalamus 413.
Stiftzellen 569.
Stigmata Malpighii 608.
Stilling'sches Hypoglossus Dreieck 435.
Stilling'sche Kerne 445.
Stimmbänder 518.
Stimmritze 518.
Stirnbein 19.
Stirnfortsatz 53.
Stirnfontanelle 24.
Stirnfurche 389.
Stirnglatze 19.
Stirnhöhlen 23, 73.
Stirnlappen 389.
Stirnschuppe 19.
Stockzähne 553.
Stomachus 578.
Strahlenfortsätze 688.
Strahlenkörper 688.
Strangförmige Körper 397.
Strangzellen 446.
Stratum album prof. 418.
— complexum 422.
— corneum 736.
— cylindricum 737.
— dentatum 737.
— granulosum 665, 737.
— griseum centrale 417.
— lucidum 737.
— s. Corpus papillare 738.
— pigmenti 690.
— reticulare 738.
— synoviale 10.
— zonale thalami optici 413.
— — (corp. quadrig.) 418.
Streifenhügel 399.
Streifenkörper 408.
Stria cornea 399.
Striae longitudinales 393.
— medullares 434.
Stria medullaris 399, 401
Stria terminalis 399.
— vascularis 725.
Strickkörper 406, 422.
Struma 542.
Stützfasern 696, 698.
Stützzellen (Corti'sches Organ) 727.
— des Hodens 639.
Subarachnoidalräume 380.
Subduralraum 375.
Substantia adamantina 550.
— compacta 8.
— corticalis 7, 621 (renis).
— eburnea 549.
— ferruginea 402, 421.
— gelatinosa centr. 445.
— — Rolandi 445.
— glomerulosa 621.
— innominata 416.
— medullaris s. tubulosa renum 621.
— nigra 396, 415.
— — Sömmerringi 415.
— ossea 550.
— osteoidea 550.
— perforata ant. 395, 408.
— — med. 395.
— — post. 395.
— s. Formatio reticularis 420.
— spongiosa 445.
— vitrea 550.
Substanz, graue 407.
— weisse 407.
Succus entericus 593.
Sulcus arteriae vertebralis 107.
— atrioventricularis 284.
— s. Incisura auriculae ant. 702.
— basilaris 397.
Sulci bicipitales 185.
Sulcus calcanei 221.
— callosomarginalis 392.
— caroticus 32.
— carpi 164.
Sulci cerebri 386.
Sulcus centralis 388.
— chiasmatis 31.
— cinguli 392.
— circularis cordis 284.
— coronarius 284.
— costalis 127.
Sulci cordis 283.
— dorsales 105.
Sulcus dorsalis penis 648.
— ethmoidalis 47.
— frontalis oss. front. 20.
— — cerebri 389.
— hamuli pterygoidei 36.
— horizontalis cerebelli 405.
— hypothalamicus 401.
— infraorbitalis 51.
— inguinalis 149, 226.
— interarticularis 220, 221.

Sulcus interparietalis 389.
— intertubercularis 159.
— jugularis 43.
Sulci medull. spin. 443.
Sulcus lacrimalis 53, 71.
— longitudinalis 25, 30, 403.
— — cordis 284, 285.
— — fovea rhomb. 403.
— magnus 405.
— malleolaris 218.
— mentolabialis 545.
— Monroi 401.
— mylohyoideus 78.
— n. radialis 159.
— — spinalis 109, 159.
— — ulnaris 160.
— nasolabialis 545, 730.
— — -palatinus Scarpae 49, 74.
— — -pharyngeus 571.
— obturatorius 210.
Sulci occipitales 390.
Sulcus occipito-temporalis 390.
— oculomotorius 430.
— olfactorius 389.
— orbitalis 389.
— opticus 31.
Sulci palatini 55.
Sulci peronaei 222.
Sulcus petrosus infer. 27, 39.
Sulcus petrosus super. 39.
— postcentralis s. postrolandicus 388.
— praecentralis s. praerolandicus 388.
— pterygopalatinus 35, 53, 57.
Sulci pulmonales 124.
Sulcus retroglandularis 647.
— Rolandi 388.
— sagittalis 20, 25, 30.
— sigmoideus 38, 69.
— spiralis 159.
— subclavius 129, 156, 527.
— subparietalis 391.
— tali 220.
Sulci temporales 391.
Sulcus terminalis 289.
— transversus 30.
— tubae Eustachii 36.
— tympanicus 706.
— ulnaris 160.
— urethralis 648.
Supercilia 638, 739.
Supercilium acetabuli 211.
Supinationsbewegung 160.
Sustentaculum tali 220.
Suturae 9, 10.
Sutura coronalis 21, 24.
— dentata 10.
— frontalis 19.
— incisiva 55.
Sutura infraorbitalis 51.
— lambdoidea 24.
— limbosa 10.
— longitudinalis imperfecta 54.
— — palati 56.
— palatinae 54, 55.
— sagittalis 24.
— serrata 10.
— squamosa 10, 24.
— sulcata 10.
Symphysis 9.
— oss. pubis 225.
— sacroiliaca 208.
Symphysenkrümmung 643.
Synarthrosis 9.
Synchondrosis 9.
Synchondroses cranii 27.
Syndesmosis 9.
— tibiofibularis 238.
Synergisten 18.
Synostosis 9.
Synovia 11.
Synovialfalten 236.
Synovialmembran 10.
Synovialzotten 11.

Tabatière 323.
Tabiker 423.
Tabula interna s. vitrea 8.
Tâches motrices 293.
Taeniae coli 584, 589.
Taenia hippocampi 401.
— libera 589.
— medullaris 400.
— mesocolica 589.
Taenia omentalis 589.
— pylori 578.
— Valsalvae 584.
— ventriculi quarti 404.
Talgdrüsen 744.
Talus 219.
— gelenk 241.
Tapetum 410.
— des Auges 690.
Tarsaldrüsen 680.
Tarsus der Augenlider 679.
Taschenbänder 518.
Taschenbandmuskel 522.
Taschenfalte 714.
Taschenventile 288.
Tastkörperchen 745.
Tastpapillen 738.
Tastscheibe 747.
Tastzellen 747.
Tegmentum 395, 402, 412.
— pedunculi 395, 415.
Tegmen tympani 41, 67, 708.
Tela chorioidea 382.
— — inf. 383.
— — sup. ventriculi III 382, 394, 401.

Tela chorioidea sup. ventriculi IV 383.
— subcutanea 739.
Temporalflügel 33.
Temporooccipitalzone 412.
Tendines 16.
Tendo Achillis 259.
— calcaneus 259.
— intermedius 16.
Tenon'sche Kapsel 683.
Tentorium cerebelli 376.
Testes 635.
— (corp. quadr.) 402.
Testiculus 635.
Thalamus opticus 399, 413.
Theca folliculi 664.
Thenar 192.
Thorax 123.
— -Regionen 141.
— -Winkel 124.
Thränenbach 679.
Thränenbein 47.
Thränenkanälchen 681.
Thränendrüsen 681.
Thränengang 682.
Thränensack 682.
Thränensee 678.
Thymusdrüse 541, 543.
Tibia 215.
Todtenkranzarterie 331.
Tonsilla cerebelli 398, 405.
— palatina 566.
— pharyngea 572.
Tonsille 566.
Torcular Herophili 30, 67.
Torus occipitalis 30.
— uterinus 658.
Trabeculae carneae 287, 293.
— lienis 606.
Trachea 525.
Trachomdrüsen 681.
Tractus intermedio-lat. 444.
— iliotibialis 249, 268.
— intestinalis 584.
— olfactorius 394.
— optici 395, 453.
— rubrospinalis 448.
— solitarius 437.
— spinalis n. trigemini 424, 431.
— spiralis foraminulentus 722.
— tectospinalis 448.
Tractuswurzel 453.
Tragi 739.
Tragus 702.
Trapezbein 164.
Trapezoidbein 164.
Triangulum Petiti 144.
Trichter 401.
Trigeminusspeichel 564.
Trigonum cervicale 102, 103.
— clavipectorale 134.
— colli later. 99, 102.
Trigonum colli medianum 102.
— deltoideopectorale 133.
— femorale 252.
— infraclaviculare 133.
— Lieutaudi 630.
— lumbale 144.
— olfactorium 394.
— omoclaviculare 102.
— omotrapezoides 102.
— palatinum 51.
— Petiti 144.
— submaxillare 102.
— subinguinale 252, 336.
— urogenitale 672, 675.
— vesicae 630.
Tripus Halleri 303, 326.
Trochanter 212, 213.
— tertius 213.
Trochlea (humeri) 160.
— der Fingergelenke 182.
— (Augenmuskel) 85.
— tali 219.
Trochoides 174.
Trommelfell 705.
Trommelfelltaschen 714.
Trommelhöhlenraum 709.
Trompetermuskel 87.
Truncus bronchomediast. 367.
— costocervicalis 318.
— intestinalis 367.
— jugularis 367.
— lumbalis 367.
— lymphaticus 367.
— subclavius 367.
— thyreocervicalis 317.
Trypsin 604.
Tuba Eustachii 34, 716.
Tubae Fallopianae s. uterinae 660.
Tubenknorpel 716.
Tubenlippe 572.
Tubenwulst 572, 724.
Tubentonsille 572.
Tuber s. auch Tuberculum.
Tuber calcanei 221.
— frontale 19.
— iliopubicum 208.
— ischiadicum 209.
— olfactorium 394.
— omentale 597, 604.
— parietale 25.
— vermis 405.
— zygomaticum 48.
Tubercule de Chassaignac 106, 303.
Tuberculum s. auch Tuber.
— anonymum 27.
— articulare 38.
— atlantis 107.
— auriculae 702.
— caroticum 106.
— cinereum 395.
— — Rolandi 425.

Tuberculum corniculatum 515.
— costae 128.
— coxae 249.
— cuneatum 425.
— cuneiforme 515.
— Darwini 711.
— epiglotticum 514.
— faciale 432.
— intervenosum 289.
— jugulare 27.
— Lisfranci 96, 128.
— Loweri 289.
— mentale 77.
— obturatorium 210.
— oss. multang. 164.
— — navicul. 164.
— pharyngeum 27, 60.
— pubicum 210.
— scaleni 96, 128.
— sellae turcicae 31.
— spinosum 34.
— supracondyloideum 215.
— thyreoideum 513.
— tractus iliotibialis 249.
Tuberositas coracoidea 157.
— costalis 156.
— costoclavicularis 156.
— deltoidea 159.
— glutaea 213.
— humeri 159.
— infraglenoidalis 158.
— malaris 48.
— maxillaris 52.
— ossis capitati 165.
— — cuboidei 222.
— — ischii 209.
— — metatars. quint. 223.
— — primi 223.
— patellaris 216.
— sacralis 206.
— scapularis 157.
— supraglenoidalis 158.
— tibiae 216.
— unguicularis man. 167.
— — ped. 223.
— zygomatica 54.
Tubuli contorti (renales) 622.
— — (testis) 638.
— recti (renales) 621.
— — (testis) 638.
Tubuli seminiferi 637.
Tunica albuginea testis 635.
Tunica albuginea d. Ovarium 664.
— — d. Penis 649.
— dartos 633.
— erythroides 637.
— folliculi 664.
— nervea 582.
— vaginalis comm. 148, 634.
— — propria 634.
— vasculosa 582.
Tunica vasculosa des Hodens 637.
Tunnelstrang 728.
Türkensattel 31, 65.
Tympanum 707.
Typhlon 589.
Tyson'sche Drüse 648.

Uebergangschicht der Epidermis 736.
Ulna 161.
Umbo 143, 706.
Uncus ossis hamati 165.
— cerebri 391.
Unterarmknochen 160.
Unterarmmuskeln 186.
Unterhautbinde- od. Fettgewebe 739.
Unterhorn 398.
Unterkiefer 77, 80.
Unterkieferdrüse 561.
Unternasenrinne 545.
Unterschenkelknochen 215.
Unterschenkelmuskeln 252.
Unterstützungspunkte (des Fusses) 218.
Unterzungendrüse 561, 563.
Urachus 616, 629.
Ureier 663.
Ureteres 626.
Urethra (des Mannes) 643.
— (des Weibes) 653.
Ursprung der Muskeln 17.
— der Hirnnerven 426.
Uterus 656.
— masculinus 645.
Utriculus 732.
— prostaticus 644.
Uvula 554, 559.
— cerebelli 405.
— vesicae 630.

Vagina 654.
— fibrosa 16.
— — (Hand) 182.
— — (Fuss) 274.
Vaginae mucosae 16.
Vagina proc. styloid. 40, 61.
— Scarpae 634.
Vallecula cordis 284.
— epiglottica 516.
— Reilii 404.
Valvula Bauhini 590.
— bicuspidalis 286, 291.
— coli 590.
Valvulae conniventes Kerkringii 587.
Valvula Eustachii 290, 364.
— foraminis ovalis 289, 365.
— fossae navicularis 646.
— Hasneri 682, 733.
— Heisteri 602.
— ileocaecalis 590.
— mitralis 286, 291.
— praepylorica 579.
— pylori 578.

Valvulae semilunares 288, 589 (coli).
— sigmoideae 589.
Valvula sinus coronarii 290.
— spiralis 602.
— Thebesii 290.
— tricuspidalis 286, 290.
— Tulpii 590.
— venae cavae 290, 364.
Varicocele 357, 641.
Varolsbrücke 397.
Vasa aberrantia testis 603, 638.
— — hepatis 603.
— afferentia (d. Lymphdrüsen) 369.
— — (renum) 624.
Vas s. Ductus deferens 635, 638.
Vasa efferentia (d. Lymphdrüsen) 369.
— — (d. Nieren) 625.
— — testis 638.
Vas epididymidis 638.
Vasa Graafiana 638.
— interlobularia 599.
— intralobularia 602.
— nutritia hepatis 603.
— privata hepatis 603.
— — pulmonum 532.
— publica pulmonum 532.
Vas prominens 725.
— spirale 729.
Vater-Pacini'sche Körperchen 745.
Velum aorticum 291.
— interpositum 382, 394.
— medullare ant. 403.
— — infer. 403.
— — post. 403.
— palatinum 554, 560.
— triangulare 382.
Vena anonyma 350.
— — iliaca 356.
— aquaeductus vestib. 353.
— — cochleae 353.
Venae auditivae intt. 353.
— auriculares postt. 351.
Vena axillaris 354.
— azygos 355.
— basilica 354.
Venae bronchiales 356.
Vena Burowi 361.
— capitalis brachii 354.
— cava inf. 356.
— — sup. 350.
— centralis retinae 699.
Venae centrales 599.
Vena cephalica 354.
— — pollicis 354.
— cerebri int. 353, 382.
— magna 353, 382.
Venae cerebrales 353.
Vena cervicalis prof. 350.
Venae comitantes 348.
Vena cordis 294.
— coronaria magna cordis 294.
Vena coronaria ventriculi 361.
— cystica 361.
Venae diploëticae 353.
Vena dorsalis clitoridis 358.
— — penis 359.
Venae dorsales penis subcutt. 349.
— epigastric. superff. 359.
Vena facialis ant. 352.
— — communis 352.
— — post. 352.
— femoralis 336, 359.
Venae haemorrhoidales 358.
Vena hemiazygos 355.
Venae hepaticae 357, 360.
— — minores 600.
Vena hypogastrica 356, 358.
Venae iliacae comm. 256.
Vena iliaca ext. 330, 336, 356.
— — int. 330, 356.
Venae intercostales 354, 356, 360.
Vena intercostalis suprema 350, 354.
Venae intralobulares 599.
Vena jugularis comm. 350, 351.
— — ant. 351.
— — ext. 350.
— — int. 351.
— lienalis 360.
— lingualis 352.
Venae lumbales 357, 360.
Vena lumbalis ascendens 357.
— magna cordis 294.
— — Galeni 353, 371, 378, 382.
— mammaria int. 354.
— mediana 354.
— — basilica 354.
— — cephalica 354.
— mediastinal. post. 356.
Venae meningeae 352.
Vena mesenterica inf. 360.
— — sup. 360.
— obliqua atrii sinistri 294.
Venae occipitales 351.
— oesophageae 356.
Vena ophthalmica inf. 353.
— — sup. 353.
— parumbilicalis 361.
Venae pharyngeae 352.
— phrenicae inf. 357.
Vena poplitea 359.
— portae 360.
Venae proff. clitoridis 358.
— — penis 358.
— pudendae extt. 359.
Venae pulmonales 346, 349.
— renales 357.
— sacrales 356, 360.
Vena salvatella 354.
— saphena magna (int.) 359.
— — parva (s. min. post.) 359.
Venae satellites arter. 348.
Vena spermatica int. 357.

Venae stellatae 620.
— subcutaneae 348.
Vena subclavia 350.
— subcut. coll. mediana 351.
Venae sublobulares 599.
Vena suprarenalis 357.
— thyreoidea inf. 350.
— umbilicalis 348, 362.
Venae uterinae 358.
Vena ventriculi sin. post. 294.
— vertebralis 350.
Venae vertebrales 360.
— vorticosae 690.
Venen 340.
— tiefe 348.
— -geflechte 348.
— -klappen 347.
— -system 346.
— -sinus 377.
Ventralflexion 229.
Ventriculus 578.
— cordis 285.
— lateralis cerebri 398.
— laryngis 523.
— Morgagni 523.
— quartus cerebri 398.
— terminalis 444.
Ventriculus tertius cerebri 398.
Ventrikel des Hirnes 385, 398.
Verbindungskanälchen 623.
Verdauungsorgane 545.
Verengerer der Pupille 455, 692.
Verlängertes Rückenmark 406.
Vermis 404.
Vertebra prominens 108.
Vertebrae 104.
Veru montanum 644.
Vesica fellea 596, 601.
— urinaria 627.
Vesiculae aëreae 529.
Vesicula germinativa 665.
— prostatica 645.
— seminalis 642.
Vestibulum bursae omentalis 614.
— labyrinthi 720.
— laryngis 511.
— nasi 730.
— oris 545.
— vaginae 651.
Vibrissae 733, 739.
Vicq d'Azyr'sches Bündel 415.
Vicq d'Azyr'scher Streif 439.
Vieleckbein 164.
Vierhügel 402.
Villi intestinales 584.
— synoviales 11.
Vincula tendinum 189.
Virchow-Hassal'sche Körperchen 544.
Visceralblatt 611.
Vitellus 665.
Vliess des Kleinhirnes 425.
Vogelsporn 400.
Volarflexion 177.
Vollwurzel des Haares 740.
Vomer 49.
Vorderhals 101.
Vorderhirn 385.
Vorderhörner des Rückenmarkes 444.
Vorderhorn des Seitenventrikels 399.
Vorderstränge d. Rückenmarkes 447.
Vorhaut 647.
Vorhautbändchen 648.
Vorhautbutter 648.
Vorhautdrüsen 648.
Vorhof des Herzens 285.
— des Hörorganes 720.
— des Mundes 545.
— der Nase 730.
— der Scheide 651.
Vorhofsblindsack 724.
Vorhofssäckchen 723.
Vorhofstreppe 722.
Vorkammer 285.
Vormauer 408.
Vorraum (Magen) 581.
Vorsteherdrüse 644.
Vortex cordis 293.
Vorzwickel 392.

Wagner'scher Fleck 665.
Wagner-Meissner'sche Tastkörperchen 745.
Wadenbein 217.
Wangen 546.
Wangenhöcker u. -platte 48.
Warzenfontanelle 25.
Warzenfortsatz 38.
Warzenhof 668.
Warzenzellen 718.
Wasserbruch 635.
Weibliche Geschlechtsteile 650.
Weisheitszähne 553.
Weizenknorpel 516.
Wespenbein 31.
Wharton'scher Gang 563.
Wimpern 679, 739.
Winkelgelenke 13.
Wipfelblatt 405.
Wirbel 104.
Wirbelbogen 105.
Wirbelhals 103, 105.
Wirbelkörper 105.
Wirbelsäule 103.
Wolff'scher Körper 636.
Wrisberg'sches Ganglion 293.
Wrisberg'scher Knorpel 515.
Wulstfalte 572, 716.
Würfelbein 222.
Wurm 404.
Wurmfortsatz 589.
Wurzeln der Spinalnerven 446.
Wurzelscheide des Haares 741.

Zähne 547.
Zahnanlage 551.
Zahnbeinkugeln 550.
Zahnentwickelung 552.
Zahnfächer 54.
Zahnfleisch 546, 568.
Zahnformel 547, 553.
Zahnfortsatz 54, 107.
Zahnhals u. -höhle 547.
Zahnkeim 551.
Zahnkitt 550.
Zahnkrone 547.
Zahnnaht 10.
Zahnpapille 552.
Zahnpulpa 547, 551.
Zahnsäckchen 552.
Zahnscheiden 550.
Zahnstructur 549.
Zahnwurzel 547.
Zang'scher Raum 93.
Zange 411.
Zäpfchen 554, 559.
— des Kleinhirnes 405.
Zapfen 696.
Zapfenteil 26.
Zehengelenke 246.
Zehenglieder 223.
Zellen des Rückenmarkes 446.
Zirbeldrüse 399.
Zona orbicularis Weberi 229.
Zona parenchymatosa 664.
— pellucida 665.
— vasculosa 664.
Zonula ciliaris 694, 699.
— Zinni 694, 699.
Zotten 584.
Zunge 554.
Zungenbalgdrüsen 555.
Zungenbändchen 555.
Zungenbein 80.
Zungenbeinmuskeln 93.
Zungenläppchen 390.
Zungenpapillen 555.
Zungenspitzendrüse 563.
Zungentonsille 556, 570.
Zwerchfell 137.
Zwickel 392.
Zwinge 391, 410.
Zwischenkiefer 55.
Zwischenknochenband 174.
Zwischenrippenräume 124.
Zwischensehne 16.
Zwischenwirbelscheiben 111.
Zwölffingerdarm 585.

WELLCOME LIBRARY INSTITUTE